



Semmelweis Egyetem Fogorvostudományi Kar Fogászati és Szájsebészeti Oktató Intézet

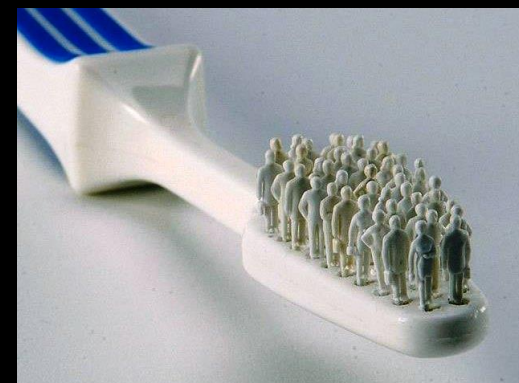igazgató: Dr. Kivovics Péter c. egyetemi tanár

<http://semmelweis-egyetem.hu/fszoi/>

<https://www.facebook.com/fszoi>

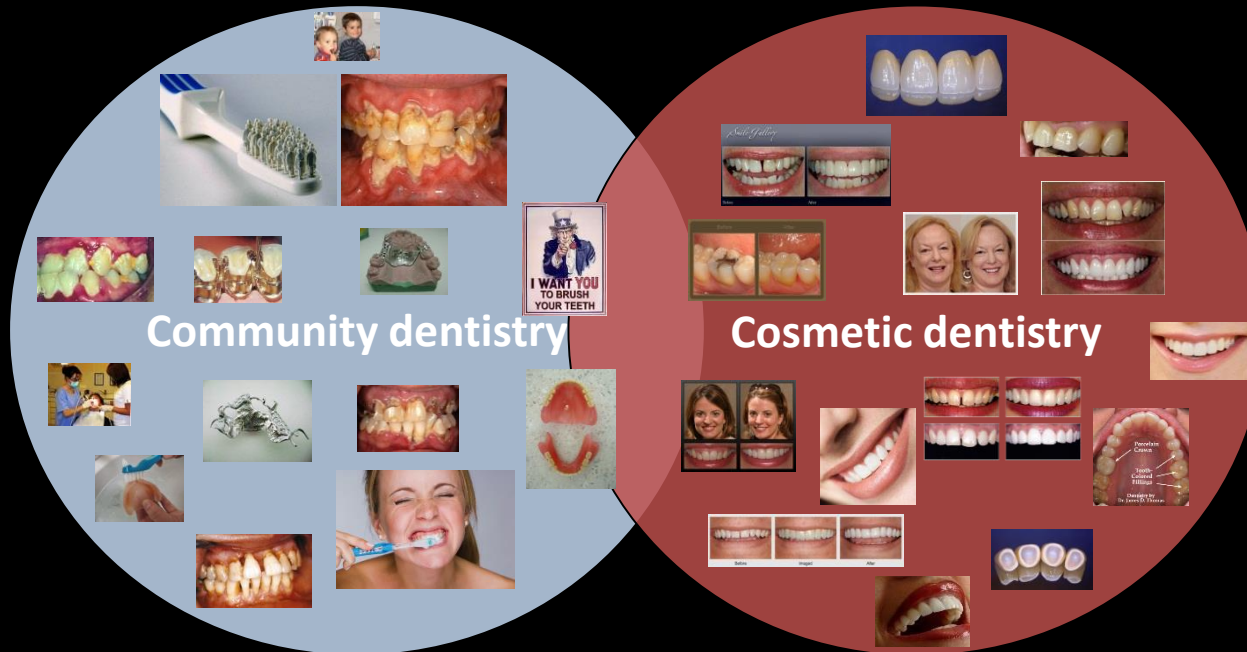

Az időskorúak implantológiai ellátásának népegészségügyi vonatkozásai



Dr. Kivovics Péter
c. egyetemi tanár
az orvostudomány kandidátusa
PhD

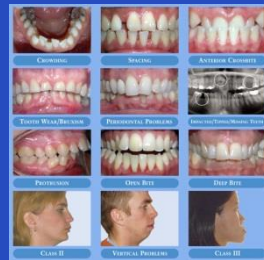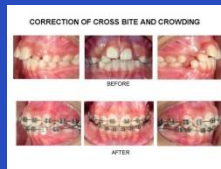Community dentistry – Cosmetic dentistry



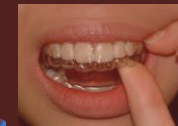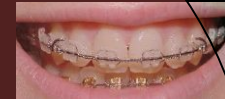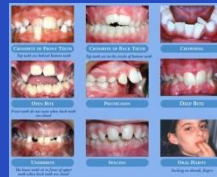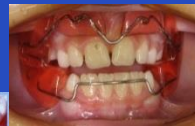Kivovics, P. and Csadó, K.:

Systems for the Provision of Oral Health Care in the Black Sea Countries Part 7. Hungary
Oral Health and Dental Management in the Black Sea Countries Vol. IX, No. 4. 193-199. 2010.

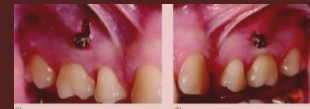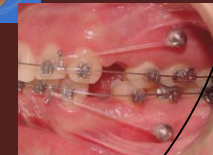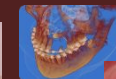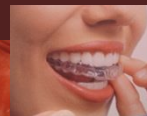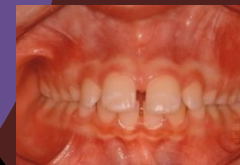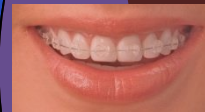Community dentistry – Orthodontic dentistry



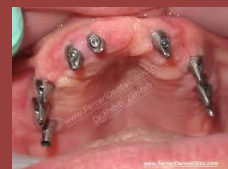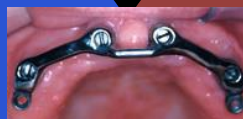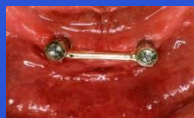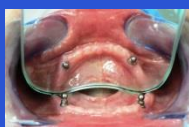
Community dentistry



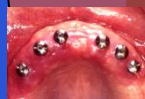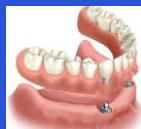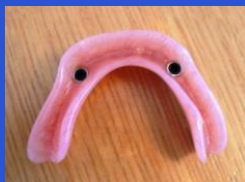Orthodontia



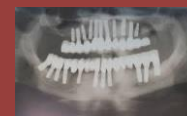
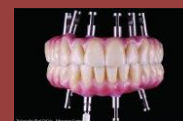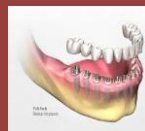Community implant dentistry – Implant dentistry



Community dentistry



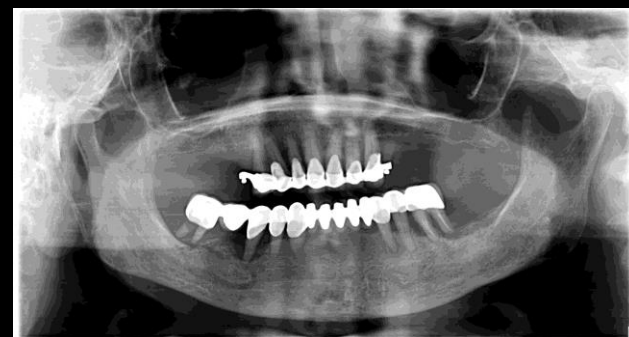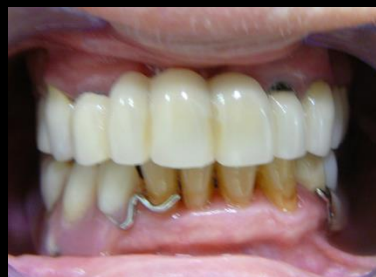Implant dentistry



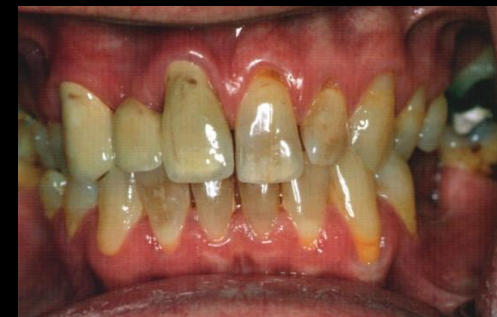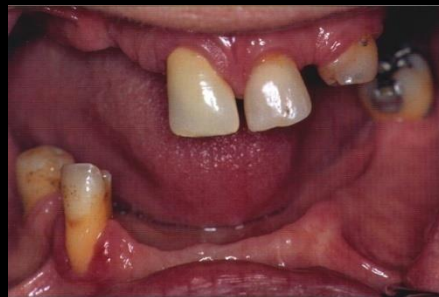A népegészségügyi fogászat a fogászat azon részével foglalkozik, mely a társadalom széles rétegét érinti. Legfontosabb tevékenységi területei a prevenció, a fogszuvasodás és annak következményes megbetegedései, az odontogén gyulladások, a gerosztomatológia stb. A foghiányok és azok következményei jelentősen befolyásolják az élet minőségét, ezért az implantológia és az implantológiai protetika alkalmazása része a népegészségügyi fogászatnak.

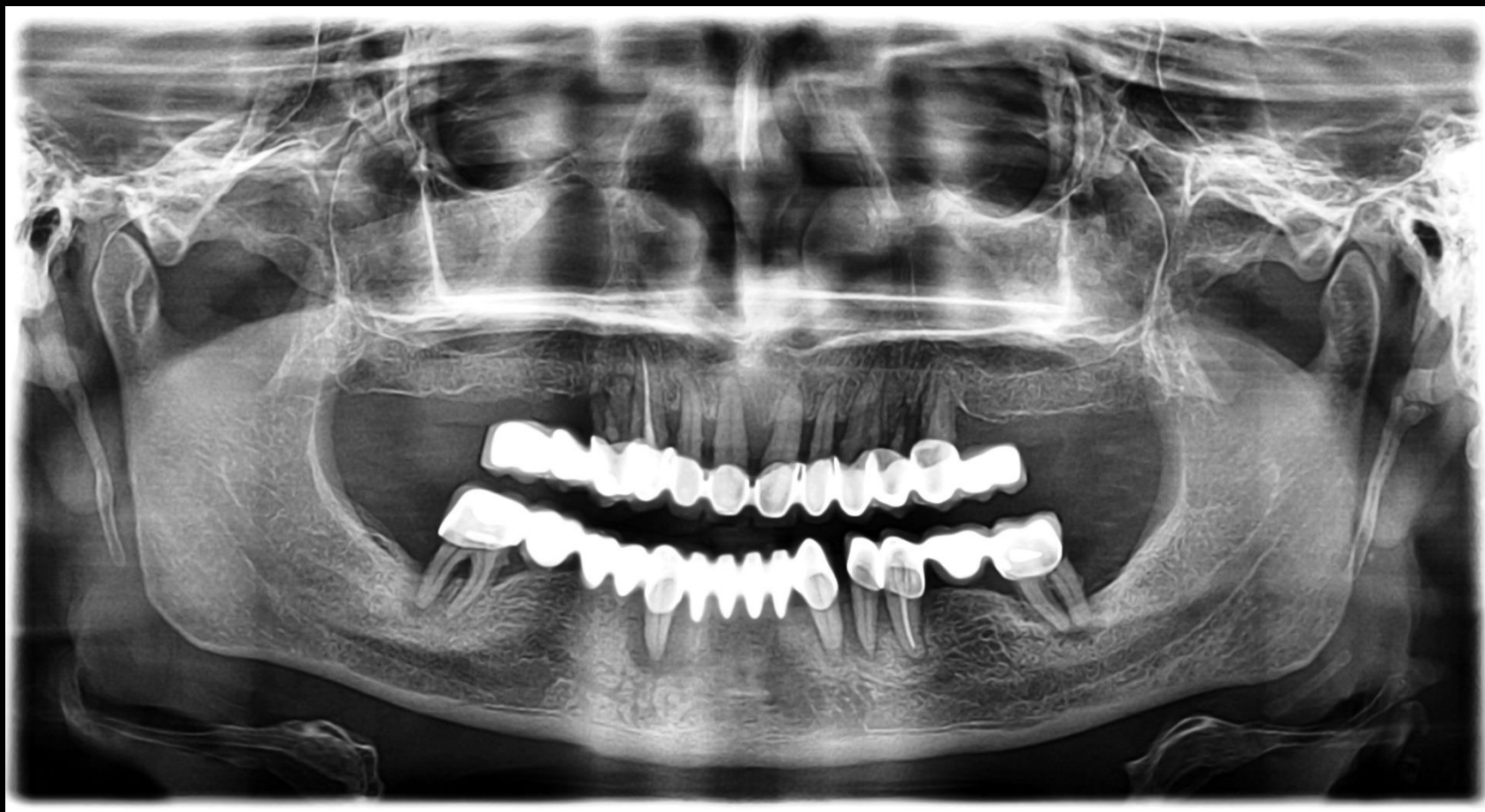Az időskorú páciensek ellátásának stratégiai lehetőségei

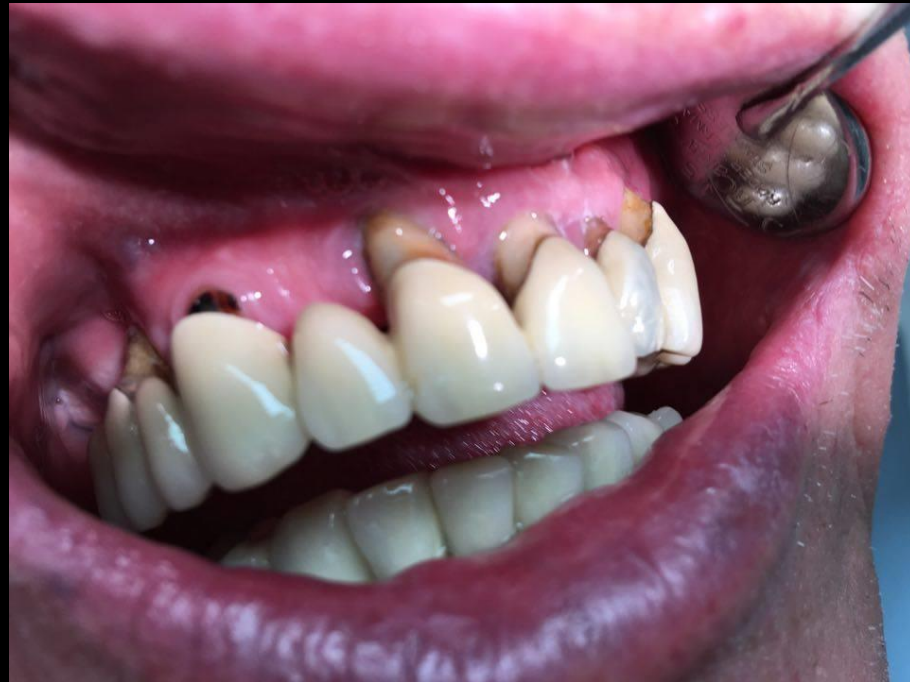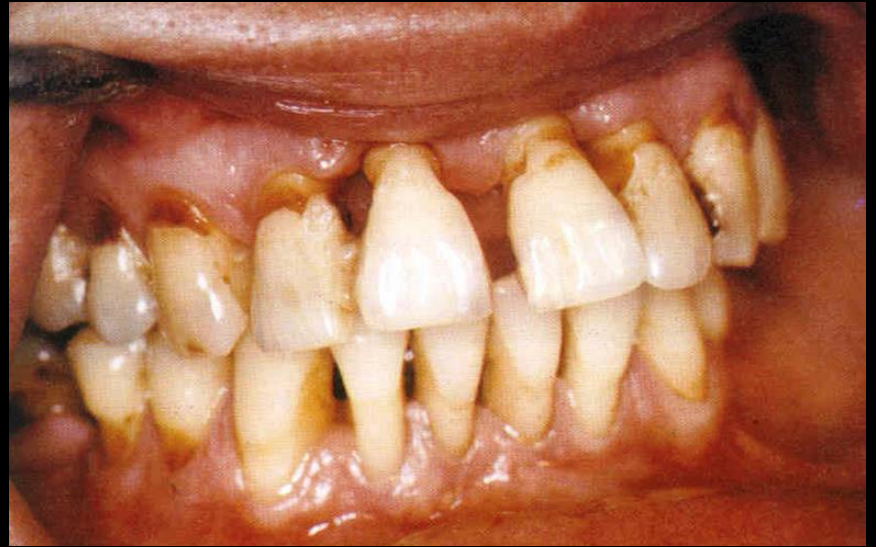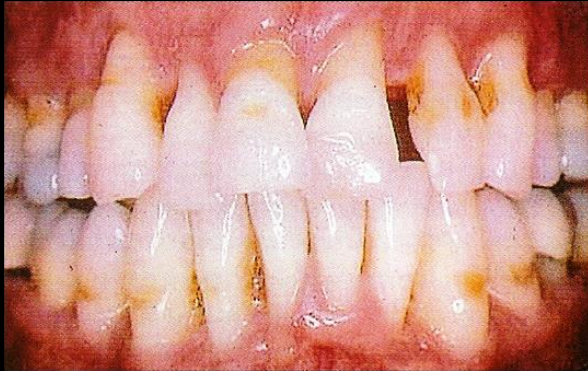- Halogató stratégia



- Radikális stratégia

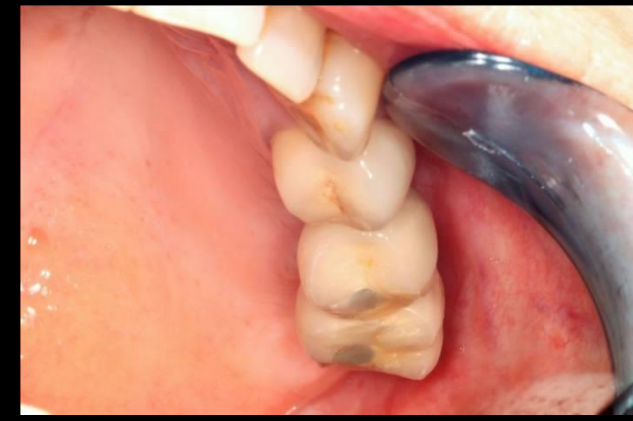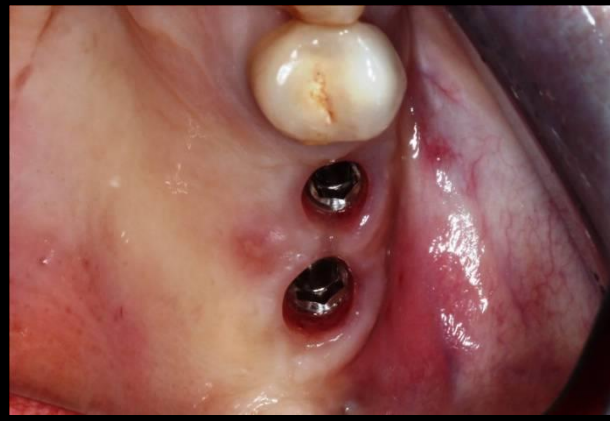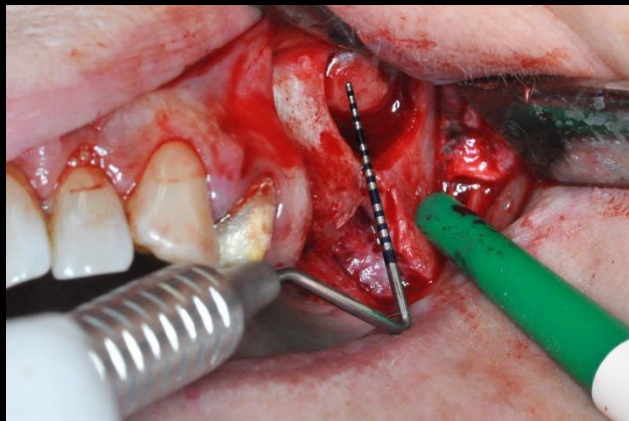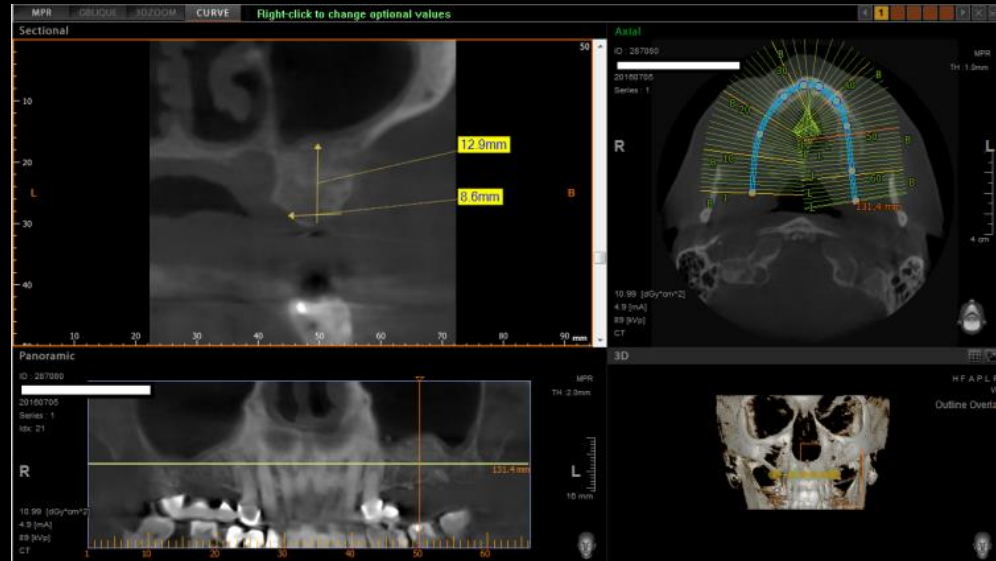




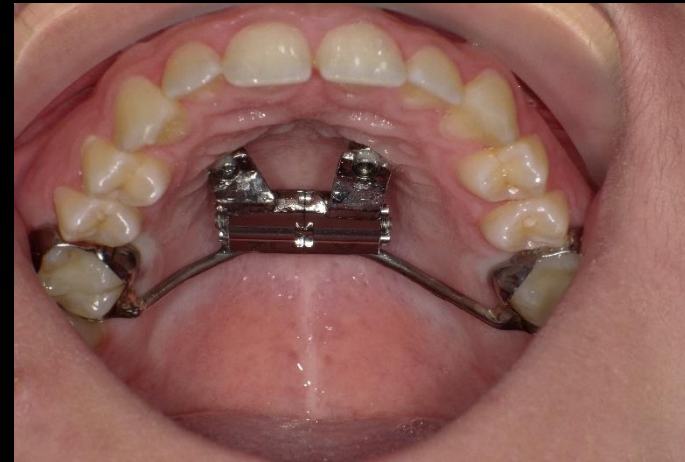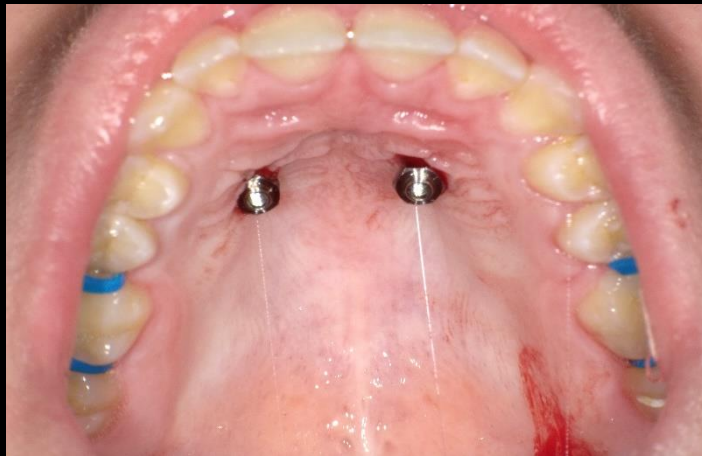


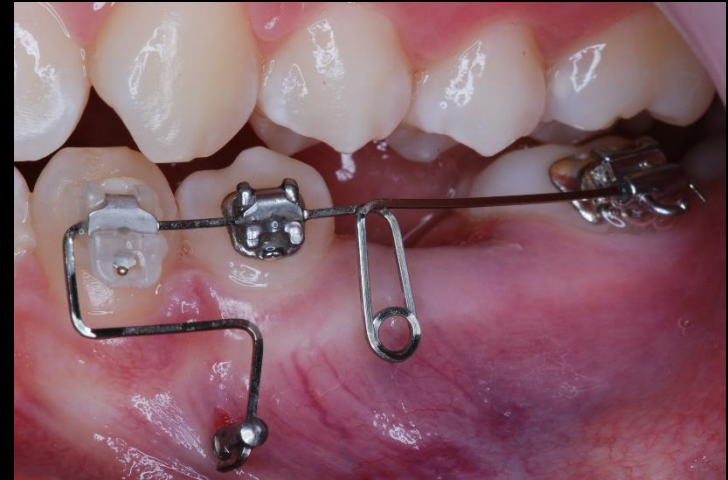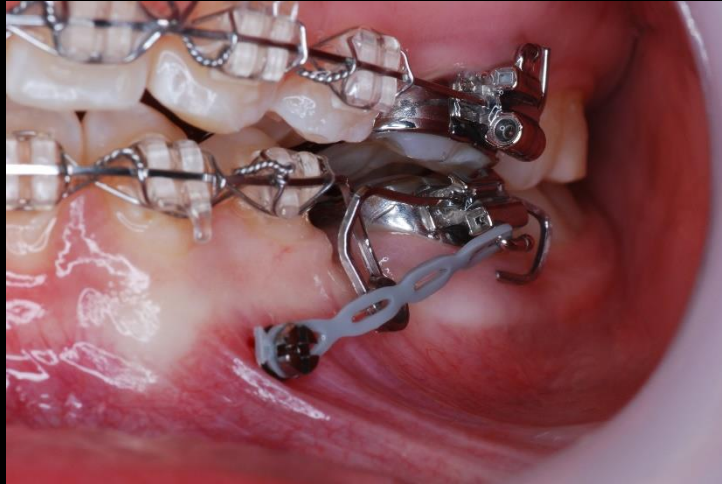A népegészségügyi implantológia tevékenységi területei

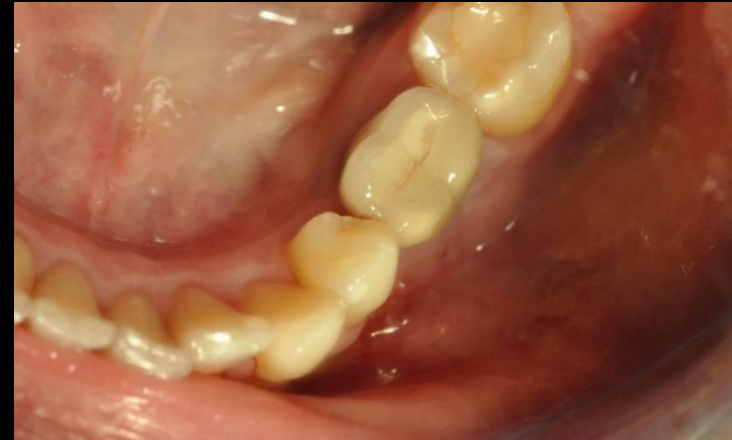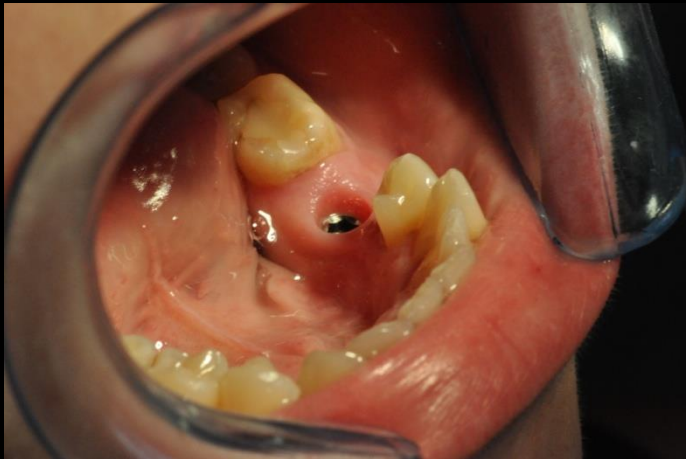
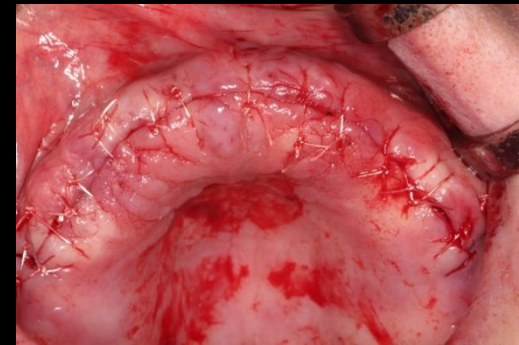
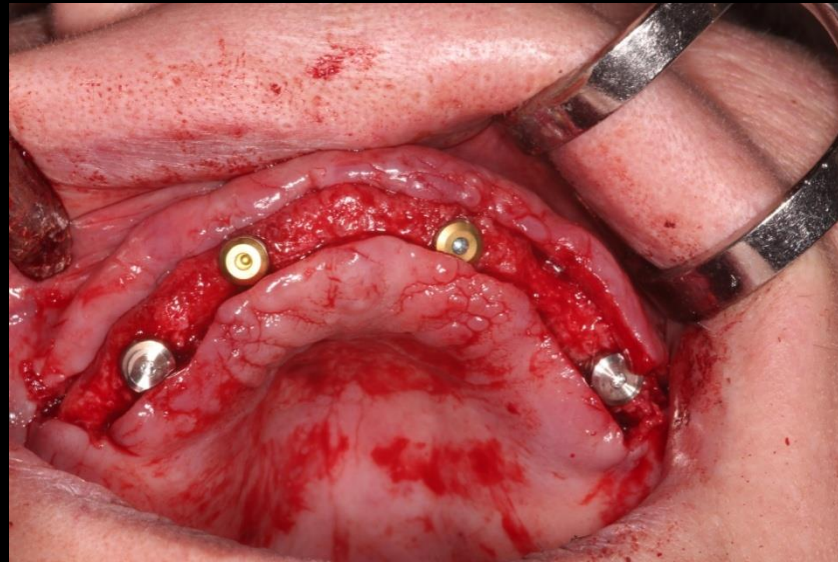
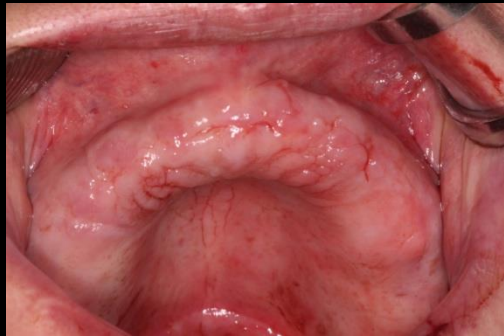A népegészségügyi implantológia elsősorban a teljes foghiányos gerosztomatológiai és a helyreállító protetikai beavatkozást igénylő beteg ellátását tartja feladatának, de ide tartozhat a szülő foghiányok és a sorvégi foghiányok ellátása is.



A népegészségügyi implantológia tevékenységi területei



A népegészségügyi implantológia tevékenységi területei

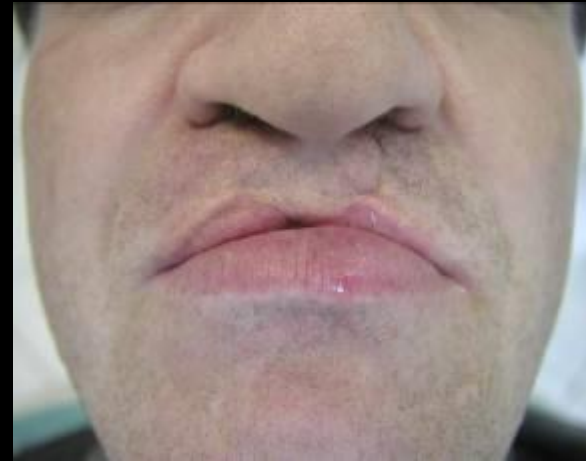

1.

Hasadékos beteg rehabilitációja

1983 (35 éve)

- 23 éves férfi páciens
- foglalkozása: pék
- általános anamnézisében a fogorvosi kezelését befolyásoló tényezőt nem találtunk
- fogorvosi anamnézis: egyoldali nem teljes, nyitott cheilognatho-palatoschisis többszöri műtét után kialakult állapota
- stomatoonkológiai szűrés
eredménye negatív



1998 (20 éve) (15 éves fogpótlás)

Felső állcsont:

Kombinált fogpótlás

Fix rész:

17, 16, 26, 27: öntött fém borítókoronák
frézelt vállal

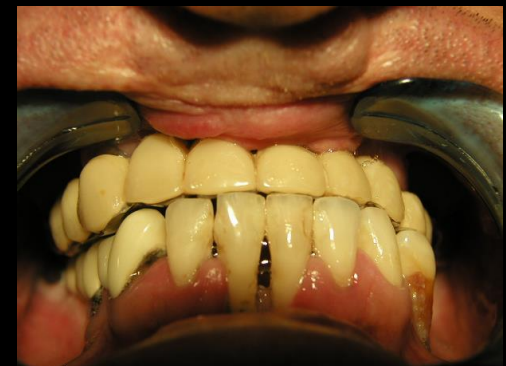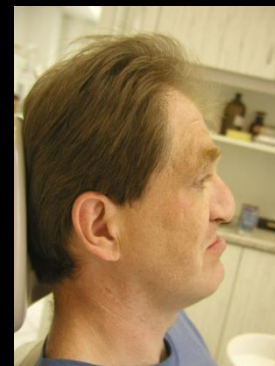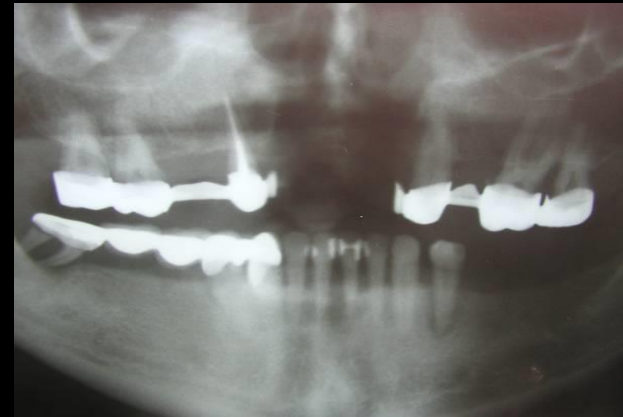
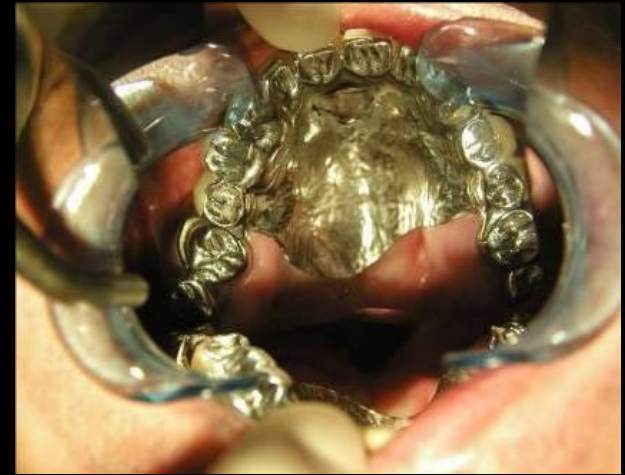13, 24: primer cilindrokónikus teleszkóp sapka

13: csapos műcsont

13-16, 24-26: merevítőrúd

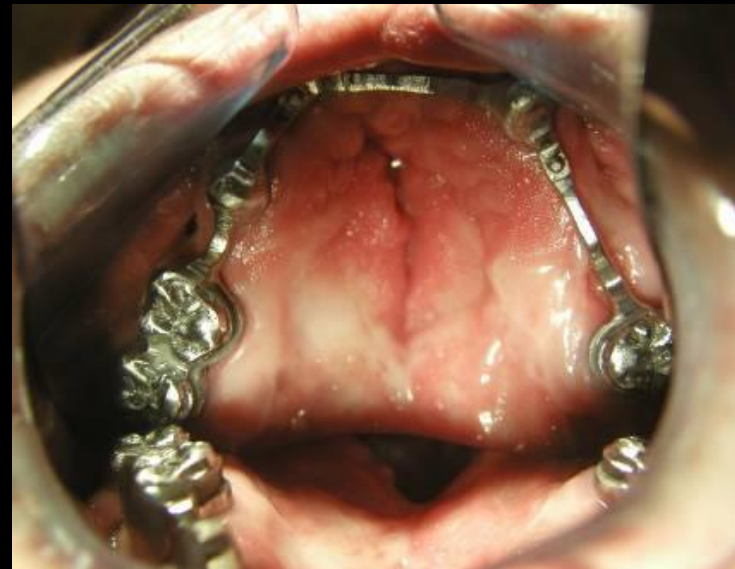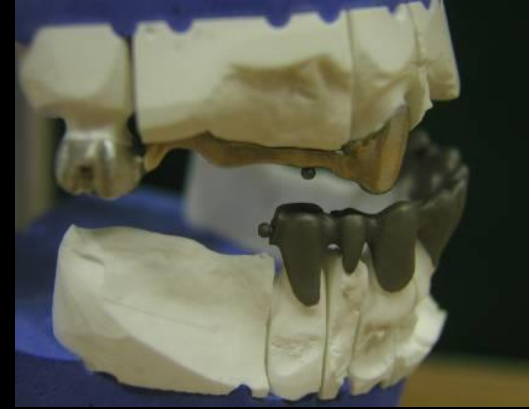
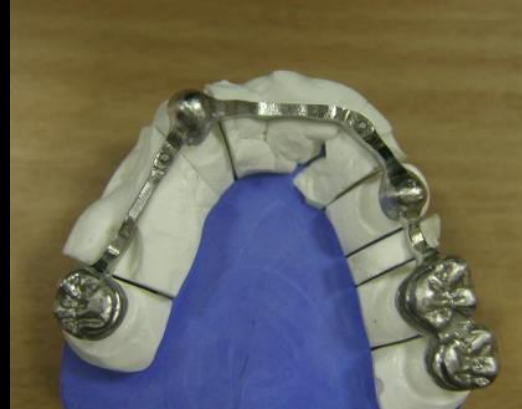16, 26, 27: öntött fém borítókoronák

Kivehető rész: mintára öntött fémlemez 16,
15, 14, 13, 12, 11, 21, 22, 23, 24, 25
fogaknak megfelelően akrilát leplezésű
fém hátlemezű műfogak, merevítő
rudaknak megfelelően Preci-horix
finommechanikai és 17, 26, 27 fogakon
kapocs elhorgonyzással, obturátor
funkcióval



Kezelési terv 1998 (20 éve)

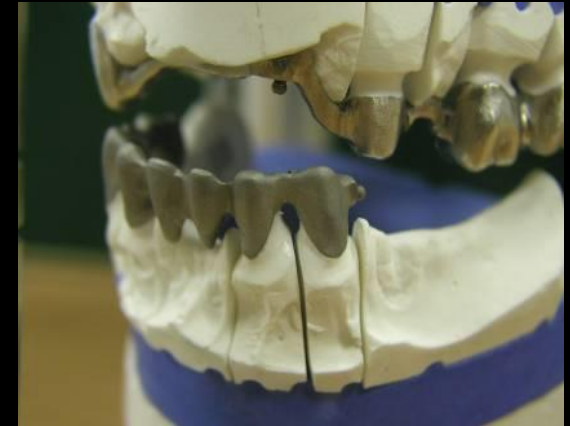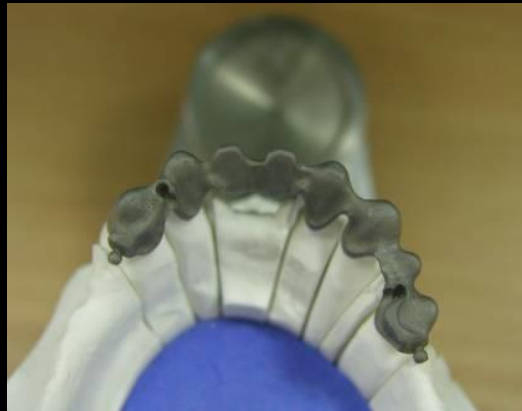- Fix rész: 5 tagú fém sín; fém horgonykoronák: 17, 16, 27, sapkák: 14, 23 fogakon merevítő rúddal összekötve, frézelt vállal a fém horgonykoronákon és 2 db Vario-kugel finommechanikai elhorgonyzással a merevítő rúdon (ferde vállas szubgingívális előkészítés)
- Kivehető rész: 9 fogas mintára öntött fémlemez precíziós és öntött kapocs elhorgonyzással valamint obturátor funkcióval, a műfogaknál fém hátlemezzel



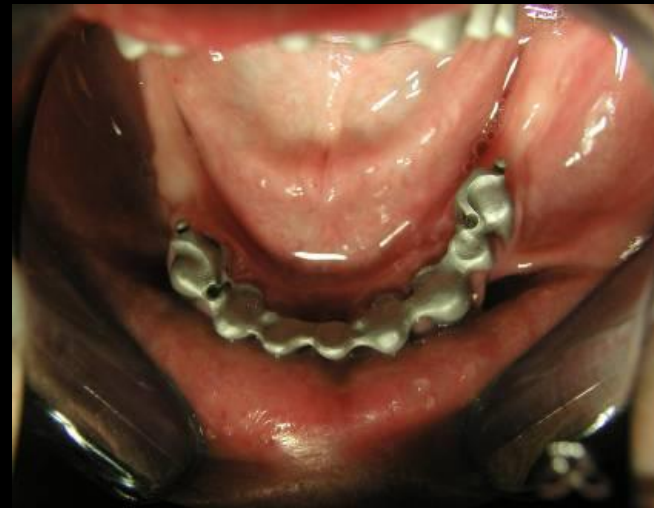Kezelési terv

1998

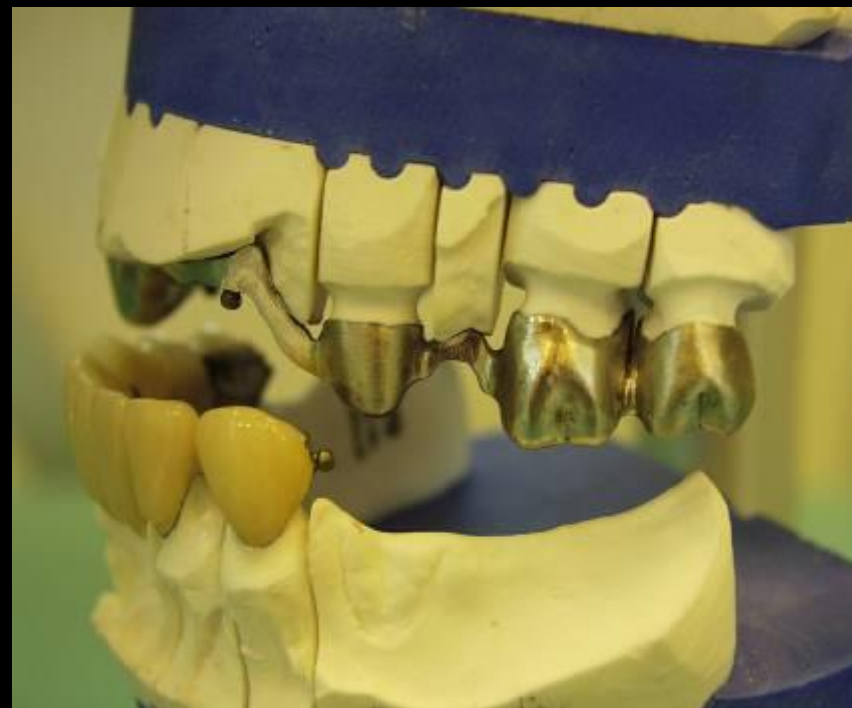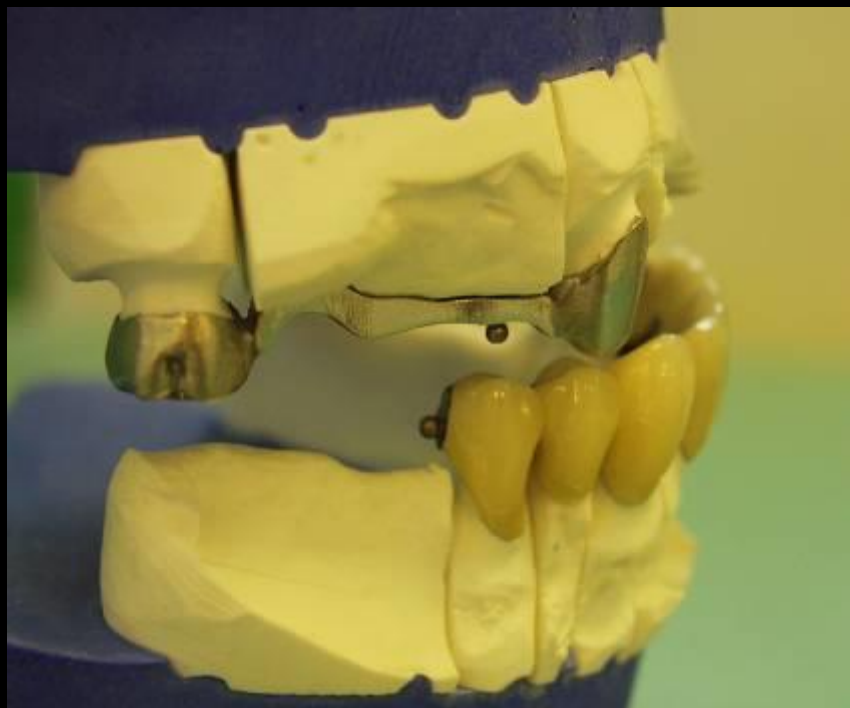
- Fix rész: 8 tagú fémkerámiai híd; horgonykoronák: 33, 32, 42, 43, 45 hézagfogak: 31, 41, 44 frézelt vállal és interlockkal Vario-kugel finommechanikai elhorgonyzással (ferde vállas szubgingívális előkészítés)



- Kivehető rész: 6 fogas mintára öntött féMLEMEZ finommechanikai elhorgonyzással és támasz karokkal



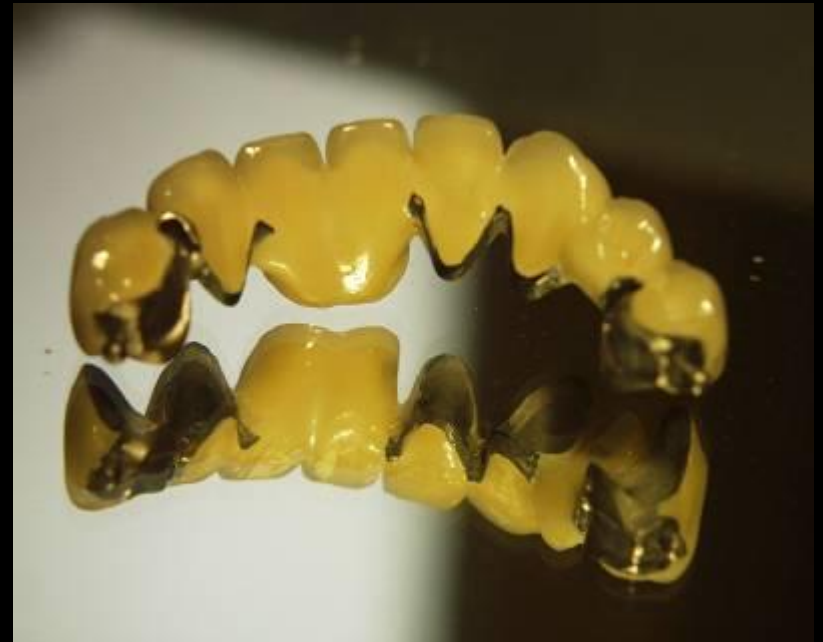Elkészült fix részek a mintán



Elkészült fix részek

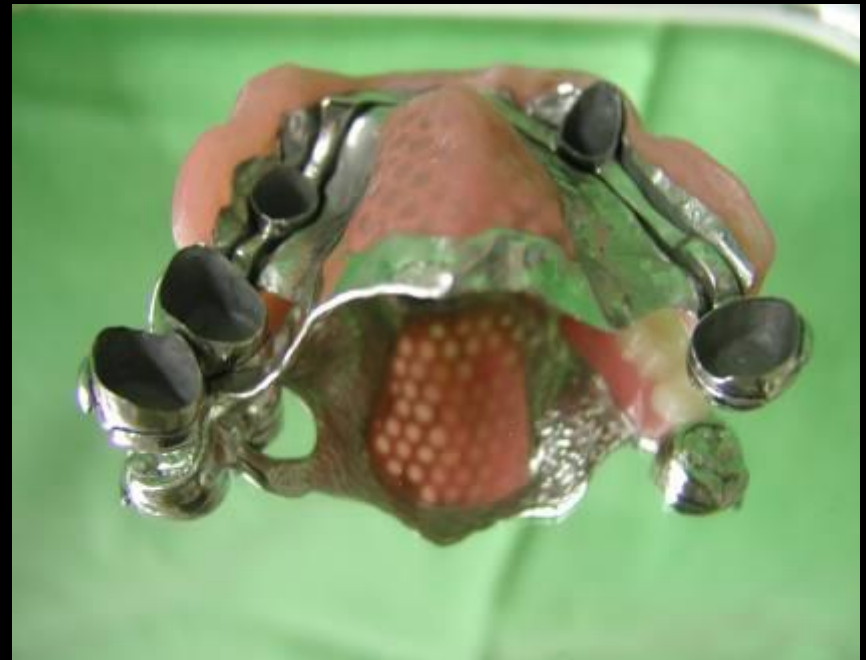
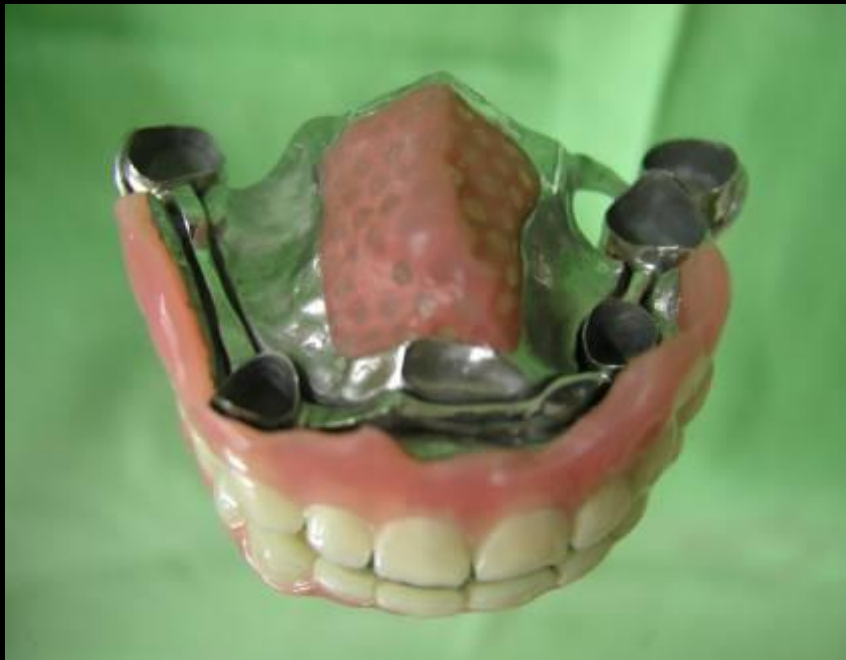
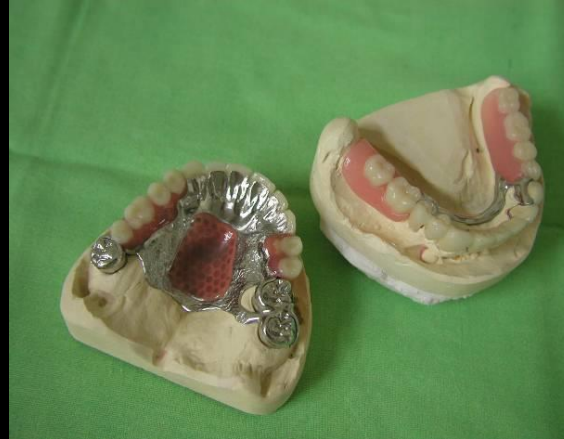A felső sín

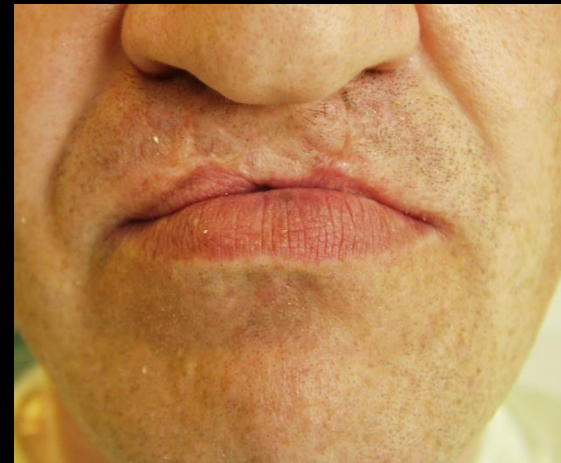
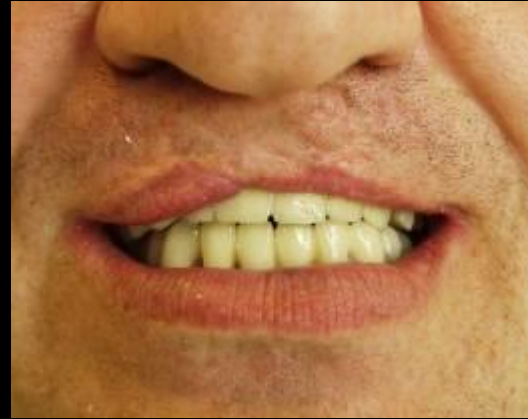
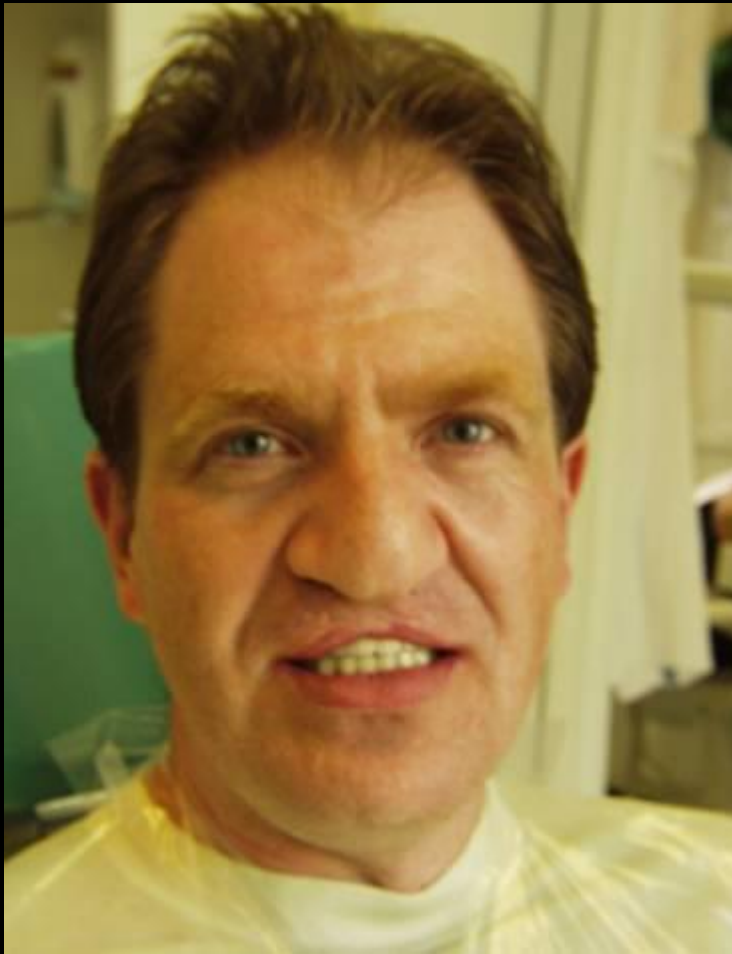Az alsó híd

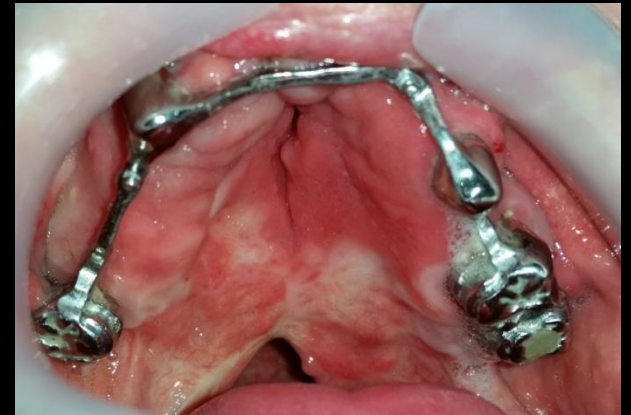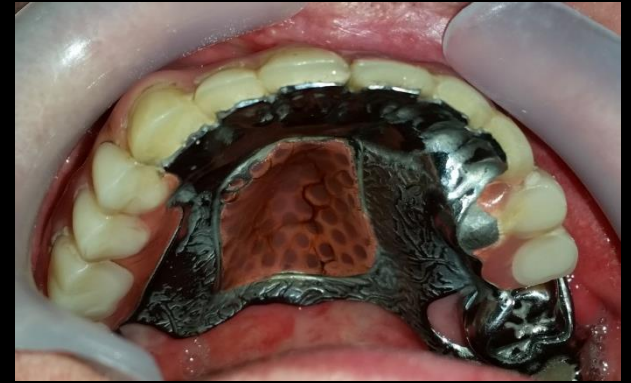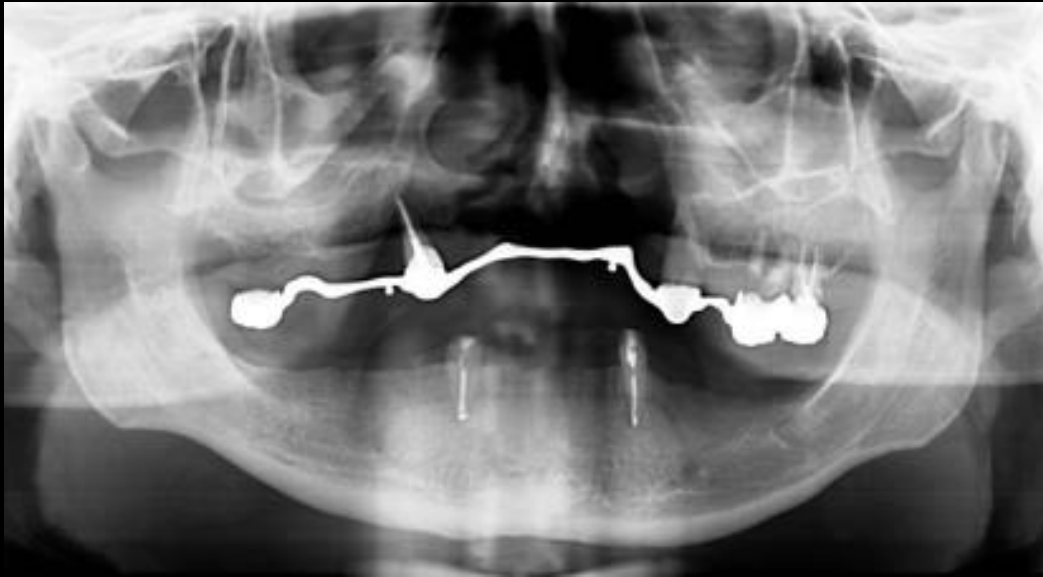
Az elkészült fogpótlások



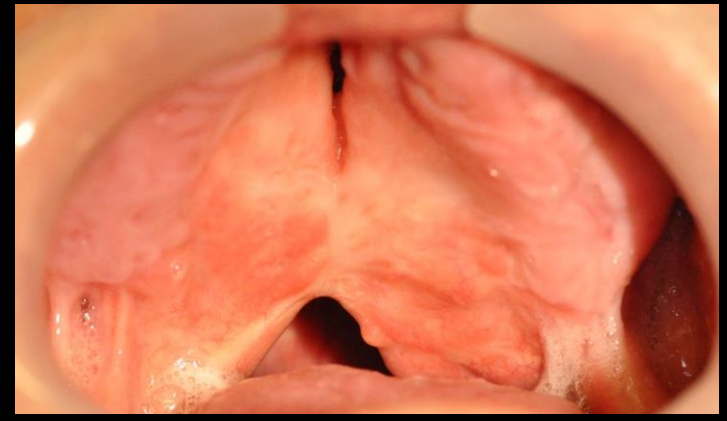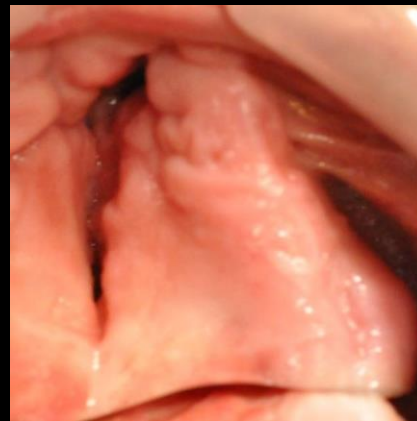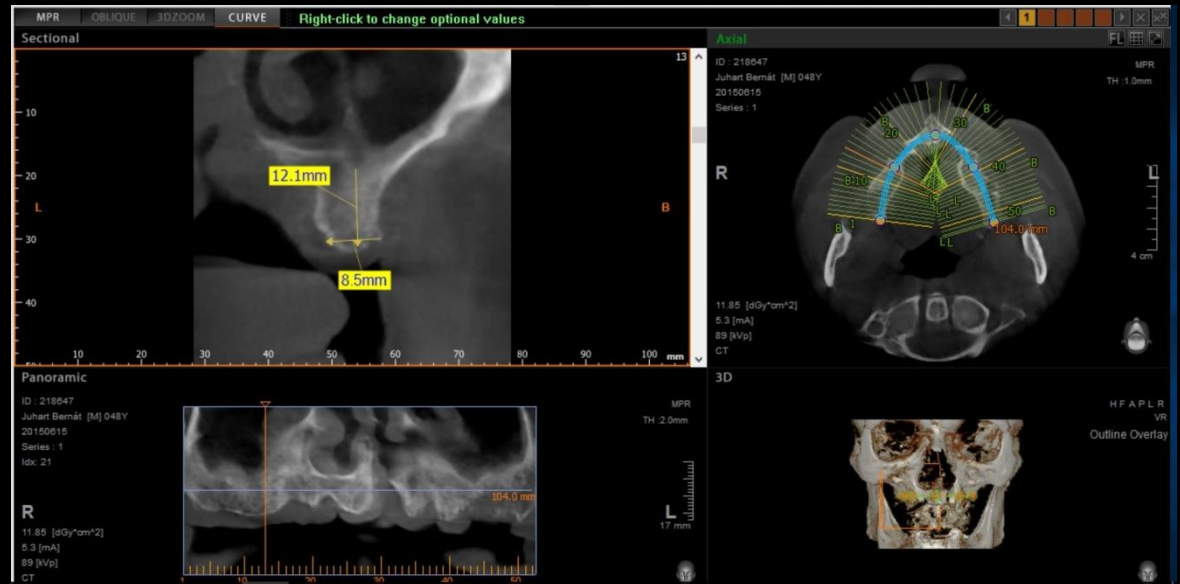
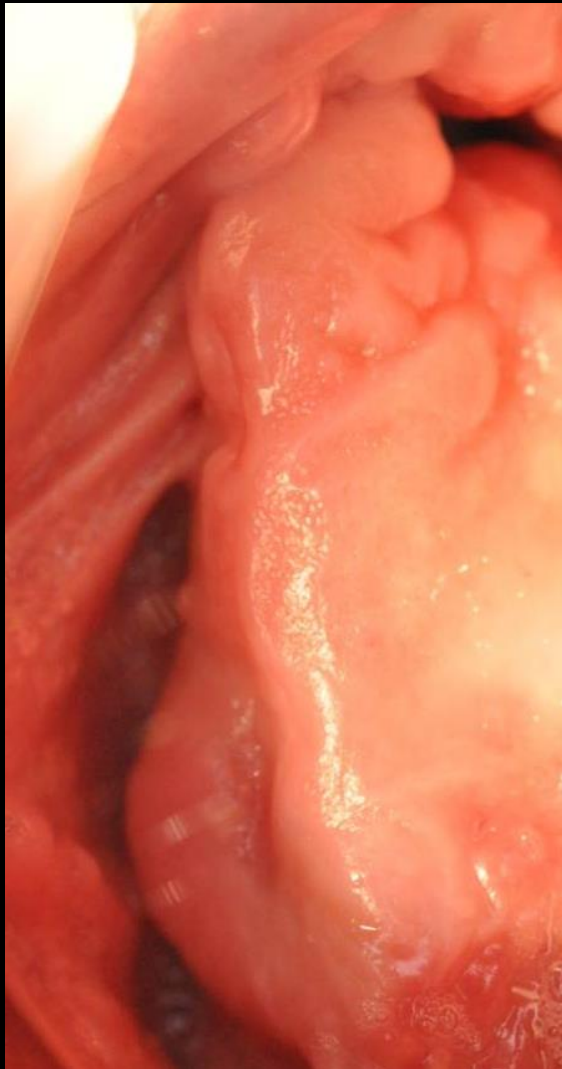
Az elkészült fogpótlások szájban 1998 (20 évvel ezelőtt)

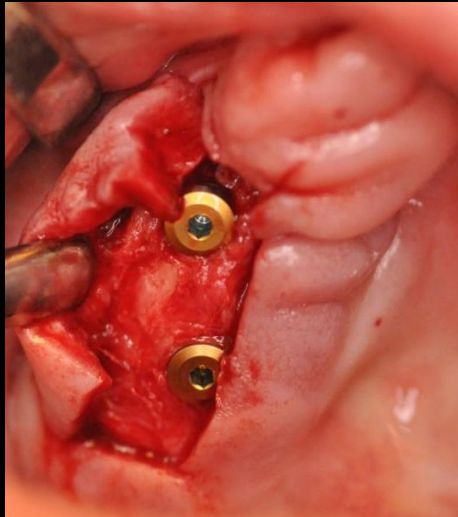


2016 (18 éves fogpótlás)

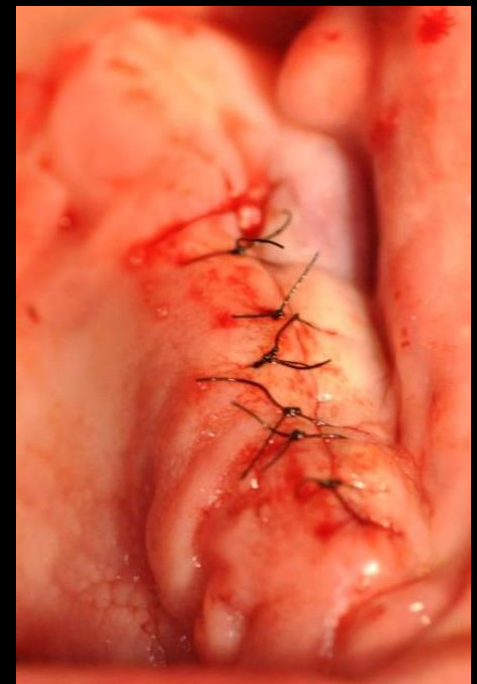
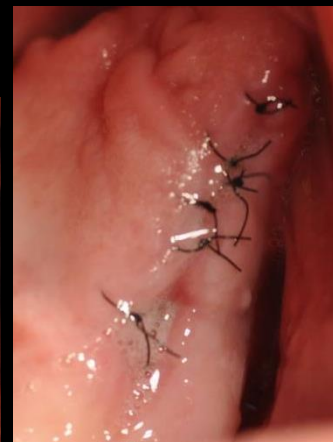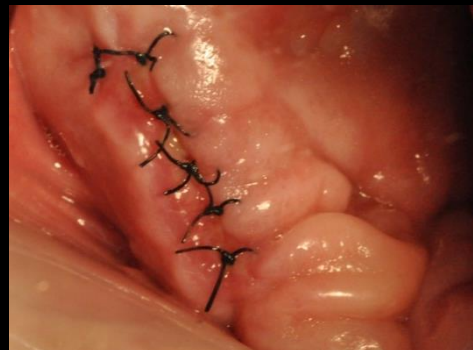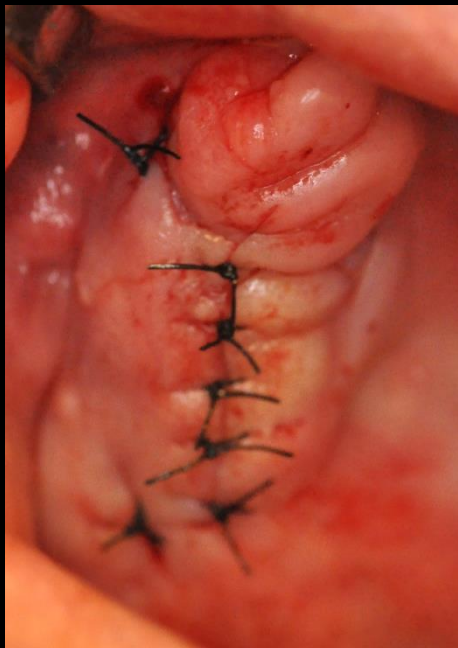
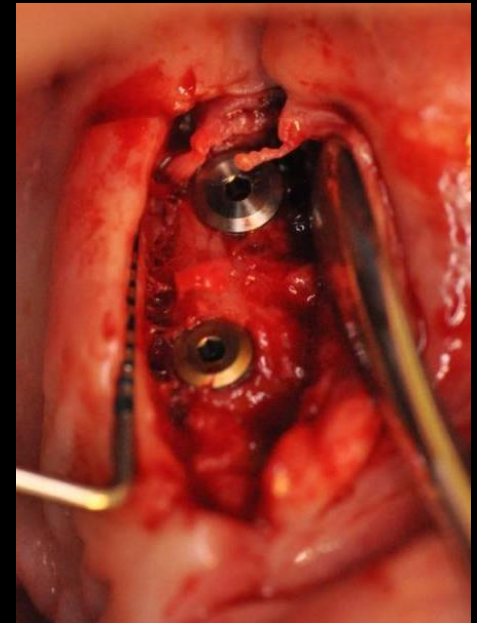


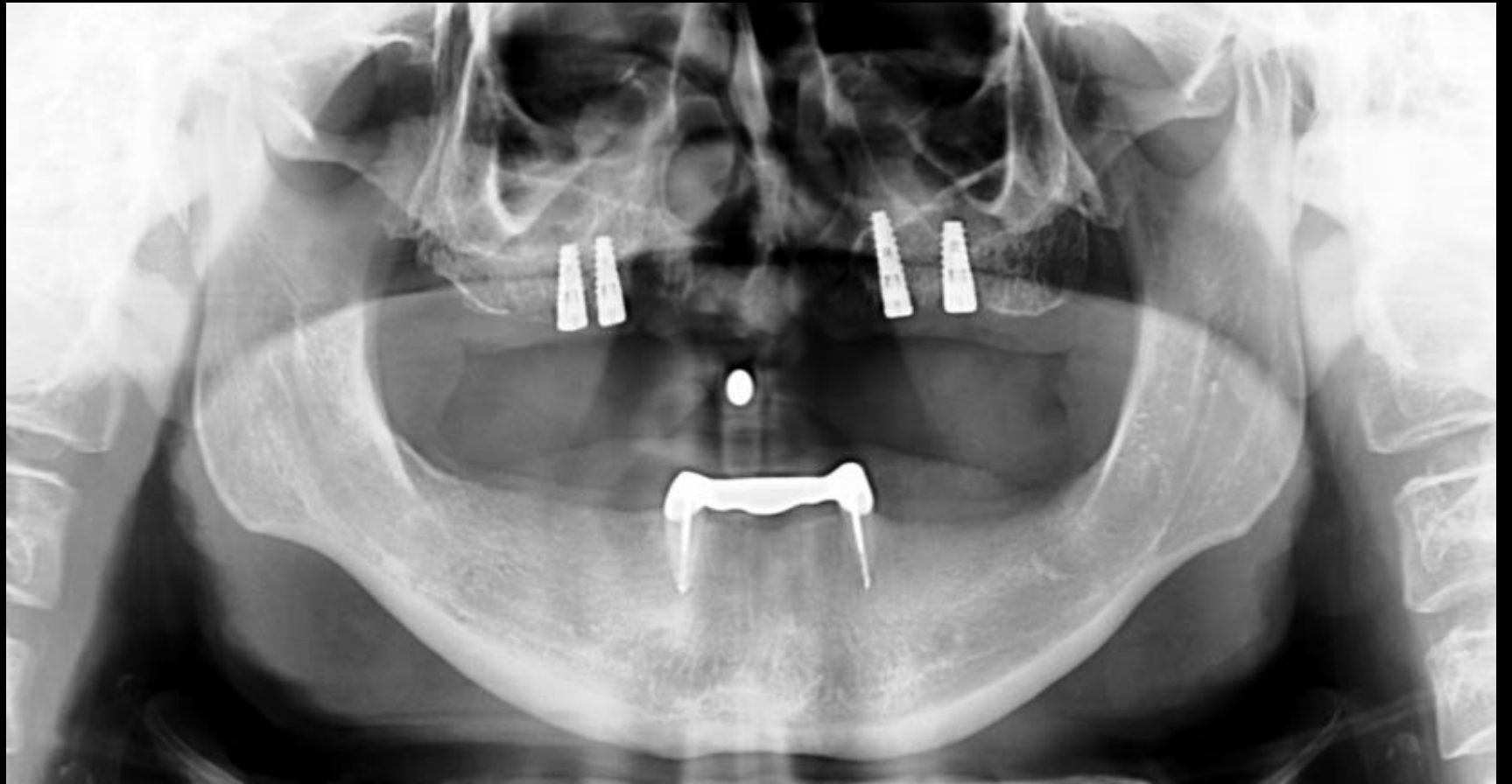
Teljes felső foghiány pótlása implantációs protetikai ellátással hasadékos beteg esetén

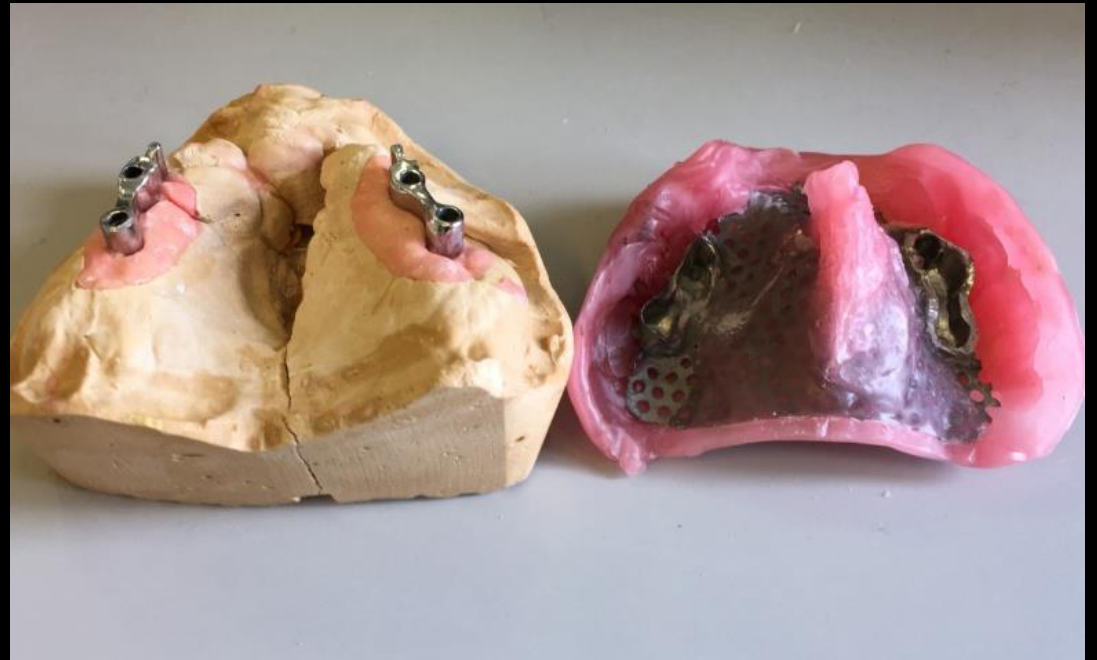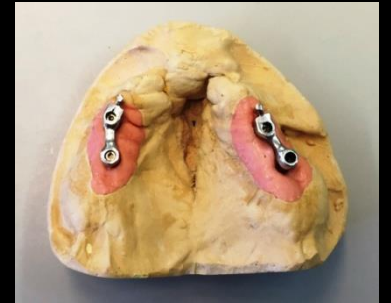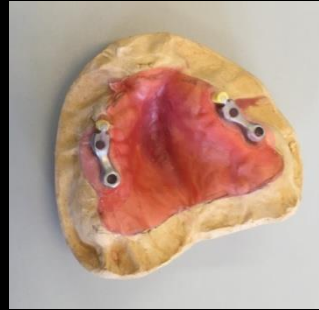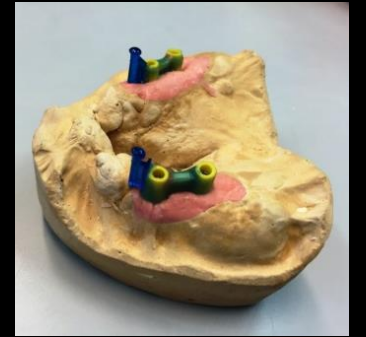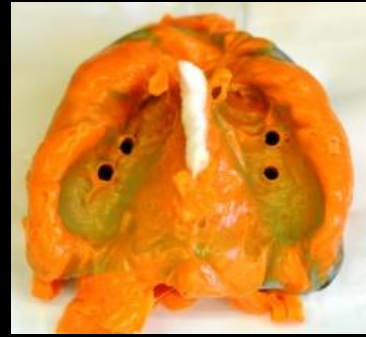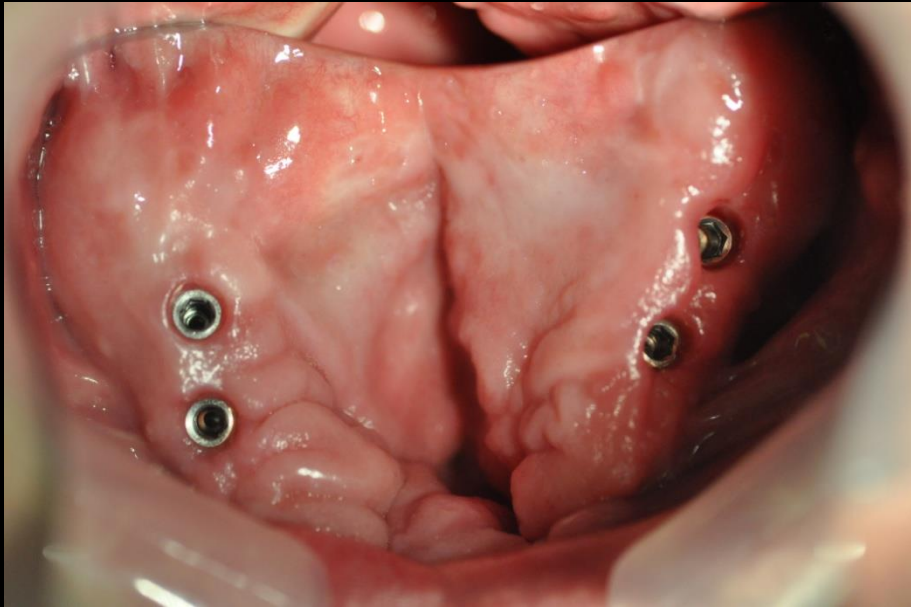


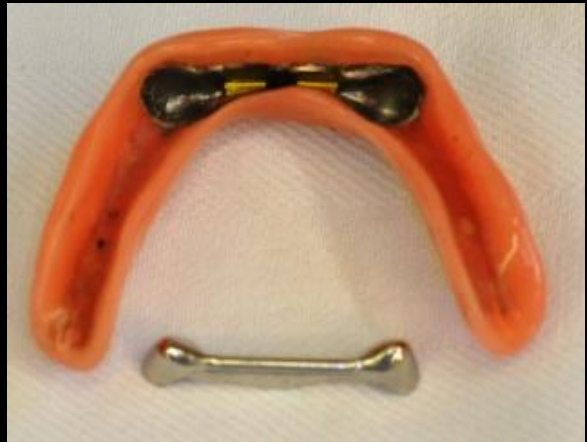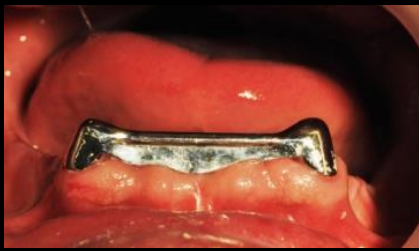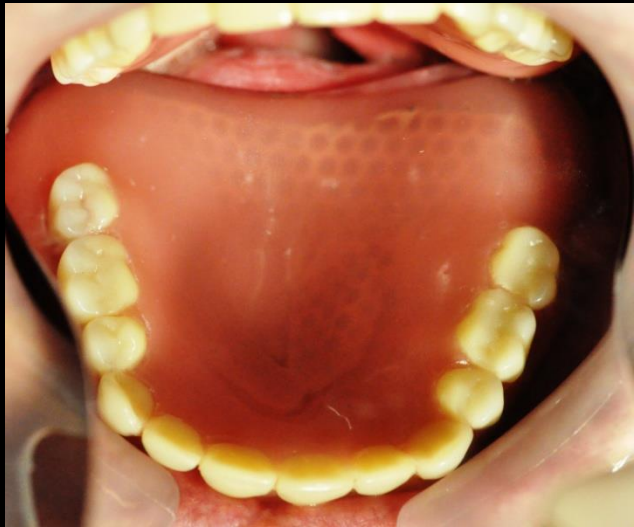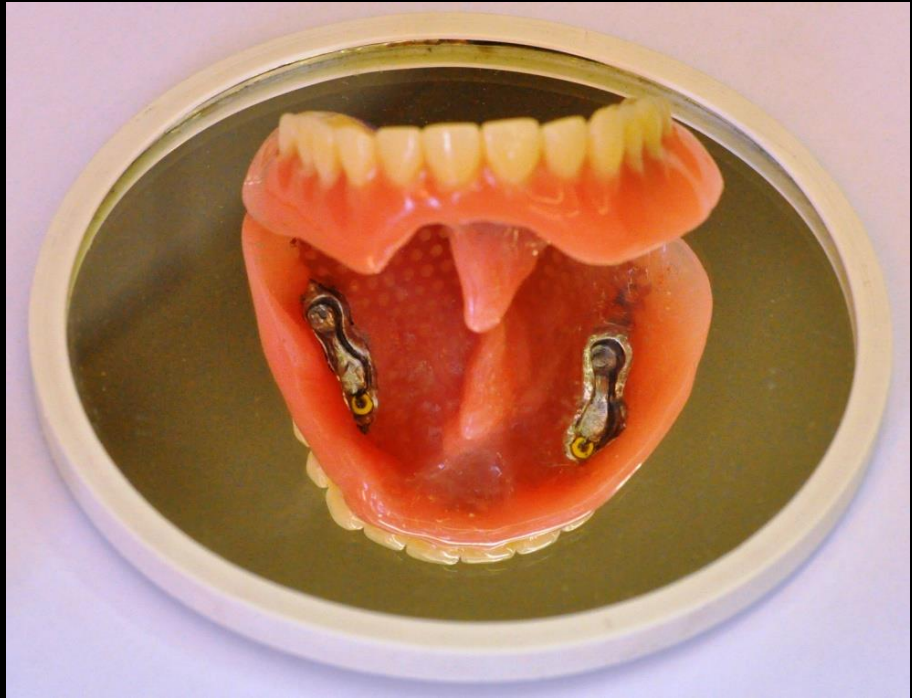
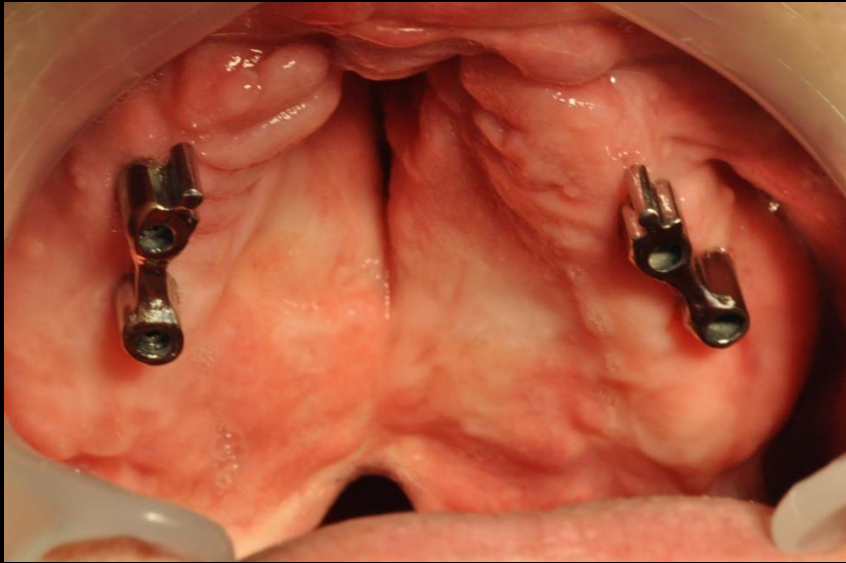


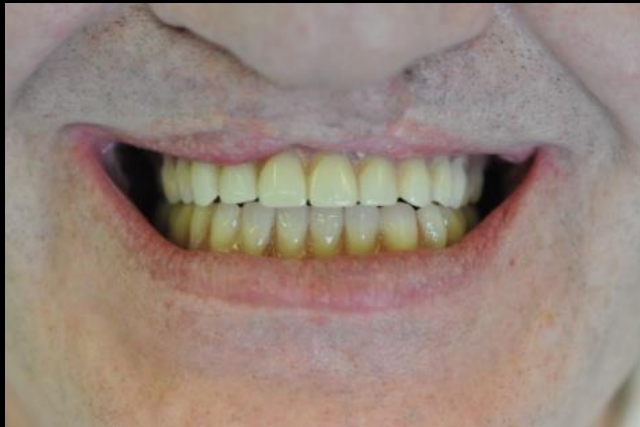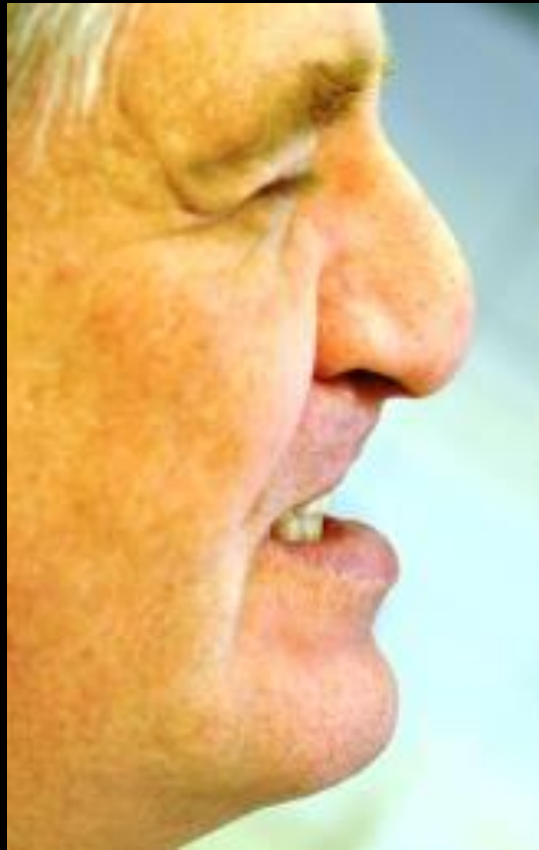- 16: 3,8 ϕ x 9,5mm denti rootform
- 14: 3,8 ϕ x 9,5mm denti rootform
- 24: 3,8 ϕ x 9,5mm denti rootform
- 26: 4,3 ϕ x 9,5mm denti rootform





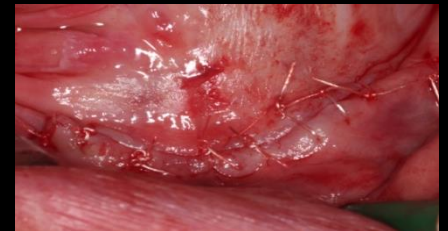
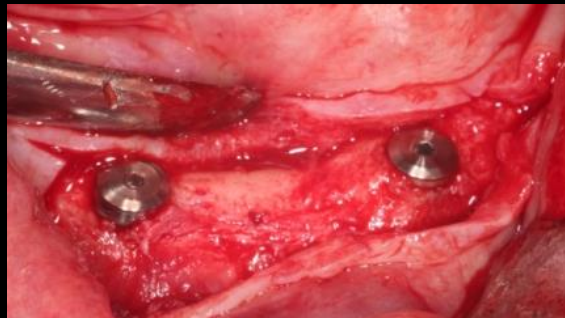
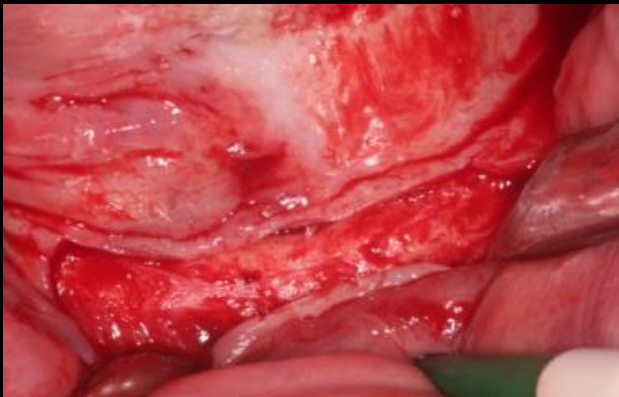
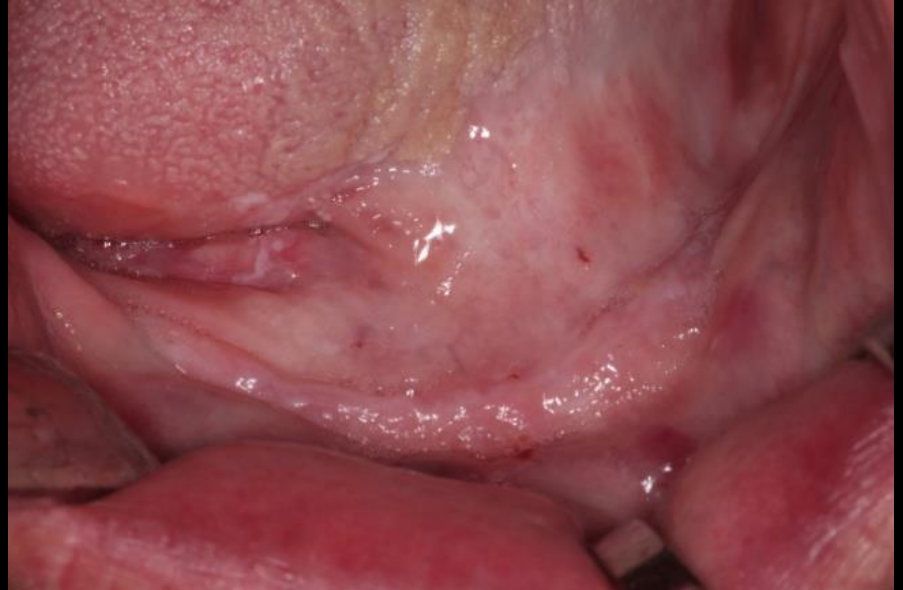
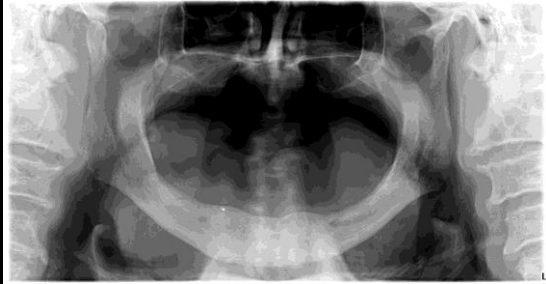

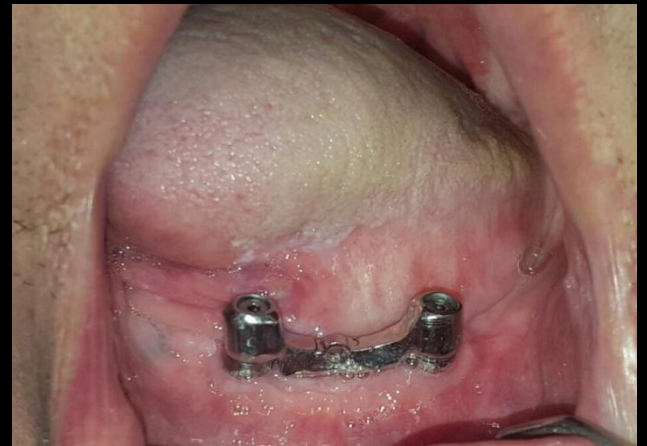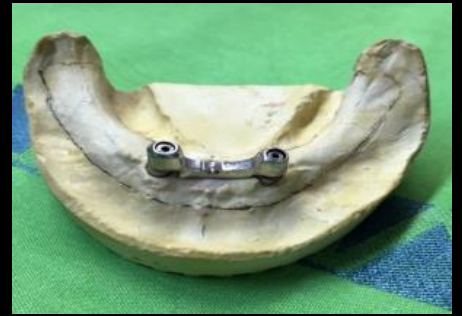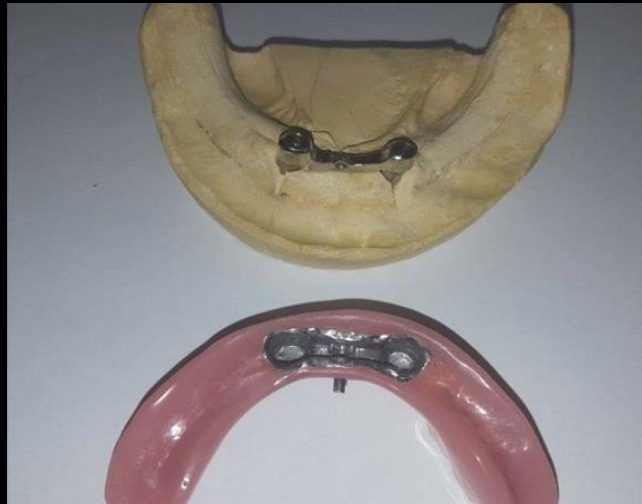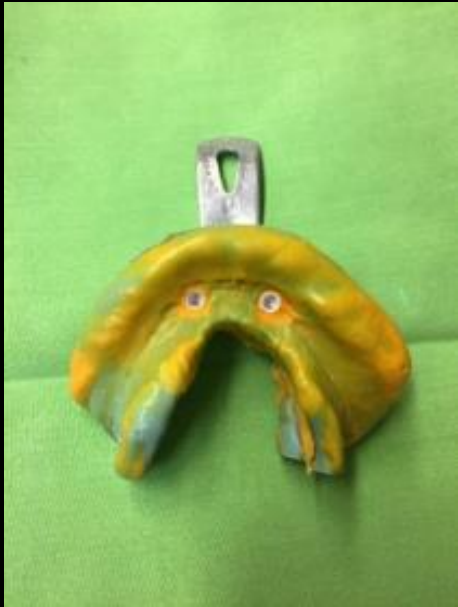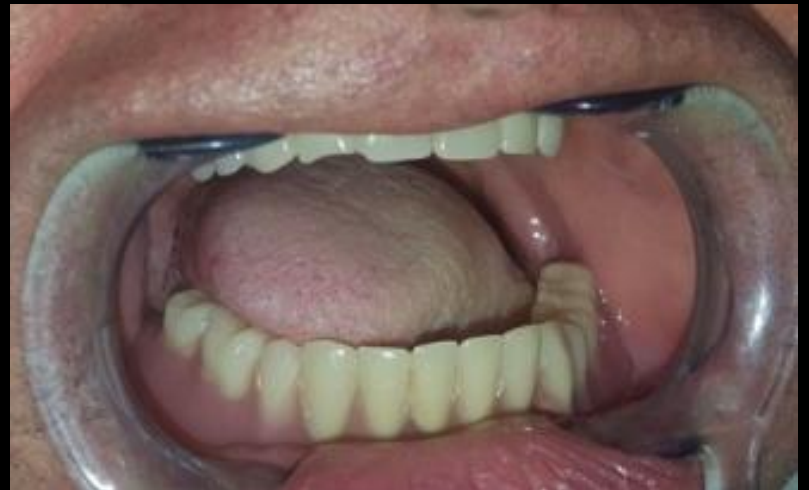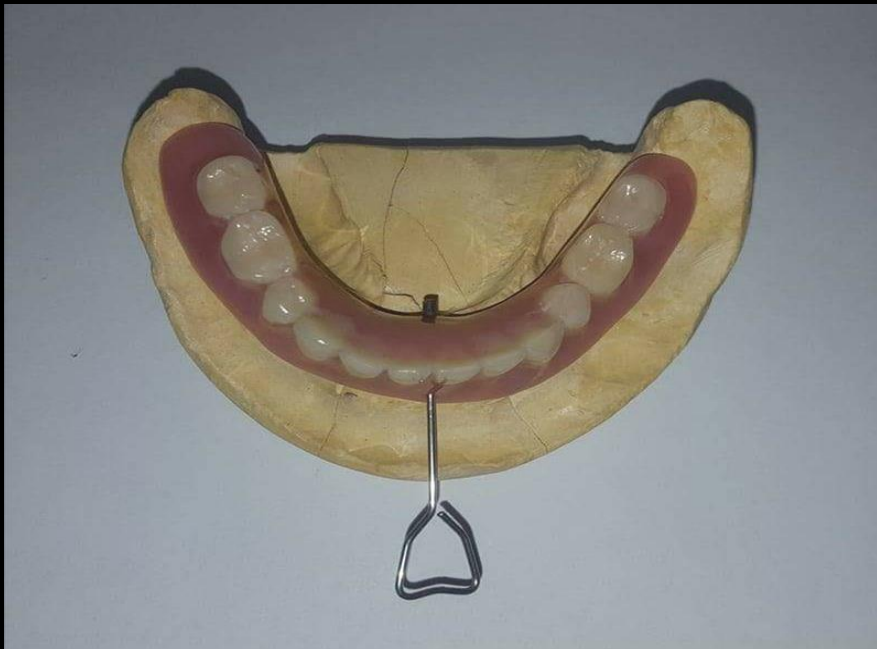||.

Sublingualis carcinomát követő teljes foghiány protetikai megoldása

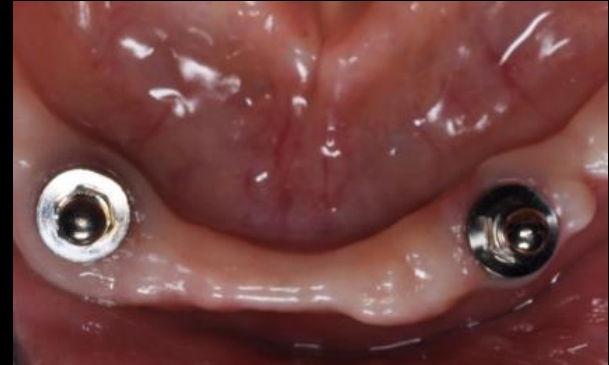
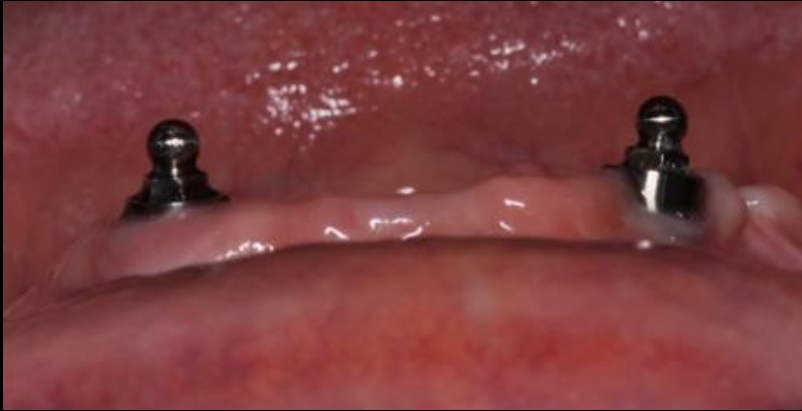


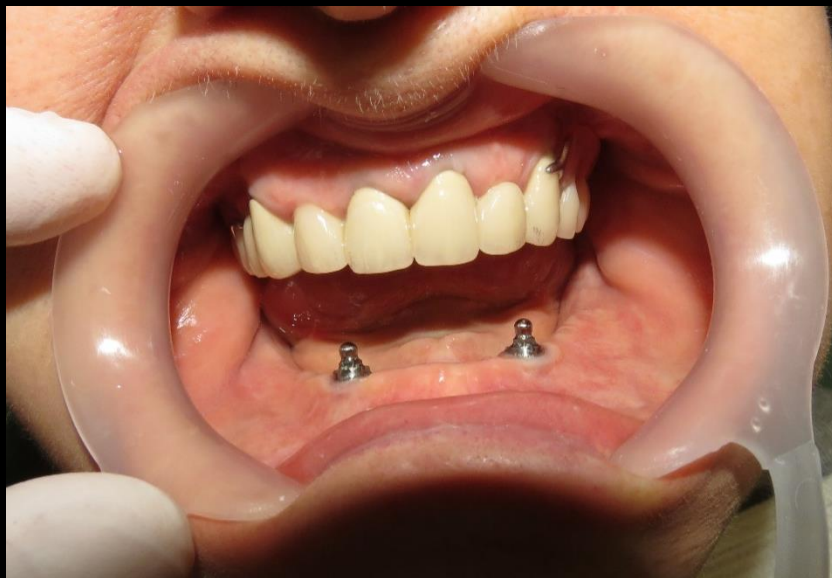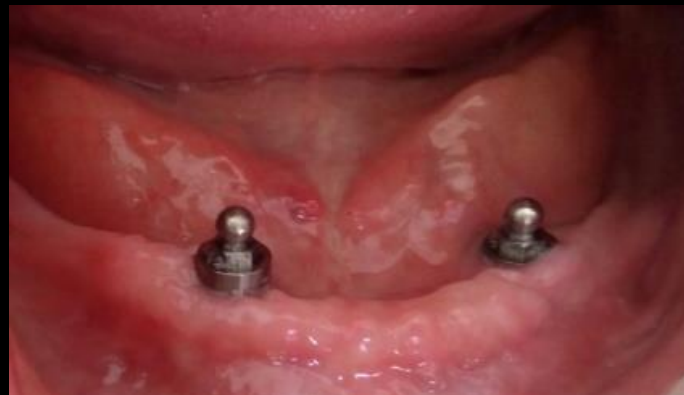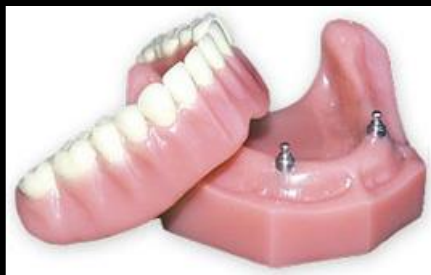MK1



Teljes foghiányt pótló implanto- mukózális megtámasztású overdenture



Teljes alsó foghiányt pótló implanto- mukózális megtámasztású overdenture



Az implantációs intézeti díj
40.000.-

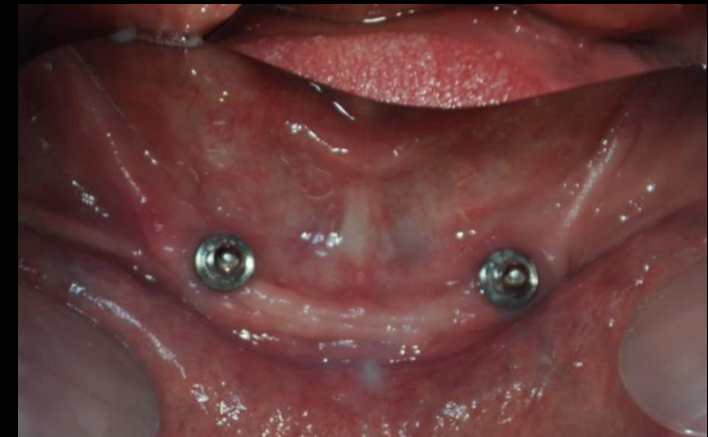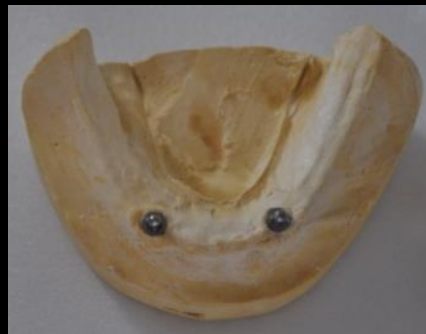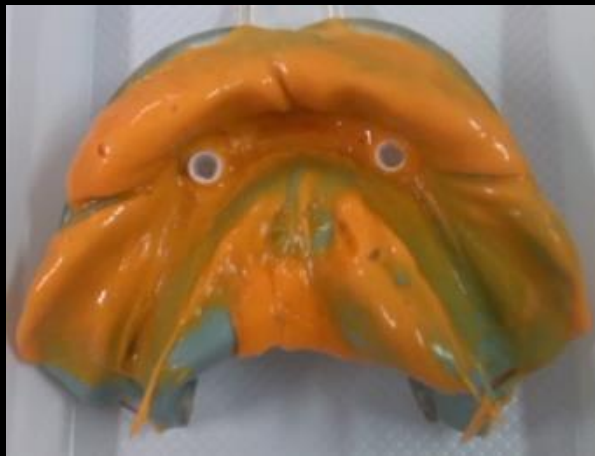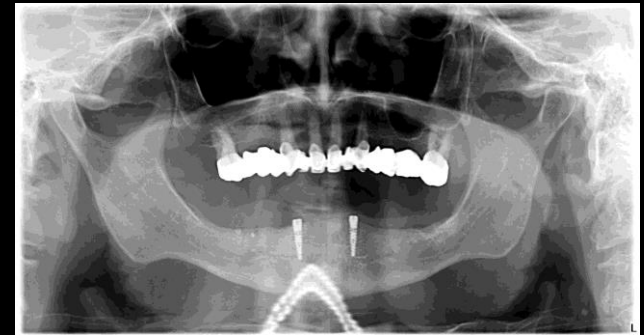
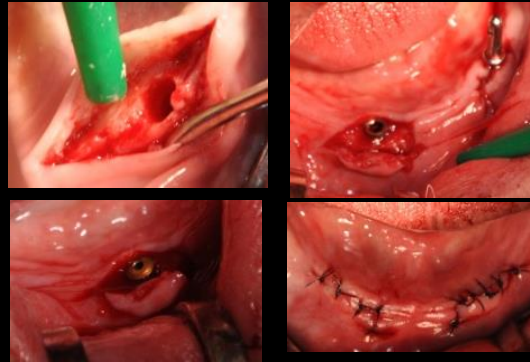
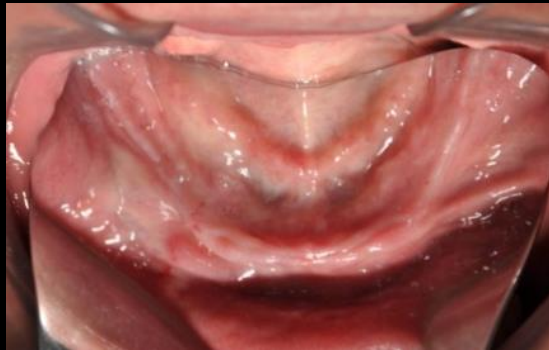helyett 5.000.-

Az alsó fogpótlás 62 éven
felül

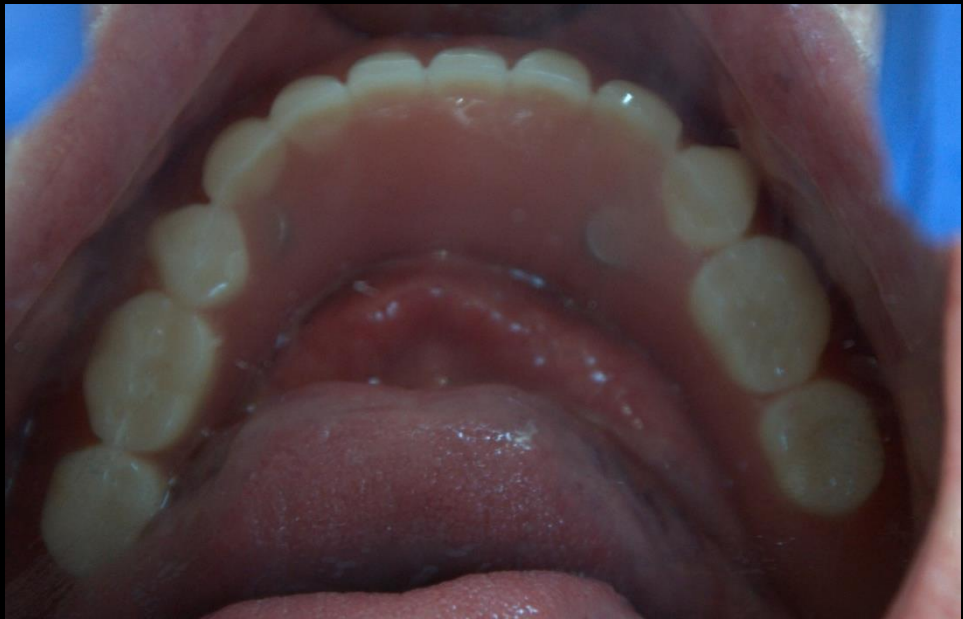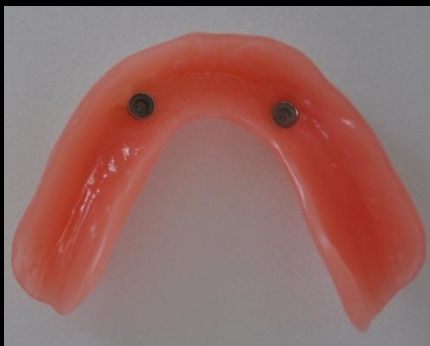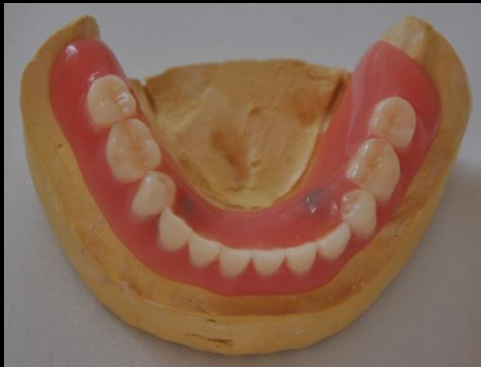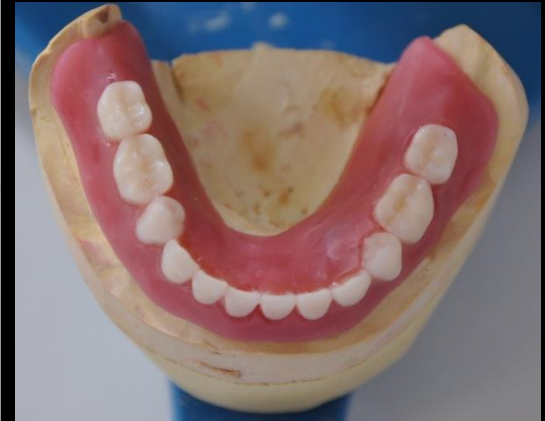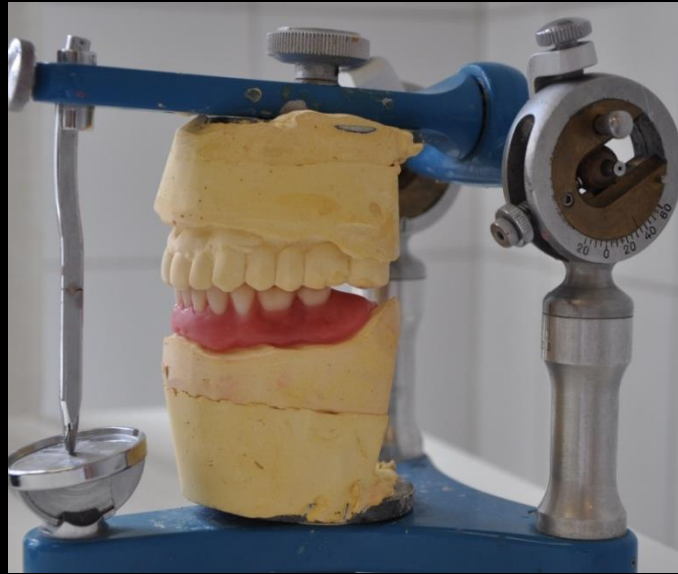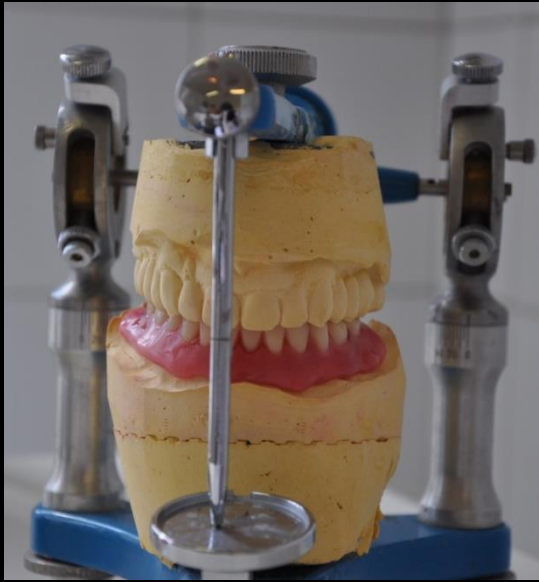133.400.- (TA: 46.200.-)

|||.

Teljes foghiányt pótló implanto-mukózális megtámasztású overdenture

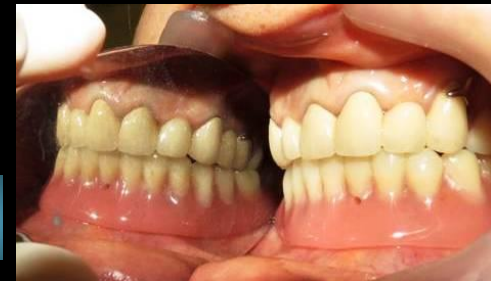
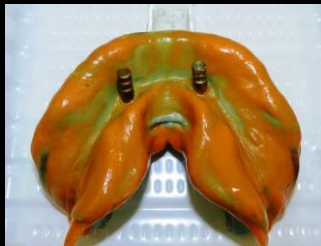
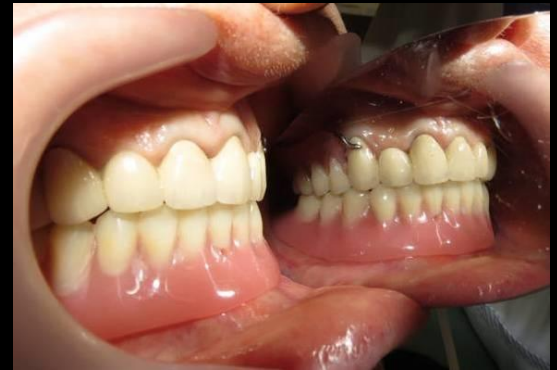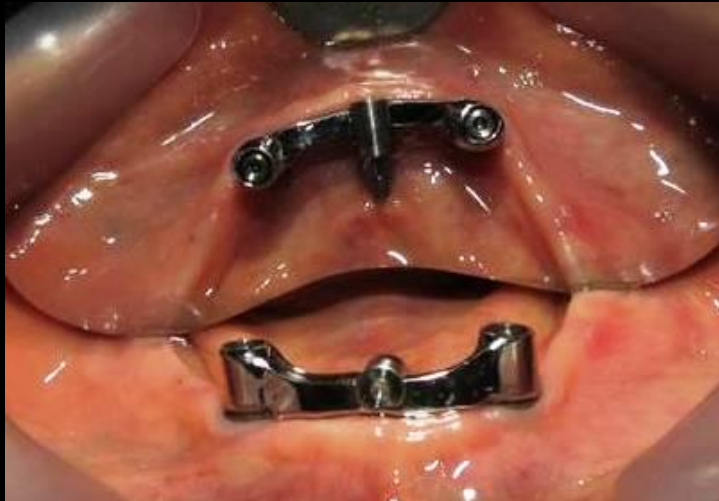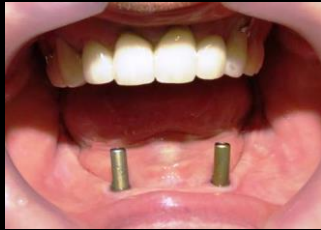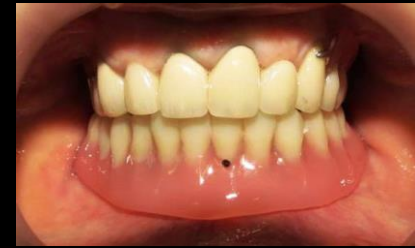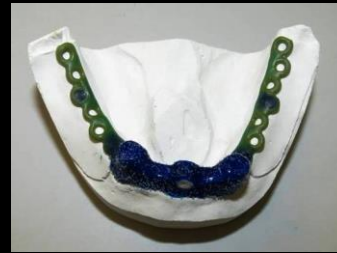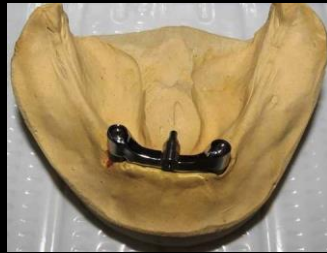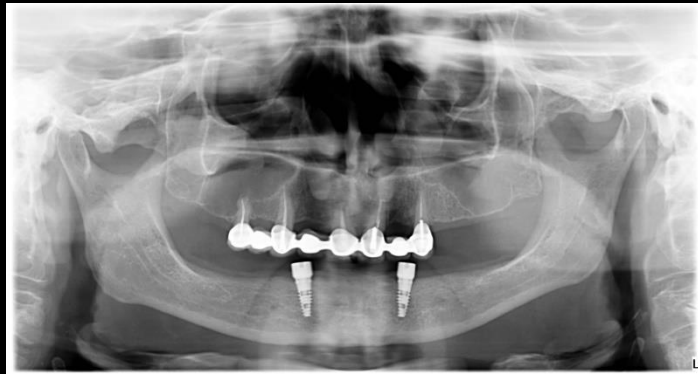3,8 mm átmérő és 13,5 mm hosszúságú root form implantátum kerül a 33 és 43 pozíciókban



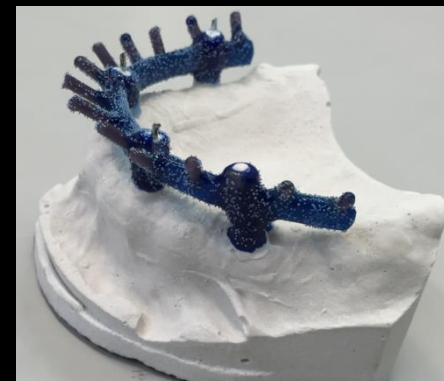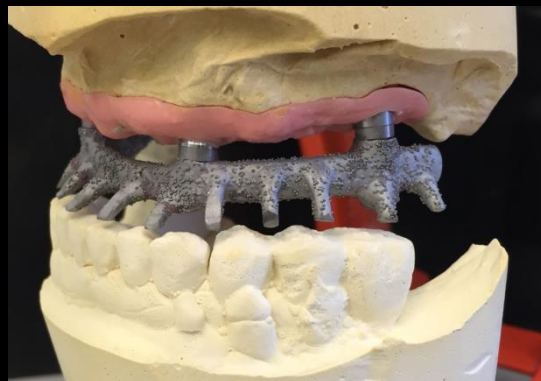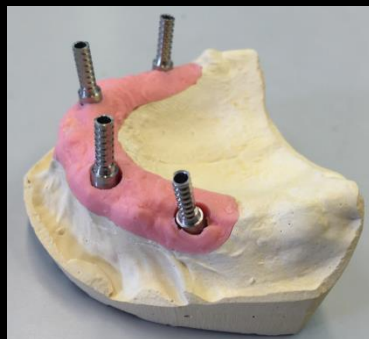
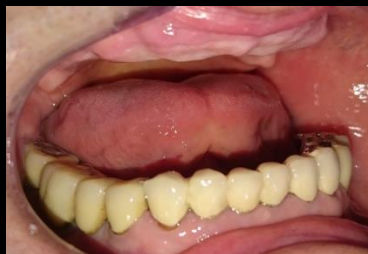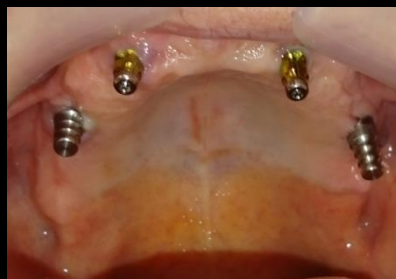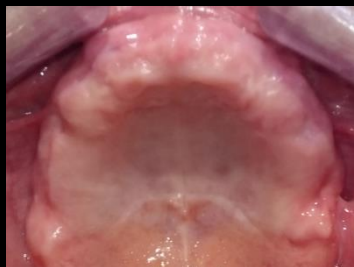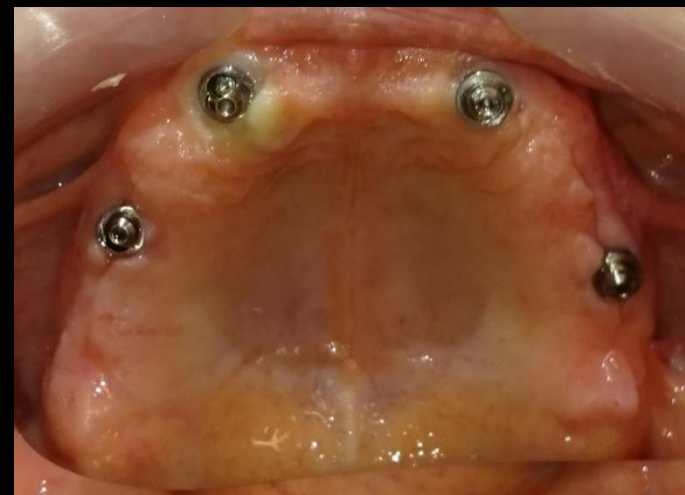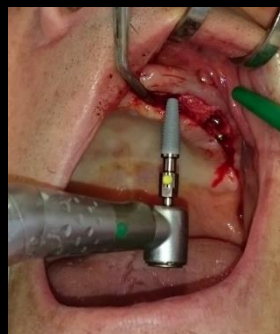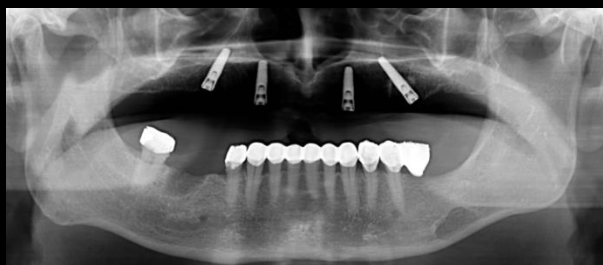IV.

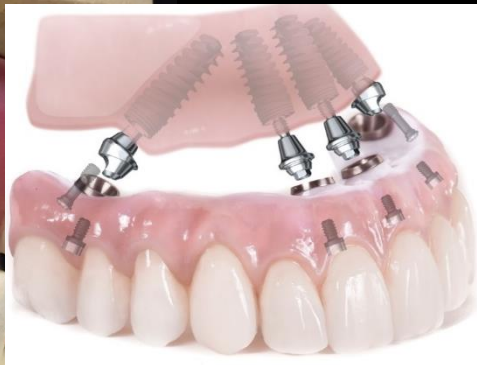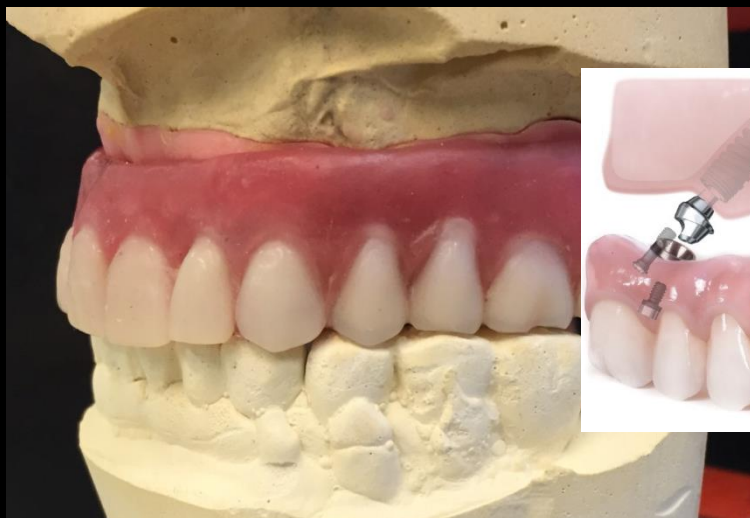Teljes alsó foghoány megoldása reteszkapoccsal elhorgonyyzott muco-implantálishan megtámasztott overdenturével



V.

Felső teljes foghiány ellátása all on four megoldással





4 db Nobel Replace CC PMC implantátum

12, 15, 22, 25 fogak helyére

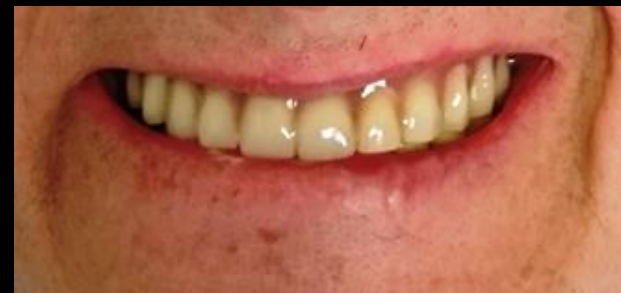Az implantátumok mérete:

12: 4,3x13

15: 4,3x13

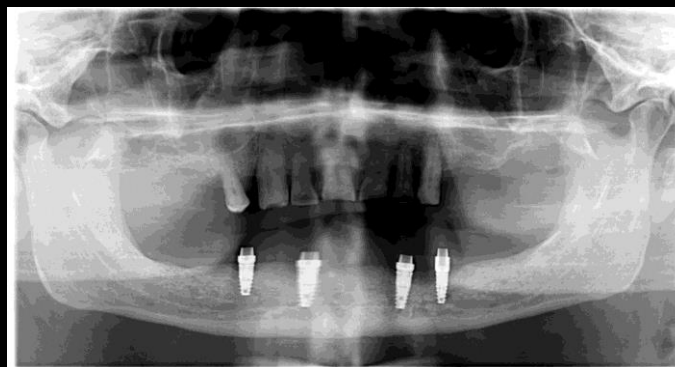
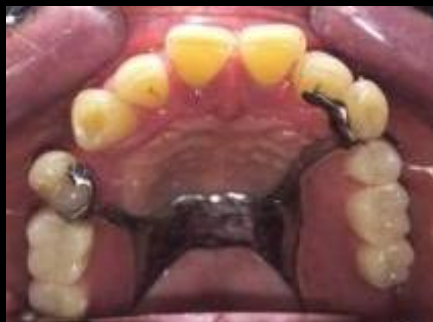22: 4,3x13

25: 4,3x16

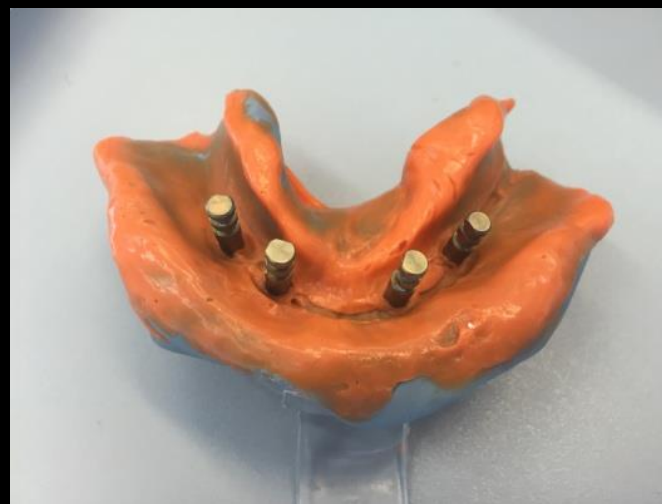
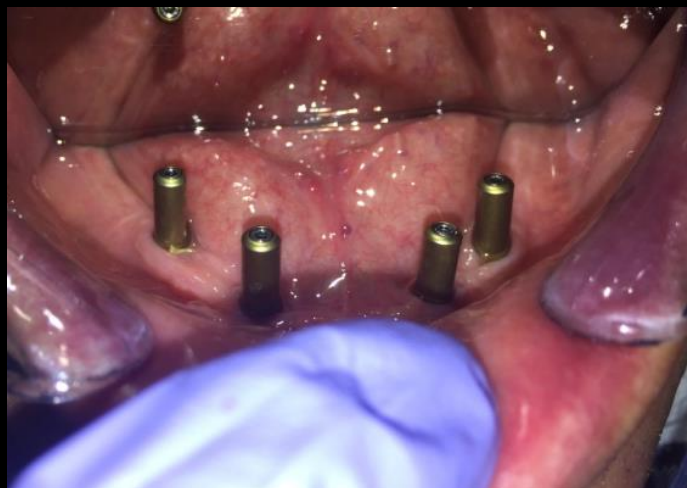
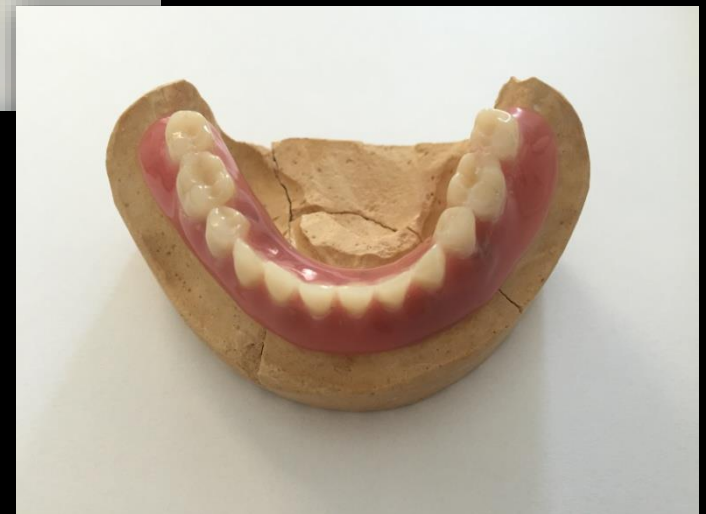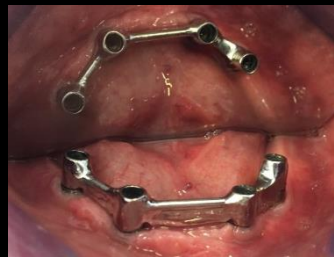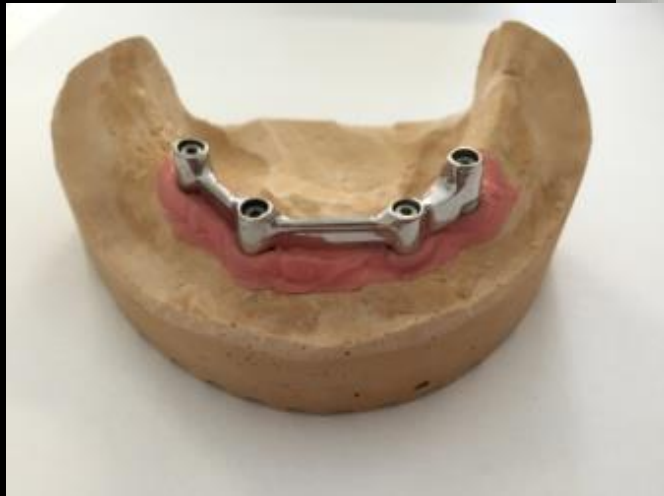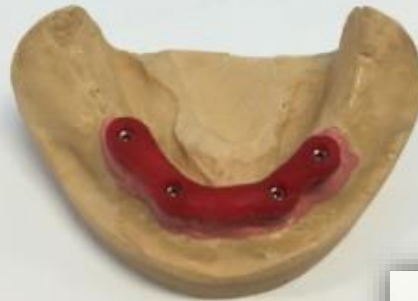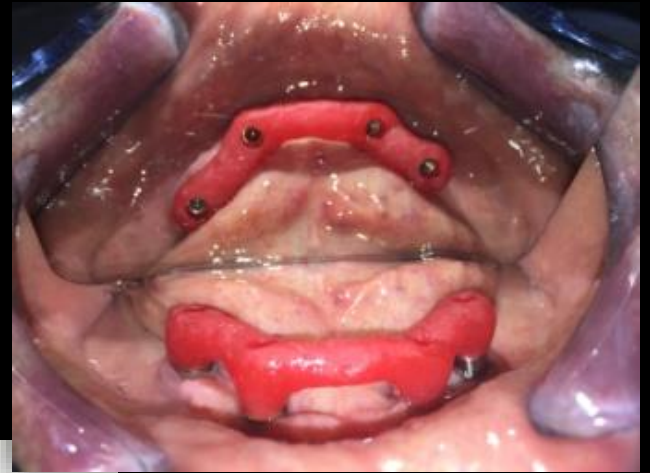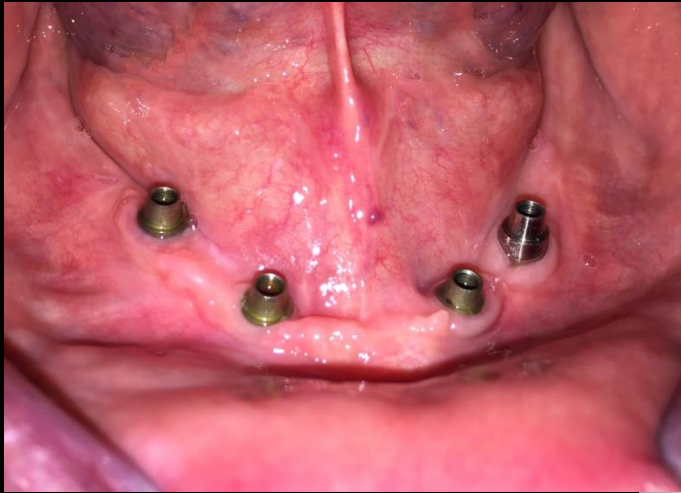VI.

Teljes alsó foghiány ellátása négy implantációt felhasználó implanto-mucosalis megtámasztású overdenture segítségével

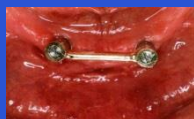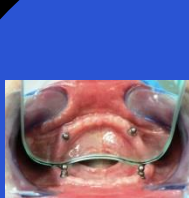


45, 43, 33, 35 fogak helyén 3,8 mm x 11,5 mm Denti implantátumok





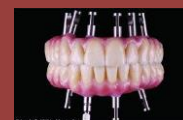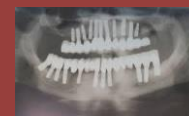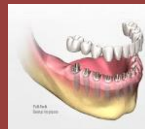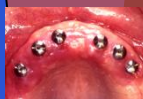Community implant dentistry – Implant dentistry



Community dentistry



Implant dentistry



A népegészségügyi fogászat a fogászat azon részével foglalkozik, mely a társadalom széles rétegét érinti. Legfontosabb tevékenységi területei a prevenció, a fogszuvasodás és annak következményes megbetegedései, az odontogén gyulladások, a gerosztomatológia stb. A foghiányok és azok következményei jelentősen befolyásolják az élet minőségét, ezért az implantológia és az implantológiai protetika alkalmazása része a népegészségügyi fogászatnak.

Editors: D. Wismeijer, S. Chen, D. Buser



Volume 9

Implant Therapy
in the Geriatric Patient

Authors:
F. Müller
S. Barter

ENGLISH | Deutsch | Français | Italiano | Español | Português | Türkçe | Русский | 日本語 | 中文

