



Semmelweis Egyetem Fogorvostudományi Kar Fogászati és Szájsebészeti Oktató Intézet


igazgató: Dr. Kivovics Péter egyetemi docens

<http://semmelweis-egyetem.hu/fszoi/>

<https://www.facebook.com/fszoi>



Dens connatalis eltávolítás



dr. Székér Julianna
Gyermekfogászat rezidens
Tutor: dr. Kiss Rita Mónika

Fogorvosi vizsgálatra érkezés oka

- ▶ 3 hetes kisbaba, foggal született
- ▶ Etetése nehéz, fogak mozgathatók

Általános anamnézis

- ▶ 3 hetes csecsemő fiú, zavartalan terhesség 40.hetében született
- ▶ Az egészséges állapottól eltérő, fogászati beavatkozás szempontjából számottevő kórtani anomáliáról nem tudunk
- ▶ Gyermekorvossal való előzetes egyeztetés történt, Konakion oldatot kapja, véralvadás normális
- ▶ Súlya és fejlettsége korának megfelelő (3,9 kg)

Fogászati anamnézis

- ▶ Trauma nem érte
- ▶ Szopási nehézségek kb. egy hete

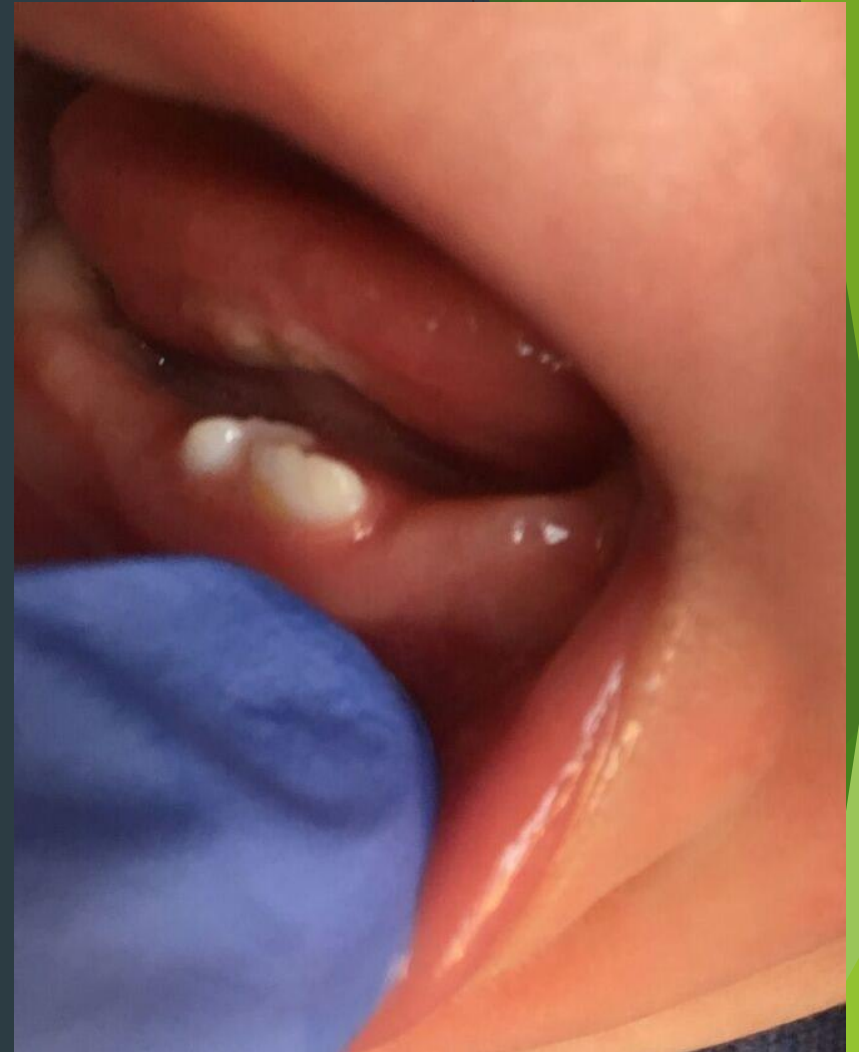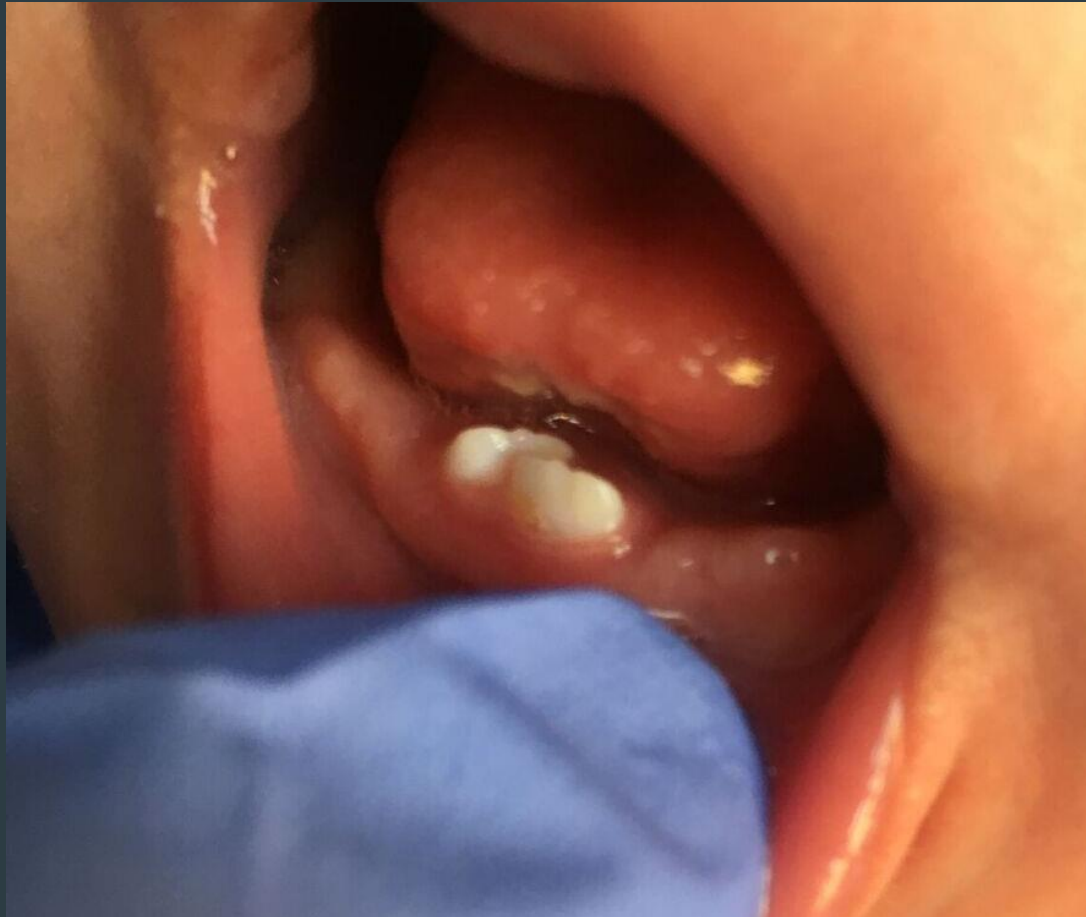Fej-nyak régió vizsgálata:

- ▶ sztomato-onkológiai szűrés során rendellenesség nem található
- ▶ TMI vizsgálat során rendellenesség,
- ▶ panasz nincs
- ▶ aszimmetria nincs

Intraorális vizsgálat

- ▶ Ép nyálkahártya
- ▶ Felül fogatlan gerinc
- ▶ Mandibula incisor régiójában 2, formájában és színében tejfoghoz hasonló, III-as mobilitású újszülött fog volt látható
- ▶ Fogak körüli gingiva ép volt

Intraorális vizsgálat



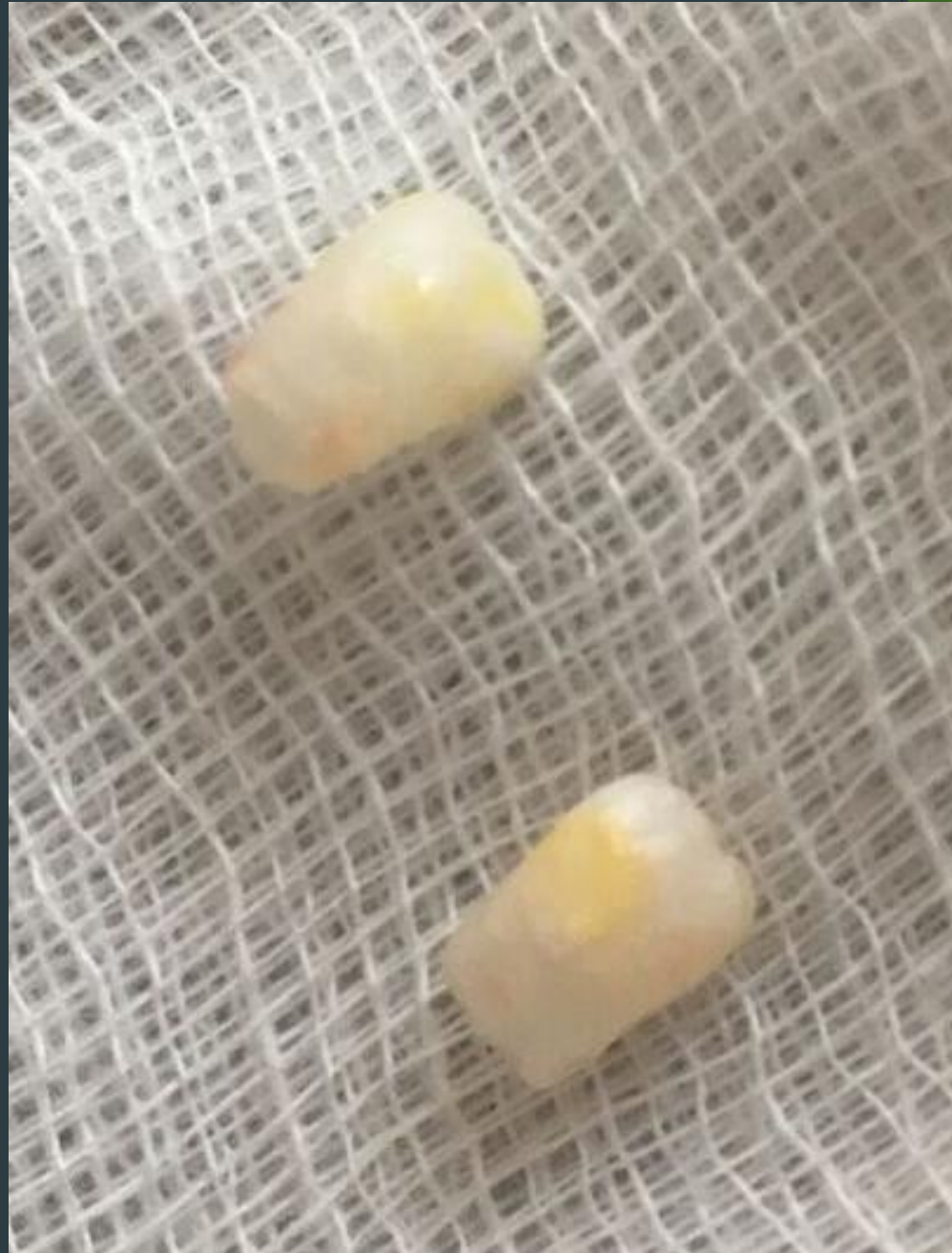Dens con-/neonatalis etiológiája

- ▶ Genetika (herediter AD)
- ▶ Endokrin zavarok
- ▶ Fertőzések (pl. congenitalis syphilis)
- ▶ Táplálkozási hiánybetegségek (pl.vitaminhiány)
- ▶ Lázas állapot: láz vagy exanthema a terhesség alatt
- ▶ Fogcsíra felületes elhelyezkedése
- ▶ Környezeti faktorok: poliklórozott bifenilek(PCB) szennyezett levegővel és ételmiszerrel kerülnek a szervezetbe, dibenzofuránok hulladékégetés és PVC gyártásakor szabadulnak fel (ilyenkor gyakran társul az újszülött fogak mellé dystrophiás ujjkörmök és hyperpigmentáltság)

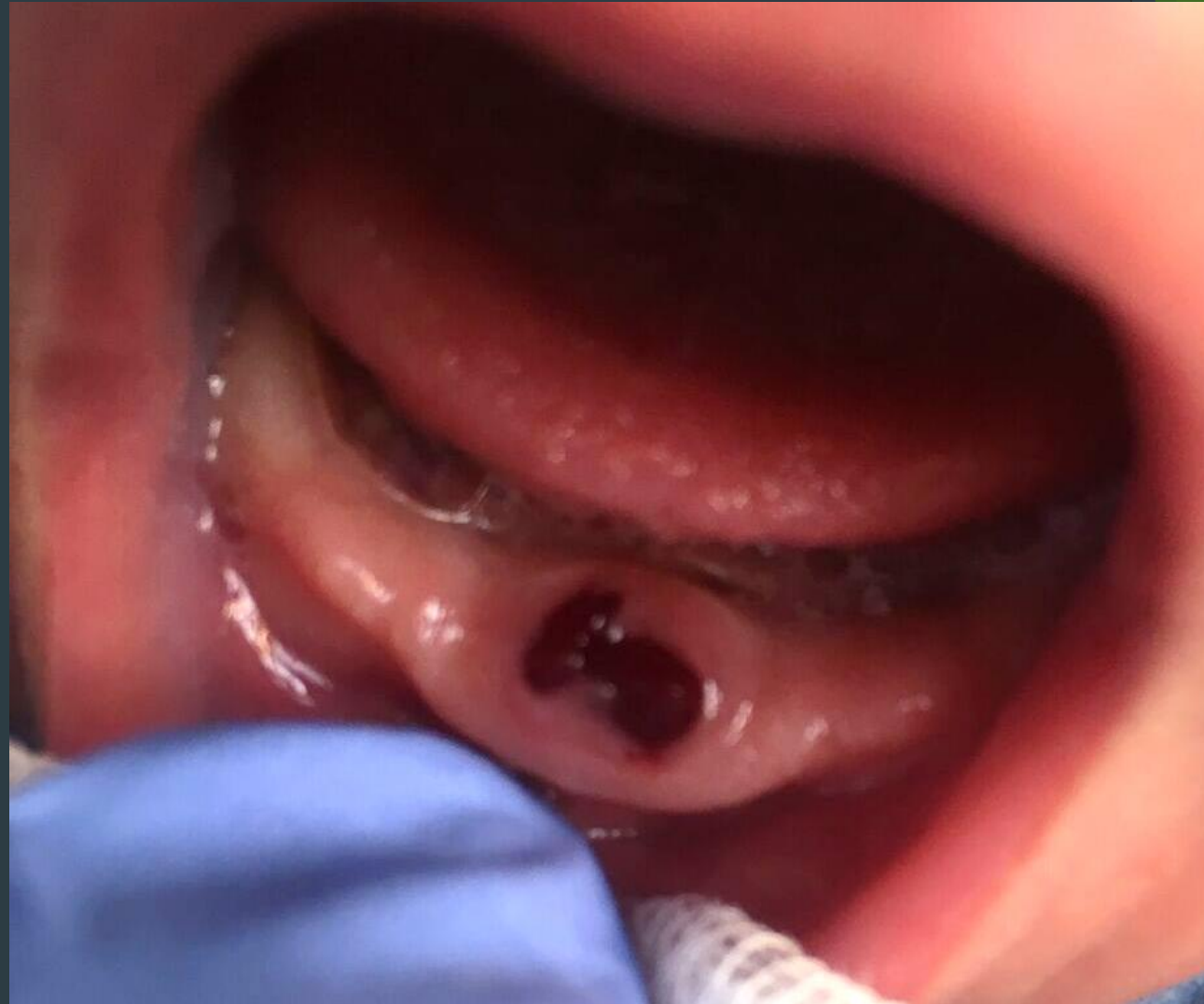Terápia: újszülött fogak eltávolítása

- ▶ (az extrakcióhoz a szülő hozzájárult)
- ▶ felületi érzéstelenítés (20% benzocain gél)
- ▶ fogó felhelyezése
- ▶ a fog eltávolítása
- ▶ az üreg óvatos kitisztítása, bevéreztetése
- ▶ a lágyrészek komprimálása
- ▶ sebkontroll

Extrahált fogak



Sebkontroll



További műveletek extractio után:

- ▶ 15 perc múlva kontroll - vérzés nincs
- ▶ szülő felvilágosítása az extrakció utáni tudnivalókról
 - seb óvatos tisztítása