



Semmelweis Egyetem Fogorvostudományi Kar Fogászati és Szájsebészeti Oktató Intézet

igazgató: Dr. Kivovics Péter egyetemi docens

<http://semmelweis-egyetem.hu/fszoi/>

<https://www.facebook.com/fszoi>

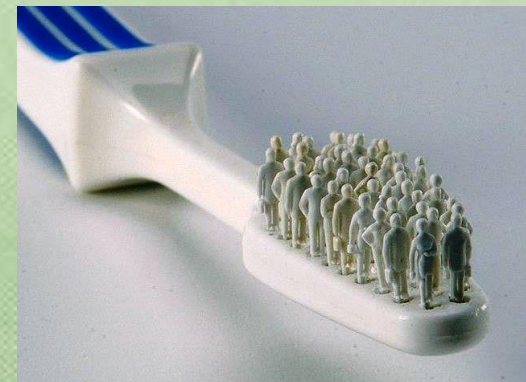

Teljes lemezes fogpótlás

Rezidens: Dr. Derdák Dóra, parodontológus szakorvosjelölt

Tutor: Dr. Büchler János, osztályvezető főorvos

Mentor: Dr. Nagy Gábor, egyetemi tanár

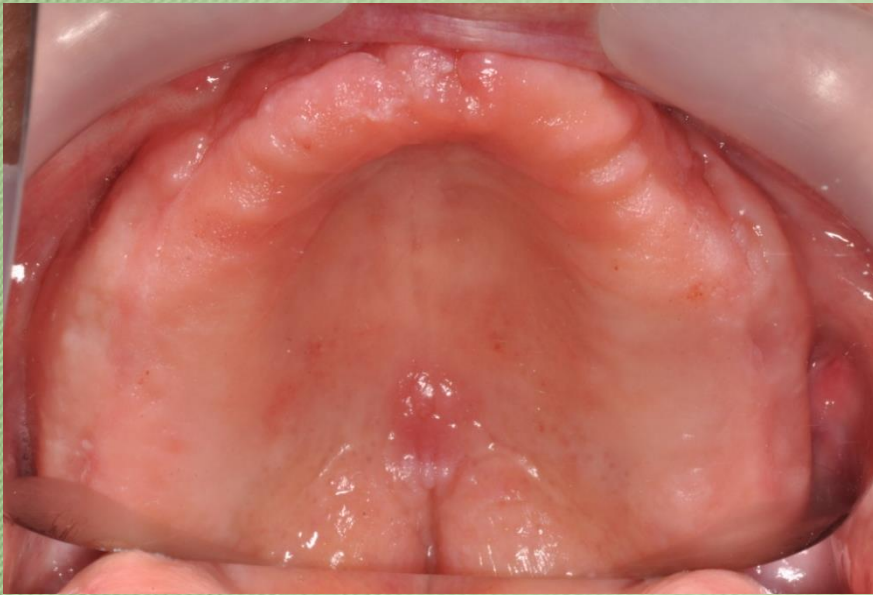

Általános anamnézis Klinikai vizsgálat

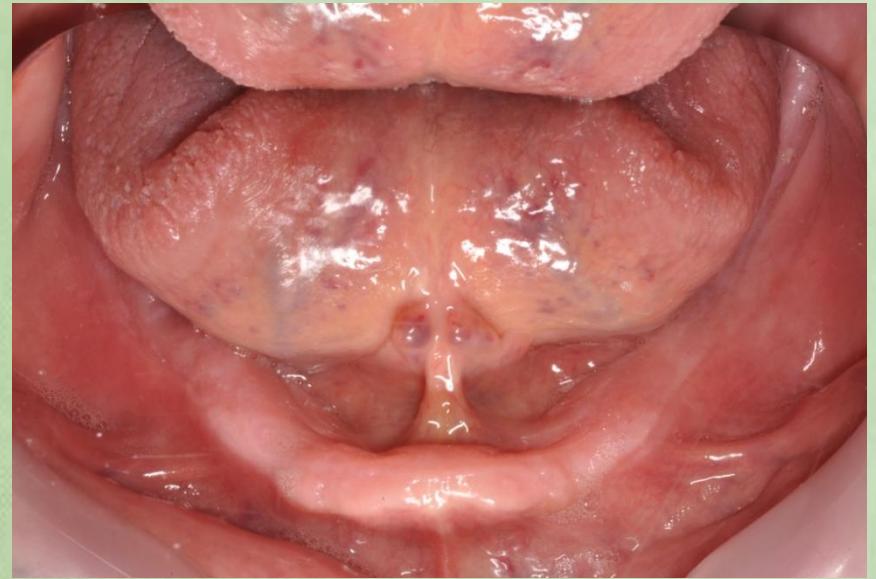- 72 éves férfi beteg
- Általános anamnézisében magas vérnyomás szerepel, amely gyógyszeresen kezelt
- Gyógyszerérzékenység, allergia nem ismert
- Stomatoonkológia szűrése negatív
- TMI vizsgálata negatív



Kiindulási fotók



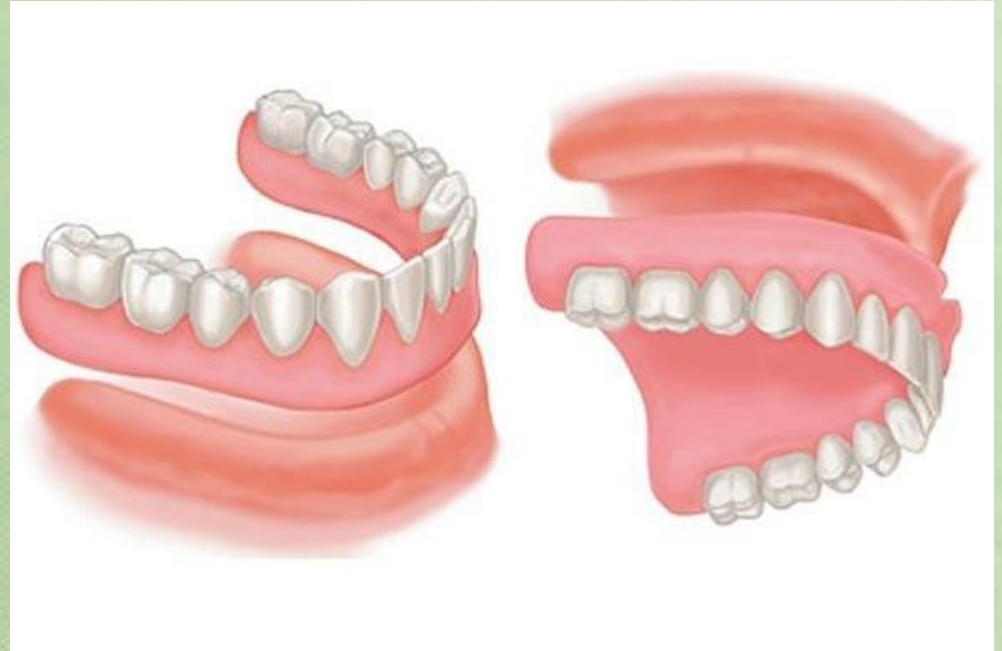Felső állcsont



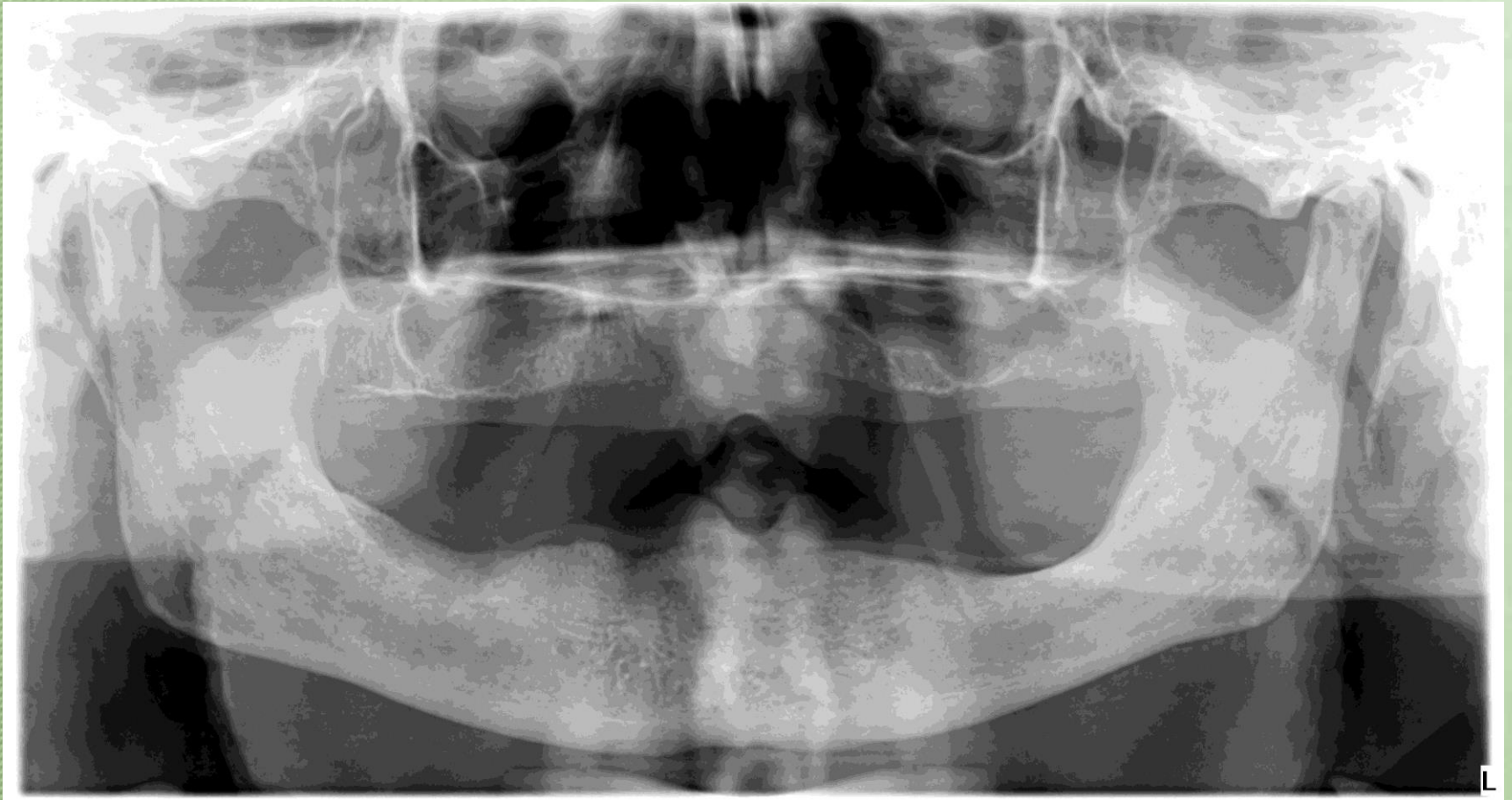Alsó állcsont

Kezelési terv

- Alsó, felső teljes lemezes kivehető fogpótlás

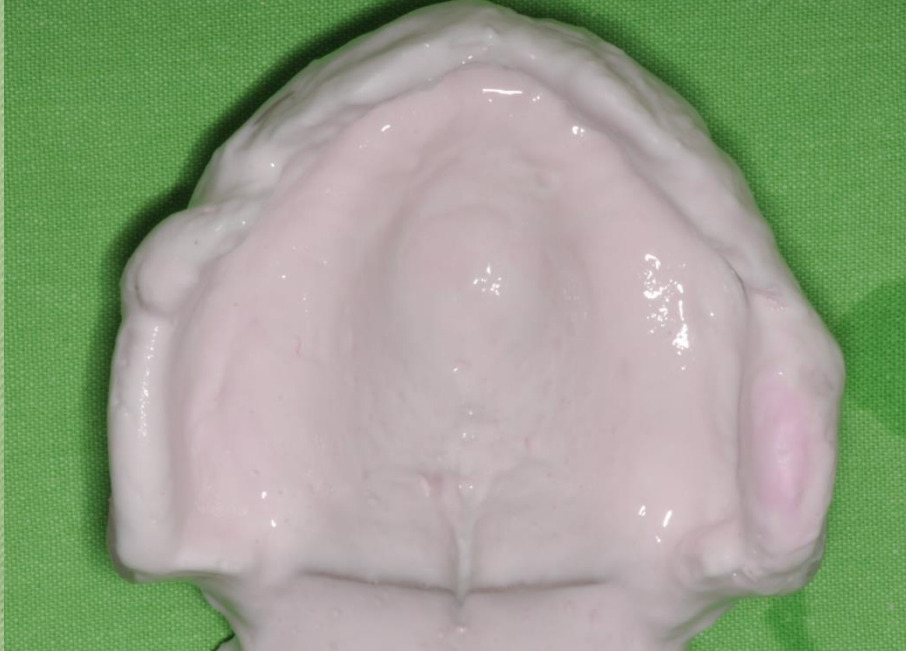

Kiindulási orthopantomogram felvétel

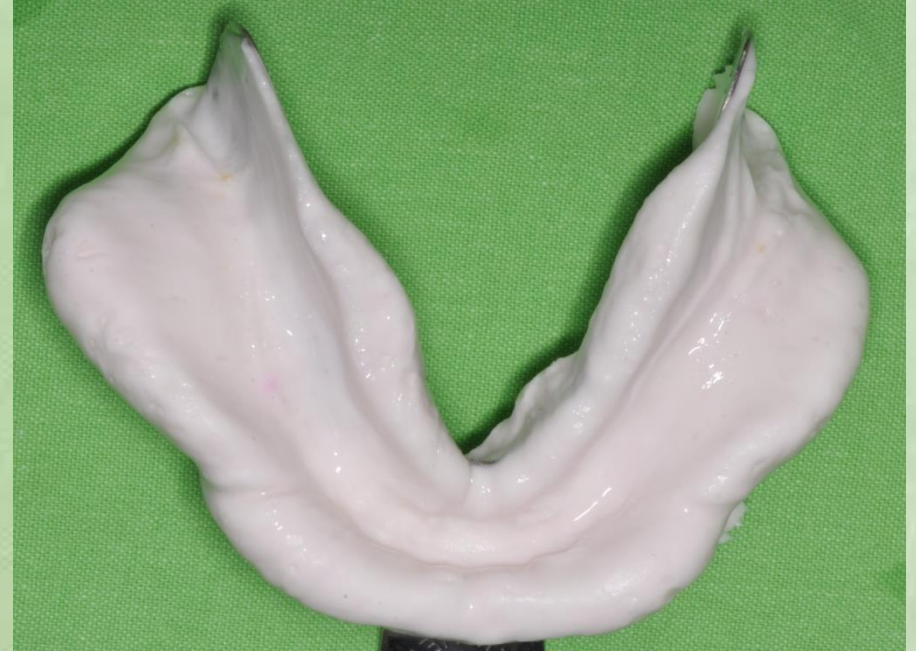

Röntgenfelvételen visszamaradt radix és egyéb kóros elváltozás nem látható.

Anatómiai lenyomat

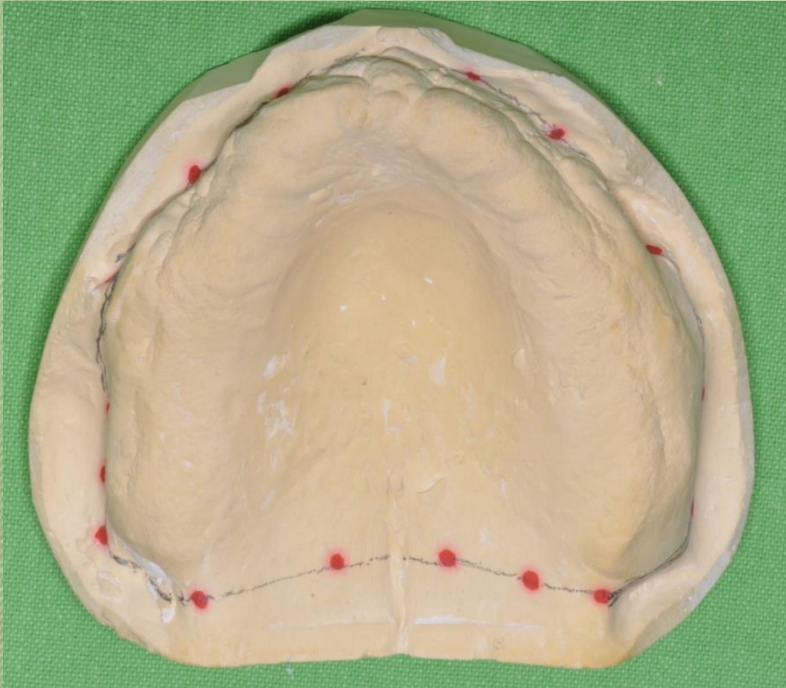


Felső állcsontból készült lenyomat

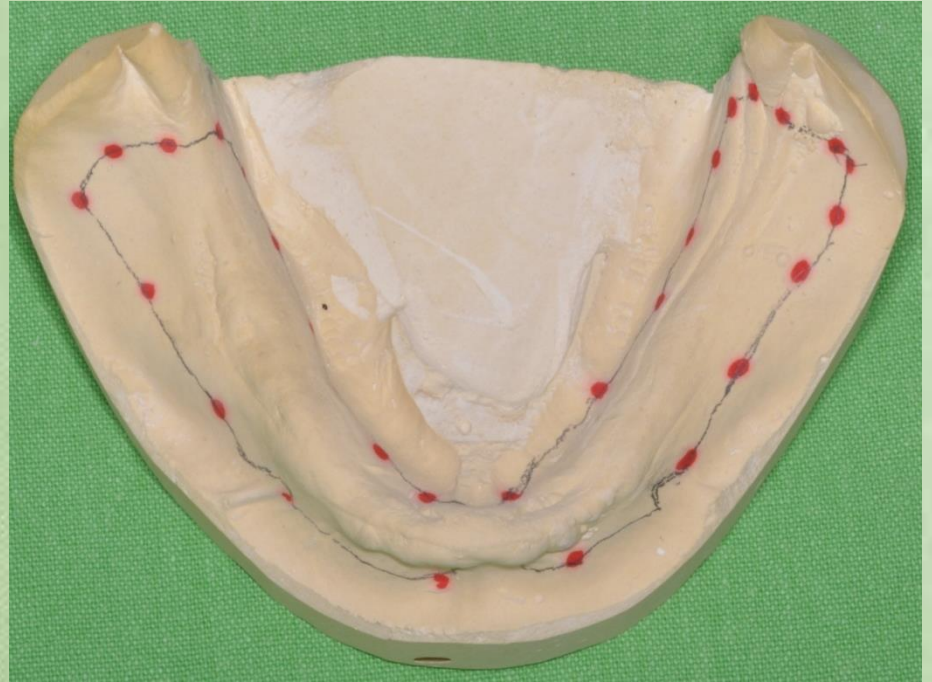

Alsó állcsontból készült lenyomat

Anatómiai mintán egyéni kanál határainak meghatározása

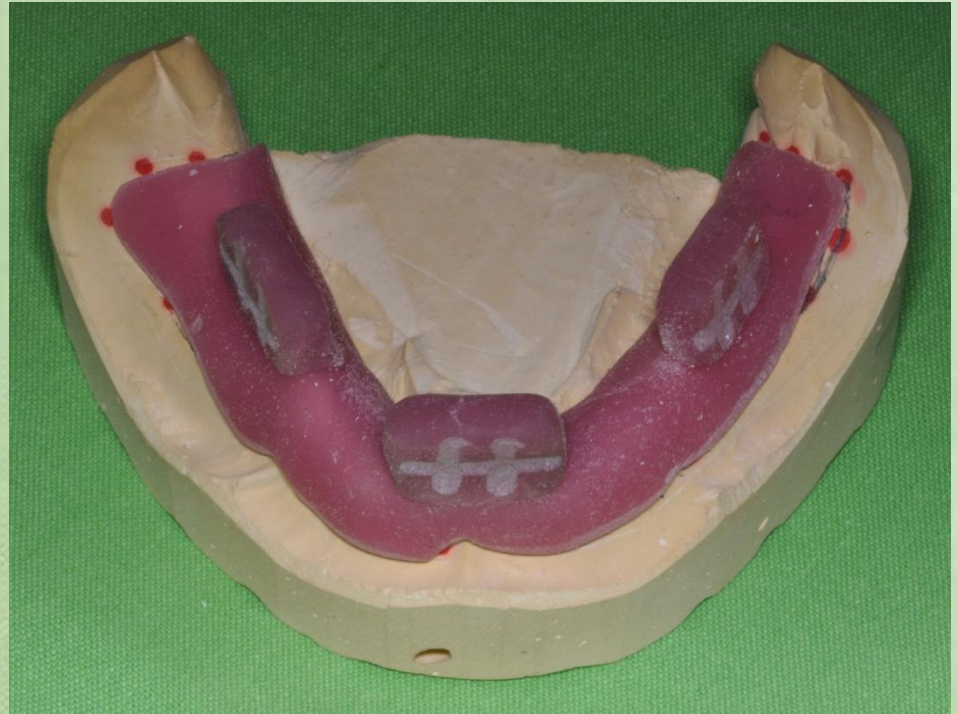
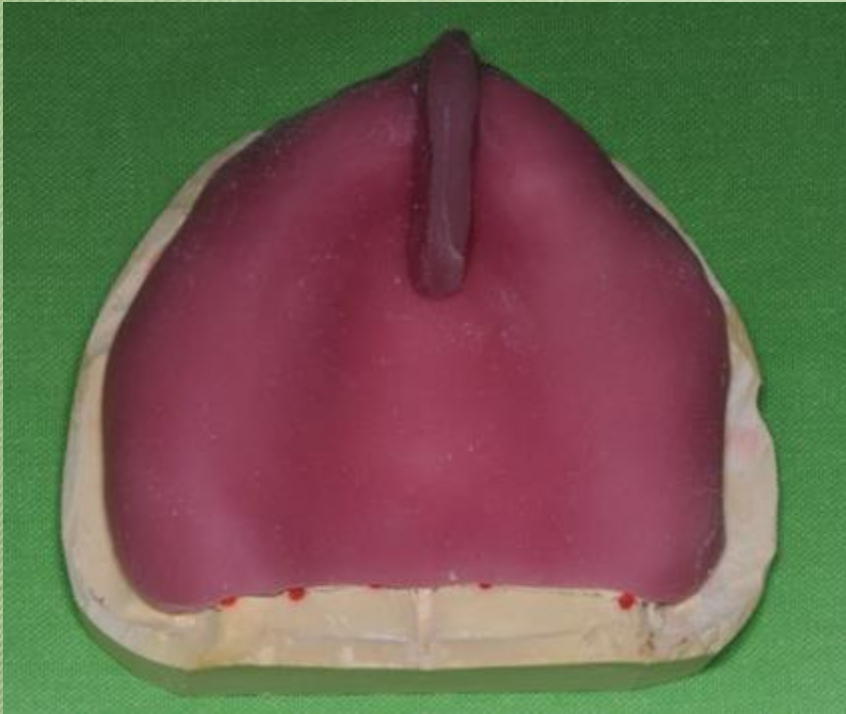

Felső állcsonttól készült anatómia minta



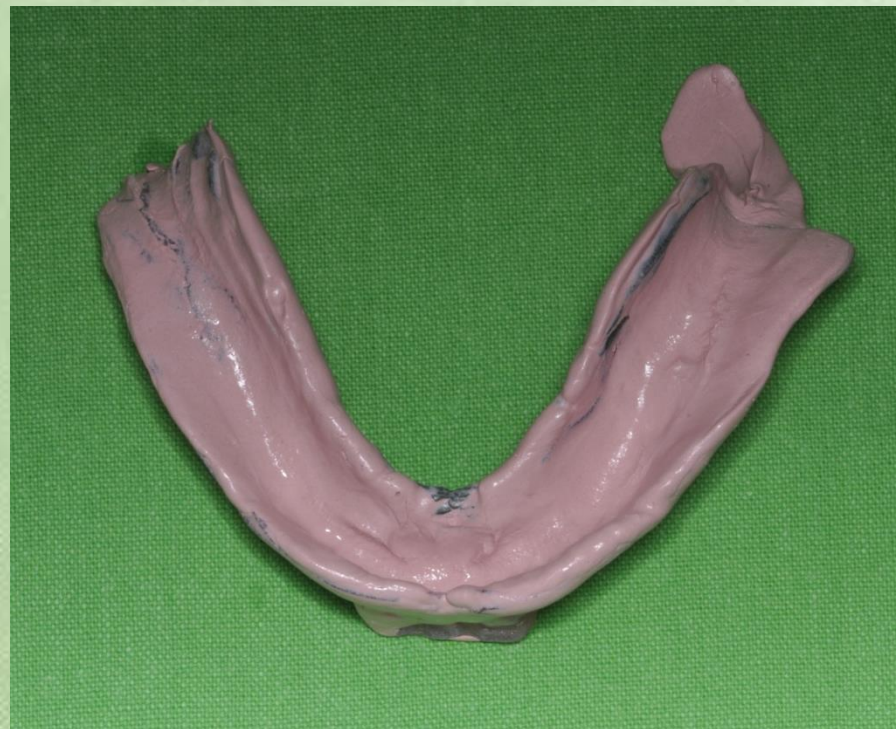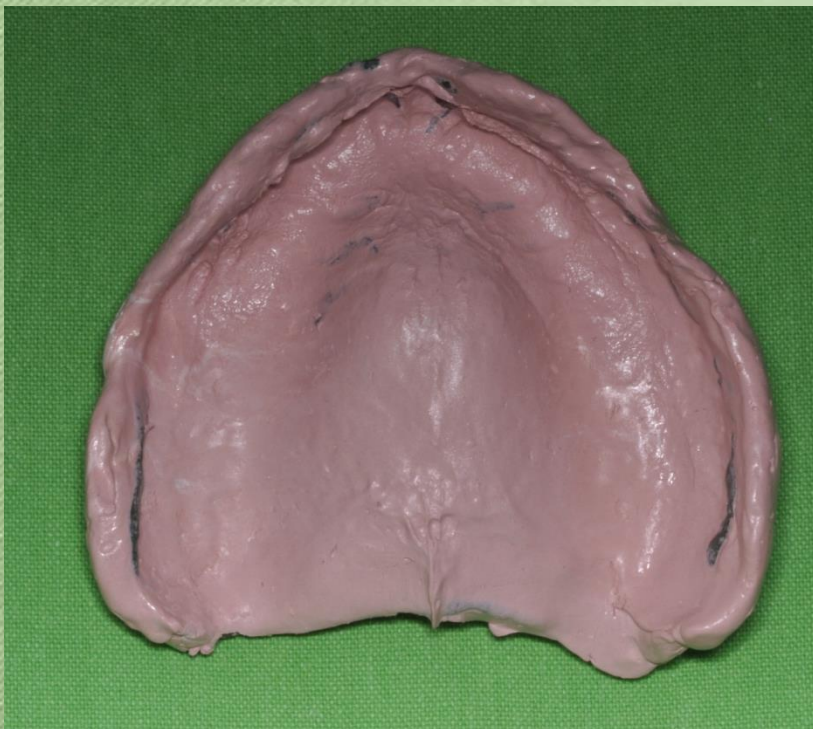
Alsó állcsonttól készült anatómiai minta

Egyéni kanál



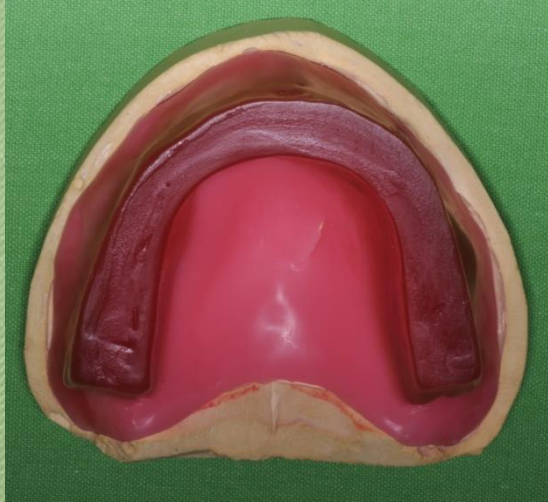Akrilátból készült felső, alsó egyéni kanál.

Funkciós lenyomat

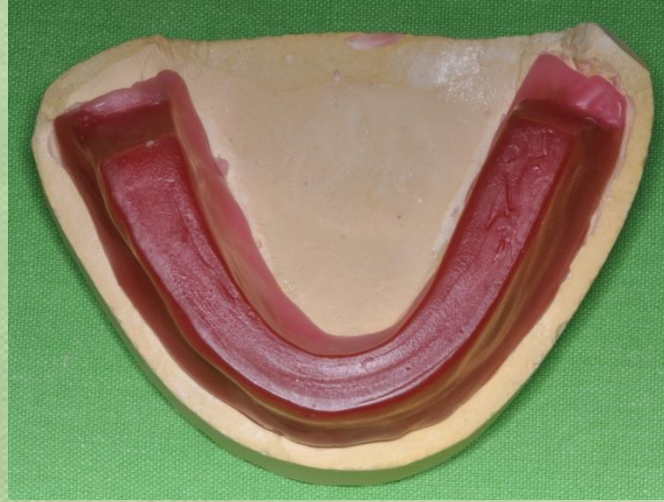

- Egyéni kanalakat funkciós kanallá alakítottam át, kiegészítéséhez zöld kerrt alkalmaztam.
- A funkciós lenyomatvétel SS White cinkoxid- eugenol paszta segítségével történt

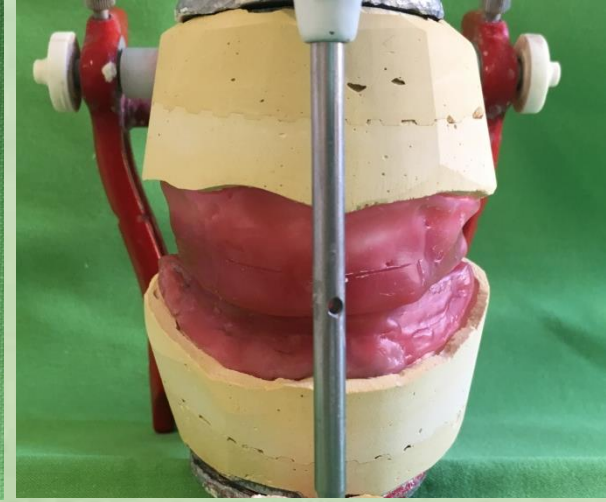
Harapási sablon, centrális okklúziós helyzet meghatározása, fogszín meghatározása



Felső harapási sablon

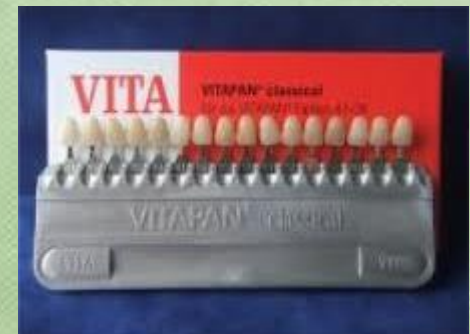

Alsó harapási sablon

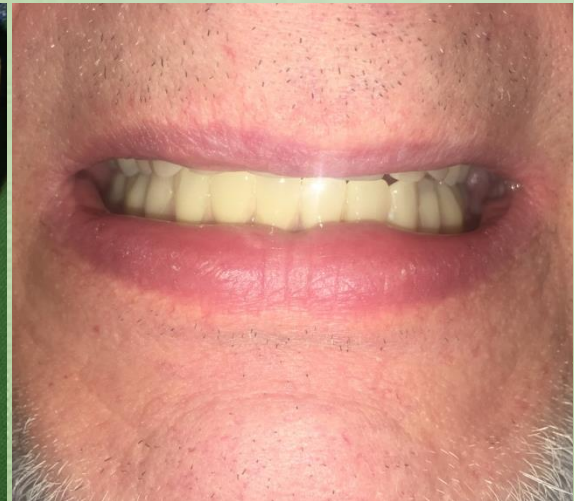
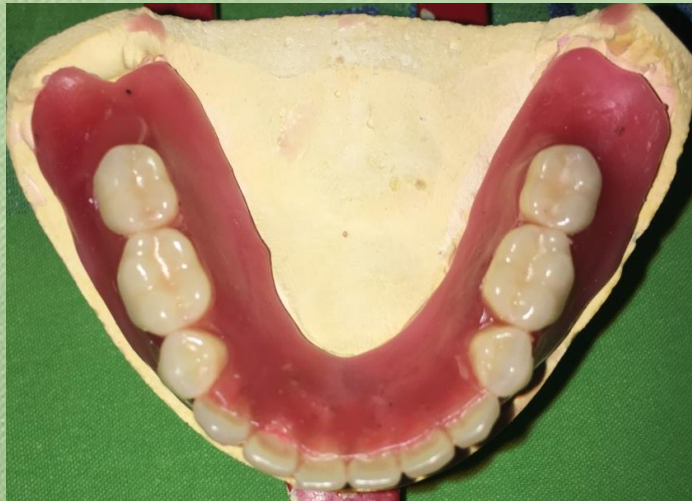
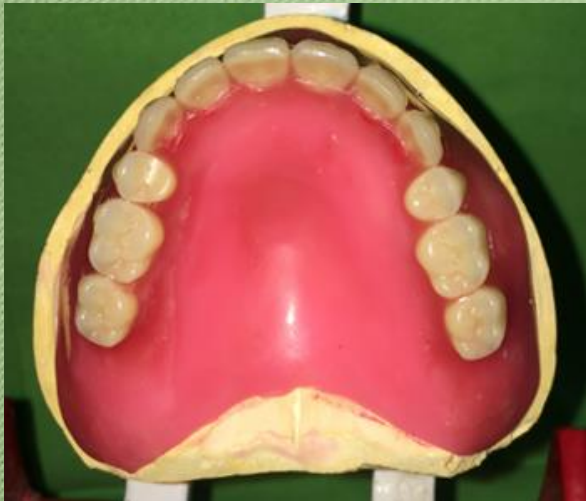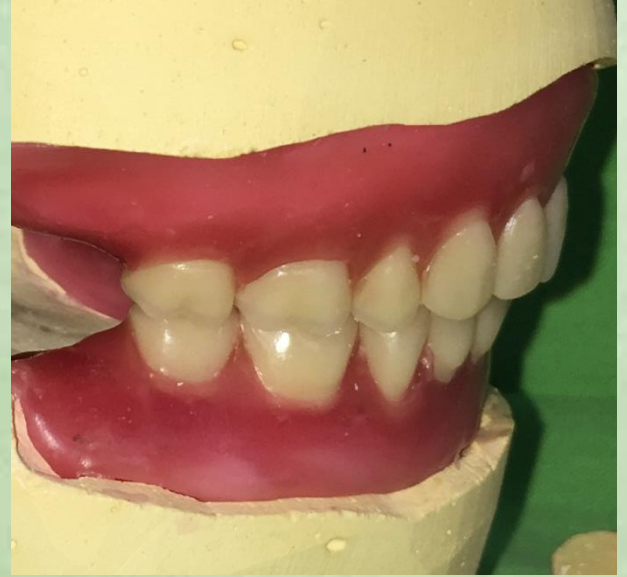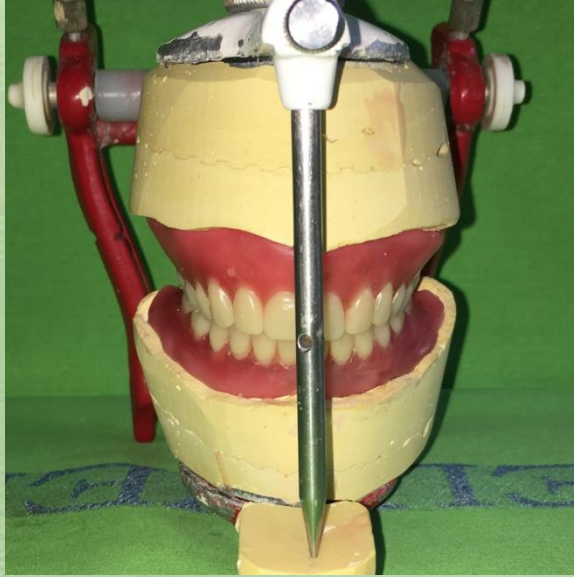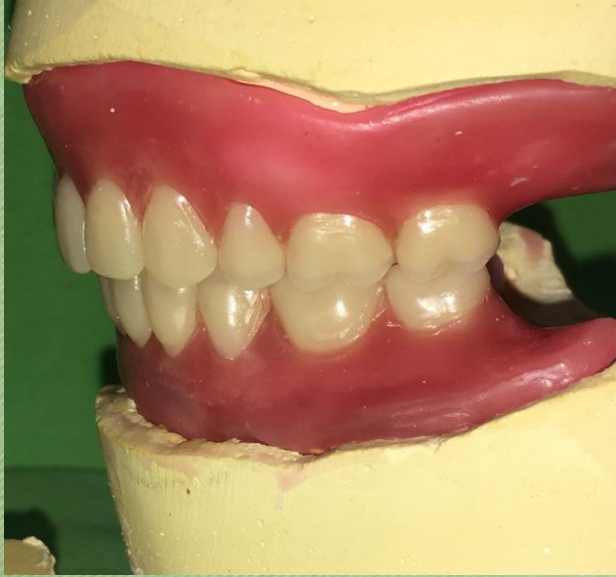Összemelegített viaszáncok

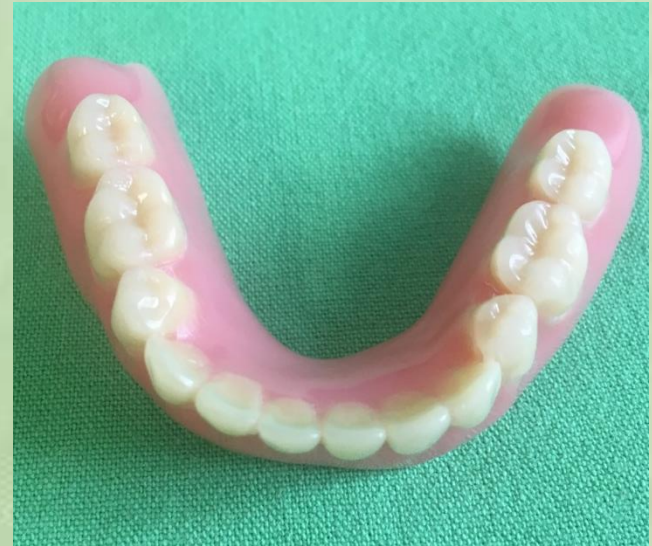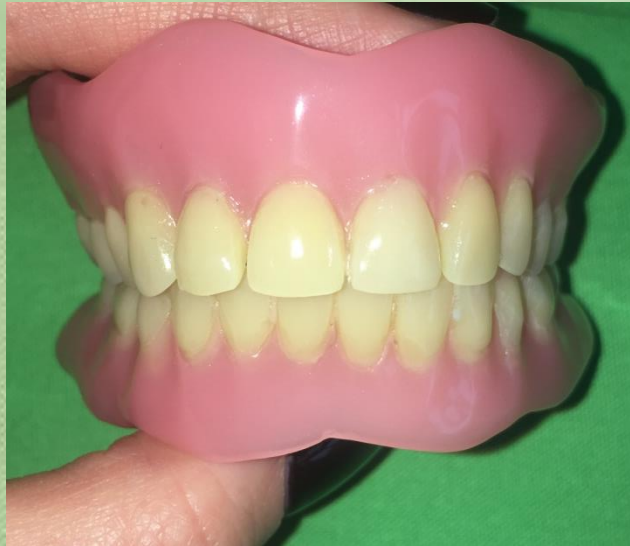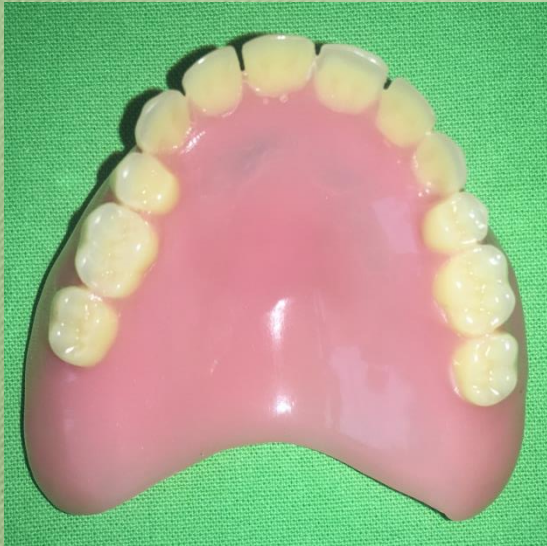- Fogszín meghatározás VITA fogszínkulcs segítségével történt
- A választott fogszín: A 3,5



Próba fogor, fogpróba

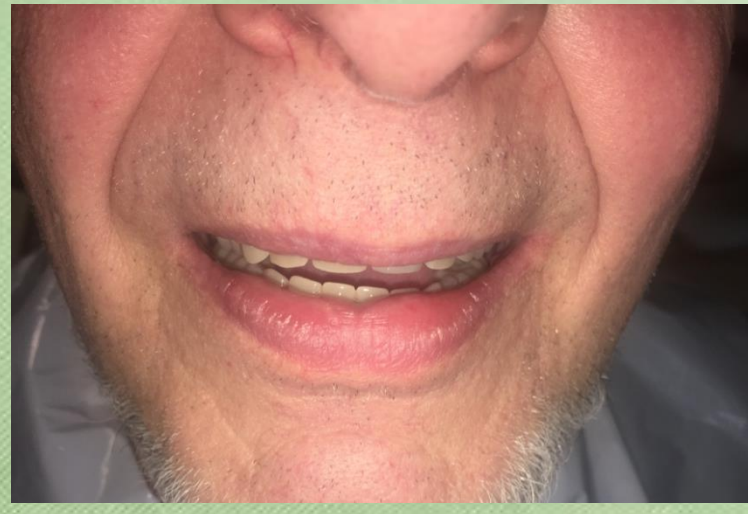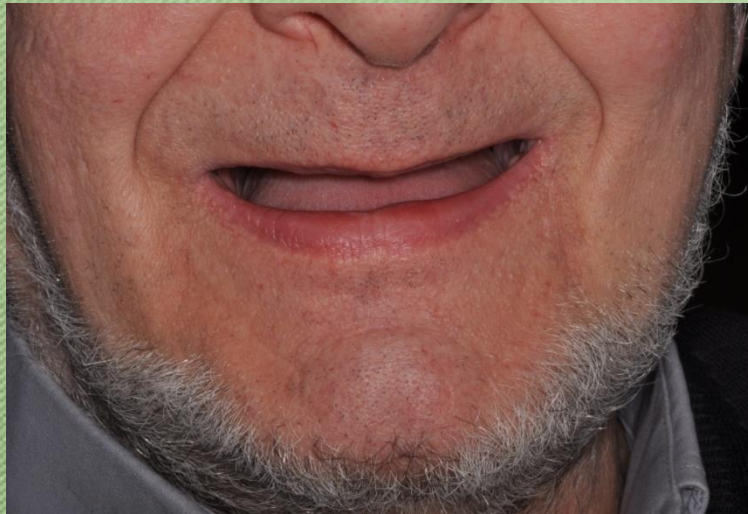

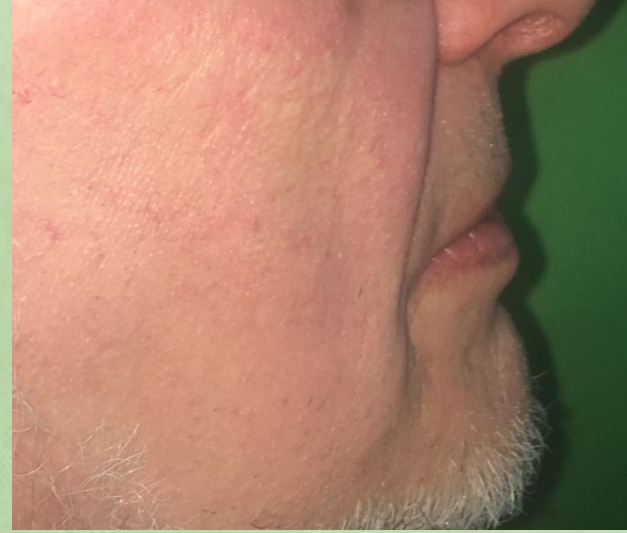
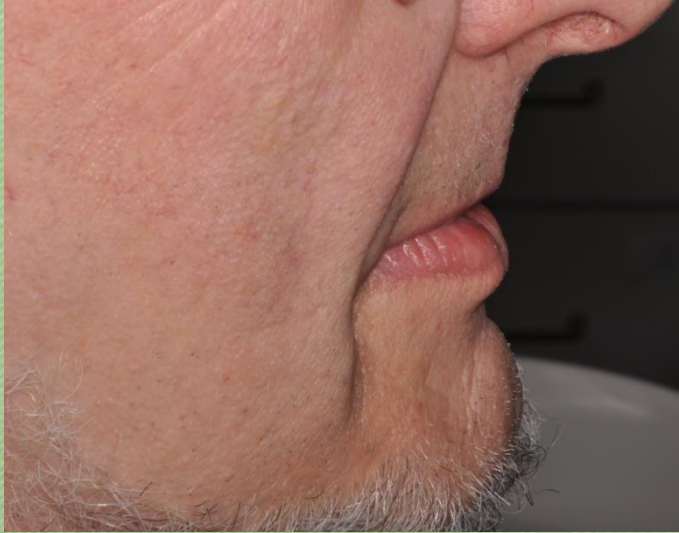Átadás



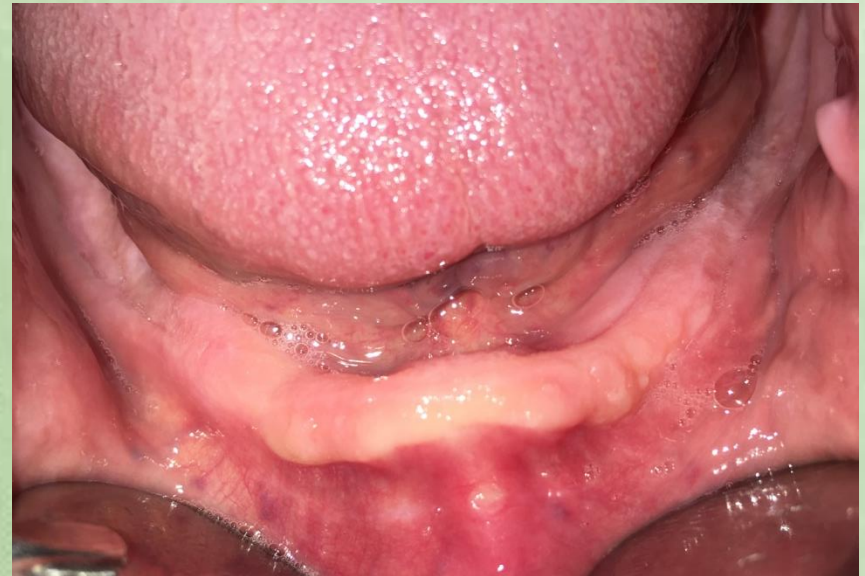A páciens higiénias és viselési tanácsokkal ellátva.

Előtte-utána



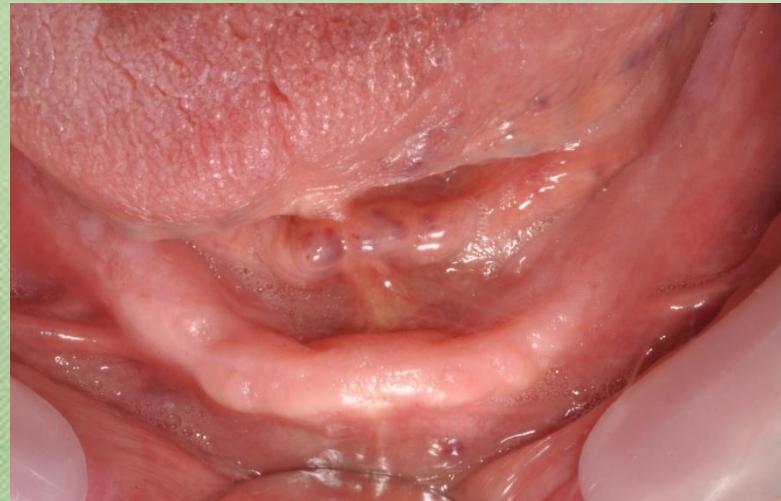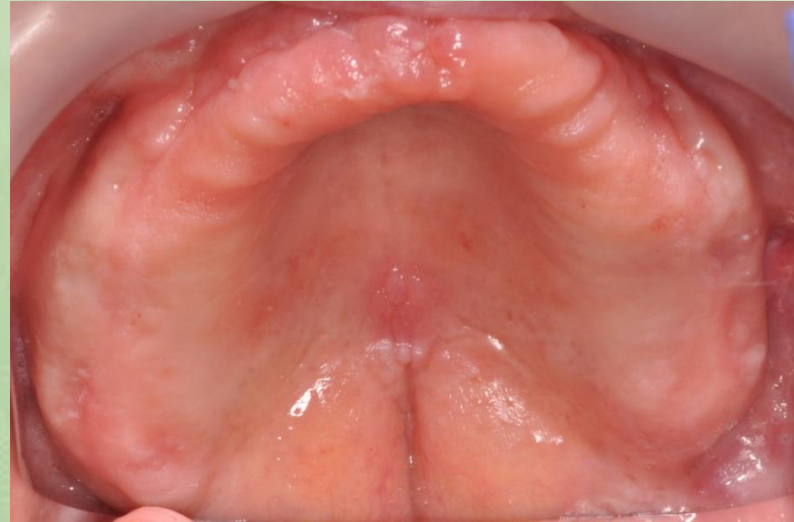Rövid távú visszarendelés,

- Rövid távú visszarendelés
 - A páciens felső fogsorára nem panaszkodik
 - Alsó fogsora viselése azonban fájdalmas
 - Vizsgálat során lencsényi nagyságú dekubitusz látható
 - Alsó fogsor korrekciójára került sor



Hosszú távú visszarendelés

- Páciens panaszmentes
- Fogsorát szépen tisztítja
- Nyálkahártya ép, elváltozás nem látható



Köszönöm a figyelmet!