



# Semmelweis Egyetem Fogorvostudományi Kar Fogászati és Szájsebészeti Oktató Intézet

igazgató: Dr. Kivovics Péter egyetemi docens

<http://semmelweis-egyetem.hu/fszoi/>

<https://www.facebook.com/fszoi>



## Módosított Widman-műtét

**Rezidens: Dr. Derdák Dóra, parodontológus szakorvosjelölt**

**Tutor: Dr. Büchler János, osztályvezető főorvos**

**Mentor: Dr. Nagy Gábor, egyetemi tanár**



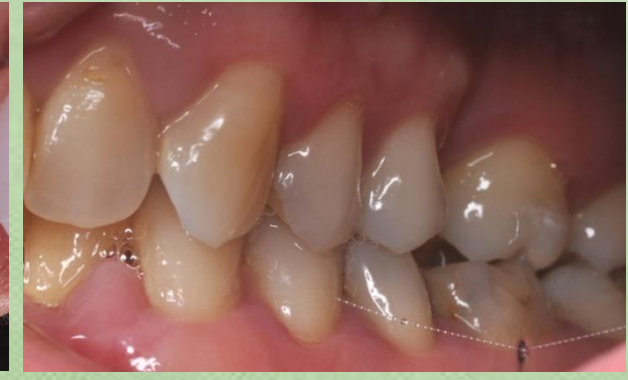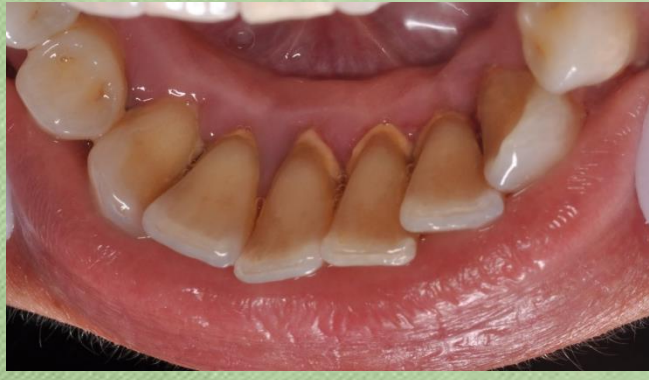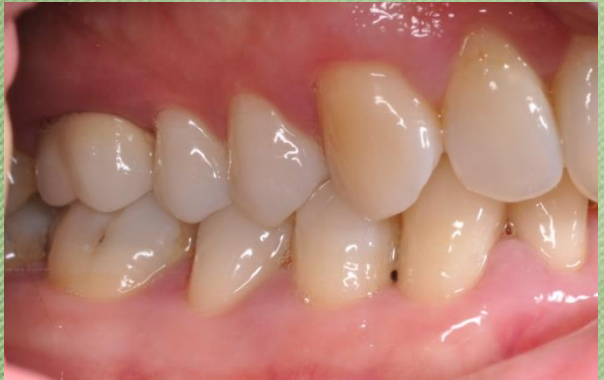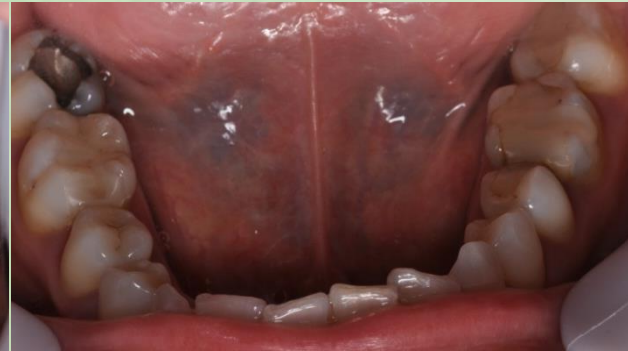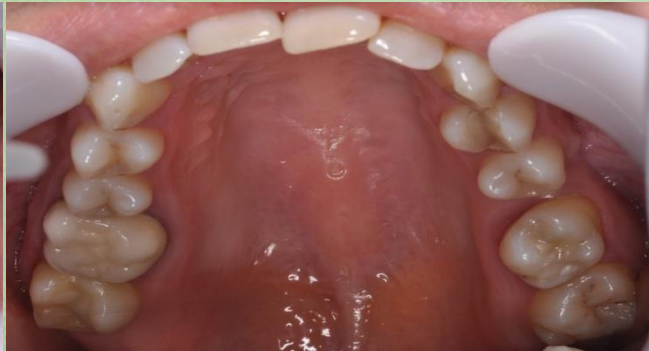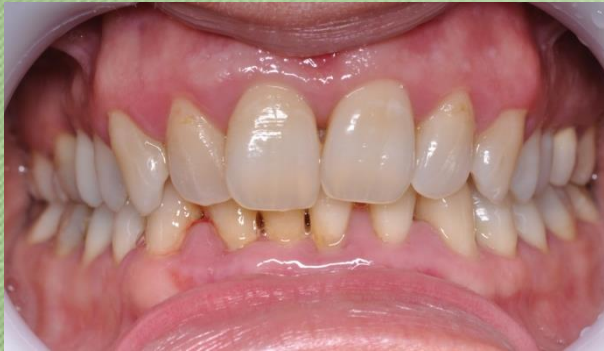# Általános anamnézis Klinikai vizsgálat

- 39 éves nő beteg
- Általános anamnézisében kezelést befolyásoló tényező nem szerepel
- Gyógyszerérzékenység nem ismert
- Stomatooonkoógia szűrése negatív
- TMI vizsgálata negatív
- Szájhygiénié nem megfelelő

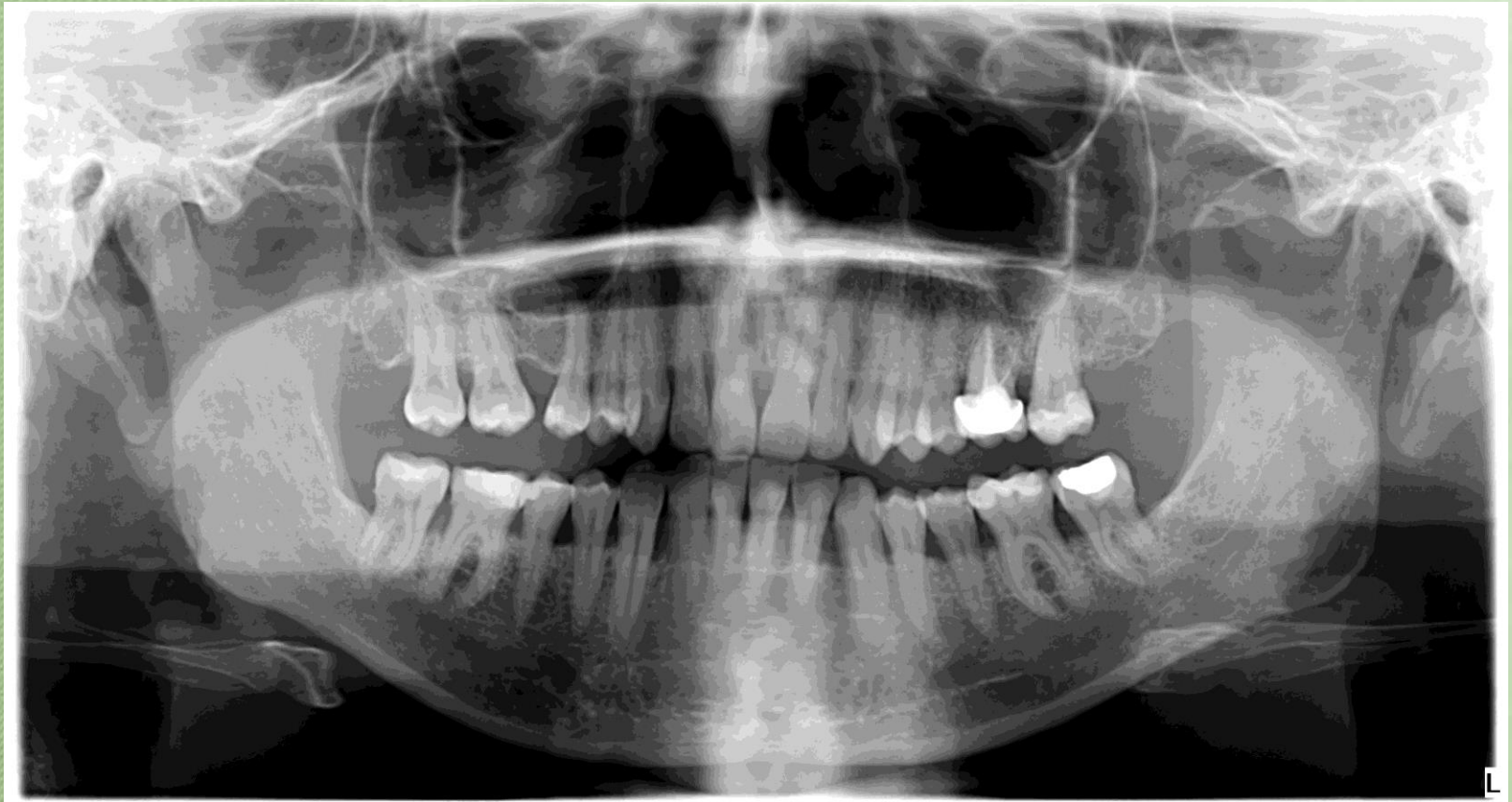



# Kiindulási fotók



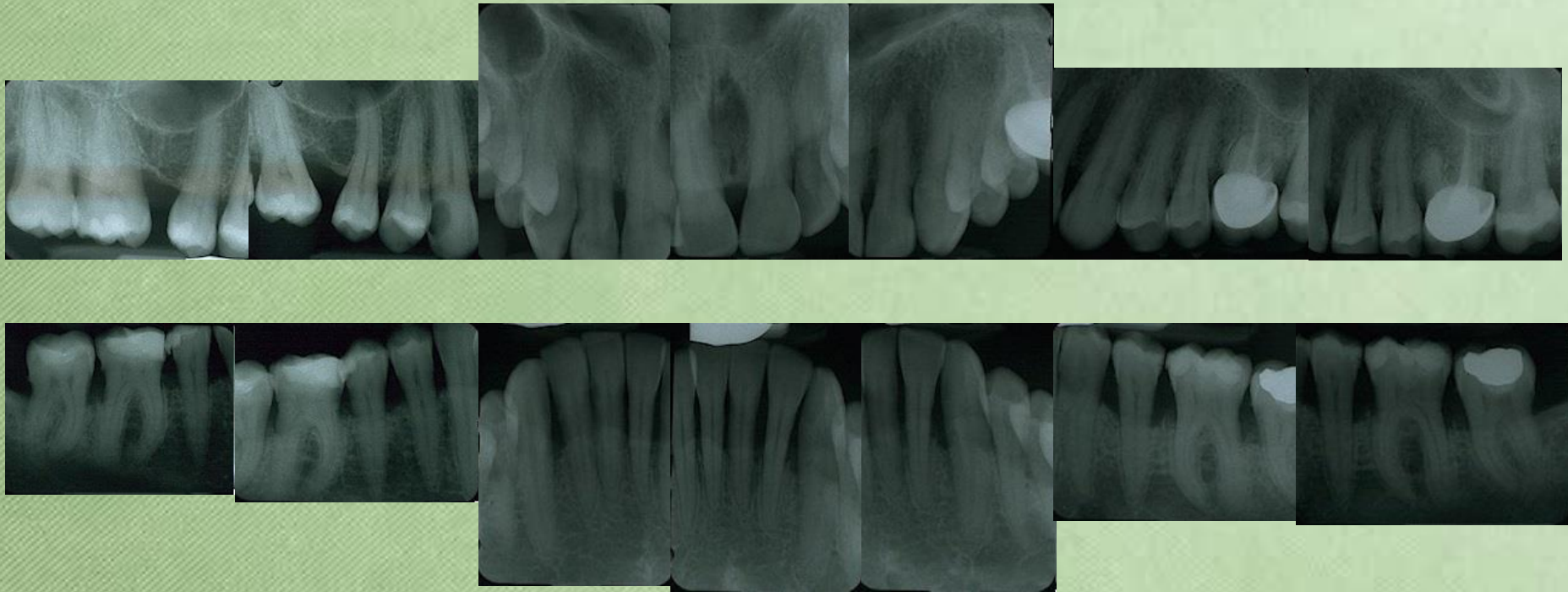
# Kiindulási orthopantomogram felvétel



Horizontális csontvesztés vertikális komponensekkel



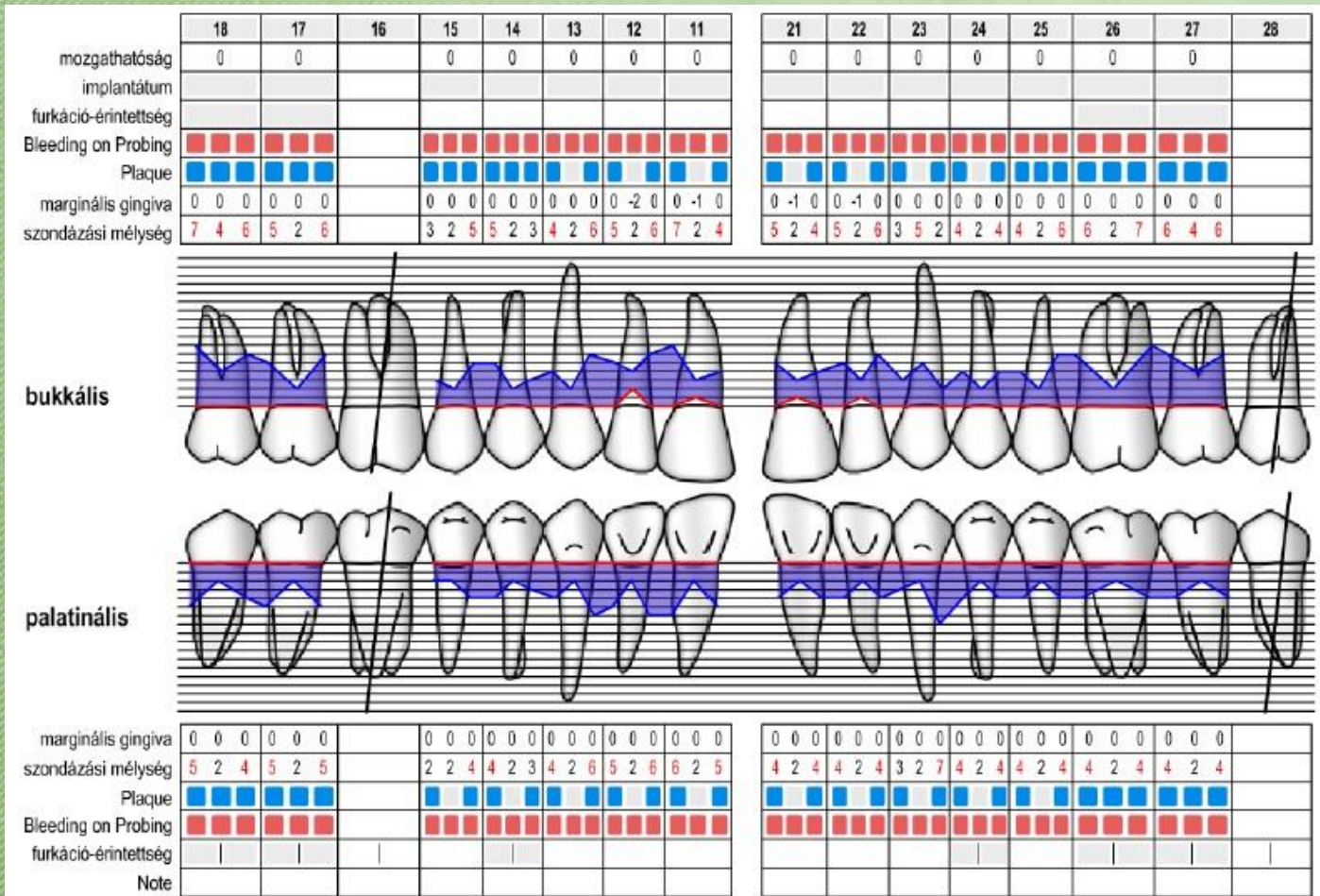
# Kiindulási parodontológia státusz felvétel



BPE:

4	4	4
4	4	4*

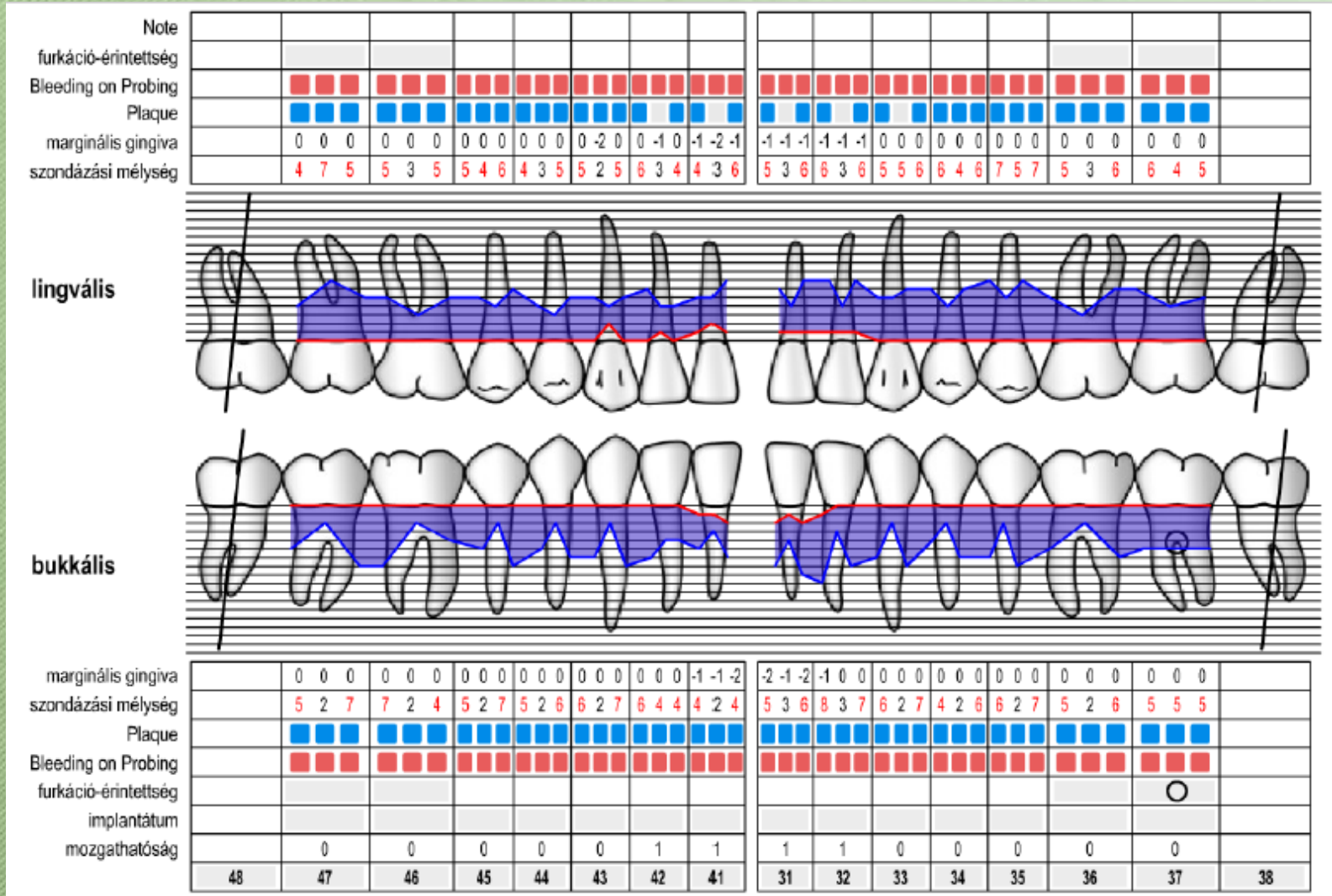
# Kiindulási parodontológiai státusz - felső állcsont



FMPS: 87%  
FMBS: 100%



# Kiindulási parodontológiai státusz - alsó állcsont



# Diagnózis, Fogak prognózisa

- Diagnózis: Chronicus parodontitis
- Prognózis:

	18	17	16	15	14	13	12	11	21	22	23	24	25	26	27	28	
ST.	X	X	-	X	X	X	X	X	X	X	X	X	X	X	X	-	ST.
?																	?
R.																	R.
R.																	R.
?		?					?	?	?	?					?		?
ST.	-		X	X	X	X					X	X	X	X		-	ST.
	48	47	46	45	44	43	42	41	31	32	33	34	35	36	37	38	



# Előzetes kezelési terv

## I. Oki parodontális terápia

- Szájhygiénés intruálás, motiválás
- Supra- és subgingivalis depurálás
- Zárt küret

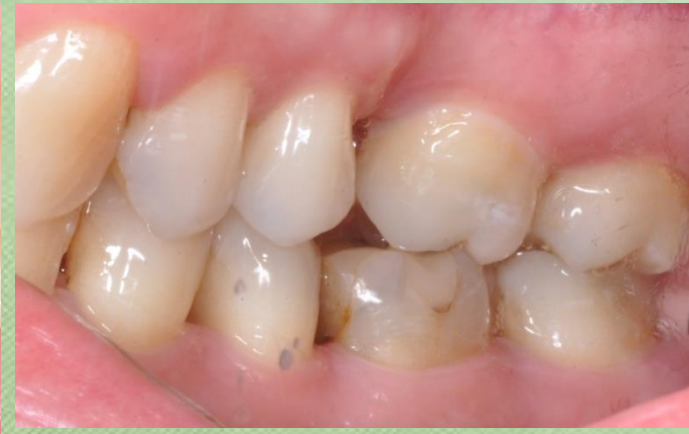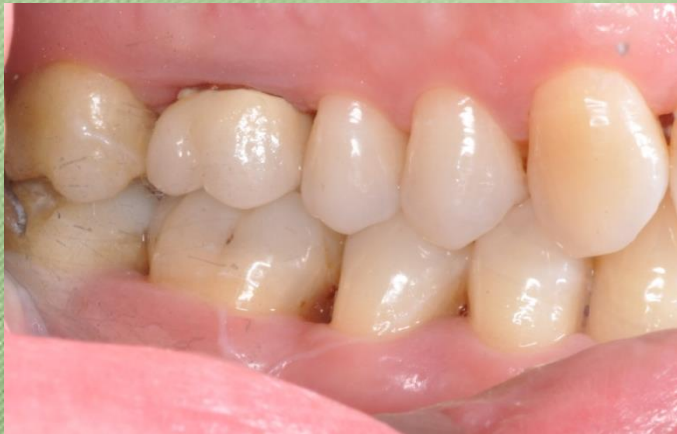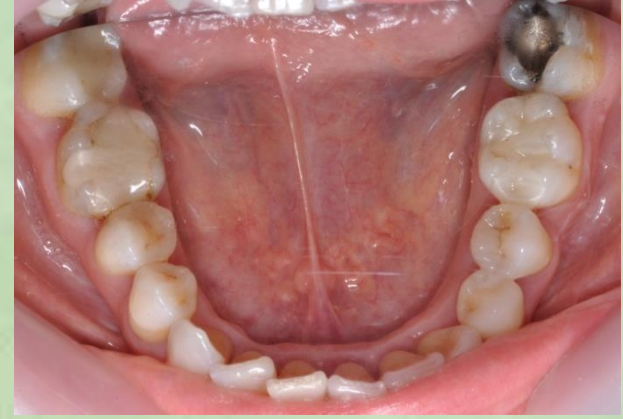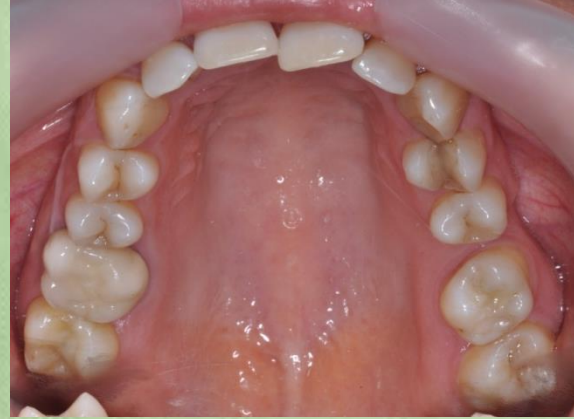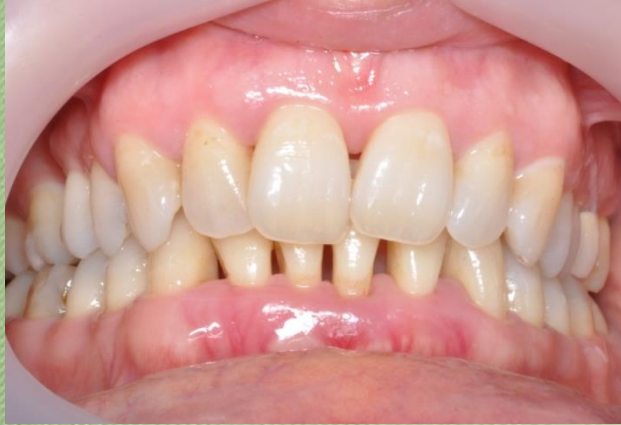## II. Sebészi parodontális kezelés

- Módosított Widman- műtét sextansonként
- Verticalis tasakok esetén regeneratív anyag használata

## III. Végleges konzerváló fogászati ellátás

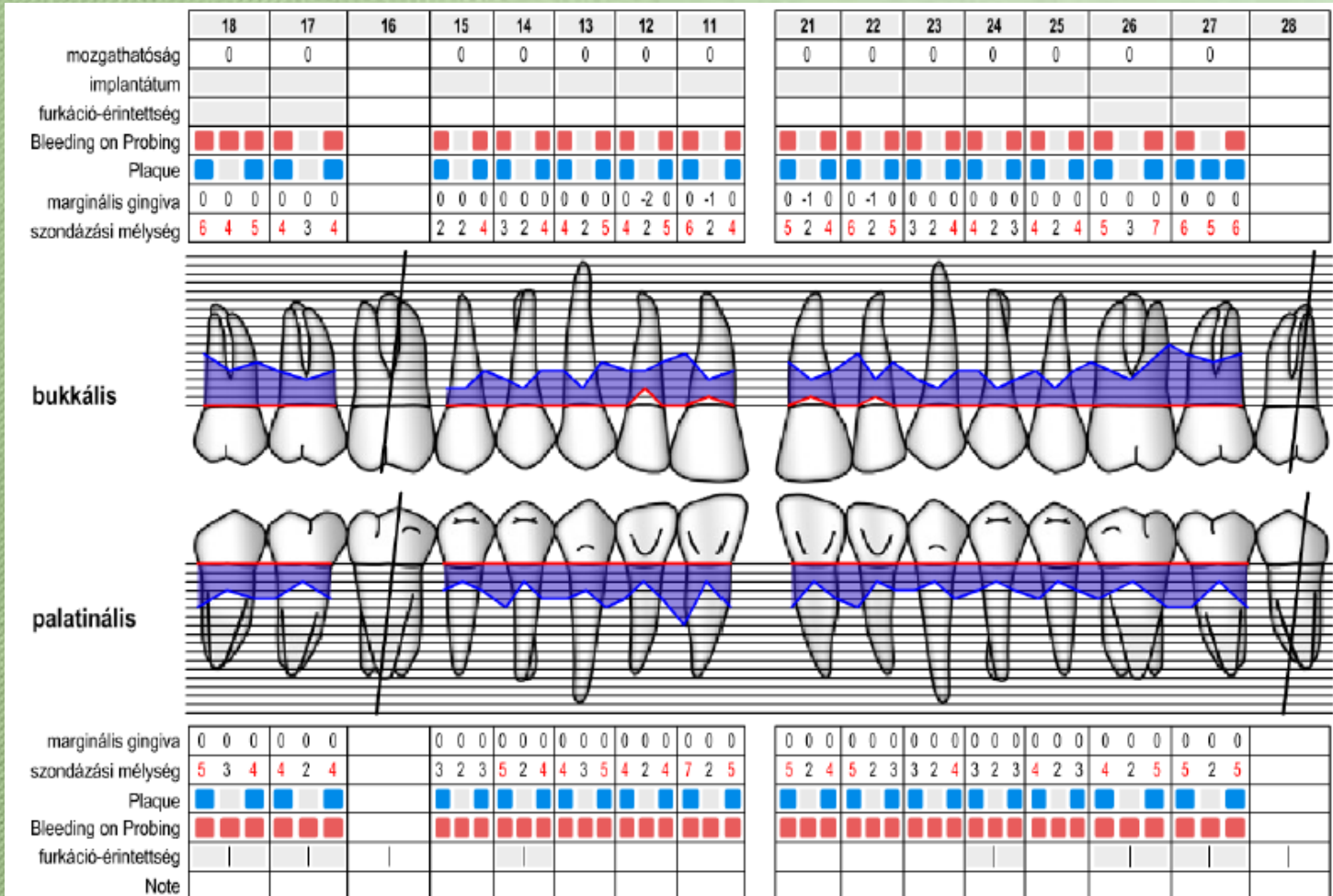
## IV. Parodontális gondozás- recall

# Konzervatív terápiaát követően





# Újraértékelés konzervatív terápiát követően- felső állcsont

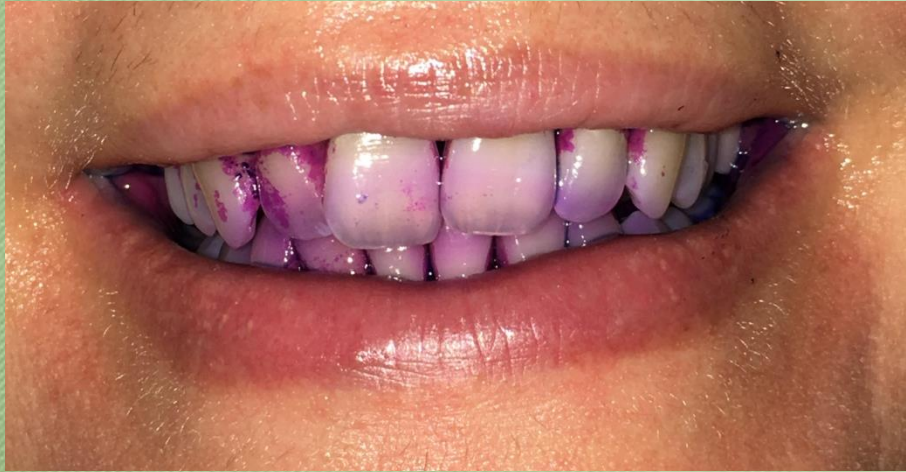

FMPS: 72%  
FMBS: 83%

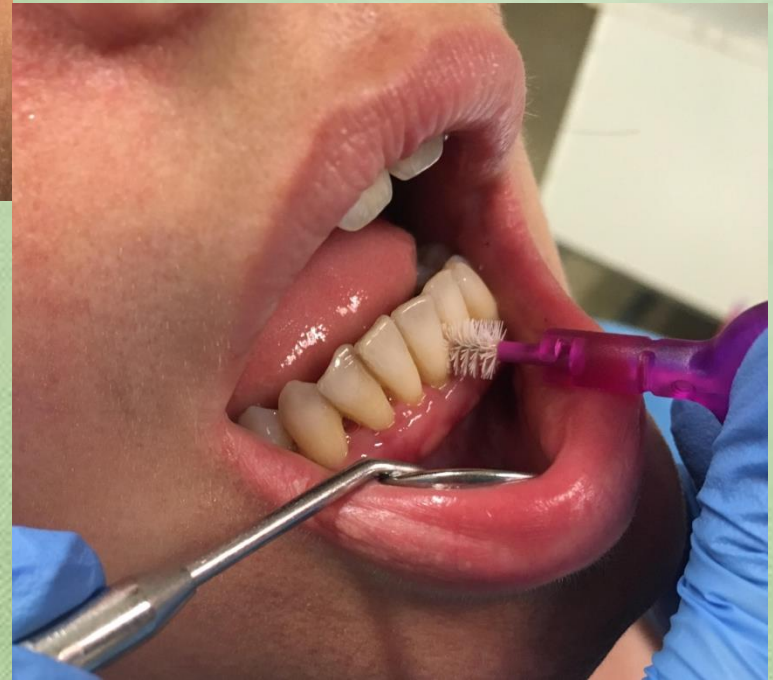



# Egyéni szájhigiénié fokozása

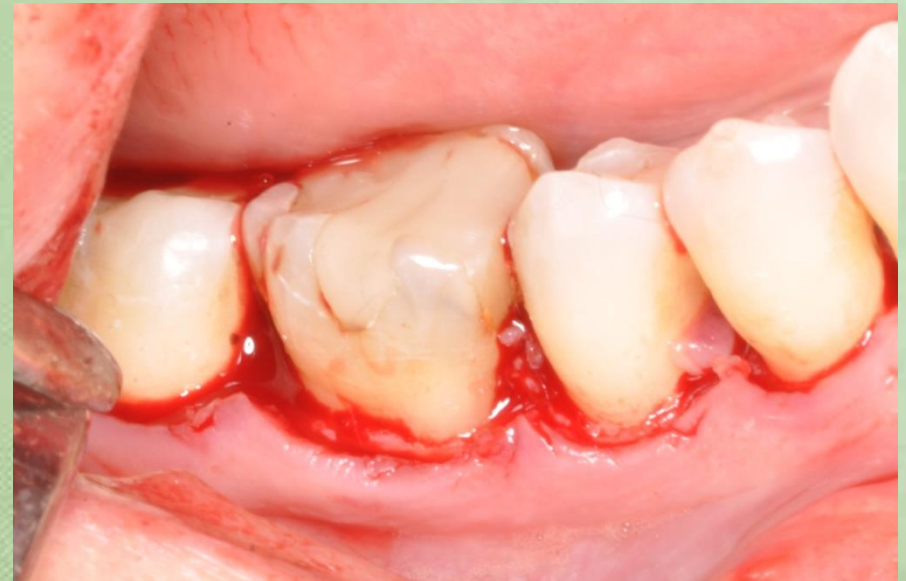
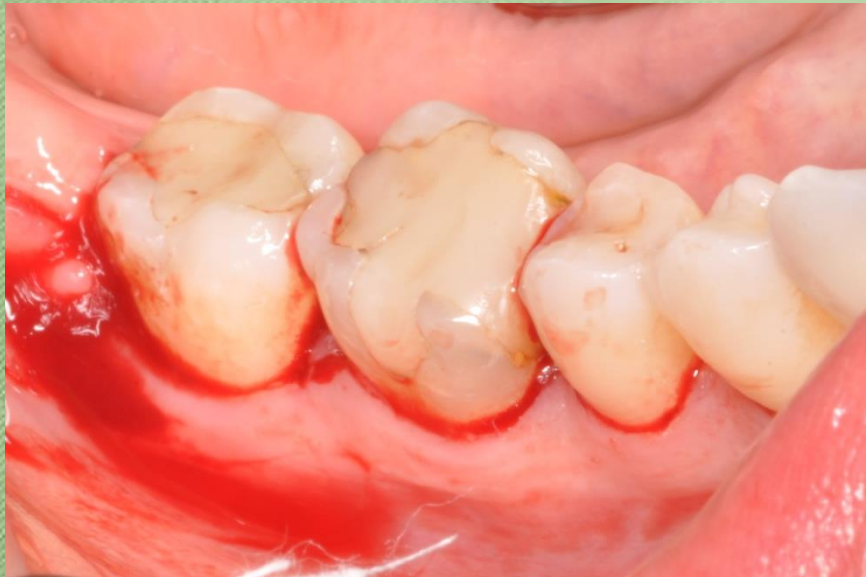
- Plakkfestés
- Megfelelő méretű fogköztisztító kefék kiválasztása



# Jobb alsó sextans parodontális lebenyes tasakműtéte

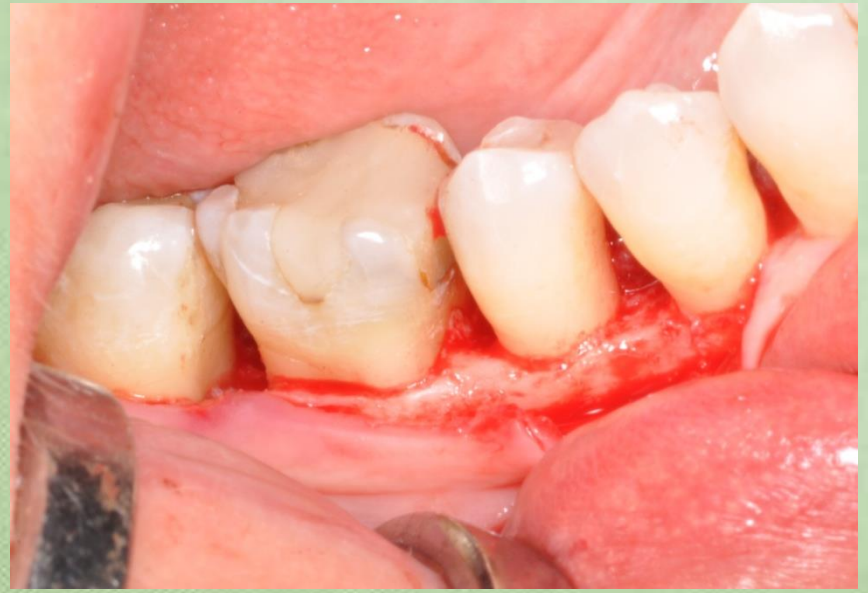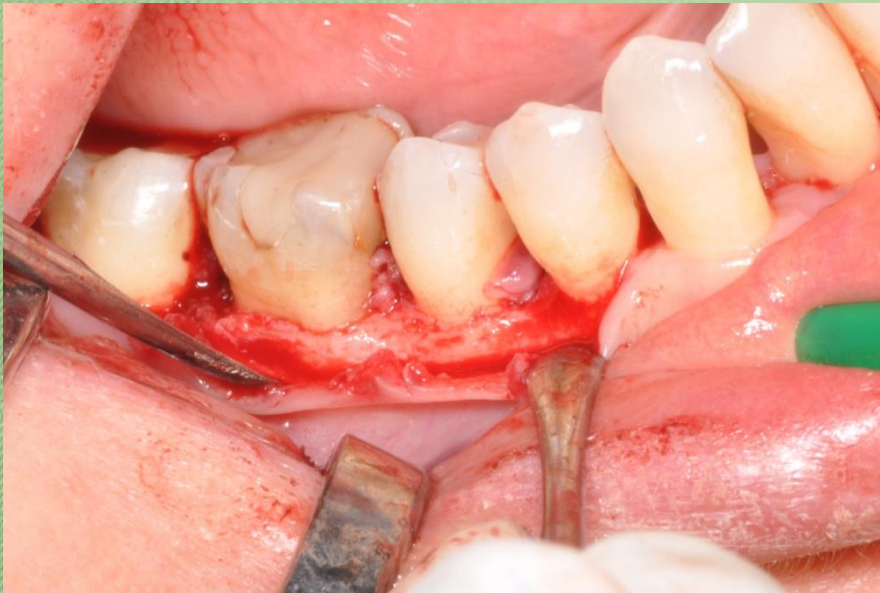- Feltárás, lebenyképzés





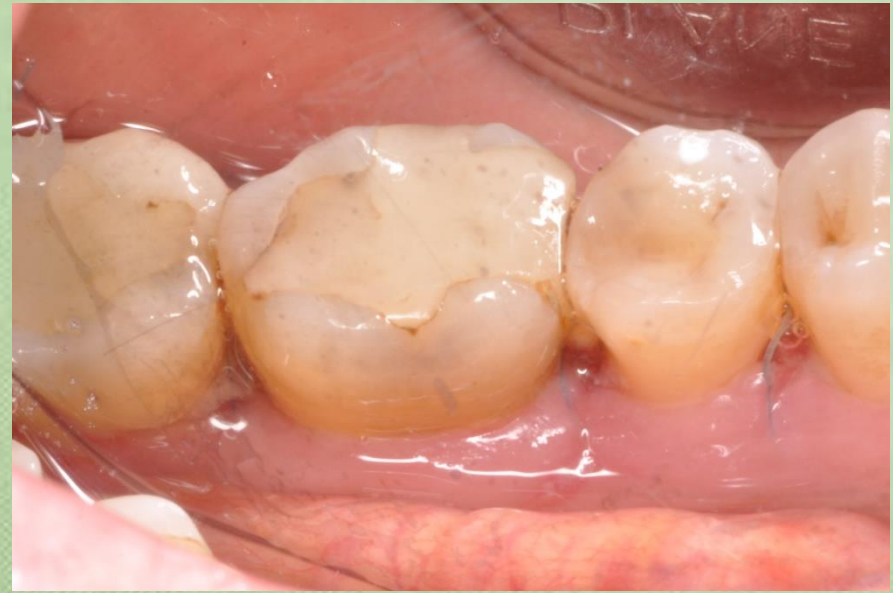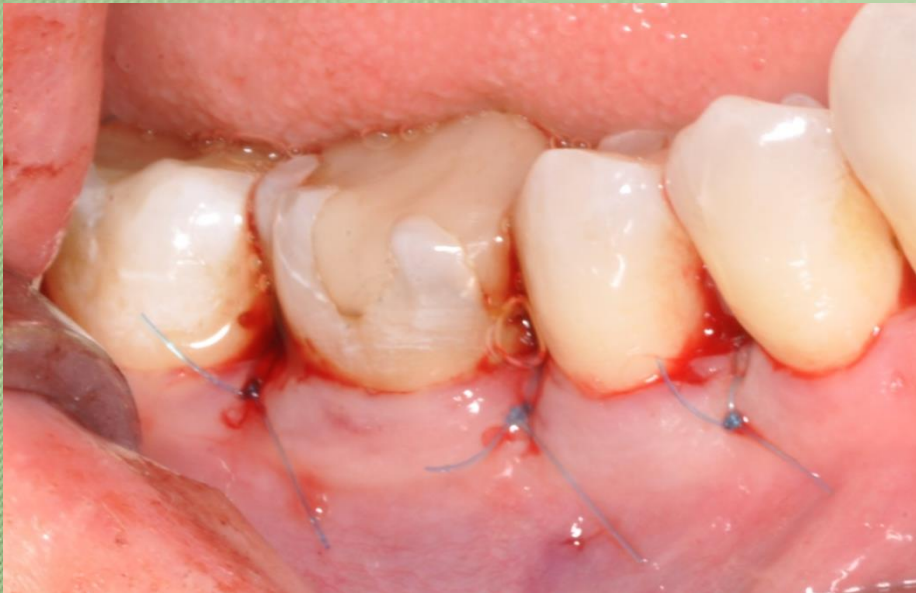# Jobb alsó sextans parodontális lebenyes tasakműtéte

- Granulációs szövet és baktériummal fertőzött cementréteg eltávolítása



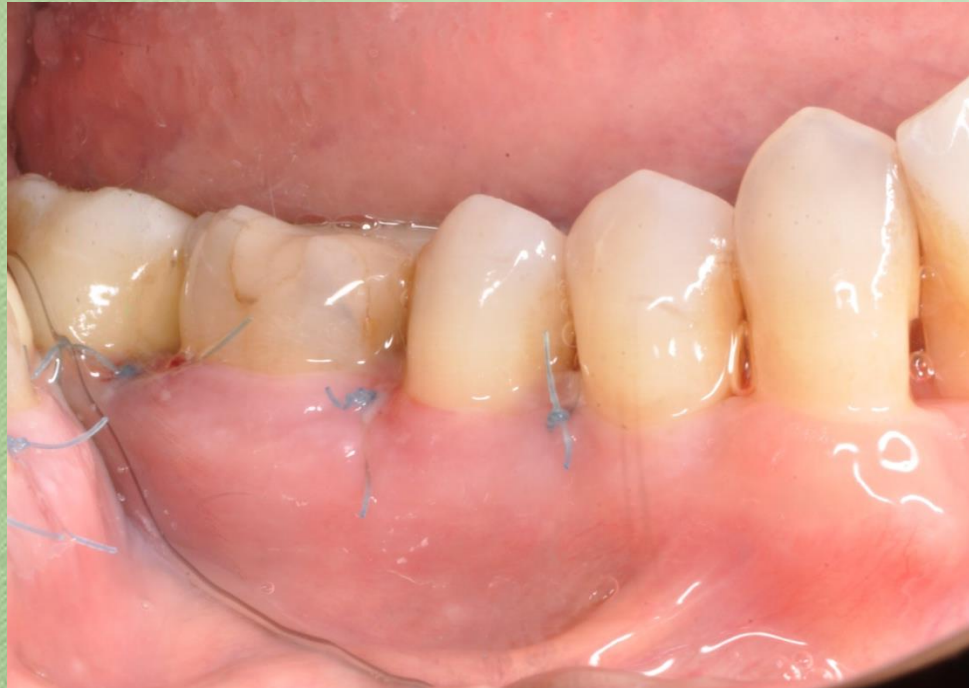# Jobb alsó sextans parodontális lebenyves tasakműtéte

- Sebzés módosított verticalis matracöltésekkel
- Sutura: 5-0 nem felszívódó fonállal



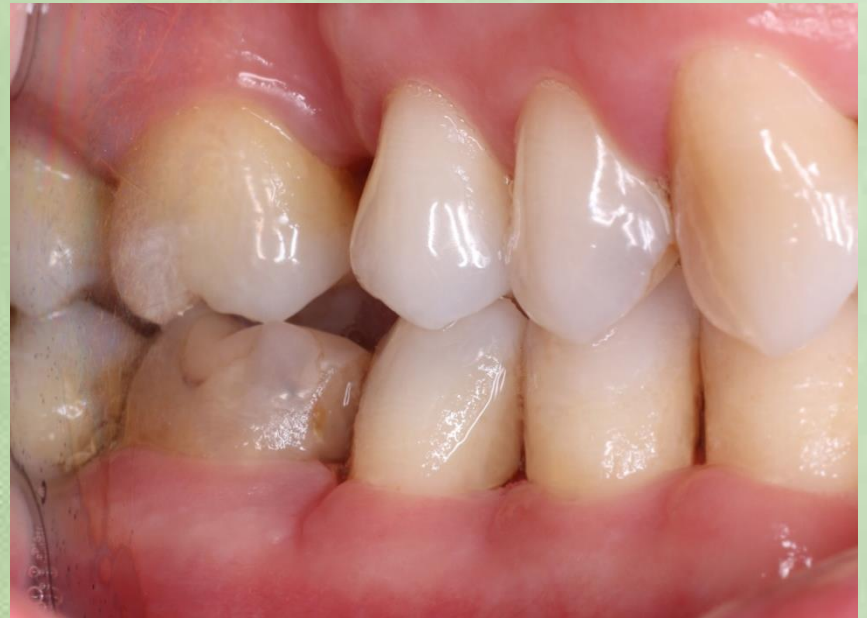

# 3 napos kontroll



# Sutura eltávolítása

- Varratszerdés két héttel a műtétet követően
- Varratszedésig instrukciók: a műtéti terület tisztítása kizárólag 0,2% chx tartalmú szájöblögetővel





**Köszönöm a figyelmet!**