



Semmelweis Egyetem Fogorvostudományi Kar
Fogászati és Szájsebészeti Oktató Intézet
igazgató: Dr. Kivovics Péter egyetemi docens

<http://semmelweis-egyetem.hu/fszoi/>

<https://www.facebook.com/fszoi>



Maradófog szuvasodásának ellátása



dr. Szekér Julianna
gyermekfogászat rezidens,
Tutor: dr. Kiss Rita Mónika

Fogorvosi vizsgálatra érkezés indoka

- Páciensnek panasza nincs, általános szűrésre jött, elmondása szerint időnként bal oldalon hidegre érzékeny a foga

Általános anamnézis

- 16 éves fiú
- Az egészséges állapottól jellemzően eltérő, és adott esetben más fogászati beavatkozás szempontjából számottevő kórtani anomáliákat nem észleltünk
- Egészségre káros szokásról nem számolt be

Fogászati anamnézis

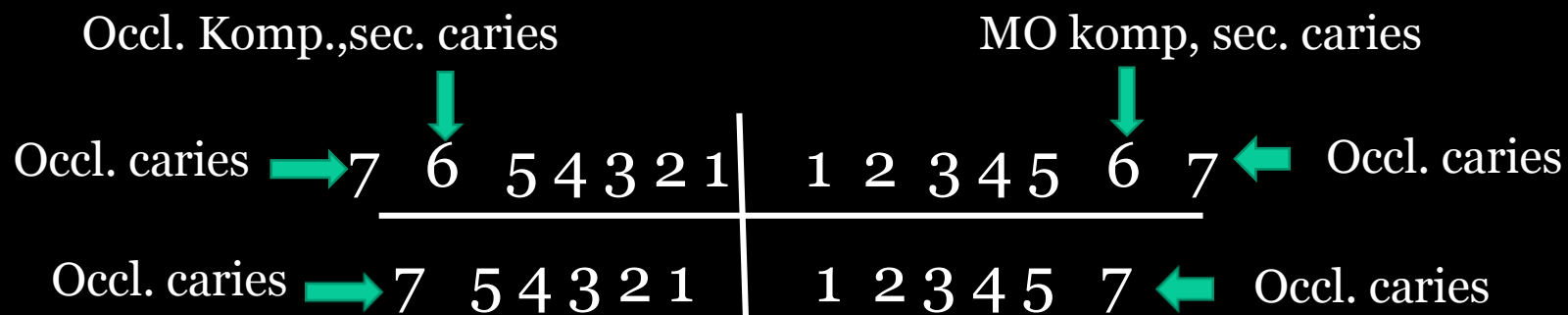
- trauma nem érte
- orális parafunkciói nincsenek
- étkezési szokásai megfelelőek/elfogadhatóak

Fej-nyak régió vizsgálata:

- sztomato-onkológiai szűrés során rendellenesség nem található
- TMI vizsgálat során rendellenesség,
- panasz nincs
- aszimmetria nincs

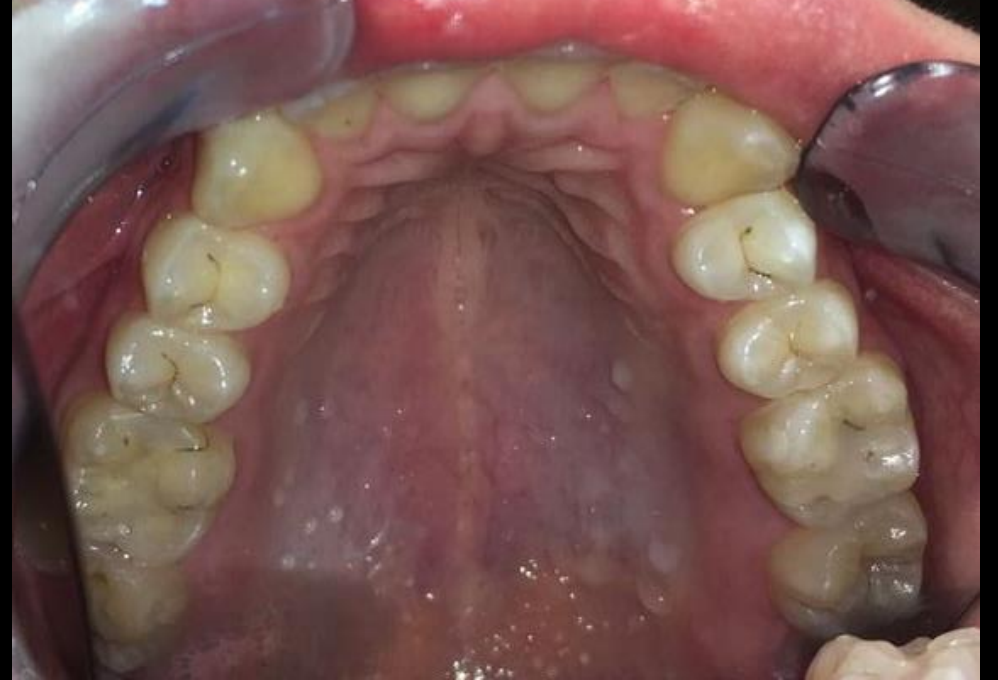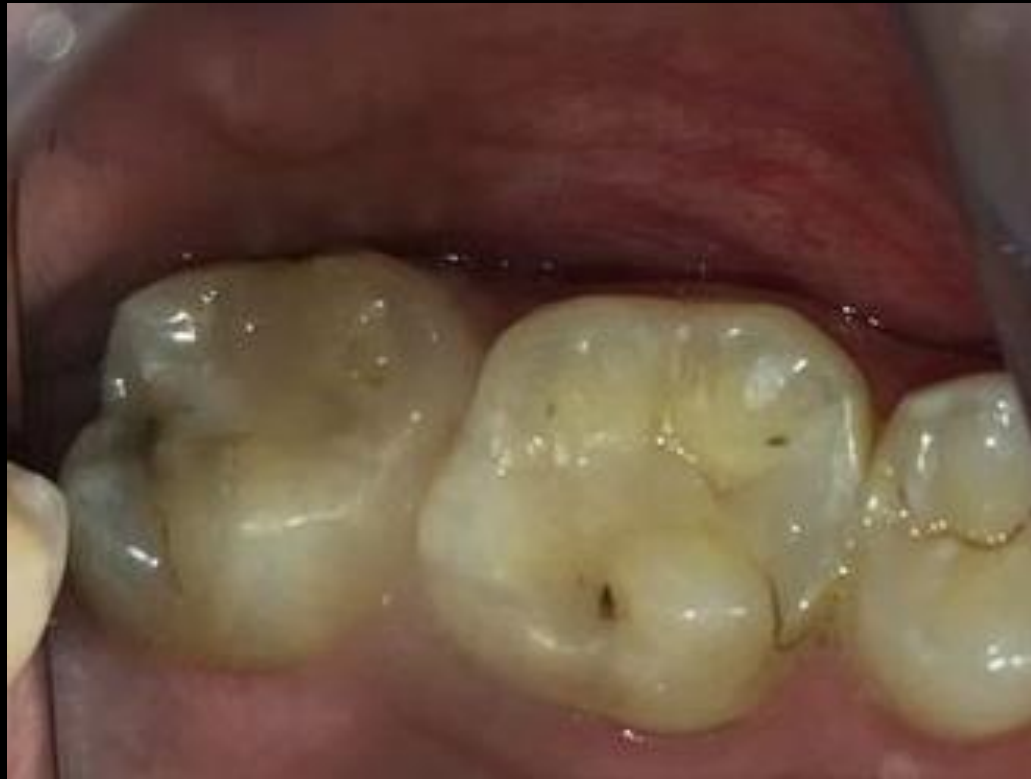Intraorális vizsgálat

- szájhigiéne jó
- fogazati státusz: vegyes fogazat, korának megfelelő



- parodontális státusz: ép
- Angle diagnosztikai besorolás: Angle I.

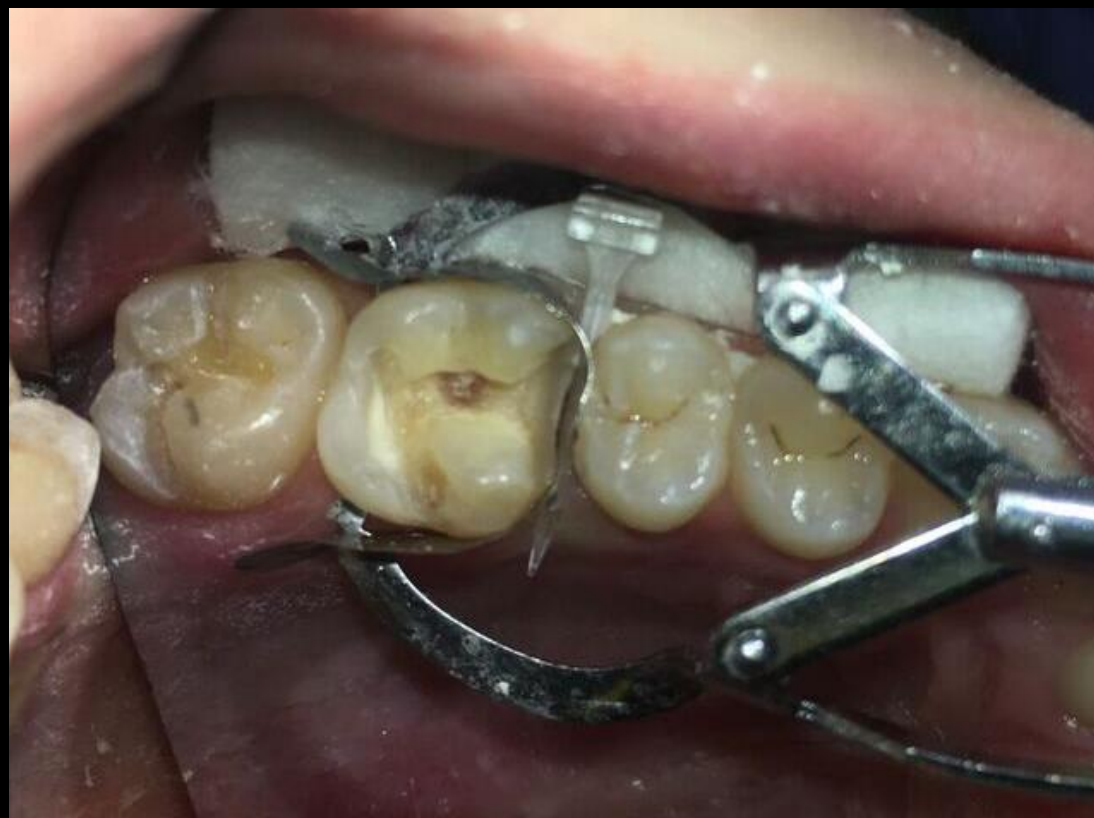Intraorális vizsgálat



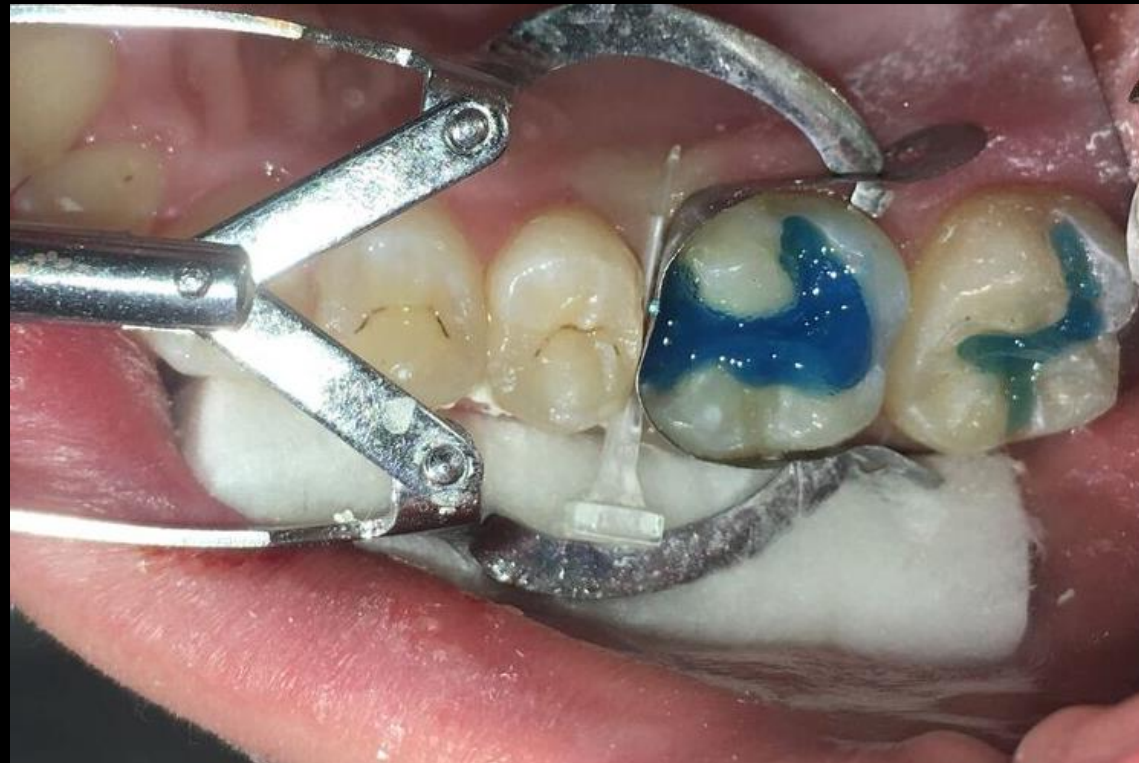Terápia

- felületi érzéstelenítés (20% benzocain gél)
- periinfiltratív érzéstelenítés (2 ml lidocain)
- 26 MO kompozit tömés és szuvas rész eltávolítása, 27-es fog occlusális cavitas kialakítása
- Fogak izolálása, kondicionálása, kompozit tömés készítése
- Occlusio ellenőrzése
- Finírozás, polírozás

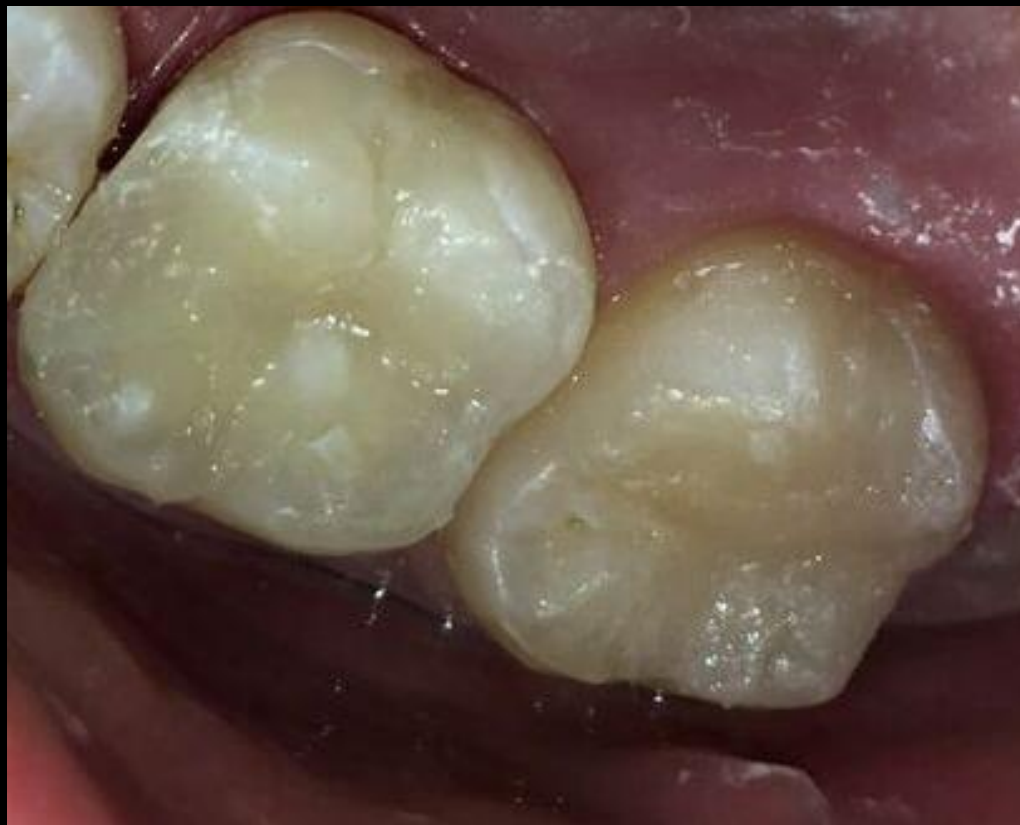Cavítások kialakítása, izolálása



Fogak kondicionálása



26 MO, 27 occlusalis kompozit tömés készítése



Finírozás, polírozás

