



Semmelweis Egyetem Fogorvostudományi Kar Fogászati és Szájsebészeti Oktató Intézet

igazgató: Dr. Kivovics Péter egyetemi docens

<http://semmelweis-egyetem.hu/fszoi/>

<https://www.facebook.com/fszoi>



Chronicus parodontitis

Rezidens: Dr. Derdák Dóra, parodontológus szakorvosjelölt

Tutor: Dr. Büchler János, osztályvezető főorvos

Mentor: Dr. Nagy Gábor, egyetemi tanár

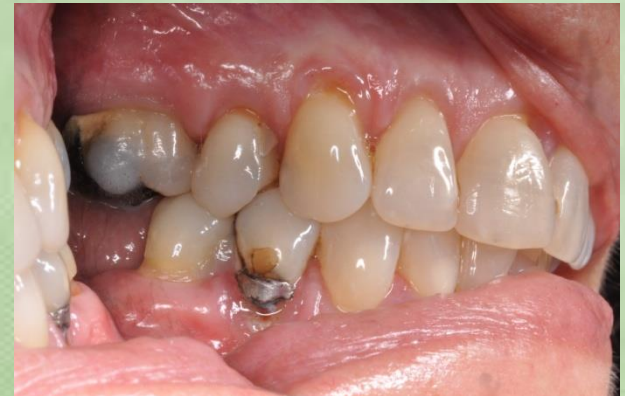
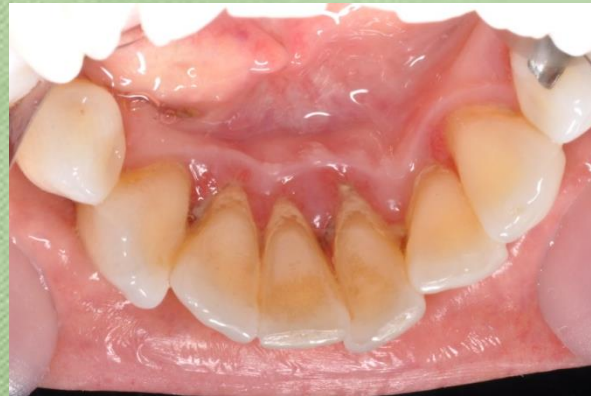
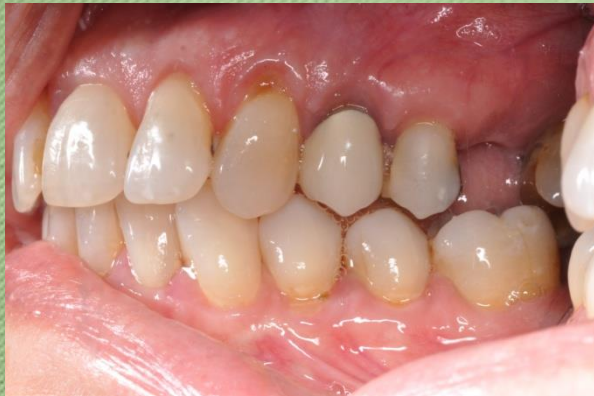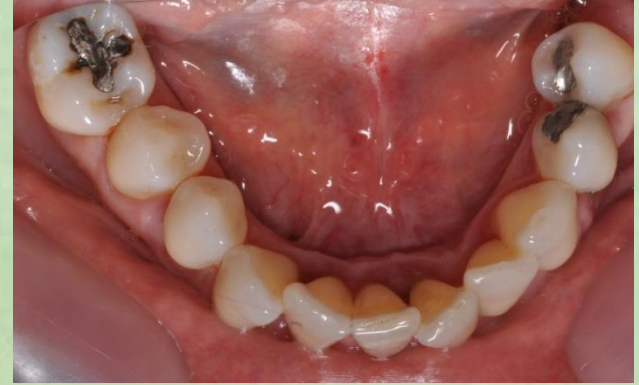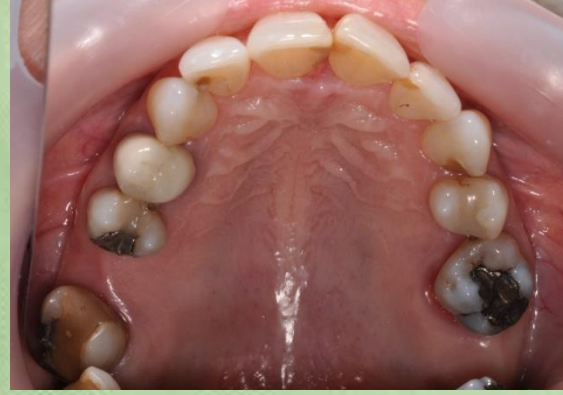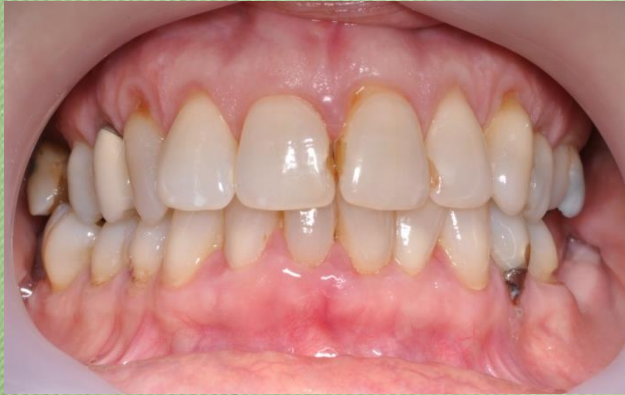Általános anamnézis Klinikai vizsgálat

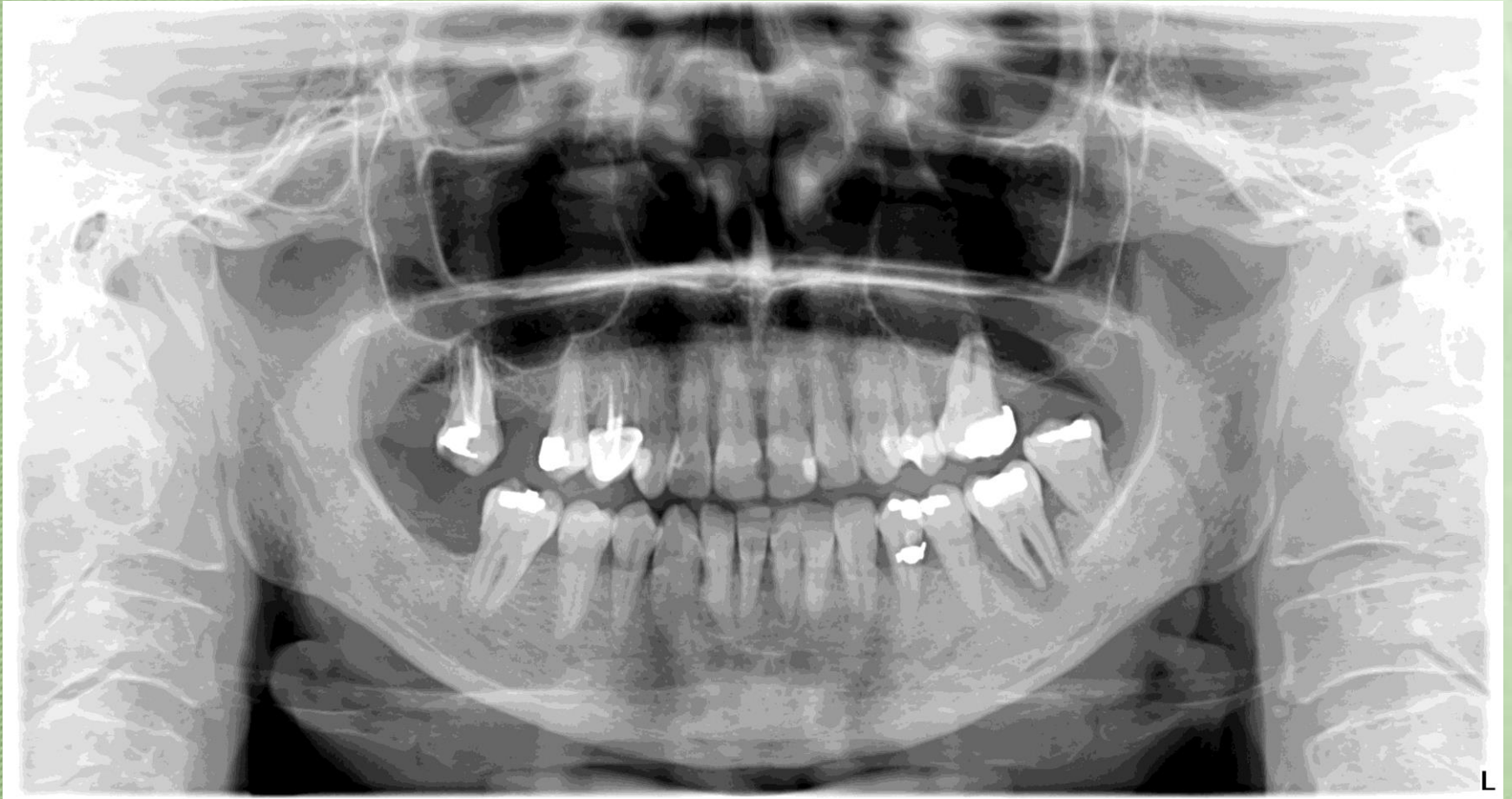


- 60 éves nő beteg
- Általános anamnézisében magasvérnyomás szerepel, melyet gyógyszeresen kezelnek
- Gyógyszerérzékenység, allergia nem ismert
- Stomatoonkoógia szűrése negatív
- TMI vizsgálata negatív
- Szájhygiénié kielégítő
- Nem dohányzik

Kiindulási fotók

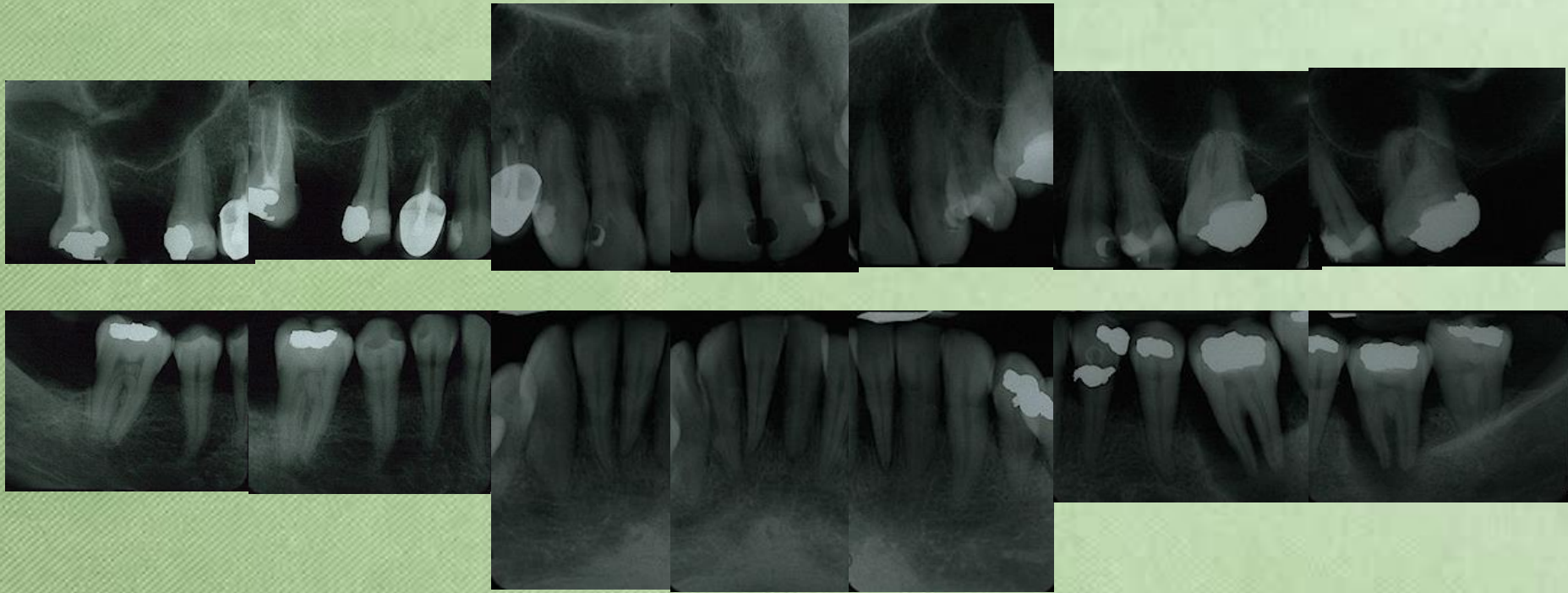


Kiindulási orthopantomogram felvétel



Horizontális csontvesztés néhány verticalis komponensekkel

Kiindulási parodontológiai státusz felvétel

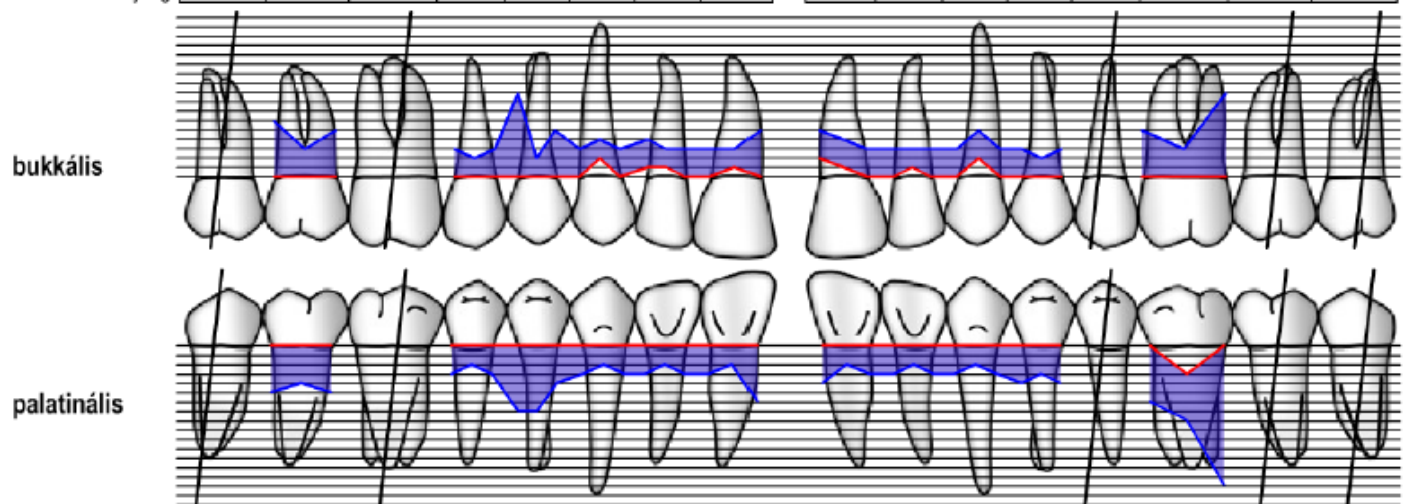


BPE:

4	4	4
3	4	4

Kiindulási parodontológiai státusz - felső állcsont

	18	17	16	15	14	13	12	11	21	22	23	24	25	26	27	28
mozgathatóság		0		0	0	0	0	0	0	0	0	0		0		
implantátum																
furkáció-érintettség																
Bleeding on Probing		■	■	■	■	■	■	■	■	■	■	■	■	■	■	
Plaque		■	■	■	■	■	■	■	■	■	■	■	■	■	■	
marginális gingiva szondázási mélység		0 0 0		0 0 0	0 0 0	0 -2 0	-1 -1 0	0 -1 0	-2 -1 0	0 -1 0	0 -2 0	0 0 0		0 0 0		
		6 3 5		3 2 3	9 2 5	3 2 3	3 2 3	3 2 3	3 3 3	3 2 3	3 2 3		5 3 9			



marginális gingiva szondázási mélység		0 0 0		0 0 0	0 0 0	0 0 0	0 0 0	0 0 0	0 0 0	0 0 0	0 0 0		0 -3 0		
Plaque		■	■	■	■	■	■	■	■	■	■	■	■	■	■
Bleeding on Probing		■	■	■	■	■	■	■	■	■	■	■	■	■	■
furkáció-érintettség															
Note															

FMPS: 70%
FMBS: 74%

Diagnózis, Fogak prognózisa

- Diagnózis: Chronicus parodontitis
- Prognózis:

	18	17	16	15	14	13	12	11	21	22	23	24	25	26	27	28	
ST.	-	X	-	X		X	X	X	X	X	X	X	-		-	-	ST.
?					?									?			?
R.																	R.
R.														X	X		R.
?							?	?	?	?							?
ST.	-	-	X	X	X	X					X	X	X			-	ST.
	48	47	46	45	44	43	42	41	31	32	33	34	35	36	37	38	

Előzetes kezelési terv

I. Reménytelen fogak eltávolítása

II. Oki parodontális terápia

- Szájhygiénés instruálás, motiválás
- Supra- és subgingivalis depurálás
- Zárt küret
- Mobilis fogak sínezése

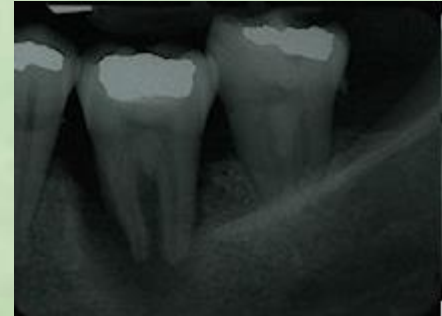III. Sebészi parodontális kezelés

- Regeneratív tasakműtét jobb felső sextansban, bal felső sextansban, bal alsó sextansban és alsó állcsont középső sextansában

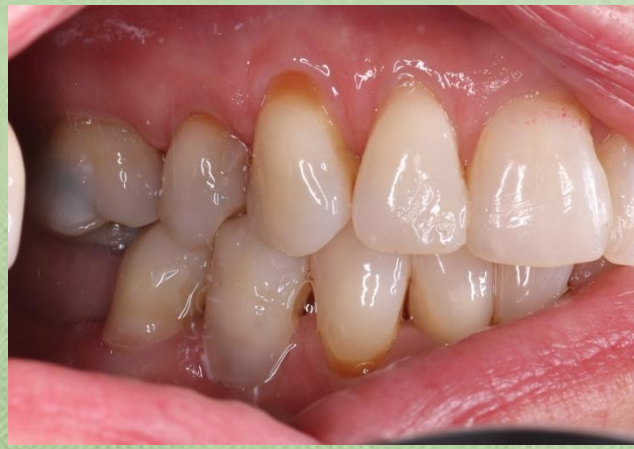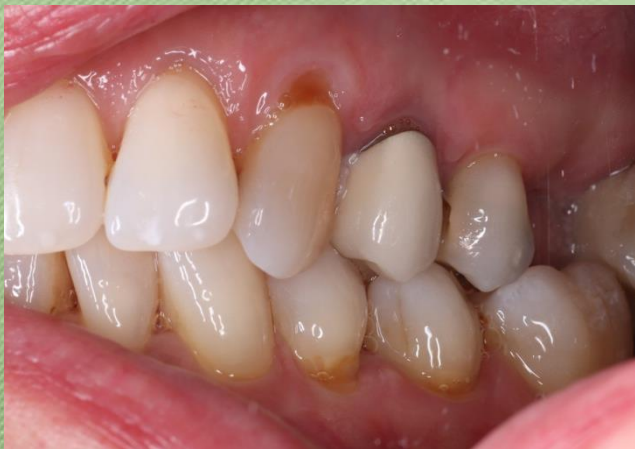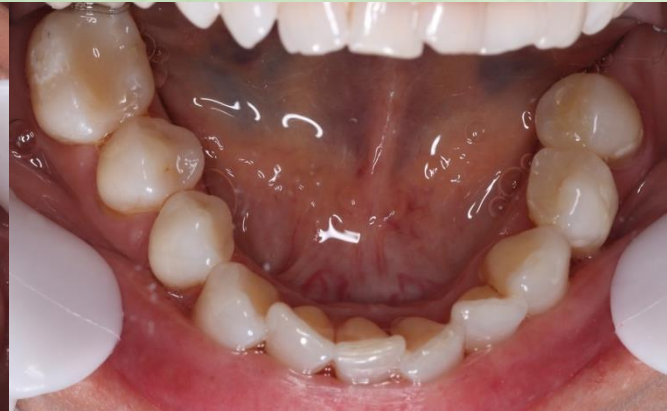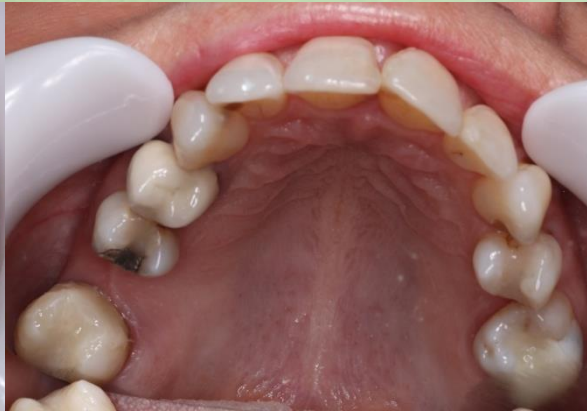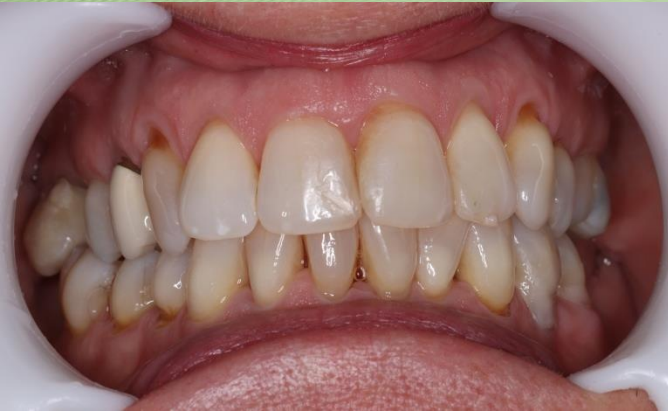IV. Végleges protetikai ellátás

V. Parodontális gondozás- recall

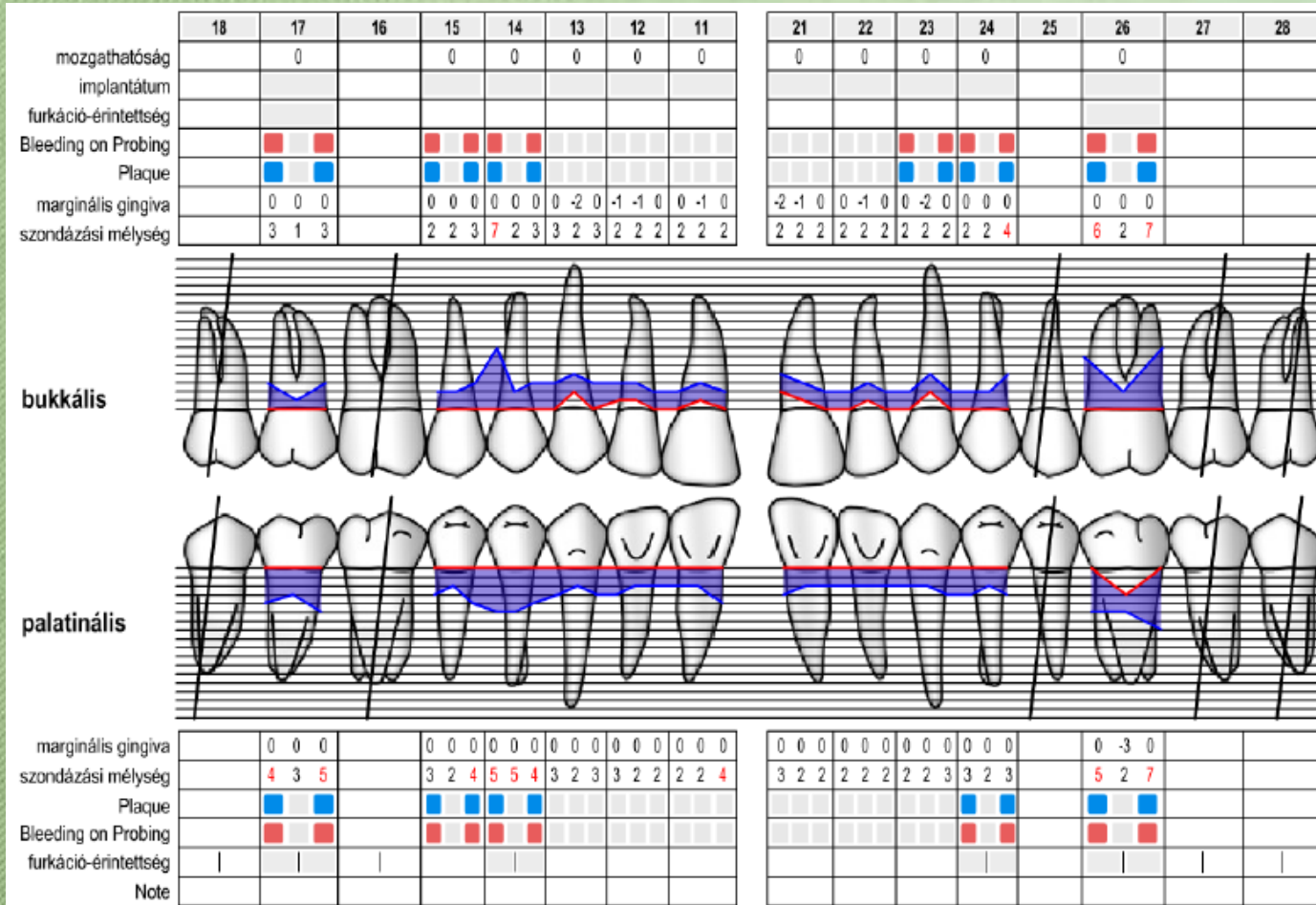
Parodontológiai kezeléssel párhuzamosan elkezdődött a páciens konzerváló fogászati ellátása is.



Konzervatív terápiaát követően

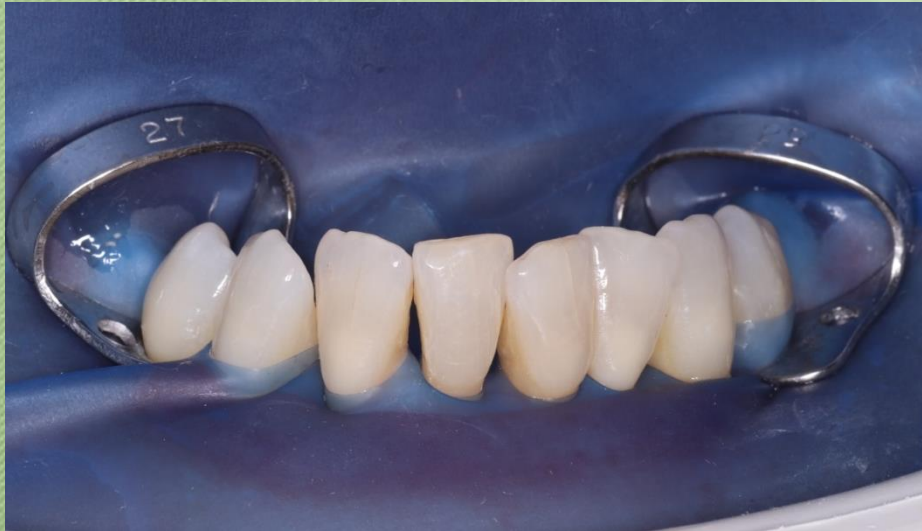

Újraértékelés konzervatív terápiát követően- felső állcsont

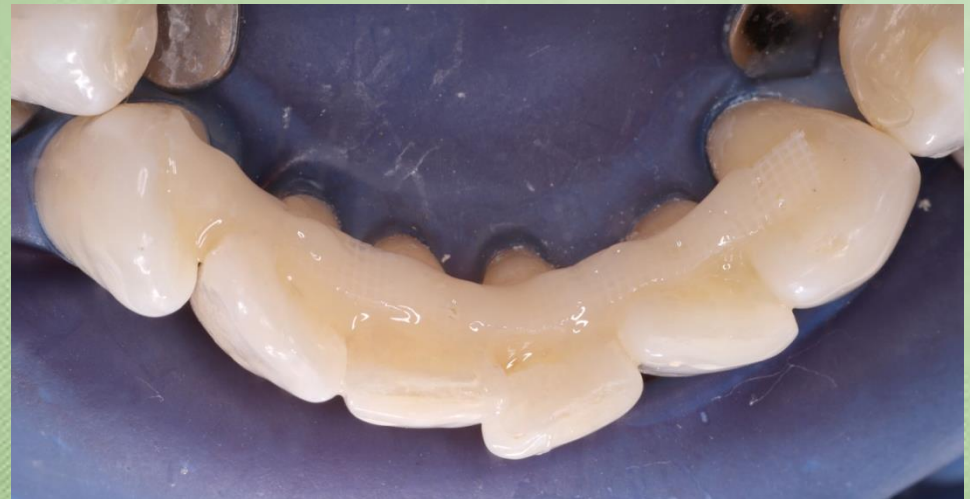

FMPS: 33%
FMBS: 36%

Fogak sínezése



- Extrakoronális sínezés
- Szemipermanens



Köszönöm a figyelmet!