



Semmelweis Egyetem Fogorvostudományi Kar Fogászati és Szájsebészeti Oktató Intézet


igazgató: Dr. Kivovics Péter egyetemi docens

<http://semmelweis-egyetem.hu/fszoi/>

<https://www.facebook.com/fszoi>



7 éves gyermek traumás fogainak ellátása



dr. Szekér Julianna
gyermekfogászat rezidens,
Tutor: dr. Kiss Rita Mónika

Fogorvosi vizsgálat érkezés indoka

- Szülő elmondása szerint kb. 3 órával ezelőtt testnevelés órán balesetet szenvedett a gyermek, aminek következtében felszakadt a szája, elmozdult a foga és erősen vérzett a szájából
- Mielőtt felkeresték klinikánkat, a Szent János kórházban ellátták a lágyszöveti sérüléseket majd előzetes megbeszélés alapján tovább utalták klinikánkra

Általános anamnézis

- ◉ 7 éves kislány
- ◉ Baleset következményeként kialakuló esetleges agyrázkódásra utaló tünetek nem mutatkoztak
- ◉ Az egészséges állapottól jellemzően eltérő és az adott esetben más fogászati beavatkozás szempontjából számottevő kórtani anomáliákat nem észleltünk
- ◉ Egészségre káros szokásról nem számolt be

Fogászati anamnézis

- ◉ trauma
- ◉ orális parafunkciói nincsenek

Fej-nyak régió vizsgálata:

- ◉ sztomato-onkológiai szűrés során rendellenesség nem található
- ◉ TMI vizsgálat során rendellenességre, fracturára utaló jeleket nem észleltünk
- ◉ panasz nincs
- ◉ aszimmetria nincs

Intraorális vizsgálat

- ◉ szájhigiéne jó

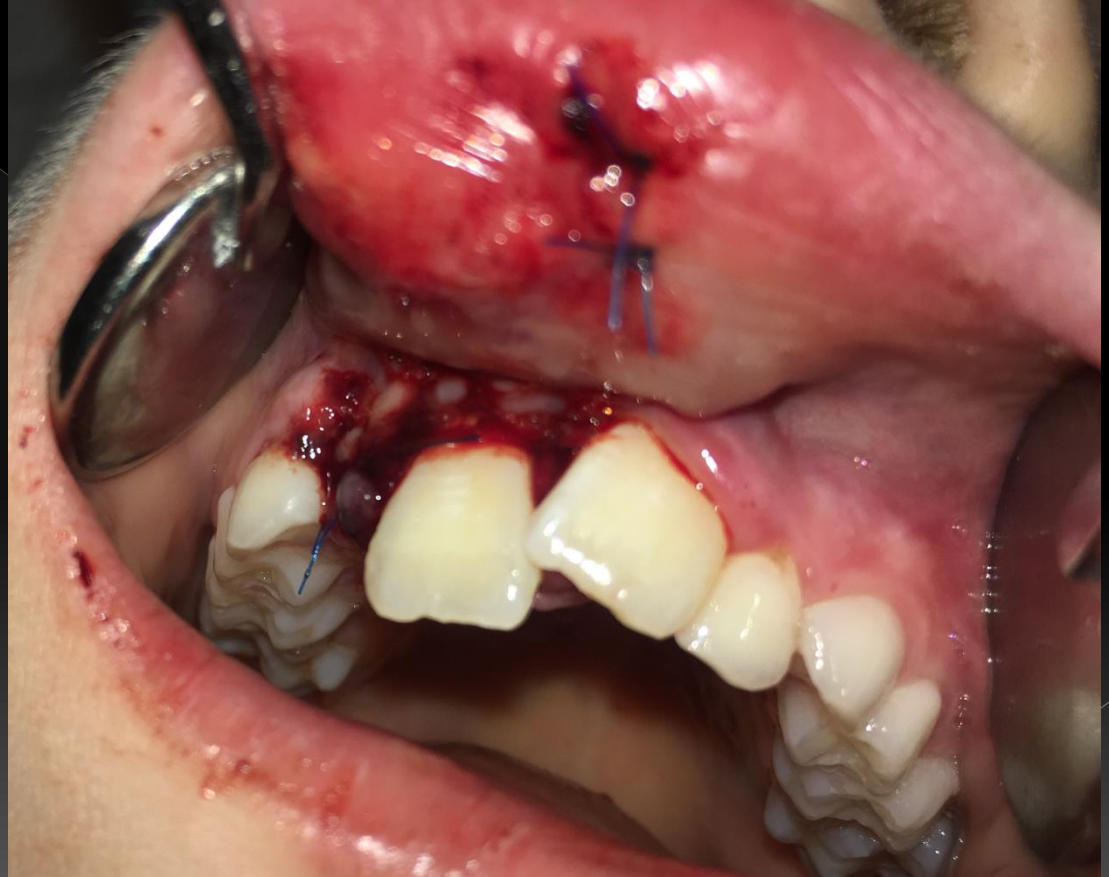fogazati státusz: vegyes fogazat, korának megfelelő

6 V IV III 1 1 II III IV V 6
6 V IV II 2 1 1 II III IV V 6

- ◉ parodontális státusz: ép
- ◉ Angle diagnosztikai besorolás: Angle I.

INTRAORÁLIS VIZSGÁLAT

- 11-es fog extrusio, 21-es fog fractura coroneae
- 52-es fog subluxatio miatti extractiója és lágyrész sérülés ellátása előzetesen megtörtént

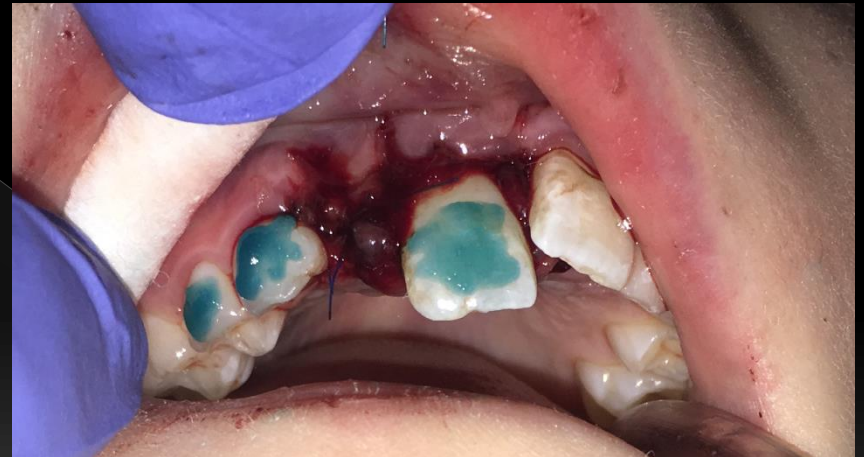
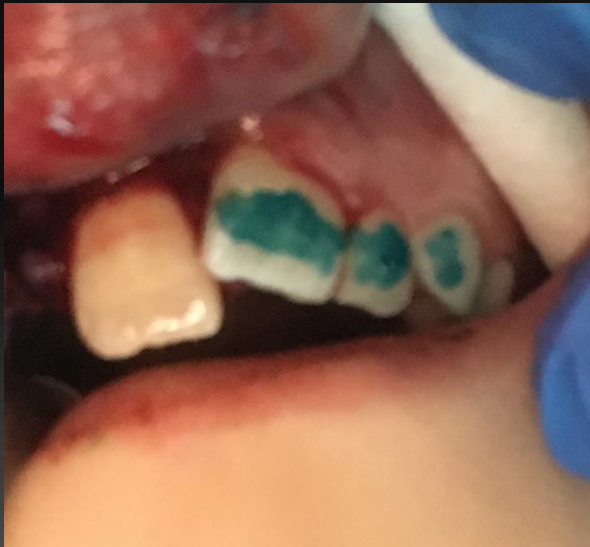
Terápia

- ◉ felületi érzéstelenítés (20% benzocain gél)
- ◉ periinfiltratív érzéstelenítés (2 ml lidocain)

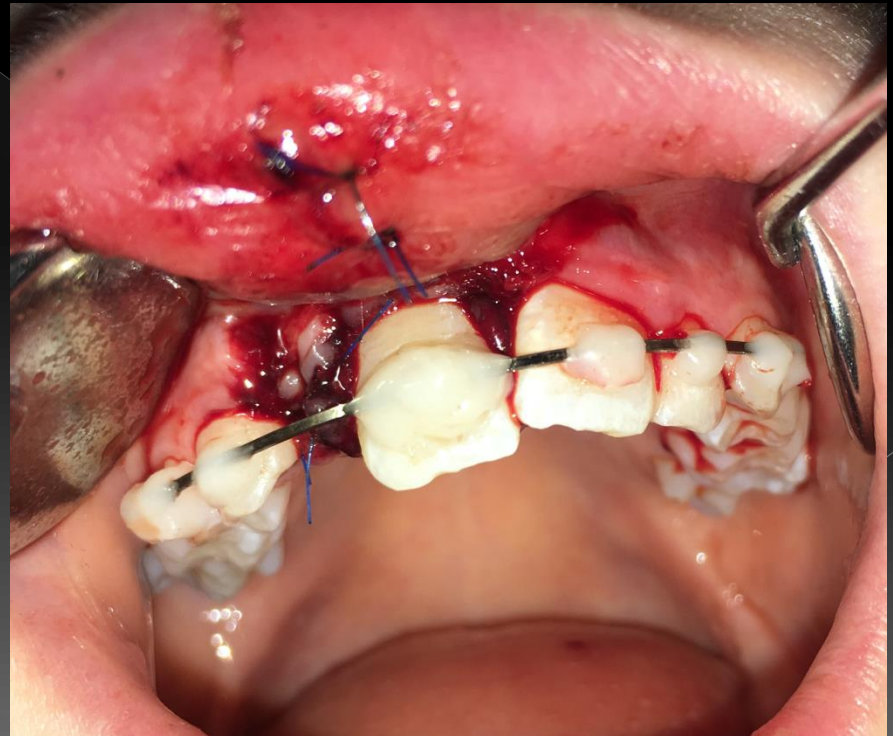Terápia

- 53,11,21,62,63-as fogak kondicionálása, bondozása



Terápia

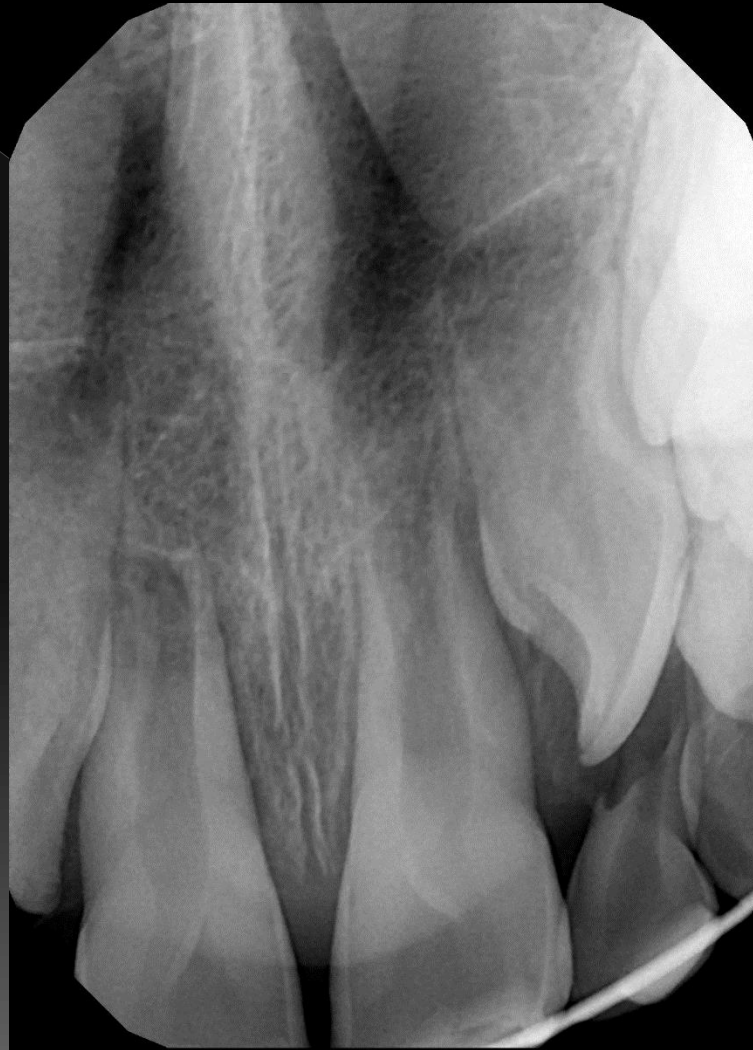- 11-es fog visszahelyezése, sínezése
53,21,62,63 fogakhoz



Terápia

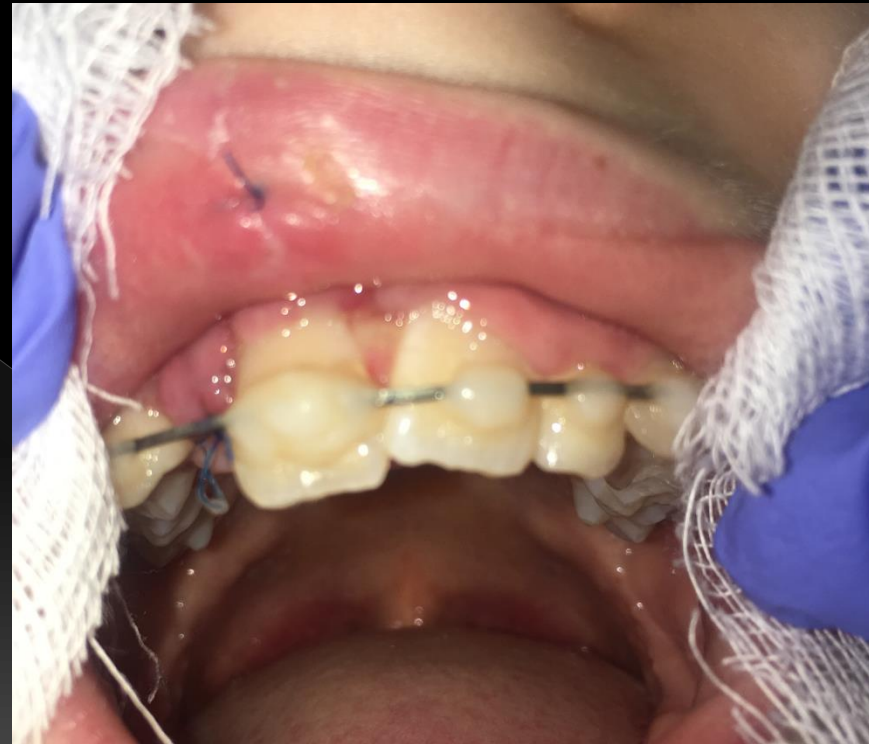- ◉ Augmentin 250mg/125mg
- ◉ 10 napig pépes étrend, valamint a sebek betadinnal való ecsetelése ajánlott
- ◉ Kontrollra visszarendelve

Röntgen

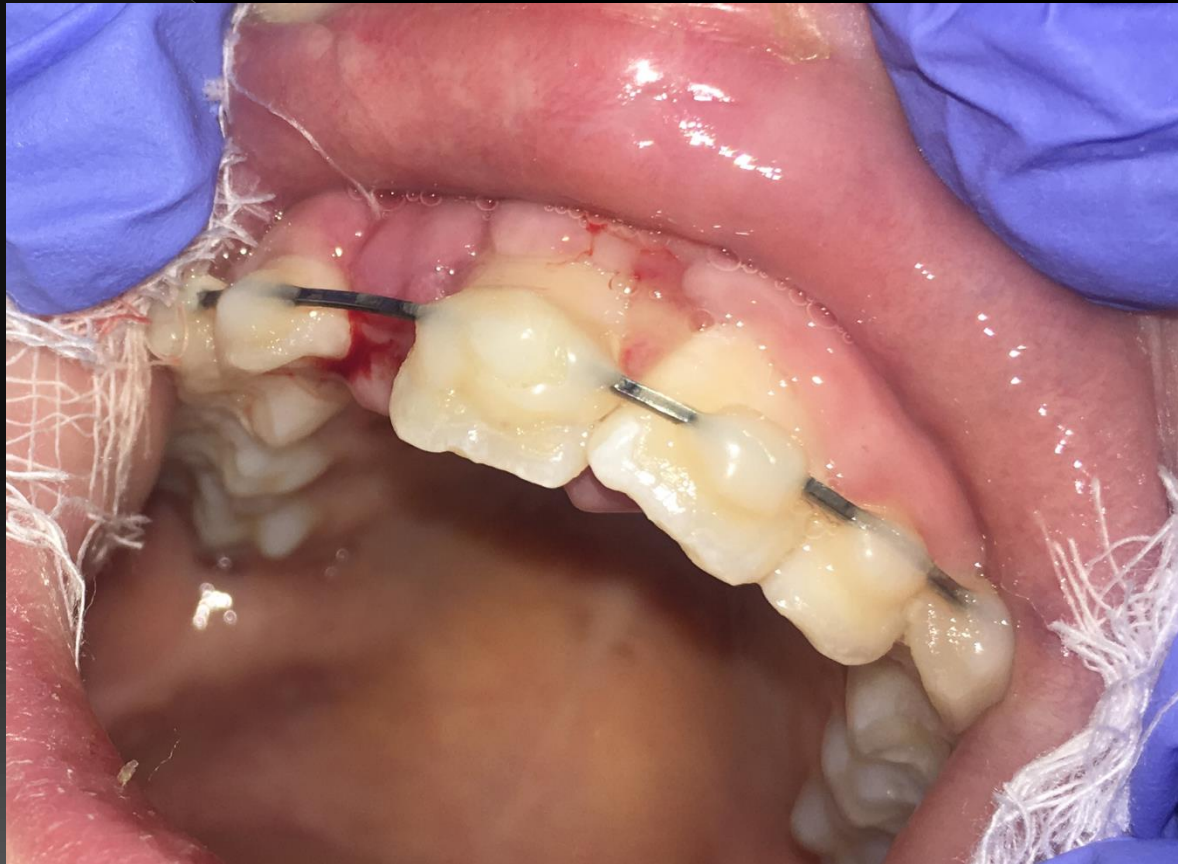


Egy hetes kontroll

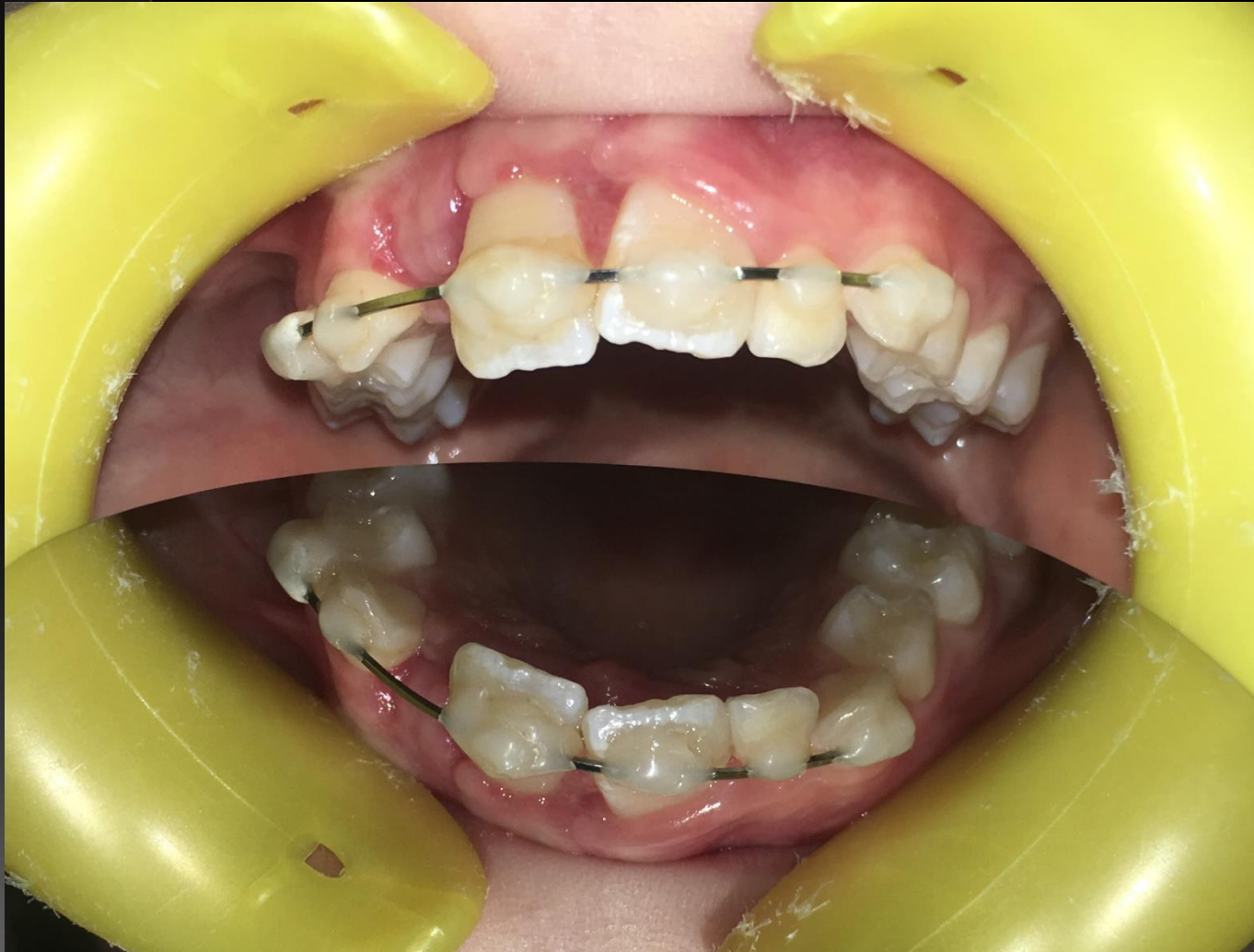- Lágyrészek gyógyulása 1 hetes státusznak megfelelő, gyulladásmentes, 11-es fog percussióra enyhén érzékeny



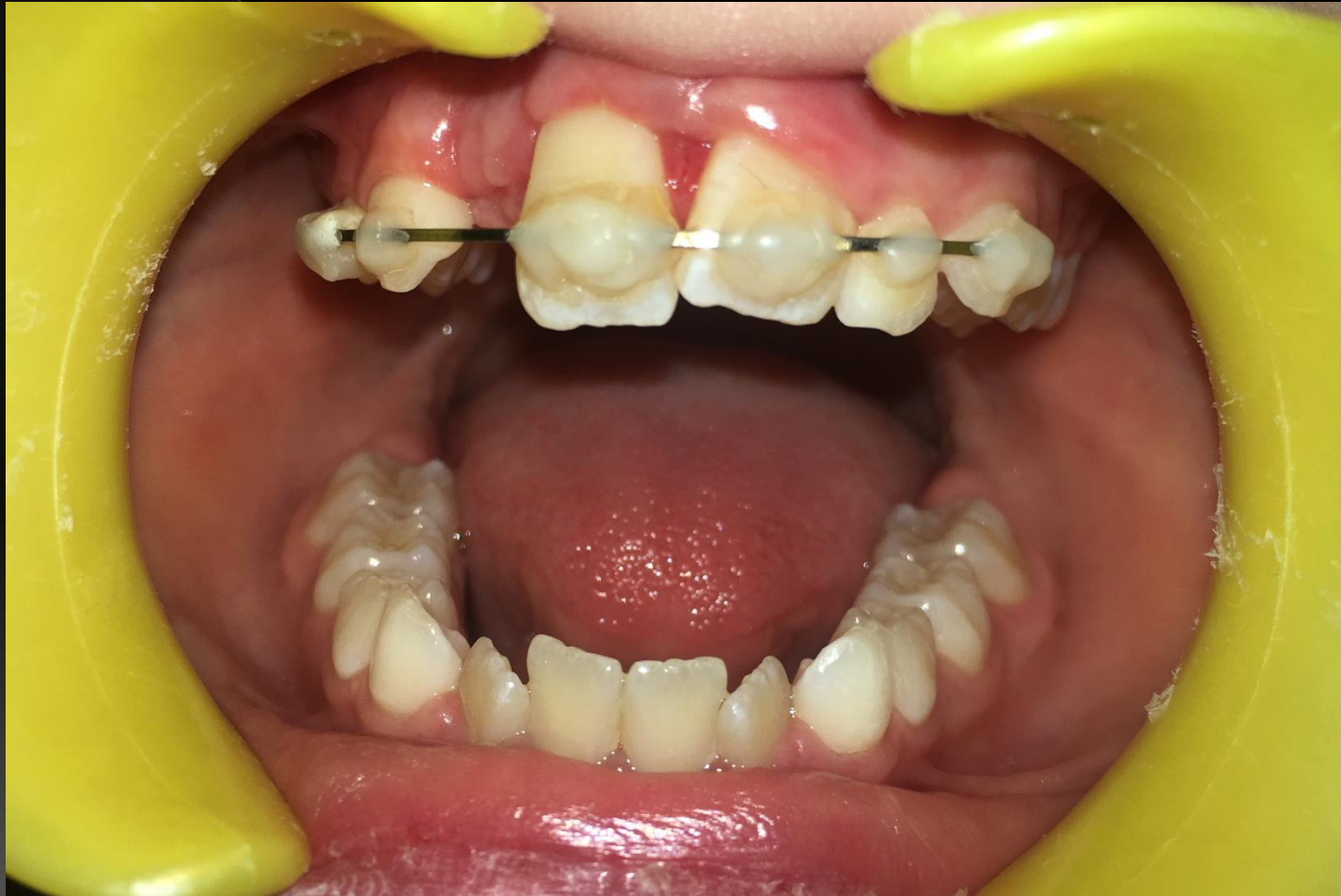Sutura eltávolítása



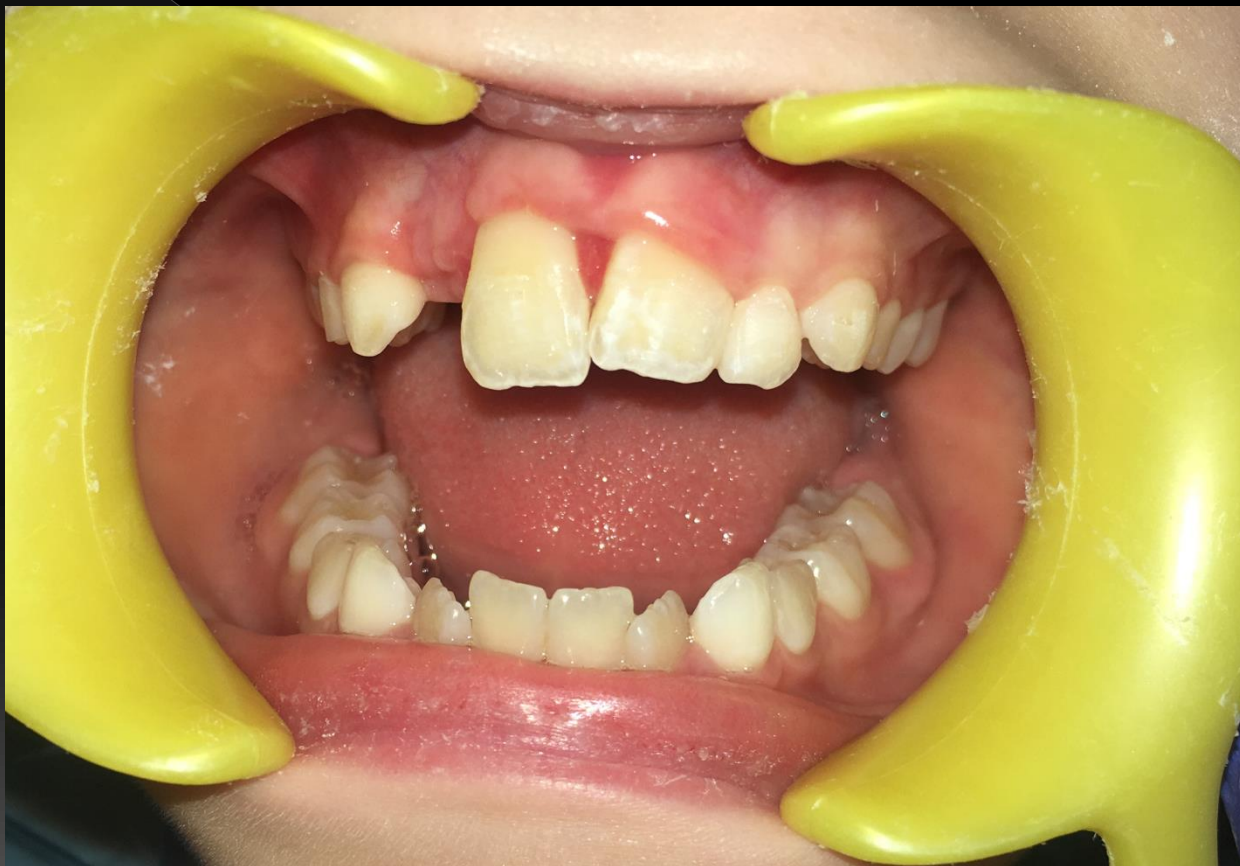Két hetes kontroll



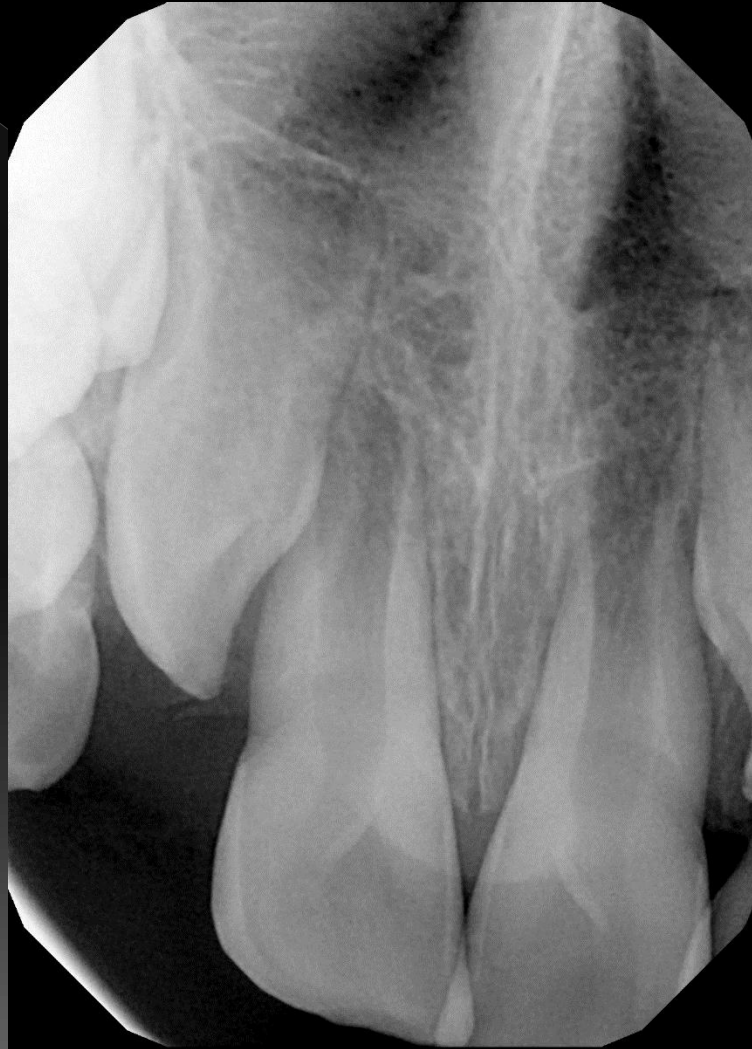Három hetes kontroll



Síneltávolítás



Kontroll röntgen



Kezelési terv

- 11-es fog vitalitásának folyamatos kontrollja
- 21-es fog élpótlása