



# Semmelweis Egyetem Fogorvostudományi Kar Fogászati és Szájsebészeti Oktató Intézet

igazgató: Dr. Kivovics Péter egyetemi docens

<http://semmelweis-egyetem.hu/fszoi/>

<https://www.facebook.com/fszoi>



## Parodontológiai esetbemutató

### Ínyrecesszió fedése autológ kötőszöveti grafttal



**Dr. Gángó Júlia**

parodontológus rezidens

Semmelweis Egyetem Fogászati és Szájsebészeti Oktató Intézet

Parodontológia Osztály

**Tutor:** Dr. Nagy Gábor egyetemi tanár

**Konzulens:** Dr. Büchler János osztályvezető főorvos



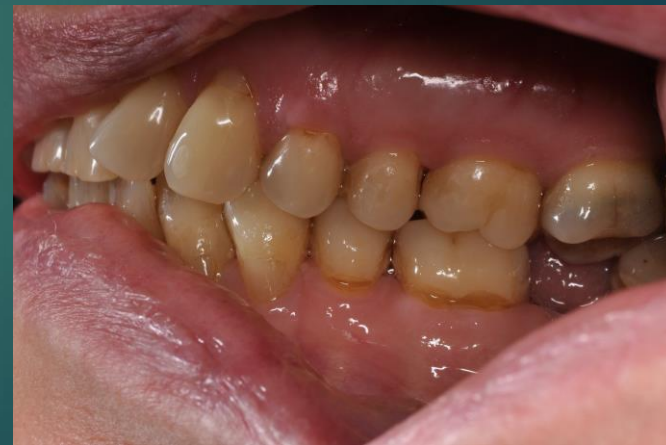
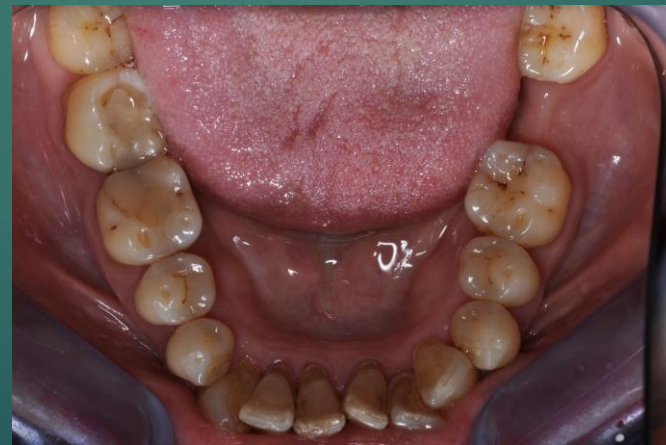
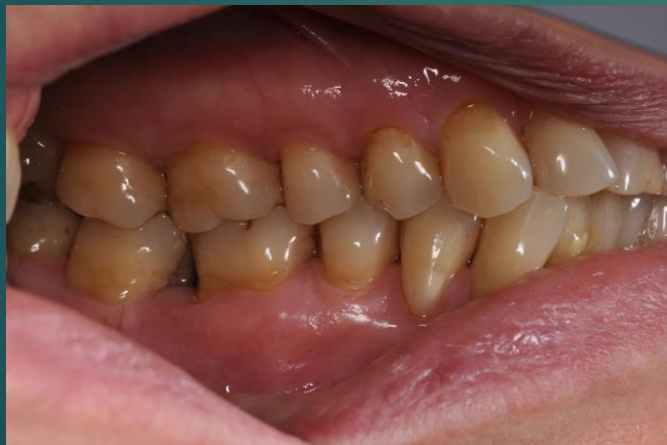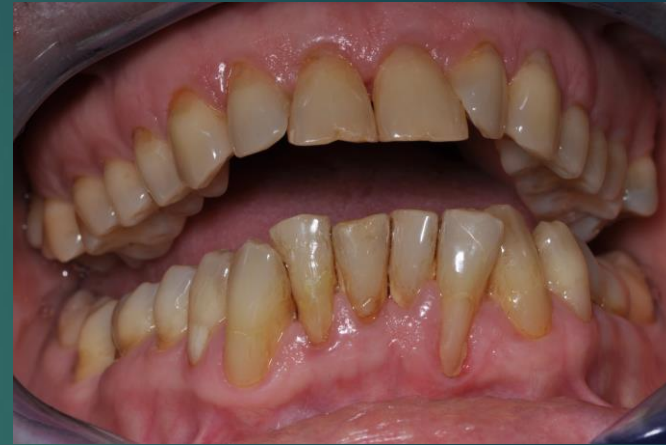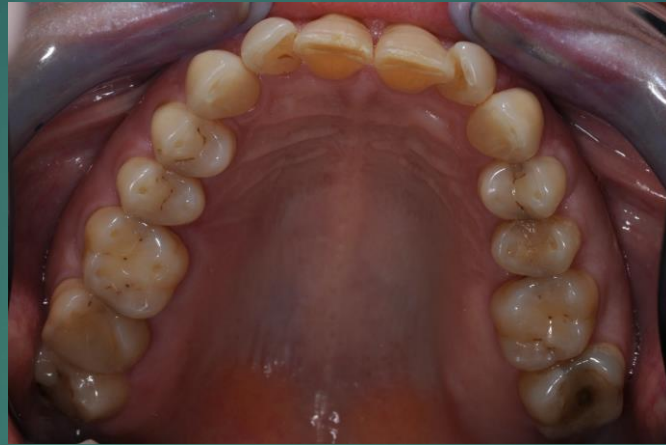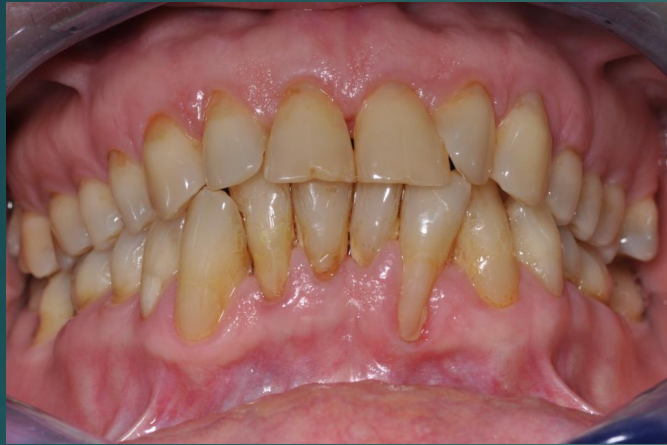# Általános és fogászati anamnézis, klinikai vizsgálat

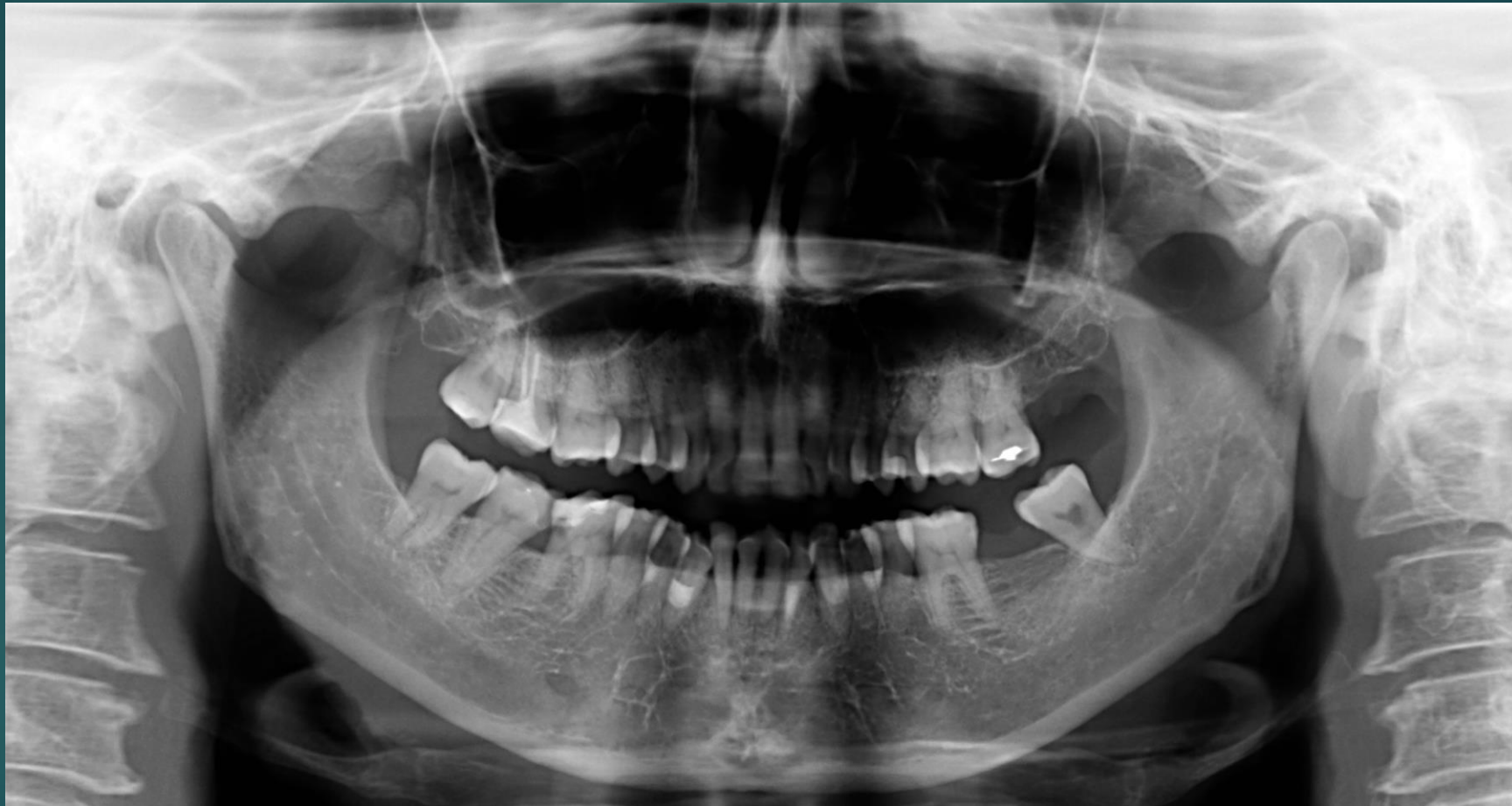- ▶ 57 éves nő
- ▶ Anamnézisében a kezelést befolyásoló tényező nem szerepel
- ▶ Stomatoonkológiai szűrés és TMI vizsgálata negatív
- ▶ Rendszeresen járt fogászati szűrővizsgálatra
- ▶ Szájhigiénia foka nem megfelelő

Milyen gyógyszereket szed?	Igen	Nem		Igen	Nem
antibiotikum		<input checked="" type="checkbox"/>	Hajlamos ájulásra?		<input checked="" type="checkbox"/>
vérnyomáscsökkentő		<input checked="" type="checkbox"/>	Vissel szikritmus szabályzó?		<input checked="" type="checkbox"/>
gyógyszer szívbetegségre		<input checked="" type="checkbox"/>	Allergiás-e valamire?		<input checked="" type="checkbox"/>
vérárvadástól/vérhígító		<input checked="" type="checkbox"/>	Ha igen, mire?		
gyógyszer cukorbetegségre		<input checked="" type="checkbox"/>	Van-e veleszületett fojlódási rendellenessége?		
nyugtató/altató		<input checked="" type="checkbox"/>	Volt/van-e májpanasza, sárgasága?		<input checked="" type="checkbox"/>
szteroid (pl. prednizolon)		<input checked="" type="checkbox"/>	Kapott-e vértömlesztést?		<input checked="" type="checkbox"/>
gyógyszer epilepsziára		<input checked="" type="checkbox"/>	Dohányzik?		
Szedi-e/szedte-e az alábbi készítmények valamelyikét?		<input checked="" type="checkbox"/>	Fogyaszt rendszeresen alkoholt?		<input checked="" type="checkbox"/>
Alendronat, Calcisedron-D, Sedron		<input checked="" type="checkbox"/>	Fogyaszt drogokat?		<input checked="" type="checkbox"/>
			Volt/van-e a családban daganatos beteg?		<input checked="" type="checkbox"/>
Szenved-e valamilyen betegségben?	Igen	Nem	Volt/van-e daganatos betegsége?		<input checked="" type="checkbox"/>
szív-érrendszeri betegség		<input checked="" type="checkbox"/>	Kapott-e sugárkezelést?		<input checked="" type="checkbox"/>
volt-e infarktusa 6 hónapon belül?		<input checked="" type="checkbox"/>	Terhes-e jelenleg?		<input checked="" type="checkbox"/>
cukorbetegség		<input checked="" type="checkbox"/>	Korábbi műtétek:		<input checked="" type="checkbox"/>
ürítműhárnyal járó betegség		<input checked="" type="checkbox"/>	Kapott-e valamilyen protézist?		<input checked="" type="checkbox"/>
pajzsmirigyet érintő betegség		<input checked="" type="checkbox"/>	Egészséget érintő egyéb fontos adat:		
tüdőbetegség (pl. asztma, TBC stb.)		<input checked="" type="checkbox"/>			
reumás vagy egyéb ízületi betegség		<input checked="" type="checkbox"/>			
émiszfáriszteri betegség (pl. reflux)		<input checked="" type="checkbox"/>			
vesebettség		<input checked="" type="checkbox"/>			
idegrendszeri betegség (pl. epilepszia)		<input checked="" type="checkbox"/>			
szenvedett-e stroke-/apvérzést?		<input checked="" type="checkbox"/>			
fertőző betegség (HIV, hepatitis, TBC)		<input checked="" type="checkbox"/>			
volt/van-e pszichológiai betegsége		<input checked="" type="checkbox"/>			
állt/áll-e pszichológiai kezelés alatt		<input checked="" type="checkbox"/>			
magas vérnyomás		<input checked="" type="checkbox"/>			
anémia		<input checked="" type="checkbox"/>			
csonttritkulás		<input checked="" type="checkbox"/>			
egyéb betegség:					

# Kiindulási fotók

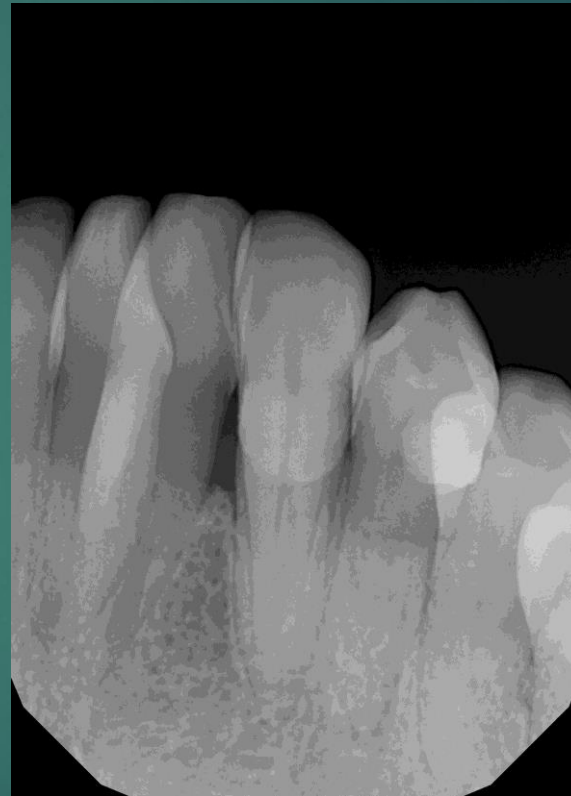
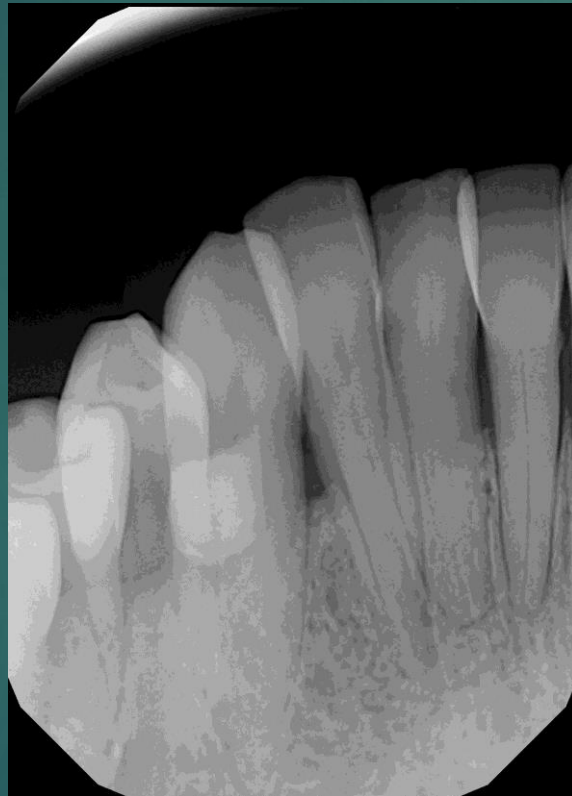


# Kiindulási orthopantomogram





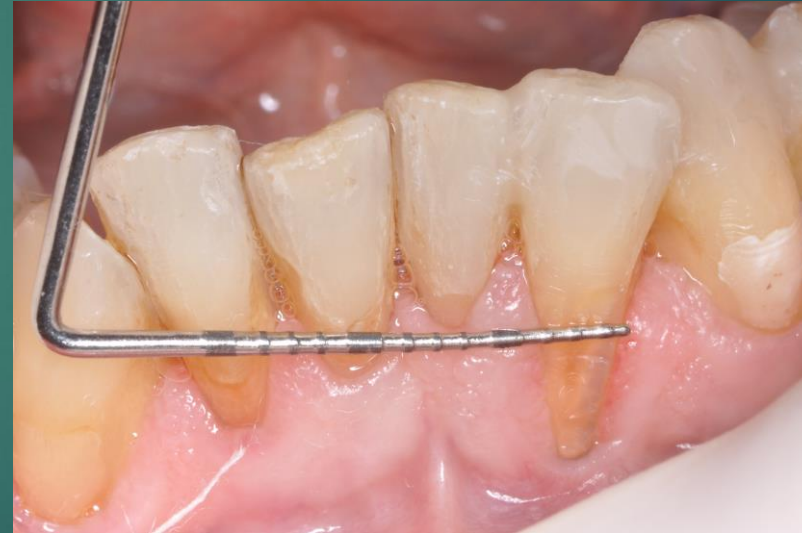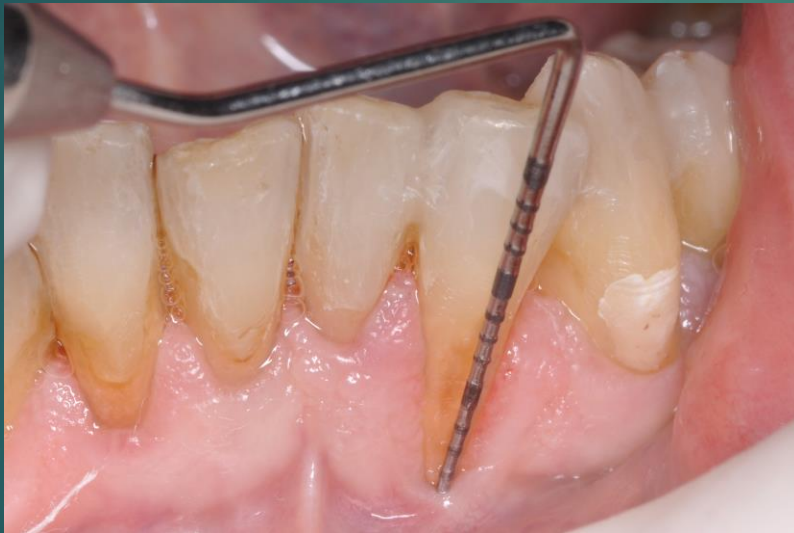# Intraoralis röntgenfelvételek



# Diagnózis

- ▶ Miller I-es ínyrecesszió:

a mucogingivalis határvonalat nem érinti,  
az interdentalis papillák nem érintettek.



# Előzetes kezelési terv

## Konzervatív terápia

- ▶ Elálló tömészek korrekciója
- ▶ Szupra-és szubgingivális depurálás
- ▶ Szájhigiénés instruálás és motiválás, egyéni szájhigiénés program kialakítása

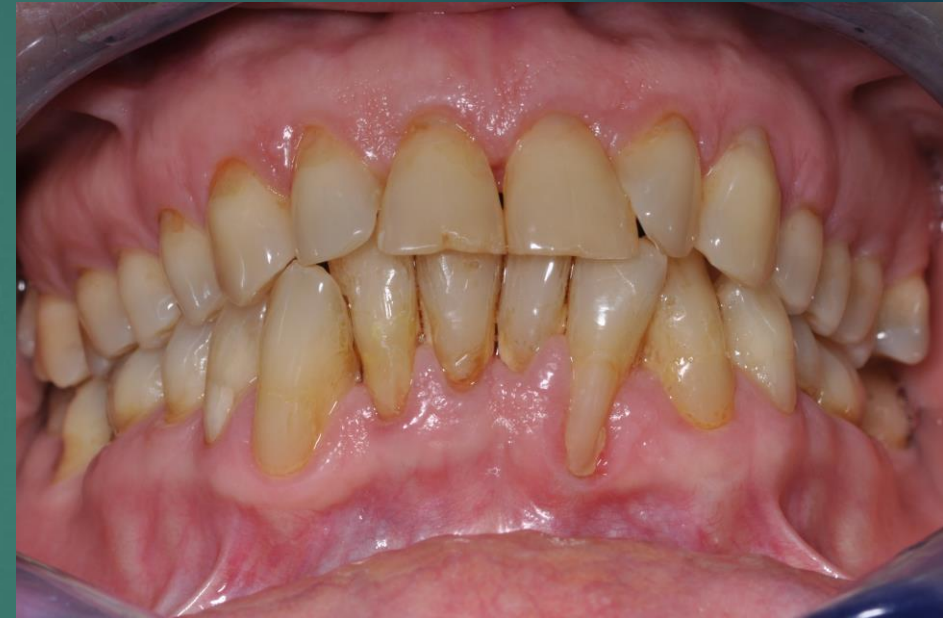## Sebészi terápia

- ▶ A keratinizált íny kiszélesítése palatumból vett közöszöveti grafftal 42-es fognál

## Végleges konzerváló fogászati rehabilitáció

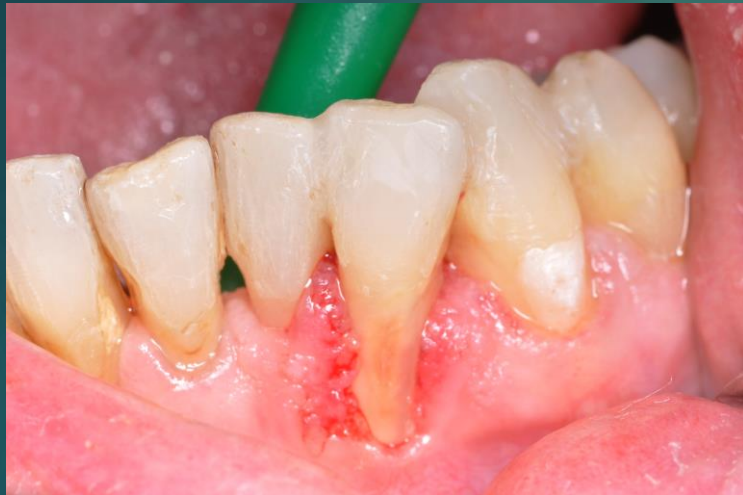- ▶ Anatómiai korona kontúrjának helyreállítása

## Fenntartó kezelés

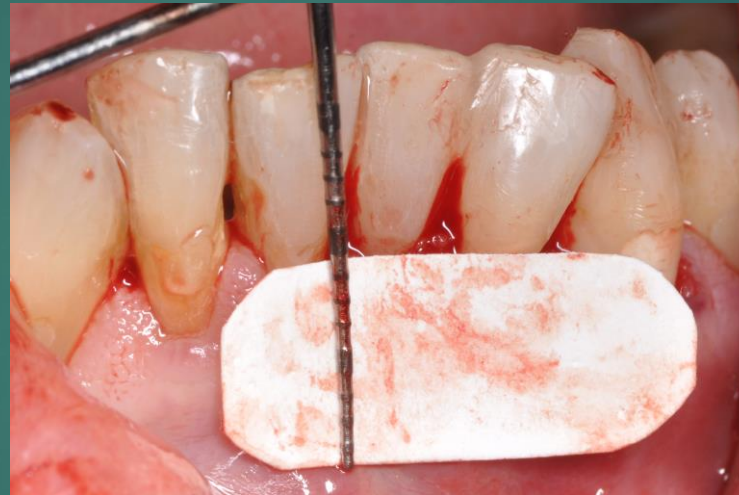



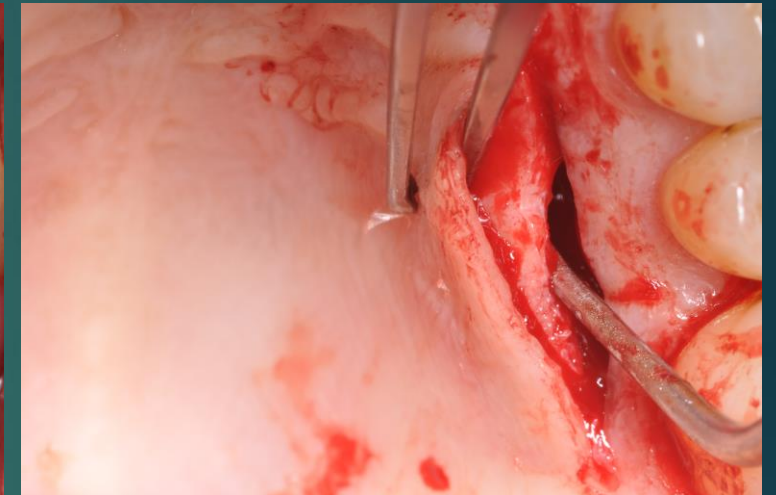
# Mucogingivalis műtét, palatinalis ctg átültetése tunnel technikával



1.: gyökérsimítás után



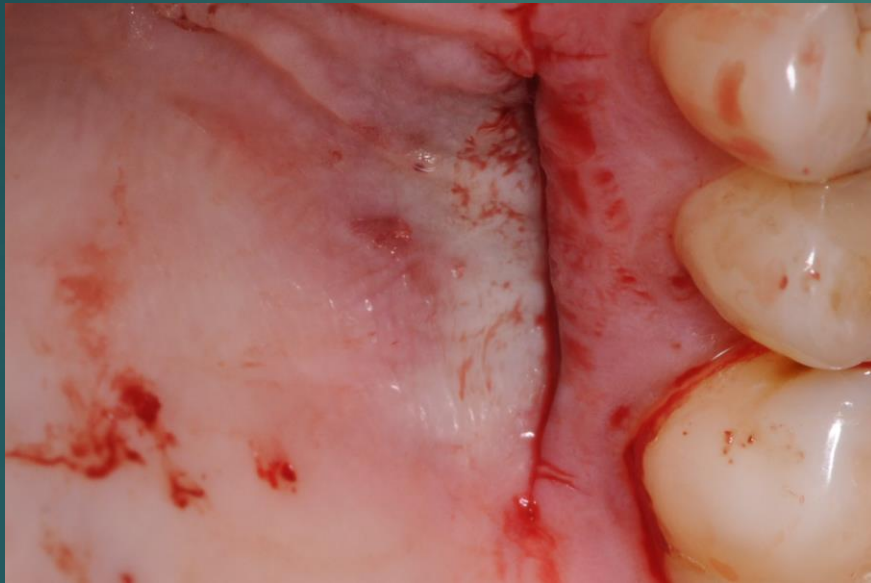2.: szükséges kötőszöveti graft mérete



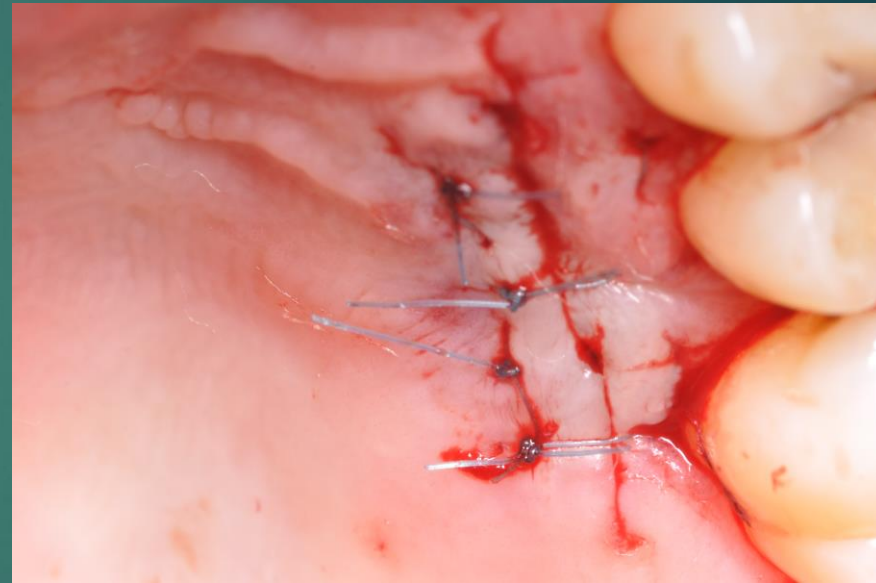
3.: single incision technika, palatinalis subepithelialis kötőszöveti graft vétele (Hürzeler, 1999)



# Donor terület ellátása

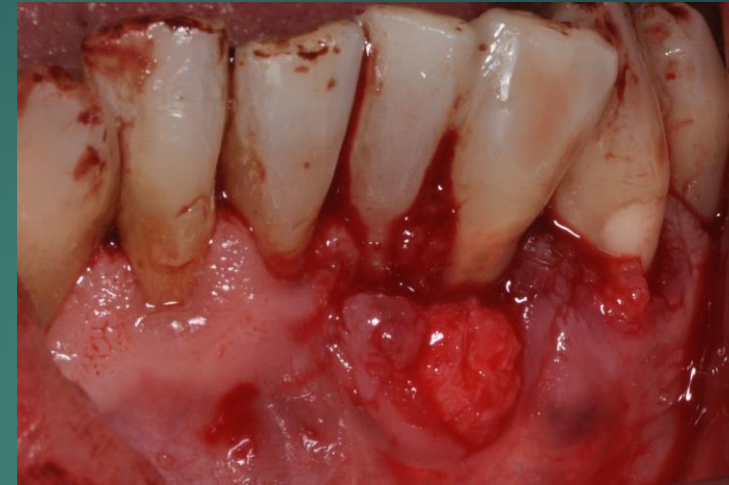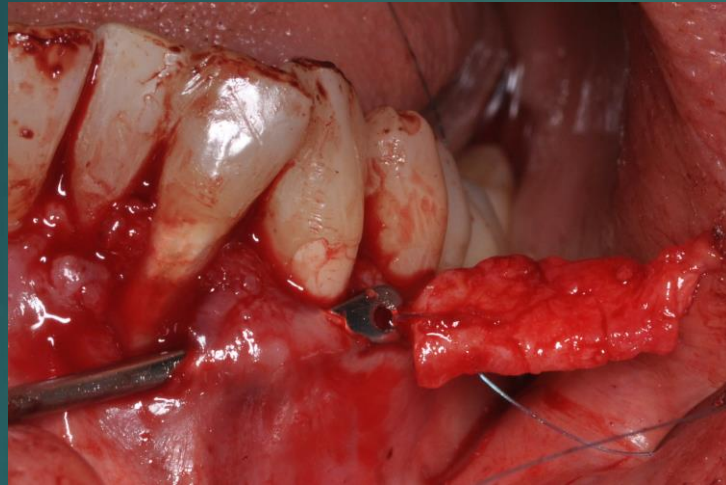


A terület komprimálása

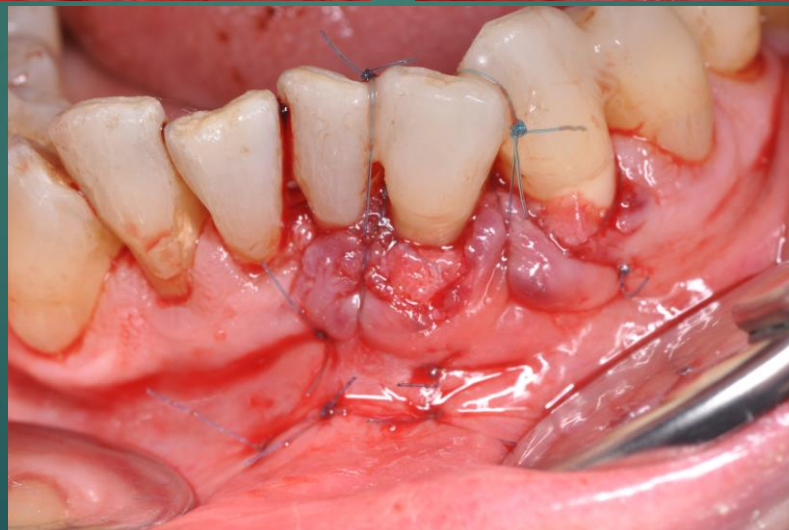

Sebszélek egyesítése: horizontális matracöltésekkel

# Graft behúzása és rögzítése



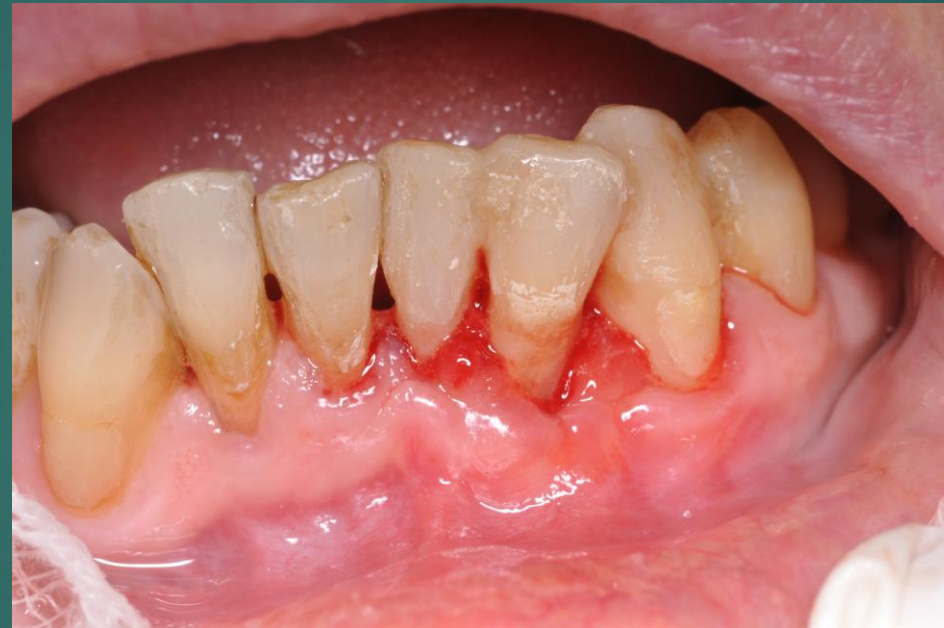(Langer, Calagna  
1980)



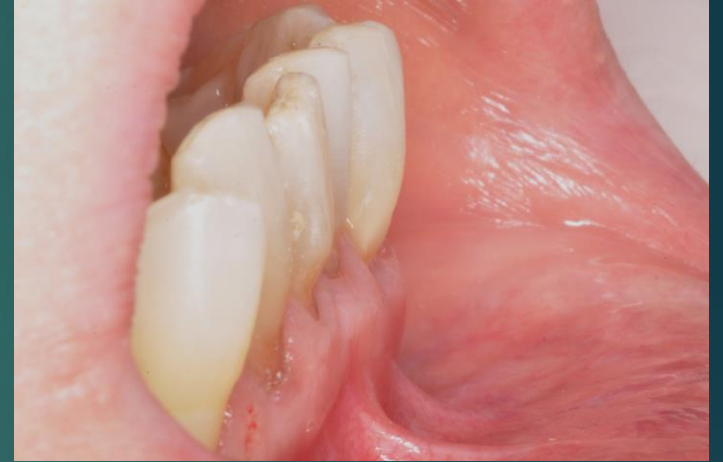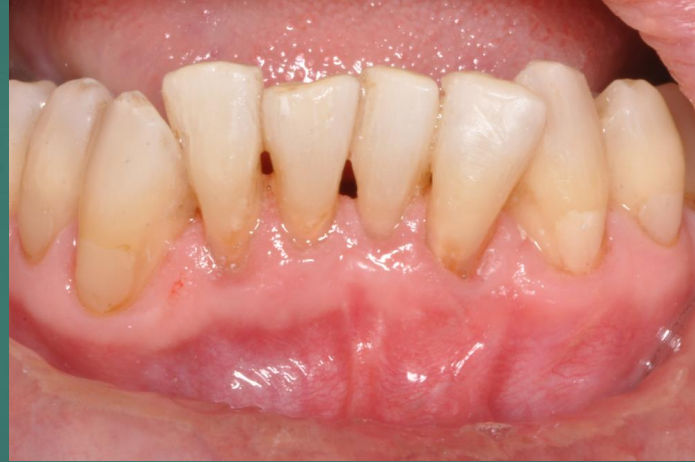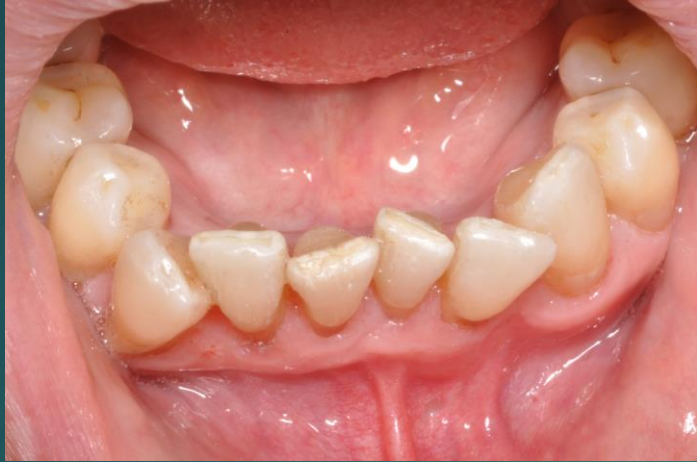- Periostealis öltések
- Felfüggesztő öltések
- Circumdentalis öltés
- 5/0 monofil sutura



# Egy hónapos kontroll

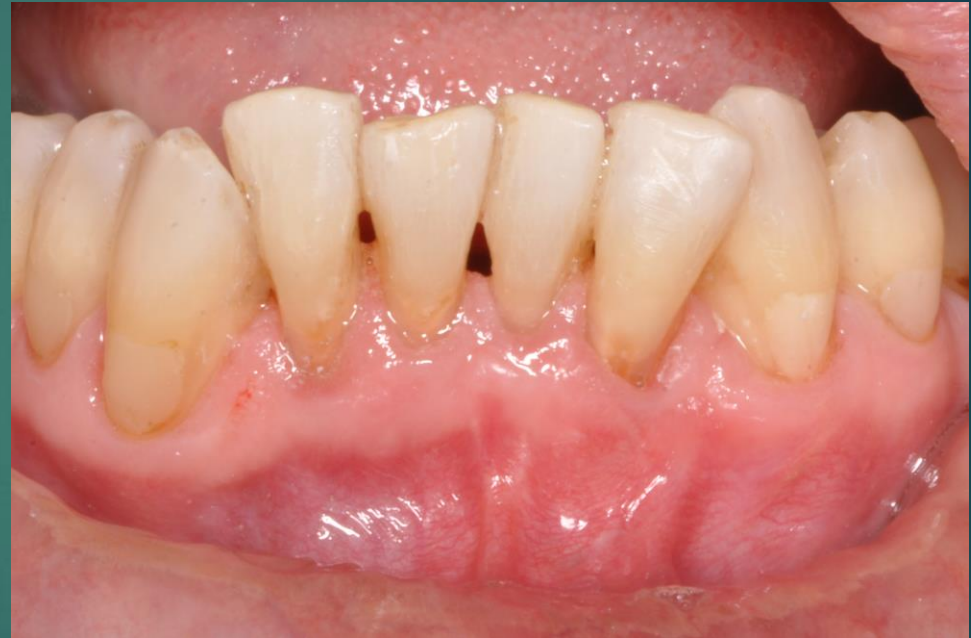
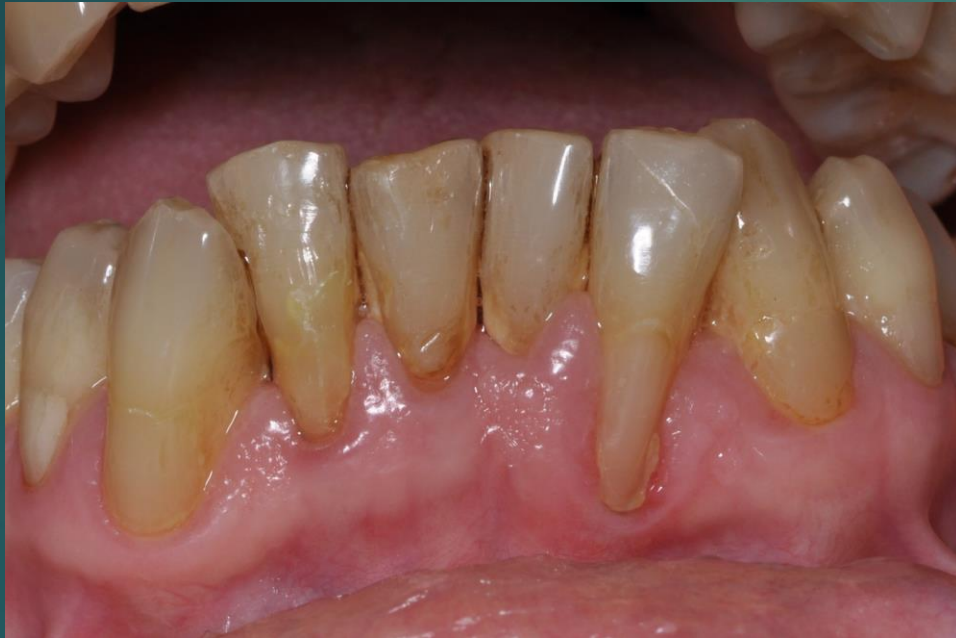
# Fél éves kontroll





# Előtte-utána



Köszönöm a figyelmet!