



Semmelweis Egyetem Fogorvostudományi Kar  
Fogászati és Szájsebészeti Oktató Intézet  
igazgató: Dr. Kivovics Péter egyetemi docens  
<http://semmelweis-egyetem.hu/fszoi/>  
<https://www.facebook.com/fszoi>




# Orális medicina részvizsga Papilloma labii inferior l. d.

*Rezidens:* Dr. Békési Kitti

*Tutor:* Dr. Kivovics Márton mb osztályvezető főorvos,  
egyetemi tanársegéd

*Konzulens:* Dr. Czinkóczy Béla osztályvezető főorvos

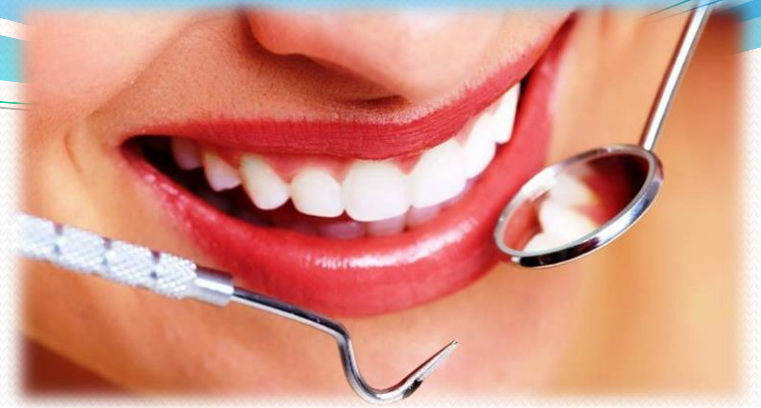

# Anamnézis



- 64 éves férfi beteg
- Általános anamnézisében fogászati-, szájsebészeti kezelést befolyásoló tényező nincs
- Gyógyszerei:
  - Lotensin tabl. 5 mg (vérnyomáscsökkentő)
  - Tamsulosin Pharmacenter 0,4 mg (prostata hyperplasia kezelésére)
- Műtétei: Appendectomia 1978
- Dohányzik (5-8 szál/ nap, 20 éve)

# Klinikai vizsgálat

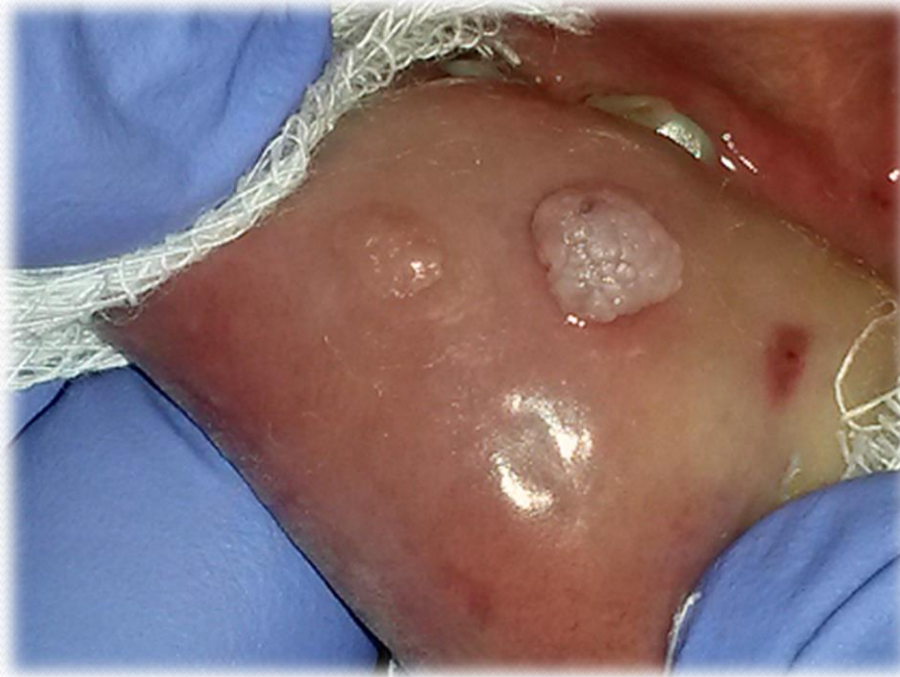

- Korának megfelelő általános állapot
- Szimmetrikus arc
- Hiányos fogazat
- Szájhygiéne rossz
- Stomato-onkológiai szűrés alapján az alsó ajak jobb oldalán 2 db enyhén keratoticus, exophyt, verrucosus felszínű, papillomának imponáló képletek azonosíthatóak
- TMI diszfunkcióra utaló jel nem azonosítható

# Panasz

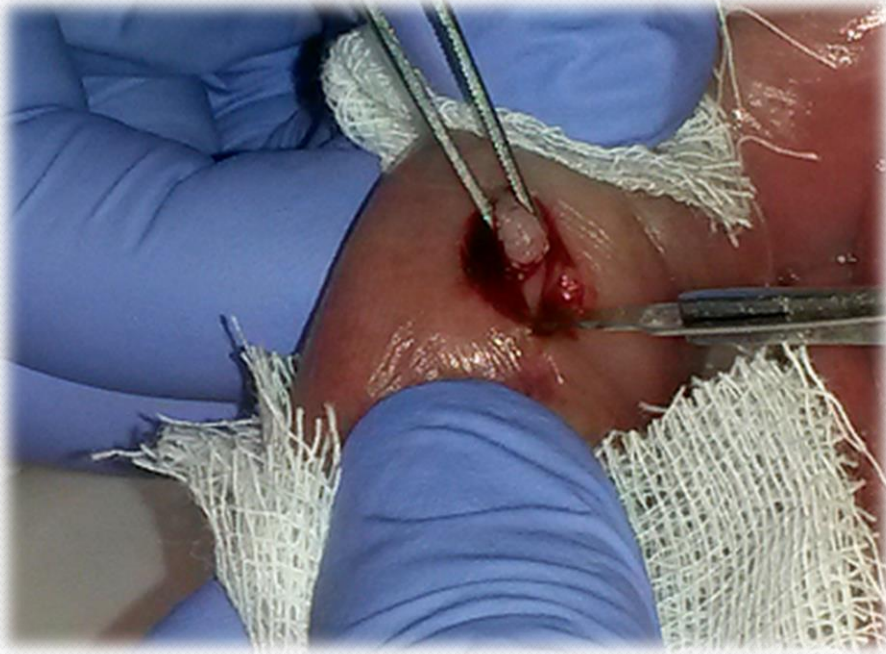- A beteg fogorvosnál évek óta nem járt
- A páciens az elváltozásra rendszerint ráharap, ami zavarja
- Elmondása alapján kb. 3 hónapja jelentkezett, azóta méretét nem változtatja
- Fájdalmatlan terime

# Sebészi beavatkozás lépései I.



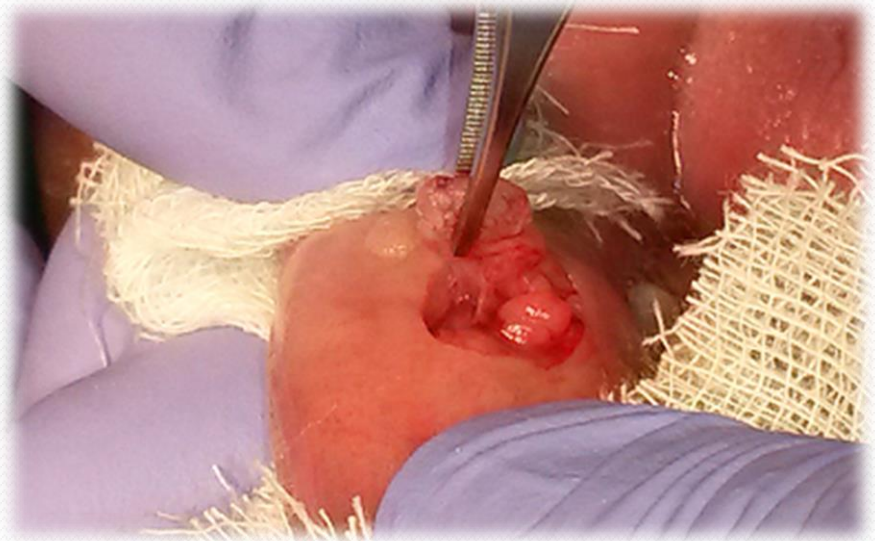
Intraoralis kiindulási kép  
Infiltrációs érzéstelenítés

# Sebészi beavatkozás lépései II.

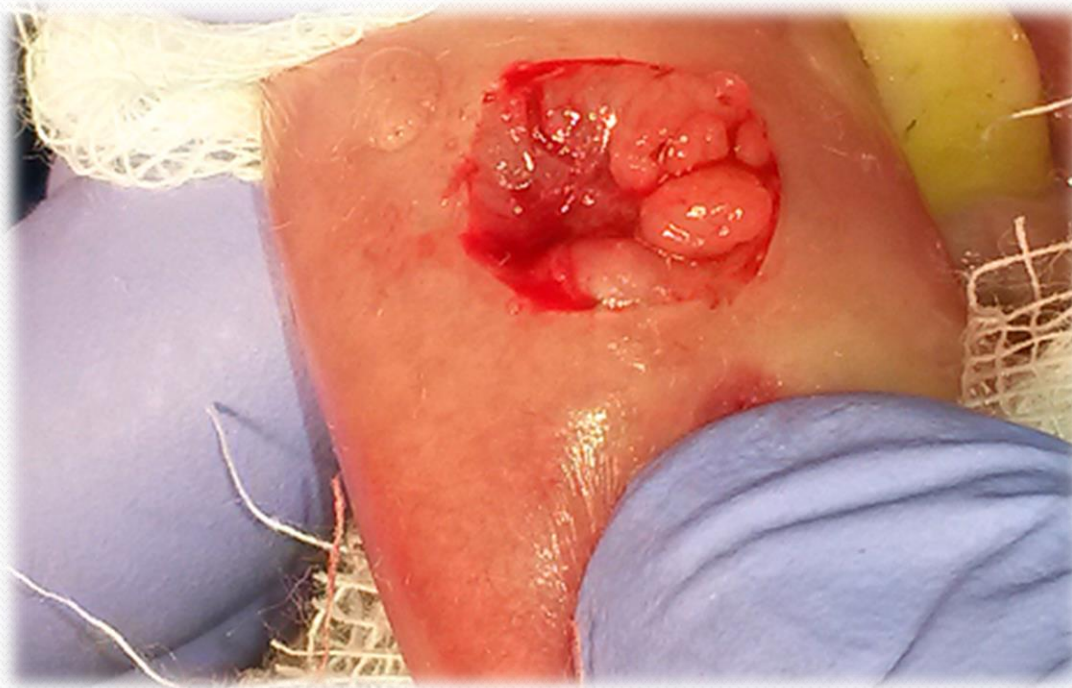

Az elváltozások excisioja:

- Babérlevél alakú metszés ép biztonsági zónával

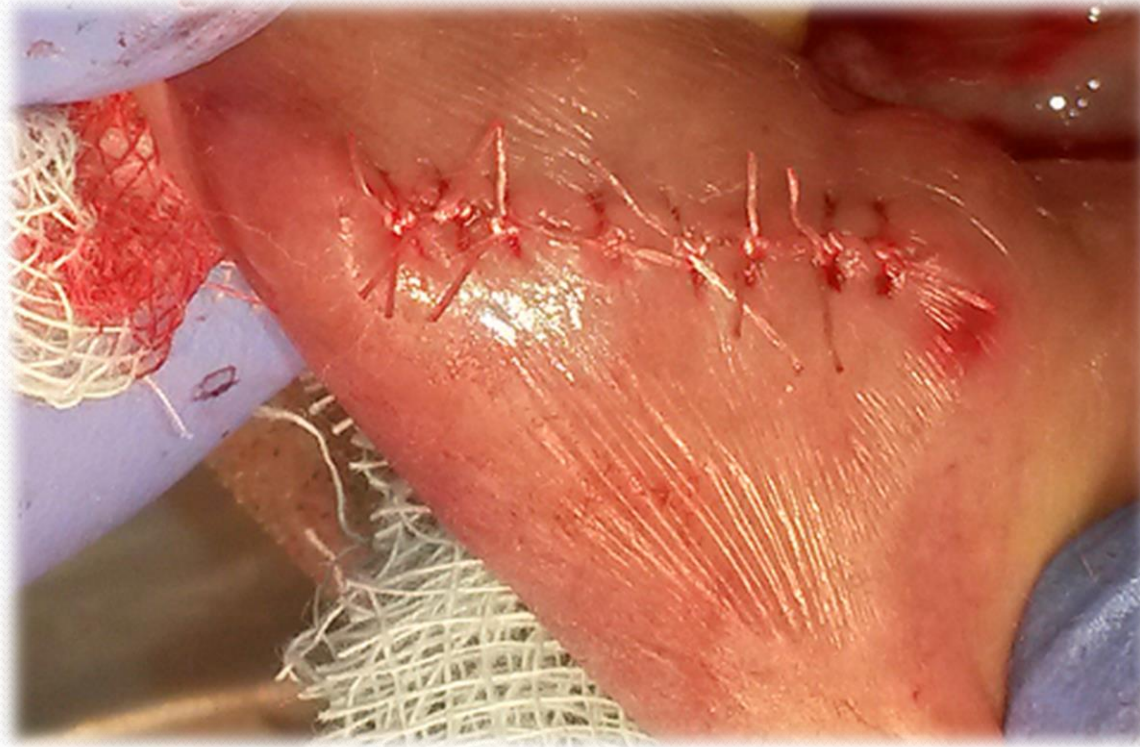


# Sebészi beavatkozás lépései III.



Műtési terület az excisiót követően.  
A környező intakt kisnyálmirigyek  
exponálódtak.

# Sebészi beavatkozás lépései IV.



Sebzárás egyszerű csomós öltésekkel



# Szövetteni eredmény

---

## Makroszkópos leírás

5x4x4 mm-es, anyagrészlet, melynek nyálkahártyával borított felszíne szürkésfehér, verrucosus jellegű, illetve egy 3x3x2 mm nagyságú kisebb anyagrészlet, mely felszínén szintén tartalmaz egy szürkésfehér, verrucosus megjelenésű területet. Mindkét elváltozás kettévágva indul 4 db 2 blokk/N

Indítás ideje: 2016.11.08  
Indította: Rókusz András Dr.

---

## Mikroszkópos leírás

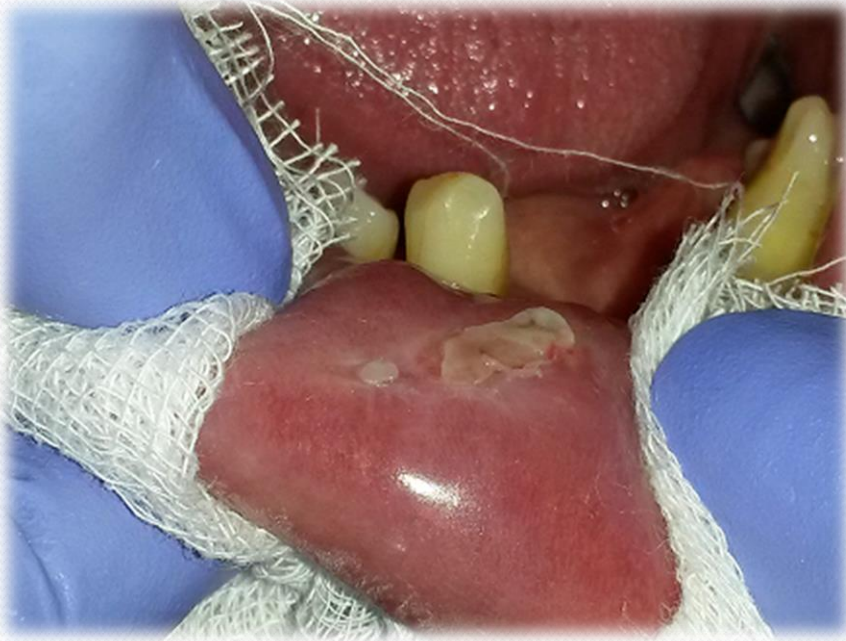Mikroszkóp alatt elágazódó kötőszövetes tengely felszínén, szabályos többrétegű laphám borítás látható. A hám-kötőszövet határa élesen megtartott.

---

## Diagnózis

Papilloma.

# Varratszedés



1 héttel a sebészi beavatkozást követően

2 héttel a sebészi beavatkozást követően

