



Semmelweis Egyetem Fogorvostudományi Kar

Fogászati és Szájsebészeti Oktató Intézet

igazgató: Dr. Kivovics Péter egyetemi docens

<http://semmelweis-egyetem.hu/fszoi/>

<https://www.facebook.com/fszoi>



Jobb alsó második moláris fog dissectio (45,46,47 nyitott kürett)



Rezidens: Dr. Simon Fanni, parodontológus szakorvosjelölt

Tutor: Dr. Büchler János, osztályvezető parodontológus főorvos

Mentor: Dr. Nagy Gábor, egyetemi tanár

Általános Anamnézis

Semmelweis Egyetem
Fogászati és Szájsebészeti Oktató Intézet

Kérdőív az általános egészségi állapot felmérésére

A biztonságos és eredményes kezeléshez fontos, hogy egészségi állapotáról és kórelőzményeiről pontos képet kapjunk. Kérjük, figyelmesen olvassa el a feltett kérdéseket és mindegyikre válaszoljon. Adatait személyiségi jogainak tiszteletben tartásával és az orvosi titoktartás rendje szerint kezeljük.

Név: Kezsi Máté
Születési hely, idő: NAGYKANIZSA, 1976-12-30

Milyen gyógyszereket szed?	Igen	Nem
antibiotikum		<input checked="" type="checkbox"/>
vérnyomáscsökkentő		<input checked="" type="checkbox"/>
gyógyszer szívbetegségre		<input checked="" type="checkbox"/>
véralvadásgátló/vérhígító		<input checked="" type="checkbox"/>
gyógyszer cukorbetegségre		<input checked="" type="checkbox"/>
nyugtató/altató		<input checked="" type="checkbox"/>
szteroid (pl. prednisonon)		<input checked="" type="checkbox"/>
gyógyszer epilepsziára		<input checked="" type="checkbox"/>
Szedi-e/szedte-e az alábbi készítmények valamelyikét? biszfoszfonat: Alendronat, Calcisedron-D, Sedron	<input checked="" type="checkbox"/>	

Hajlamos ájulásra?	Igen	Nem
Visel szívritmus szabályzót, vagy műbillentyűt?		<input checked="" type="checkbox"/>
Allergiás érzéstelenítőre/lidokainra?		<input checked="" type="checkbox"/>
Allergiás penicillinre?		<input checked="" type="checkbox"/>
Van-e veleszületett fejlődési rendellenessége?		<input checked="" type="checkbox"/>
Volt/van-e májpanasza, sárgasága?		<input checked="" type="checkbox"/>
Kapott-e vértömlesztést?		<input checked="" type="checkbox"/>
Dohányzik?		<input checked="" type="checkbox"/>
Fogyaszt rendszeresen alkoholt?		<input checked="" type="checkbox"/>
Fogyaszt drogokat?		<input checked="" type="checkbox"/>
Volt/van-e a családban daganatos beteg?	<input checked="" type="checkbox"/>	
Volt/van-e daganatos betegsége?		<input checked="" type="checkbox"/>
Kapott-e sugárkezelést?		<input checked="" type="checkbox"/>
Terhes-e jelenleg?		<input checked="" type="checkbox"/>
Kapott-e valamilyen protézist? (cspó/térd...)		<input checked="" type="checkbox"/>
Egészséget érintő egyéb fontos adat:		

Szenved-e valamilyen betegségben?	Igen	Nem
szív-érrendszeri betegség		<input checked="" type="checkbox"/>
volt-e infarktus 6 hónapon belül?		<input checked="" type="checkbox"/>
cukorbetegség		<input checked="" type="checkbox"/>
vérkeringés		<input checked="" type="checkbox"/>
immunhiánnyal járó betegség		<input checked="" type="checkbox"/>
pajzsmirigyet érintő betegség		<input checked="" type="checkbox"/>
tüdőbetegség (pl. asthma, TBC stb.)		<input checked="" type="checkbox"/>
reumás vagy egyéb ízületi betegség		<input checked="" type="checkbox"/>
emésztőrendszeri betegség (pl. reflux)		<input checked="" type="checkbox"/>
vesebetegség		<input checked="" type="checkbox"/>
idegrendszeri betegség (pl. epilepszia)		<input checked="" type="checkbox"/>
szenvedett-e stroke-t / agyvérzést?		<input checked="" type="checkbox"/>
fertőző betegség (HIV, hepatitis, TBC)		<input checked="" type="checkbox"/>
volt/van-e pszichológiai betegsége		<input checked="" type="checkbox"/>
állt/áll-e pszichológiai kezelés alatt		<input checked="" type="checkbox"/>
magas vérnyomás		<input checked="" type="checkbox"/>
anémia		<input checked="" type="checkbox"/>
csonttritkulás		<input checked="" type="checkbox"/>
egyéb betegség:		<input checked="" type="checkbox"/>

Budapest, 2017. 05. hó 06. nap

Kezsi Máté
beteg aláírása

[Signature]
kezelőorvos aláírása

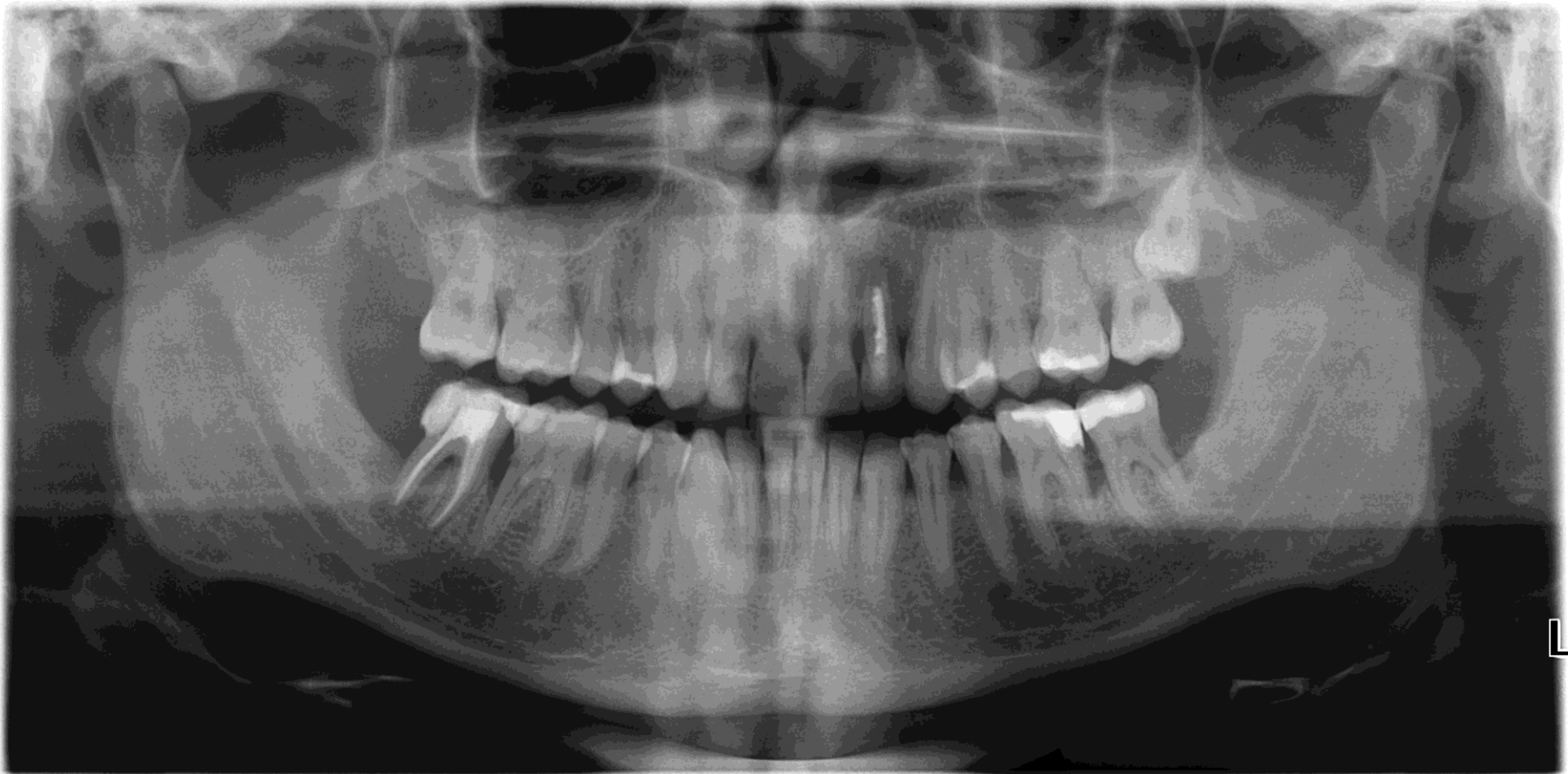- 39 éves férfi
- Anamnézisében a kezelést befolyásoló tényező nem szerepel
- Gyógyszert nem szed rendszeresen
- Gyógyszerérzékenysége nincs
- Nem dohányzik

Klinikai Vizsgálat

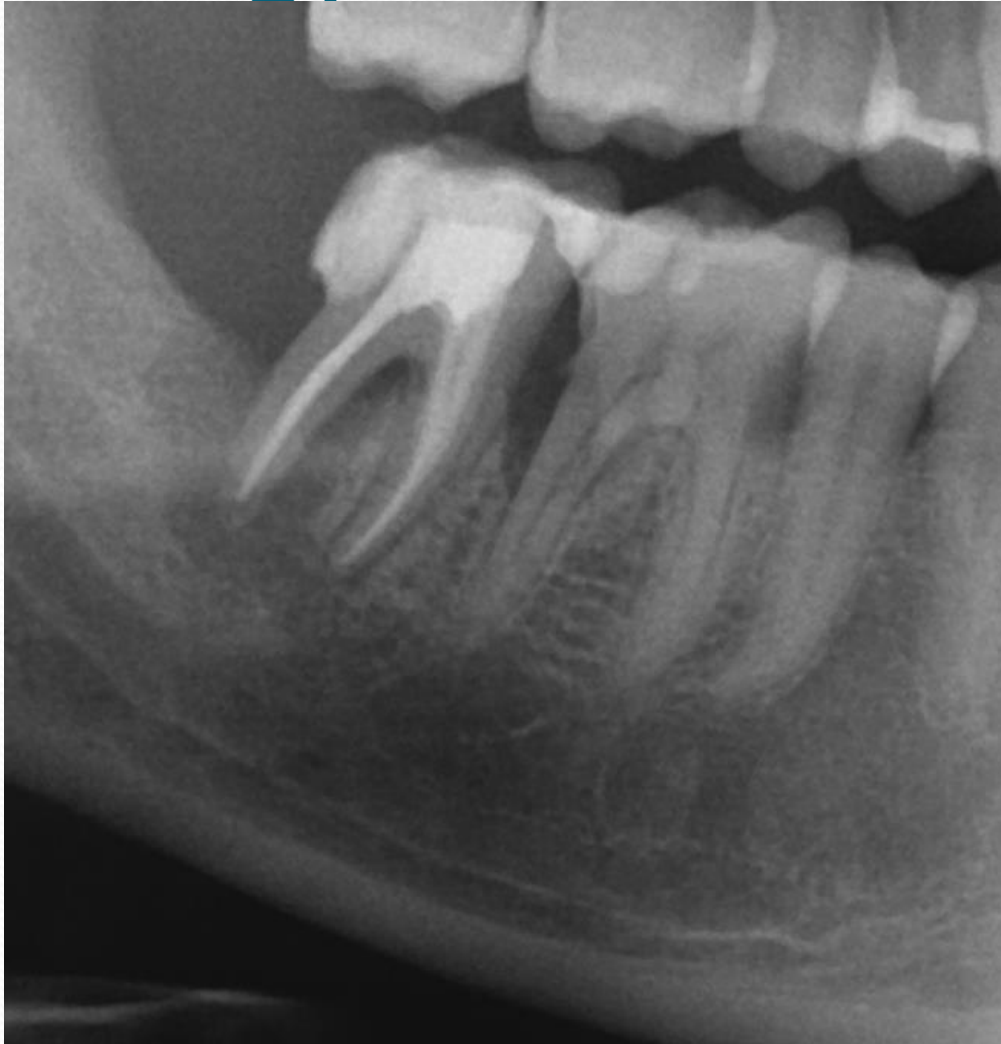- Stomato-onkológiai szűrése valamint a TMI vizsgálata negatív
- Jó általános állapot
- Szimmetrikus arc
- Megtartott fogazat
- Jó szájhigiéne



Kiindulási OP

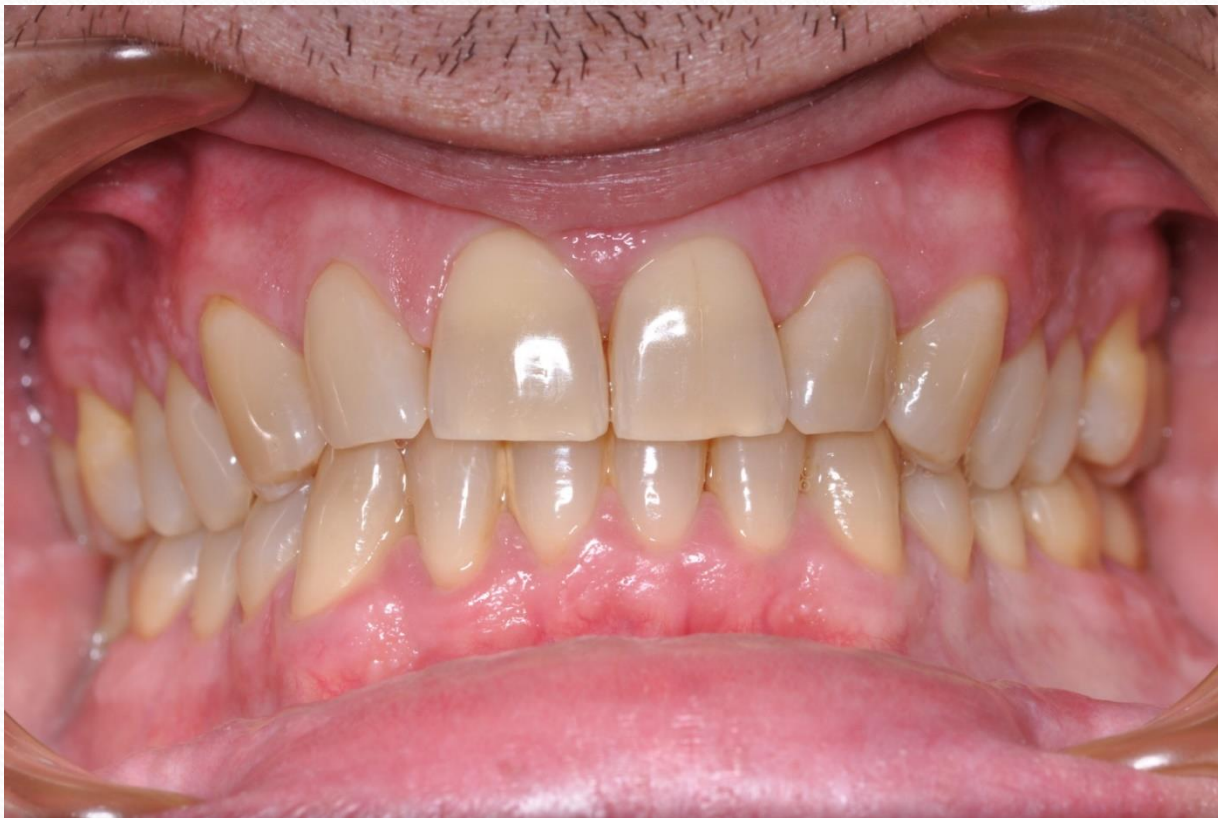

47 gyökértömött fog

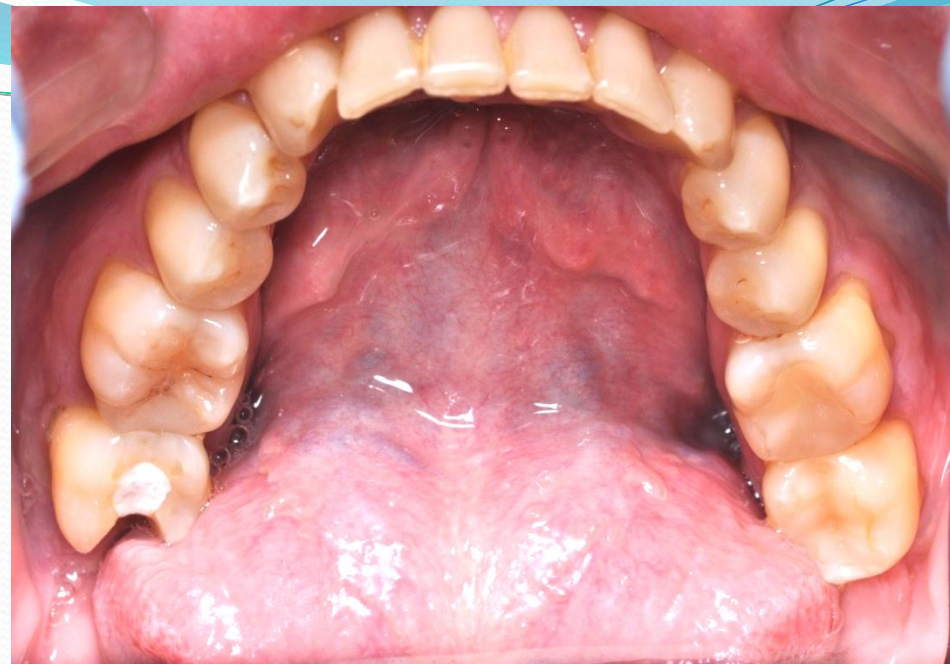
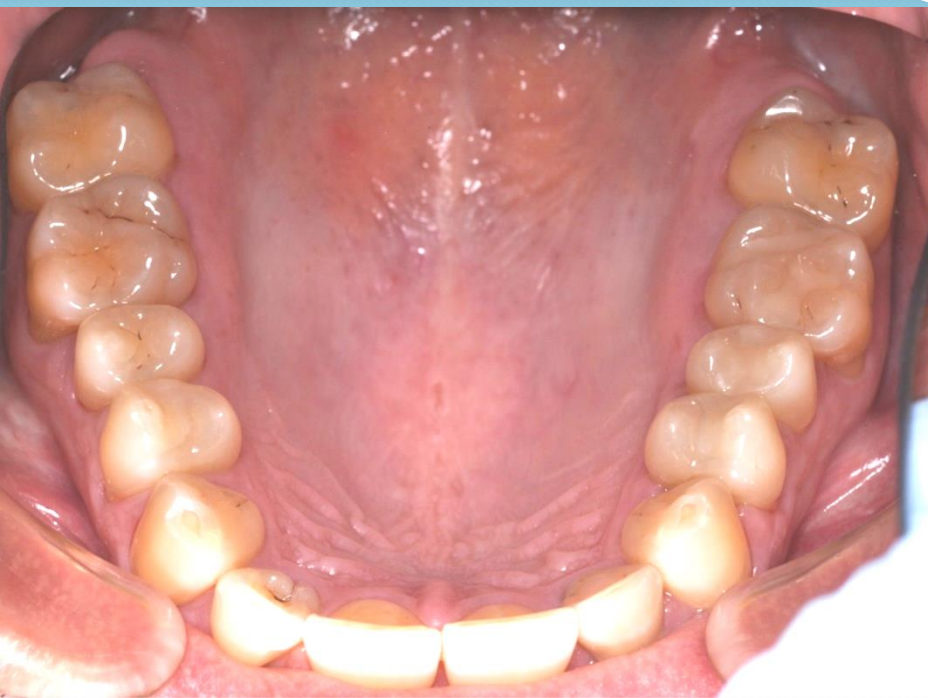
47 fog distalis gyökere körül nagy mértékű gyulladás látható, mely érinti a furkációt, azonban nem terjed át a fog mesialis gyökerére.

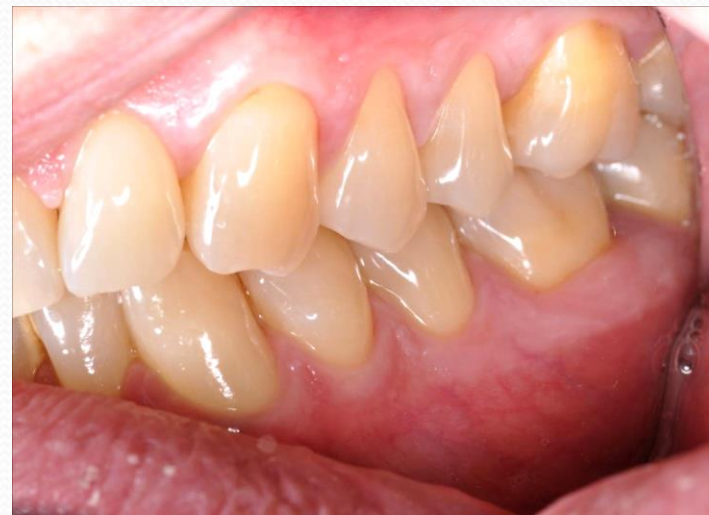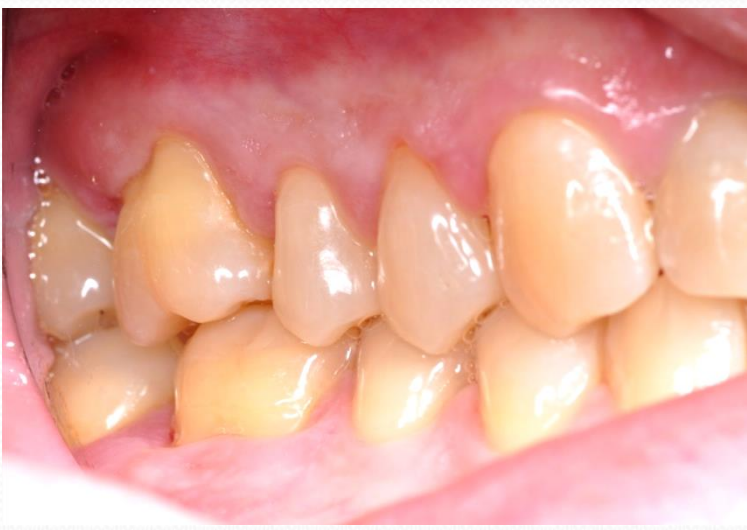Kiindulási fotó



A pácienszt
instruáltam,
motiváltam és
megfelelő
szájhygiéné
kialakítását
követően
előkészítettem
sebészi
beavatkozásra.

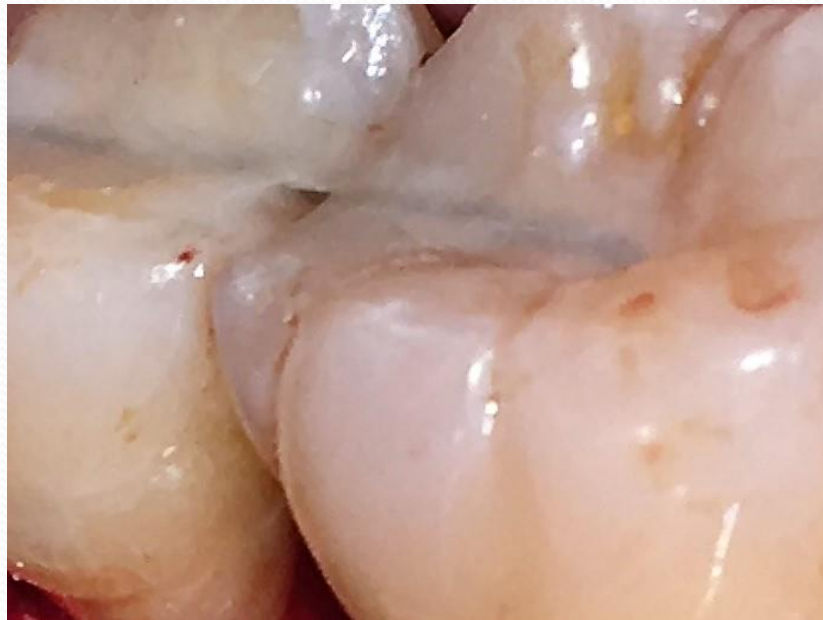

A páciens 47 fogát a műtétet megelőzően gyökerkezelttem illetve gyökértömtem.



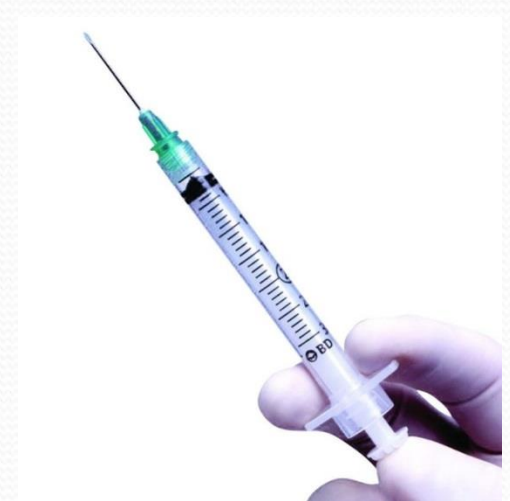Műtéti előkészítés

- 46, 47 fogakat megsíneztem, orthodontiai élív segítségével, melyet az okklúziós felszínbe süllyesztettem. Ezzel stabilitást biztosítottam a fogaknak.



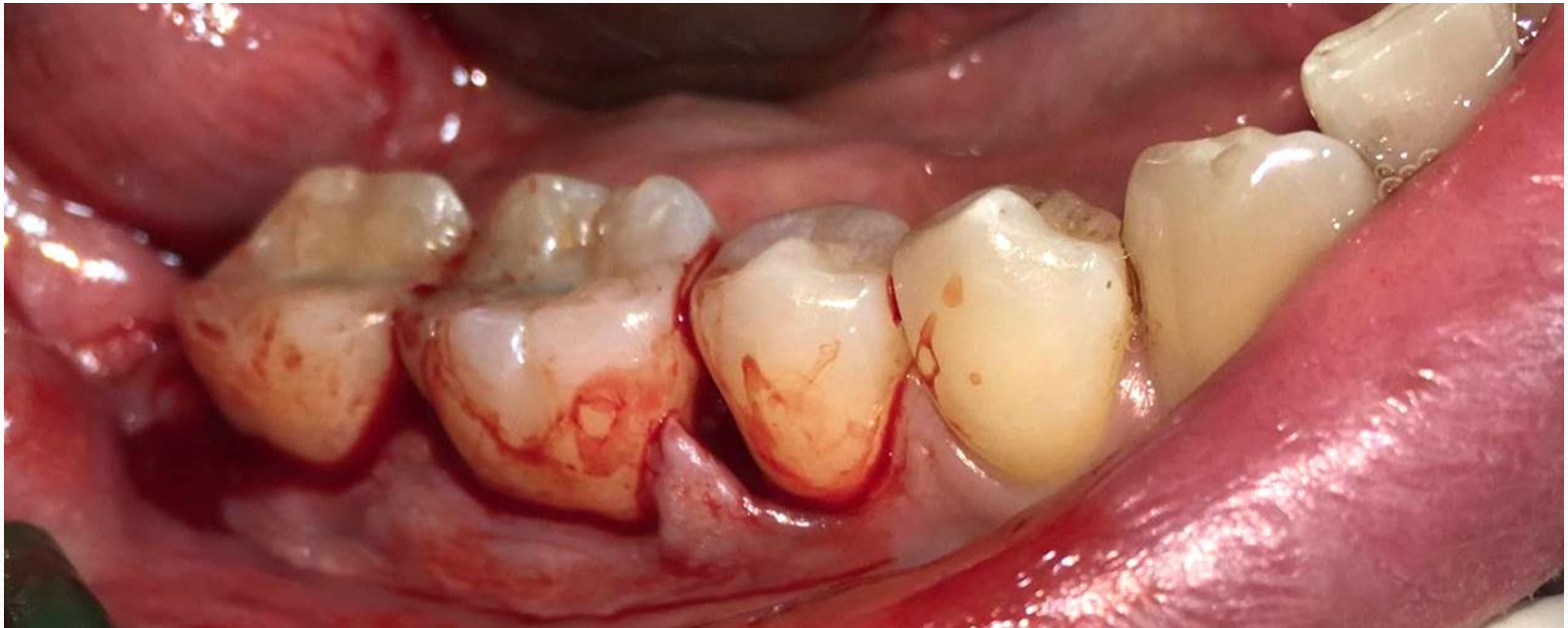Műtéti lépések

- Helyi érzéstelenítés: N. buccalis érzéstelenítése, illetve n. alveolaris inferior vezetékes érzéstelenítése, 4 ml 2%-os Lid.+Adr. oldattal
- Metszés, lebenyképzés: mucoperiostealis lebeny
- Granulációs szövet eltávolítása
- Subgingivalis calculus, dentális plaque eltávolítása
- Gyökérsimítás
- 47 gyökértömött fog dissectiója, distalis gyökerének eltávolítása
- Alveolus excochleatioja
- Sutura



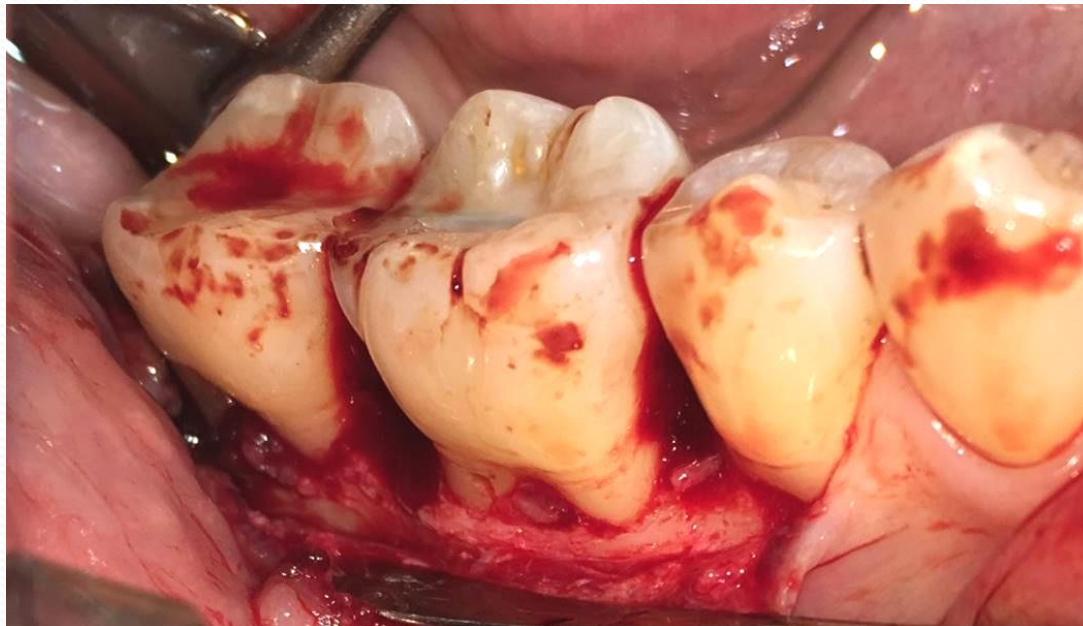Metszés

- Ínyszéli metszést (intrasulculáris metszést) ejtünk az 45,46 és az 47 fogak bukkális és linguális oldalán. Ezt követően gerincéli metszést végzünk az 47 fog distális oldalától distal felé.



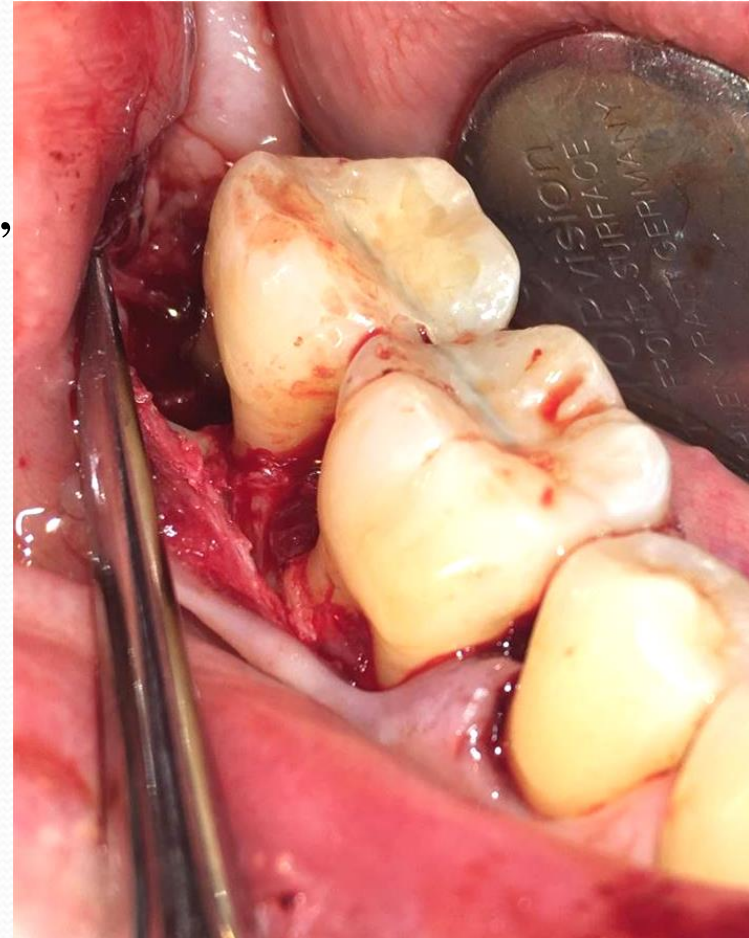
Lebenyképzés

- Mucoperiostealis lebenyt képzünk, leválasztjuk a marginális gingivát.
- Ezen lebenyképzés előnye, hogy segédmetszést nem végzünk, így a lebeny maximális vérrellátását megőrizzük



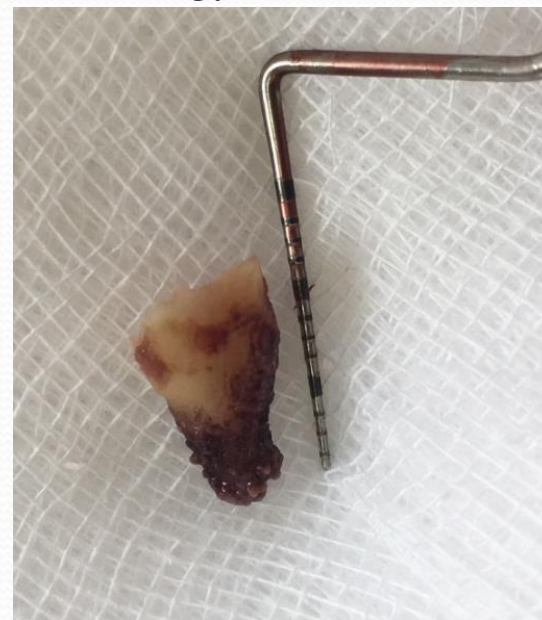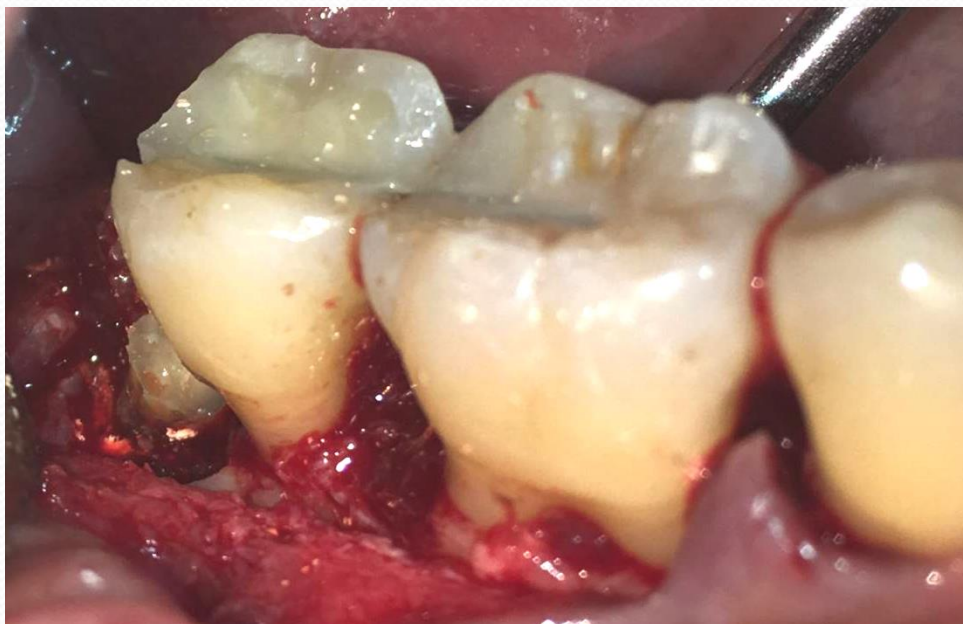Granulációs szövet és calculus eltávolítása

- Eltávolítom a granulációs szöveteket kürett kanalakkal, Gracey-kürettel, scalerek segítségével.
- Kézi és ultrahangos depurátor segítségével eltávolítom a dentális plaque-ot, és calculust.

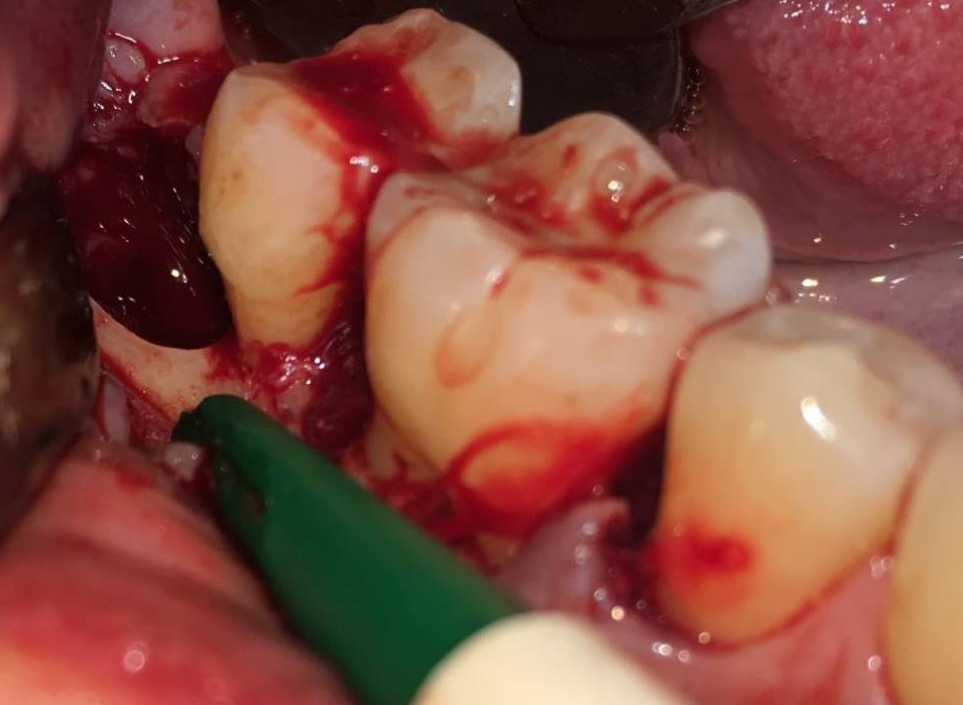
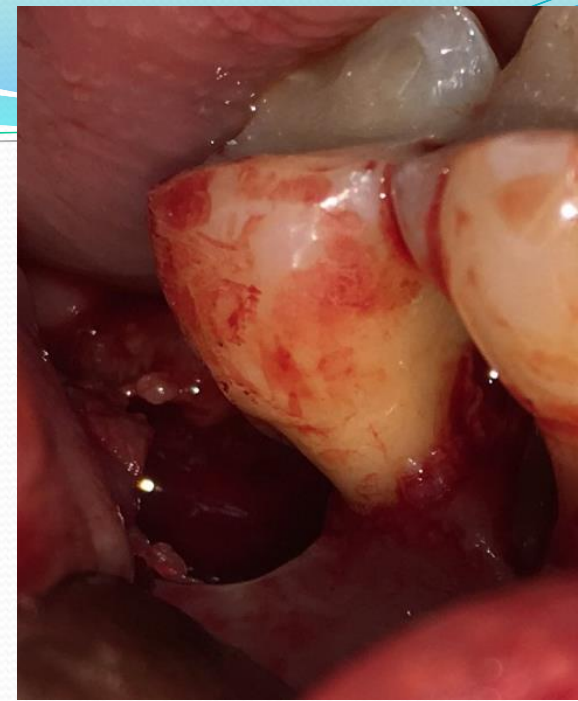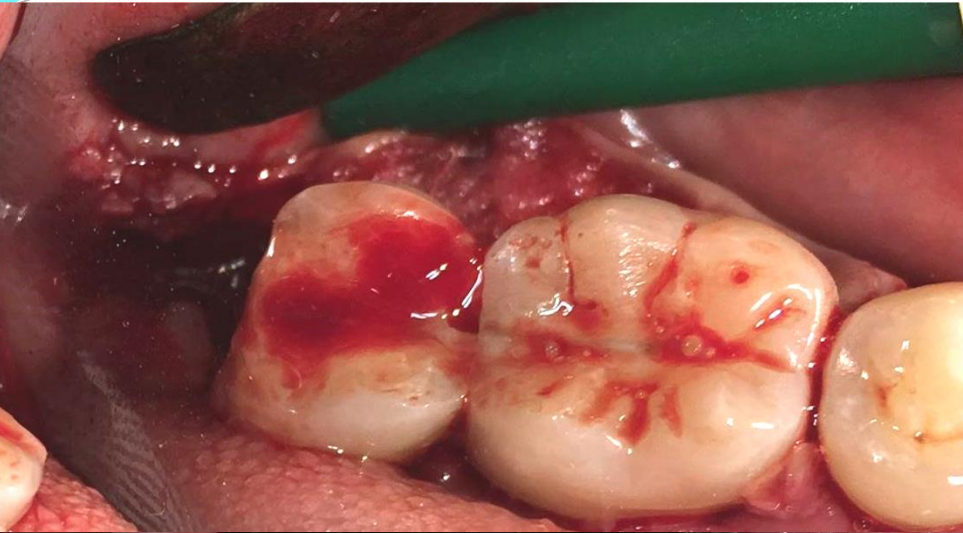


Dissectio

- 47 fog distalis gyökere körül nagy mértékű vertikális csontpusztulás volt megfigyelhető
- Ezzel ellentétben a mesialis gyökér körül a csont megtartott volt, csontveszteség minimális.
- 47 fog dissectioja mellett döntöttem. Fiziológiás sóoldatos vízhűtés mellett sebészi fúróval dissecáltam a fogat, és extraháltam a distalis gyökeret.



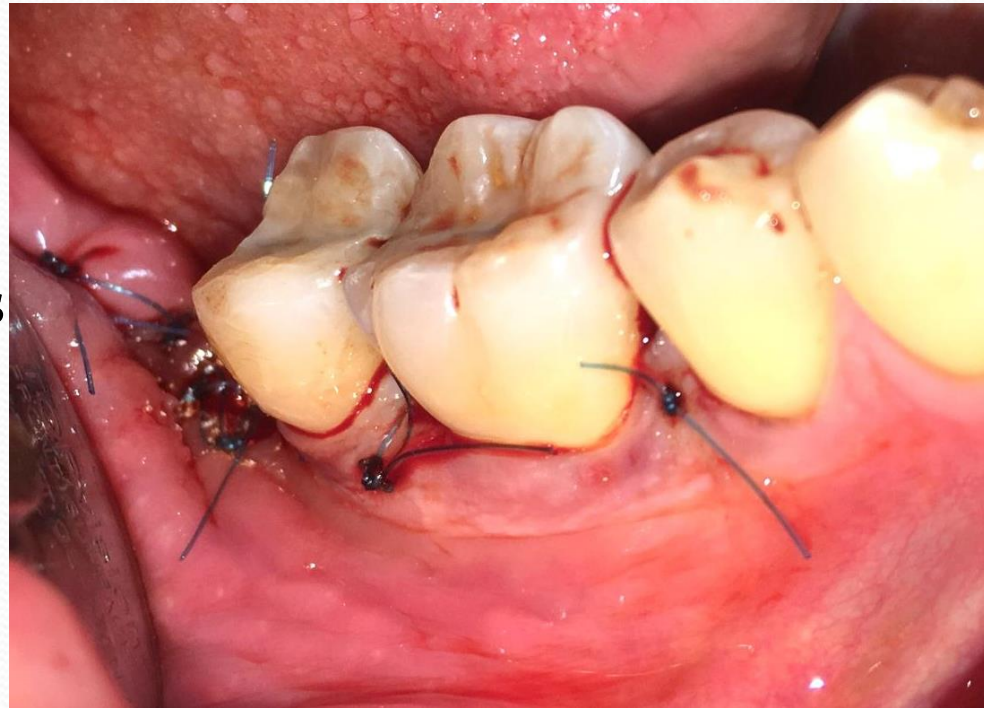Alveolus excochleatio



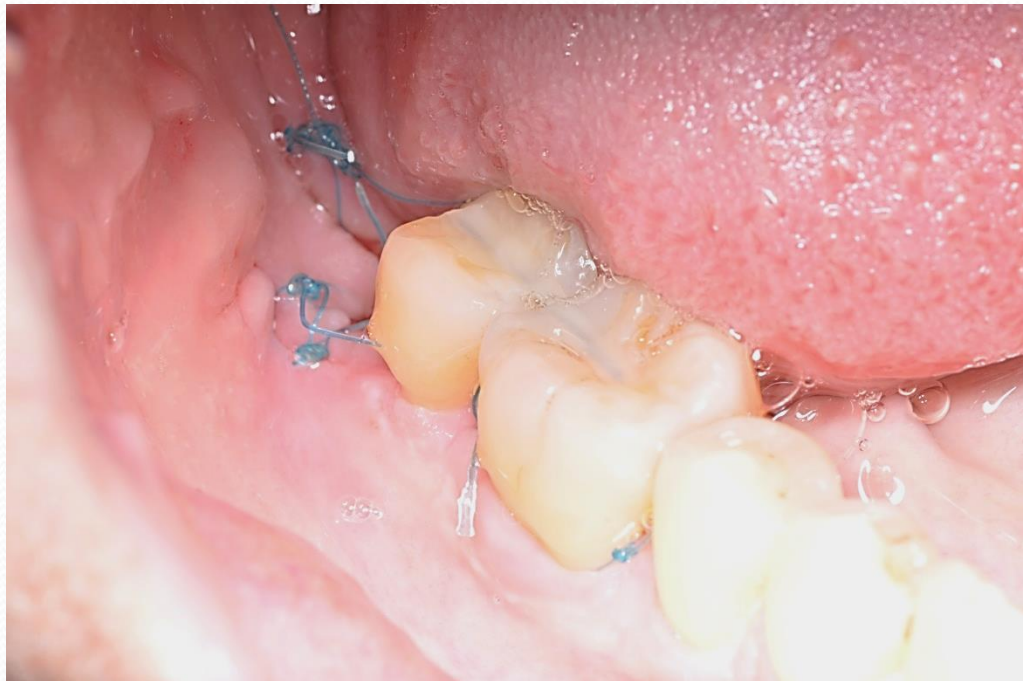- Az alveolust (limbus alveolaris) excochleáljuk.
- Az éles alveolus széleket eltávolítjuk.
- Mesialis koronarész szabaddá vált gyökértömött felszínét üvegeionomer cementtel zárom a gyógyulás idejére.

Sutura

- Sebet per primam zártam.
- 4-0 nem-felszívódó varróanyagot használtam.
- 46,47 fog mesialis és distalis oldalán verticalis matrac öltéseket alkalmaztam.
- Gerincélen egyszerű csomós öltéseket, illetve keresztezett horizontális matrac öltéseket használtam.

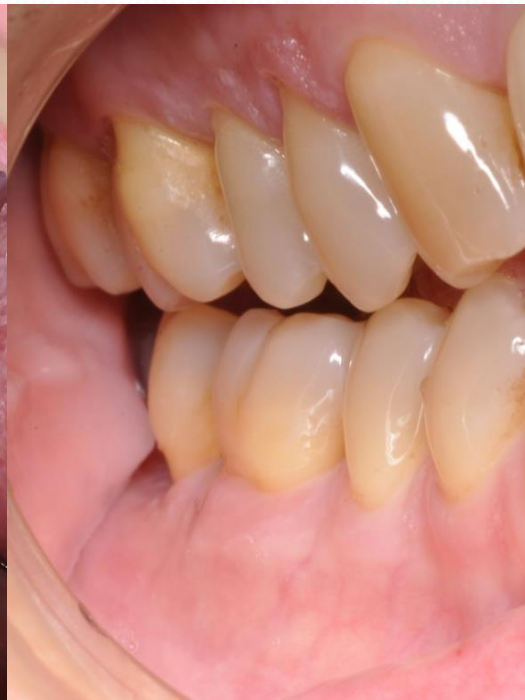
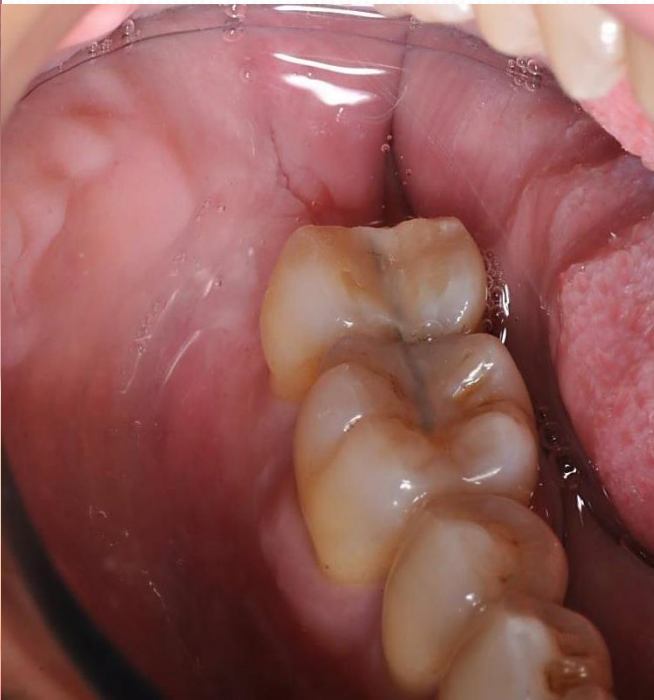
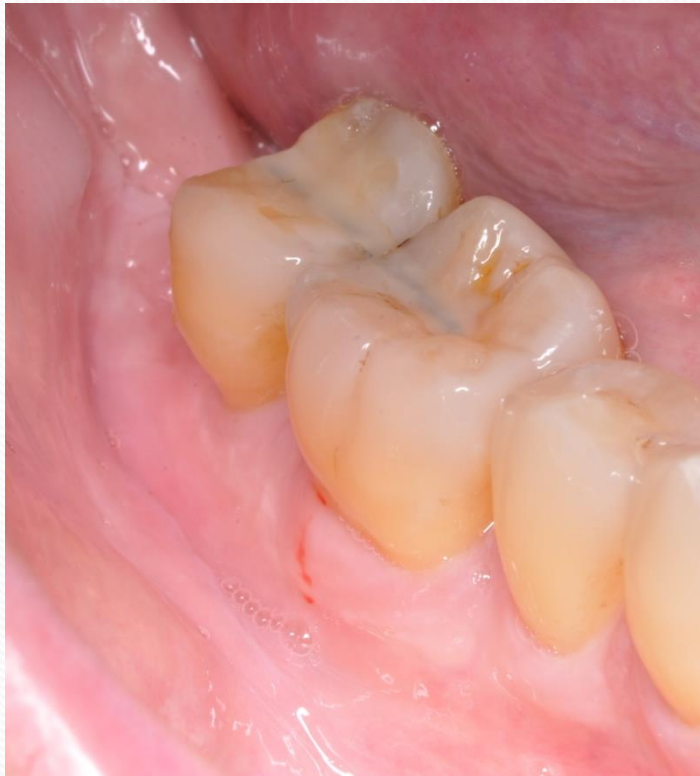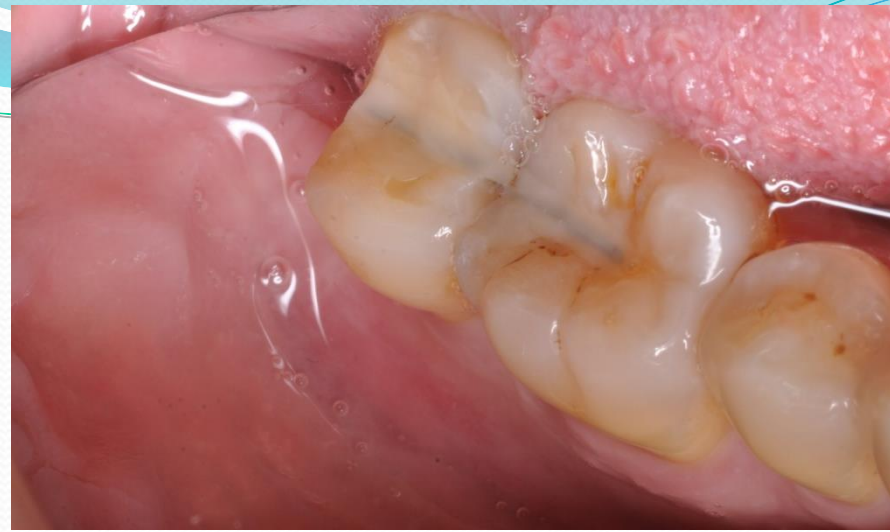2 hetes kontroll, varratszedés



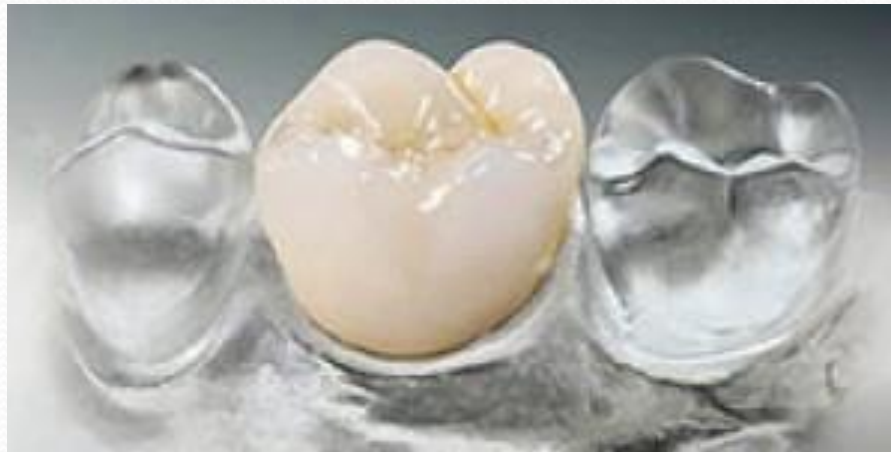Műtétet követő 2 héttel a műtéti terület gyulladásmentes, suppuráció nem figyelhető meg.

1 hónapos kontroll vizsgálat



További kezelési terv

- A páciens 47 fogát a gyógyulást követően előkészítjük és koronával látjuk el.



Köszönöm a figyelmet!