



# Semmelweis Egyetem Fogorvostudományi Kar Fogászati és Szájsebészeti Oktató Intézet

igazgató: Dr. Kivovics Péter egyetemi docens

<http://semmelweis-egyetem.hu/fszoi/>

<https://www.facebook.com/fszoi>



## Szájsebészeti esetbemutató

48 dens impacta, 47 és 46 radix relictá műtéti  
eltávolítása



**Dr. Gángó Júlia**

parodontológus rezidens

Semmelweis Egyetem Fogászati és Szájsebészeti Oktató Intézet

Parodontológia Osztály

**Tutor:** Prof. Nagy Gábor

**Konzulens:** Dr. Büchler János



# Általános anamnézis

- 39 éves férfi páciens
- Kezelést befolyásoló általános betegség vagy gyógyszerérzékenység nem ismert

Fogászati és Szájsebészeti Oktató Intézet

Kérdőív az általános egészségi állapot felmérésére

A biztonságos és eredményes kezeléshez fontos, hogy egészségi állapotáról és kórelőzményeiről pontos képet kapjunk. Kérjük, figyelmesen olvassa el a feltett kérdéseket és mindegyikre válaszoljon. Adatait személyiségi jogainak tiszteletben tartásával és az orvosi titoktartás rendje szerint kezeljük.

Páciens neve: [REDACTED]

Születési helye és ideje: [REDACTED]

Milyen gyógyszereket szed?	Igen	Nem
antibiotikum		<input checked="" type="checkbox"/>
vérnyomáscsökkentő		<input checked="" type="checkbox"/>
gyógyszer szívbetegségre		<input checked="" type="checkbox"/>
véralvadásgátló/ vértűnítő		<input checked="" type="checkbox"/>
gyógyszer cukorbetegségre		<input checked="" type="checkbox"/>
evésztató/ alható		<input checked="" type="checkbox"/>
szteroid (pl. prednizolon)		<input checked="" type="checkbox"/>
gyógyszer epilepsiára		<input checked="" type="checkbox"/>
Szedi-e/ szedte-e az alábbi készítmények valamelyikét?		
Alendronat, Calcisedron-D, Sedron		

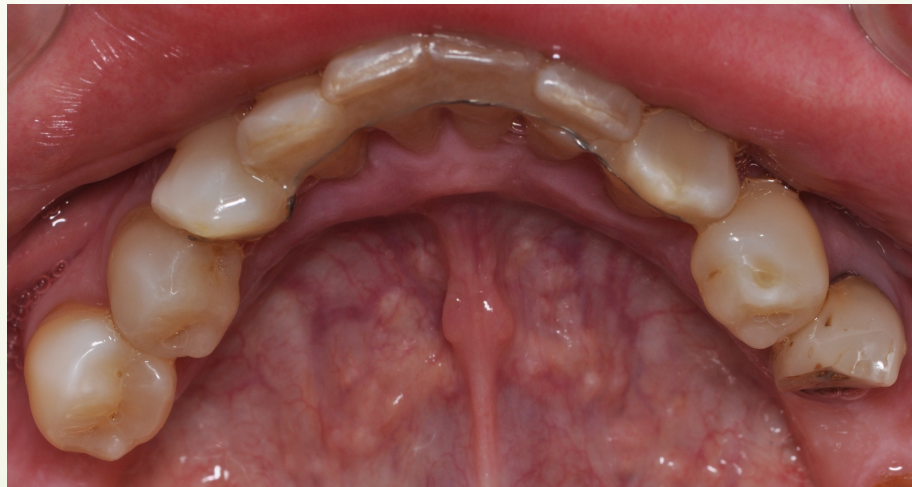Szenved-e valamilyen betegségben?	Igen	Nem
szív-érrendszeri betegség		<input checked="" type="checkbox"/>
volt-e infarktus 6 hónapon belül?		<input checked="" type="checkbox"/>
alkoholbetegség		<input checked="" type="checkbox"/>
immunitásvisszaléti betegség		<input checked="" type="checkbox"/>
pajzsmirigyet érintő betegség		<input checked="" type="checkbox"/>
külsőbetegség (pl. asztma, TBC stb.)		<input checked="" type="checkbox"/>
reumás vagy egyéb ízületi betegség		<input checked="" type="checkbox"/>
emésztőrendszeri betegség (pl. reflux)		<input checked="" type="checkbox"/>
vesebettség		<input checked="" type="checkbox"/>
idegrendszeri betegség (pl. epilepszia)		<input checked="" type="checkbox"/>
szenvedett-e stroke-/ agyvérzést?		<input checked="" type="checkbox"/>
fertőző betegség (HIV, hepatitis, TBC)		<input checked="" type="checkbox"/>
volt/van-e pszichológiai betegsége		<input checked="" type="checkbox"/>
által/ áll-e pszichológiai kezelés alatt		<input checked="" type="checkbox"/>
magas vérnyomás		<input checked="" type="checkbox"/>
anémia		<input checked="" type="checkbox"/>
csonttritkulás		<input checked="" type="checkbox"/>
egyéb betegség		<input checked="" type="checkbox"/>

	Igen	Nem
Hajlamos ajúlásra?		<input checked="" type="checkbox"/>
Visel szívritmus szabályzót?		<input checked="" type="checkbox"/>
Allergiás-e valamire?		
Ha igen, mire?		<input checked="" type="checkbox"/>
Van-e veleszületett fejlődési rendellenessége?		<input checked="" type="checkbox"/>
Volt/van-e májpanasz, sárgasága?		<input checked="" type="checkbox"/>
Kapott-e vérátömlesztést?		<input checked="" type="checkbox"/>
Dohányzik?		<input checked="" type="checkbox"/>
Fogyaszt rendszeresen alkoholt?		<input checked="" type="checkbox"/>
Fogyaszt drogokat?		<input checked="" type="checkbox"/>
Volt/van-e a családban daganatos beteg?		<input checked="" type="checkbox"/>
Volt/van-e daganatos betegsége?		<input checked="" type="checkbox"/>
Kapott-e sugárkezelést?		<input checked="" type="checkbox"/>
Térhes-e jelenleg?		<input checked="" type="checkbox"/>
Korábbi műtétek:		
Kapott-e valamilyen protézist?		<input checked="" type="checkbox"/>

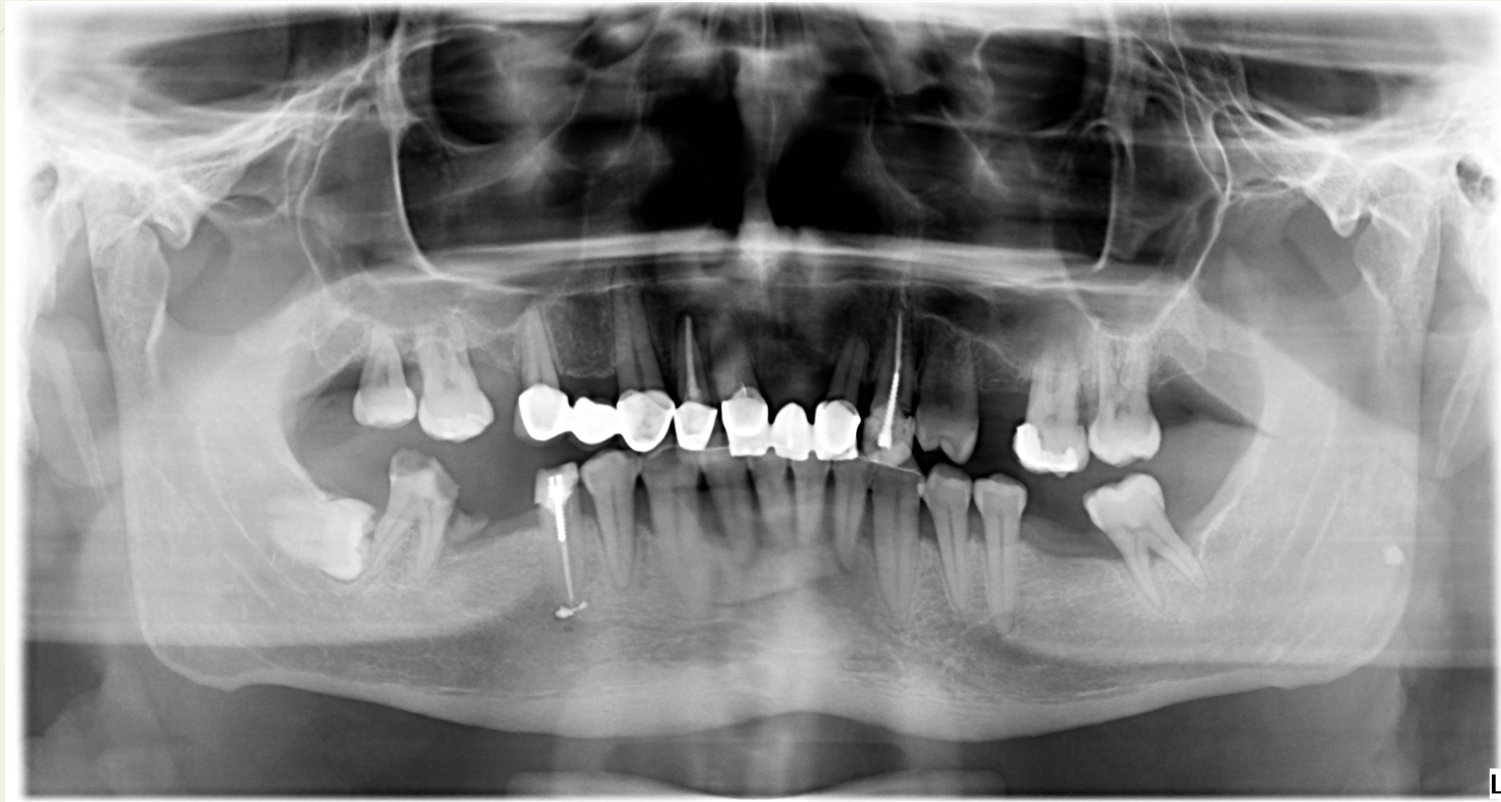Egészséget érintő egyéb fontos adat:

# Fogászati anamnézis

- ▶ Stomatoonkológiai szűrés negatív
- ▶ Temporomandibuláris ízületi diszfunkció nincs
- ▶ Szájhigiénia foka nem megfelelő
- ▶ Parodontitis chronica miatt alsó frontfogak enyhén mobilisak, fémszál erősítésű kompozitsínnel ellátva

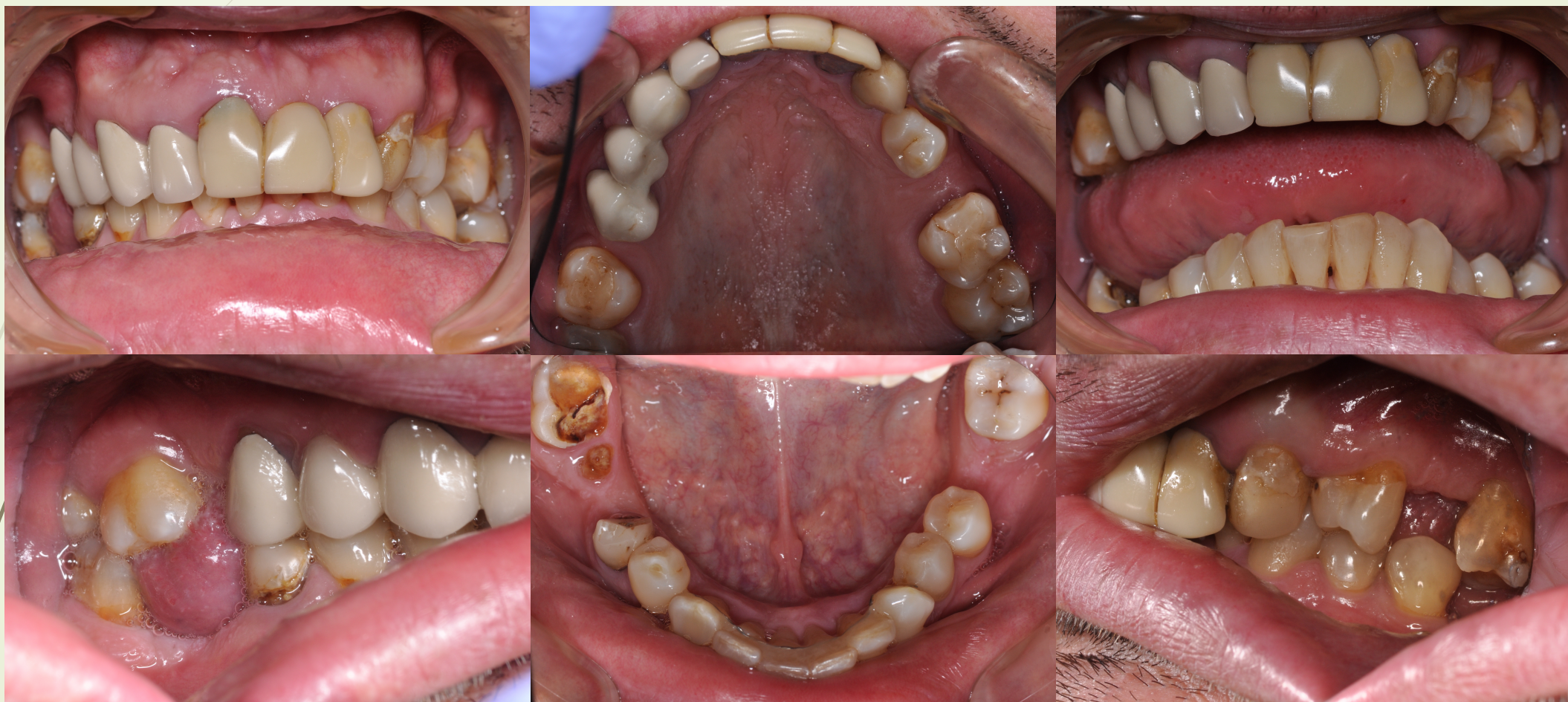

# Orthopantomogram

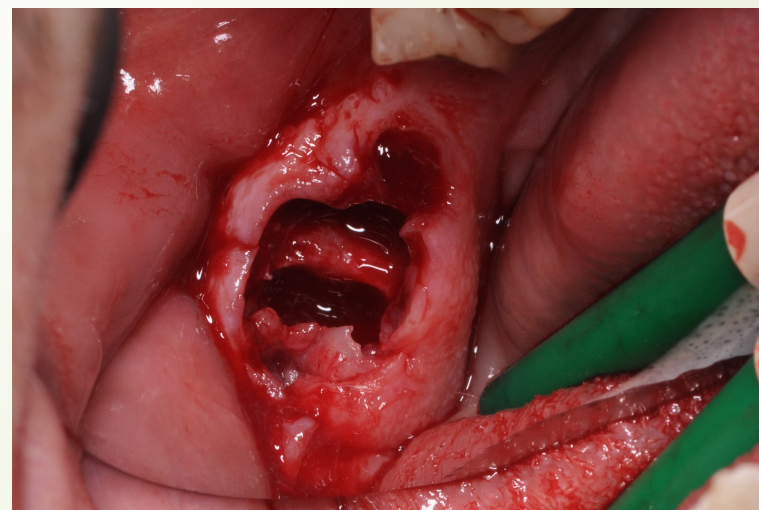
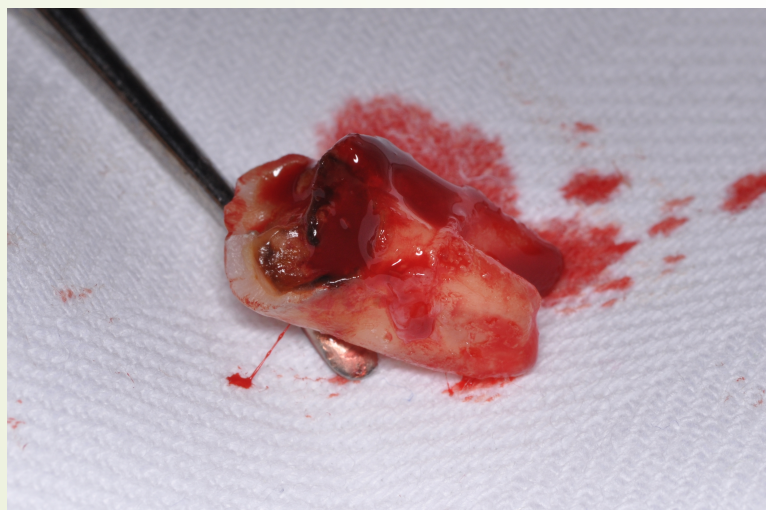
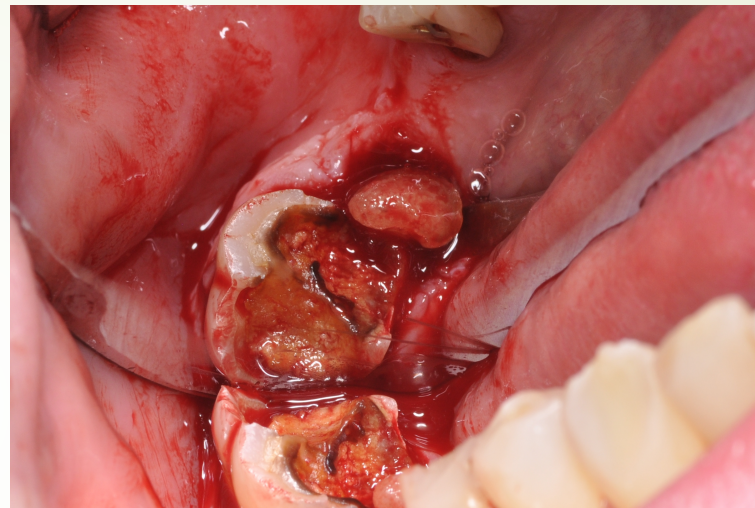
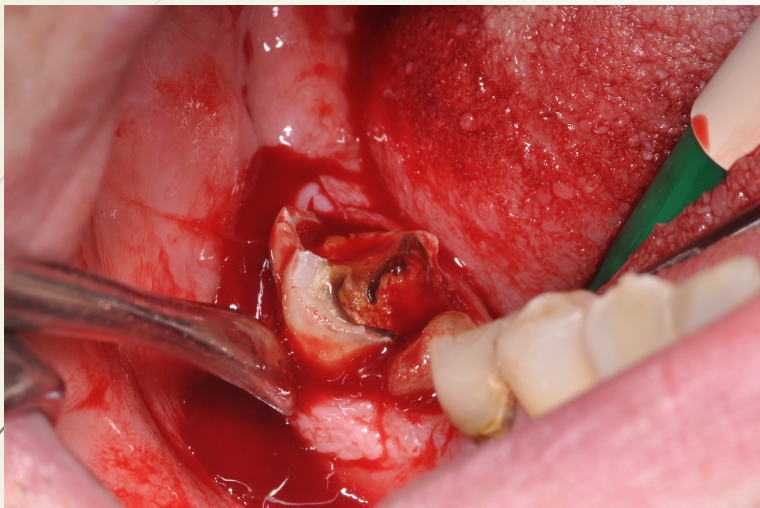46 radix  
47 -es fog 2-es mobilitású  
48 impactált bölcsségfog

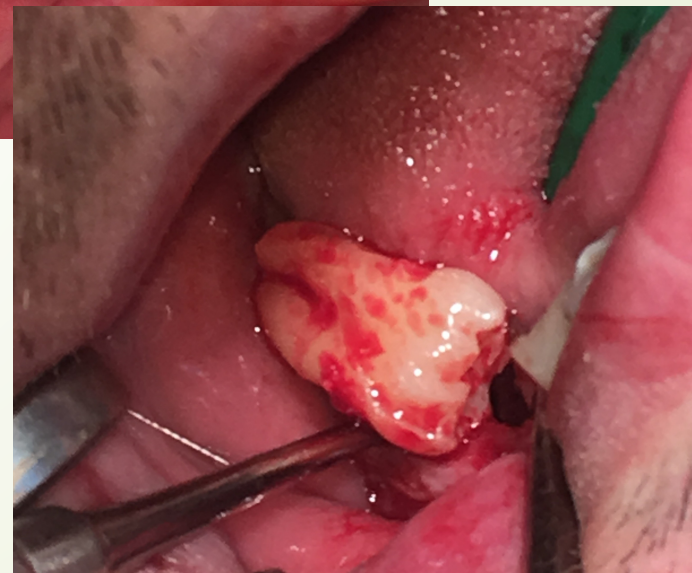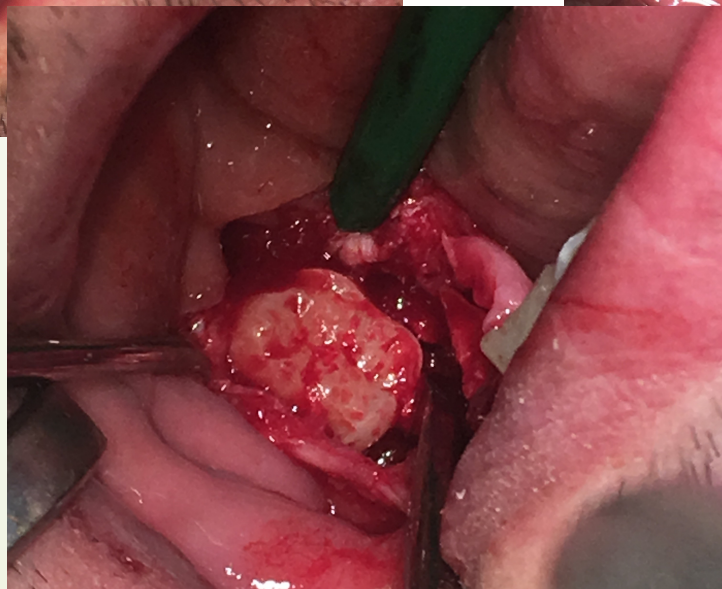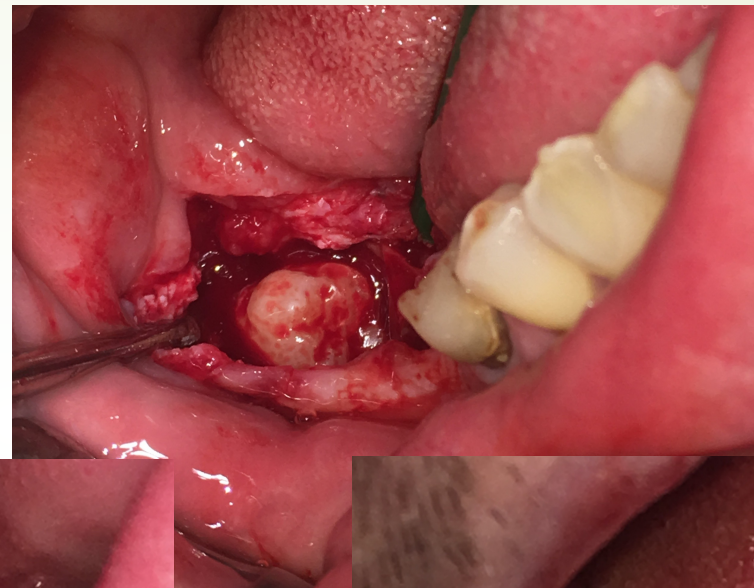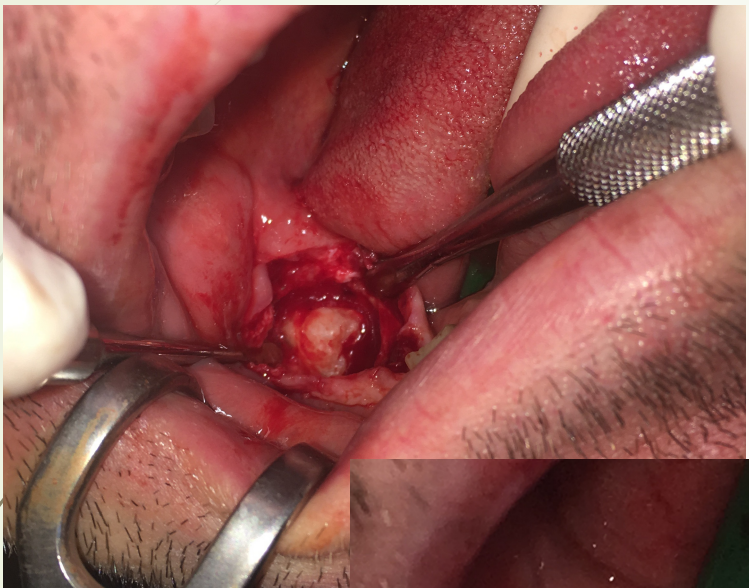# Kiindulási állapot



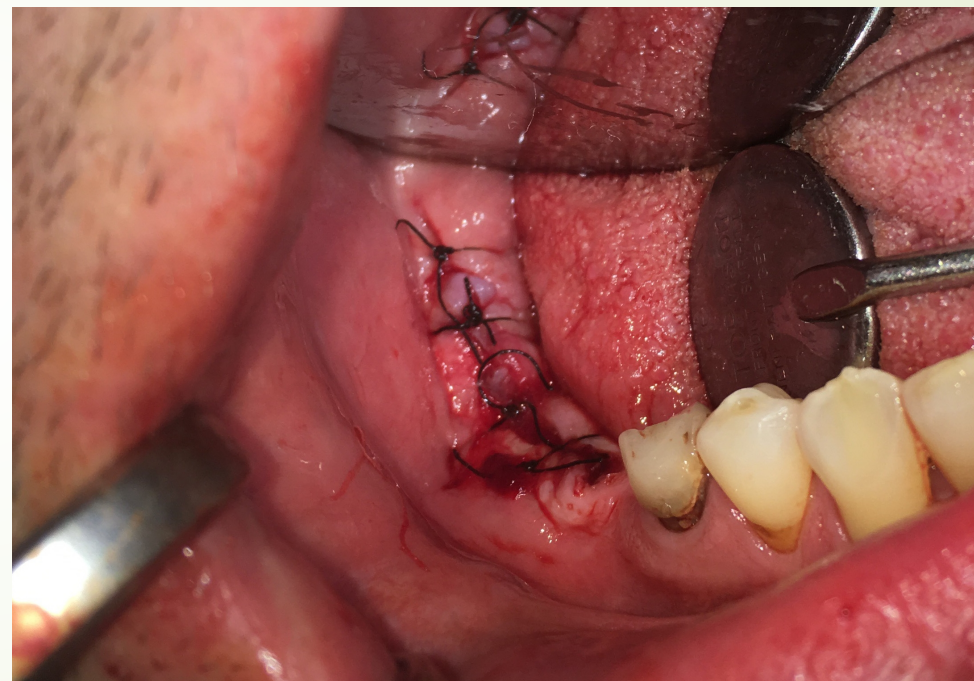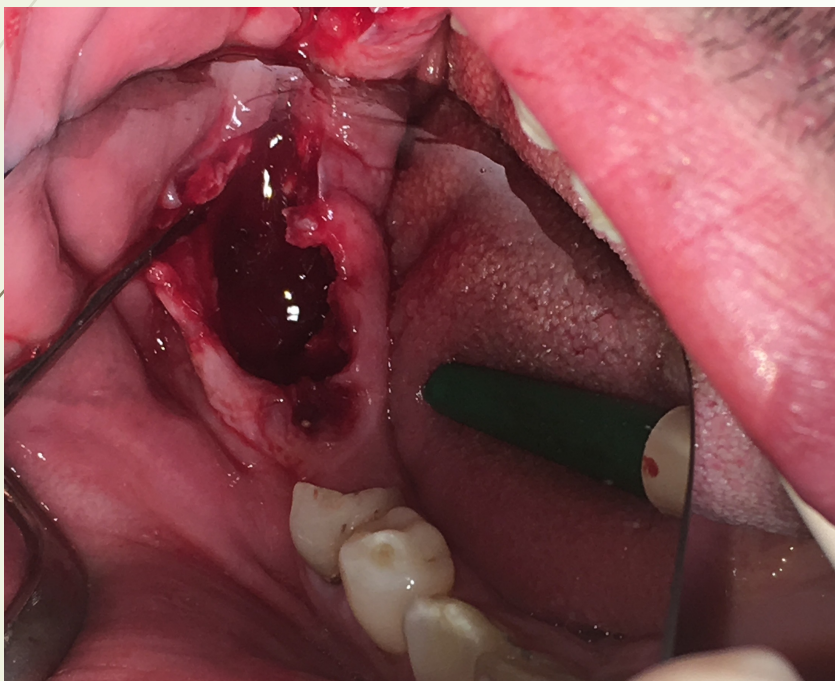
# 46 radix és 47 fog eltávolítása



# 48 dens impacta feltárása



# Excochleatio és sebzárás



Sutura: 4/0 fonallal, feszülésmentesen.





Köszönöm a figyelmet!