



**Semmelweis Egyetem
Fogorvostudományi Kar
Fogpótlástani Klinika**

igazgató: Prof. Dr. Hermann Péter, egyetemi tanár




**Semmelweis Egyetem
Fogorvostudományi Kar
Fogászati és Szájsebészeti
Oktató Intézet**

igazgató: Dr. Kivovics Péter egyetemi docens

<http://semmelweis-egyetem.hu/fszoi/>

<https://www.facebook.com/fszoi>

Esetbemutató



Szerző : dr. Strasser-Solti Fanny

Tutor: dr. Büchler János, SE-FOK FSZOI Parodontológia Osztály, osztályvezető főorvos

Mentor: dr. Vág János, SE-FOK Konzerváló Fogászati Klinika, egyetemi docens

A fogorvosi vizsgálatra érkezés indoka

- „kezelés folytatása”
- „Nem tud rágni, enni”

Általános anamnézis

- 68 éves, nő
- Foglalkozása: Nyugdíjas
- Általános betegsége: Hypertonia
- Gyógyszer: Concor 5mg
- Allergia: -
- Egészségre káros szokása nincs

NEV: Horváth Erzsébet Kérjük az általános egészségi állapot felemeléséhez
Születési dátum: 4.9.04.03. Kedves Betegünk!

A biztonságos és eredményes kezeléshez fontos, hogy egészségi állapotáról pontos képet kapjunk. Bármilyen információ elfalgatása súlyosan befolyásolhatja egészségi állapotát. Kérjük figyelmesen olvassa el a fenti kérdéseket és **MINDIGYENRE VÁLASZOLJON!!!** Adott személyes jogainak tisztelben tartásával, és az orvosi titoktartás rendje szerinti kezeljük. A kezelés folyamán betövekezett változásokról értesítse kezelőorvosát.

Miért keresse most fel a rendelőt? Korábbi hipertónia kezelés

Van-e akut panasz? Igen Nem

Milyen gyógyszereket szed és mi a nevük?
antibiotikum:
vényomáscsökkentő:
gyógyszer szívbetegségre:
vérhígítószer:
gyógyszer cukorbetegségre:
nyugtató, alvó:
steroid (pl. prednison):
gyógyszer epilepsziára:
gyógyszer csonttritkulásra:
gyógyszer daganatos betegségre:
egyéb:

Van-e valamilyen betegsége?
szív- és érrendszeri betegség:
(infarktus, ritmuszavar, szívelégtelenség, stroke)
cukorbetegség:
vérképzőrendszeri betegség:
(vérzékonyság, leukémia)
immunhiánnyal járó betegség:
pajzsmirgycsökkentő:
tüdőbetegség (aszma, TBC, COPD):
fertőző betegség (HIV, hepatitis, TBC):
emésztőrendszeri betegség (pl.reflux):
vesebetegség:
idegrendszeri betegség (pl.epilepszia):
mozgásszervi betegség:
(csonttritkulás, reuma, csontdaganat)
autoimmun betegség (lupus, Sjögren):
pszichológiai betegség (pánik, depresszió):
egyéb:

Van-e valamilyen betegsége?
Hajlamos-e ájulásra?
Visei-e szívritmus szabályozót (pacemaker)?
Allergiás-e valamine?
Ha igen, mire?
gyógyszer:
egyéb:

Volt/Van-e máj-epe panasz?
Volt/Van-e sárgasága?
Volt/Van-e daganatos betegsége?

Van-e valamilyen betegsége?
Fogyaszt-e rendszeresen alkoholt?
Fogyaszt-e drogokat?
Dohányzik?

Kapott-e vértömlesztést és mikor (év)? 42 év
Terhes-e/szoptat-e jelenleg?
Kap-e valamilyen kezelést jelenleg?
(dialízis, sugárterápia, kemoterápia, egyéb)
Van-e implantátuma?
(szerv, mesterséges izület)
Eldfordul-e epilepsziás roham?
Eldfordul-e hipoglükémias roham?

Korábbi műtétek:
senki

Korábbi fogorvosi kezelés, érzéstenítés kapcsán volt-e rosszullete vagy felmerült-e más probléma?
Ha igen, mi?

Egészségét érintő egyéb fontos adat:

A hallgatósági vizsgálatba és kezelésbe beleegyezem, és hozzájárulok, hogy oktatási és tudományos célból legyenek olyan személyek, akiknek jelenlétét ezen felsőoktatási intézmény tevékenysége indokolja.
Kijelentem, hogy az egészségi állapottal kapcsolatosan megadott információk megfelelnek a valóságnak.

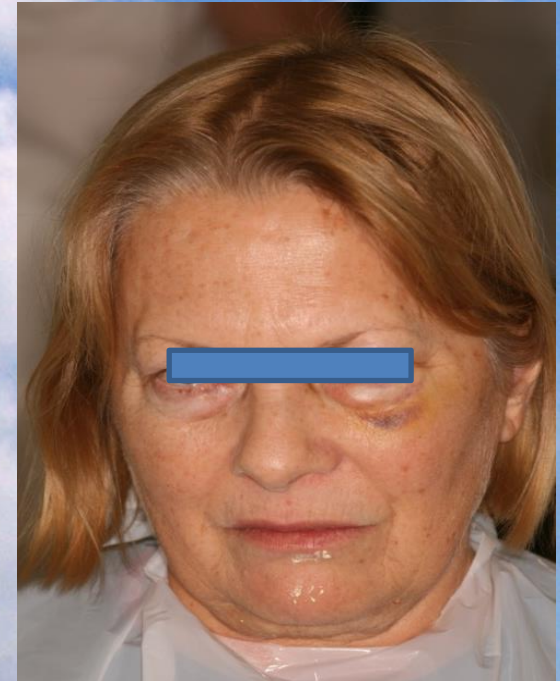2017.11.05 dátum Horváth Erzsébet beteg aláírása
Székely orvos aláírása

Fogászati Anamnézis

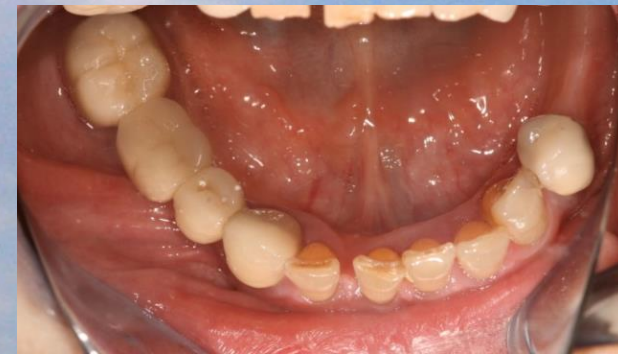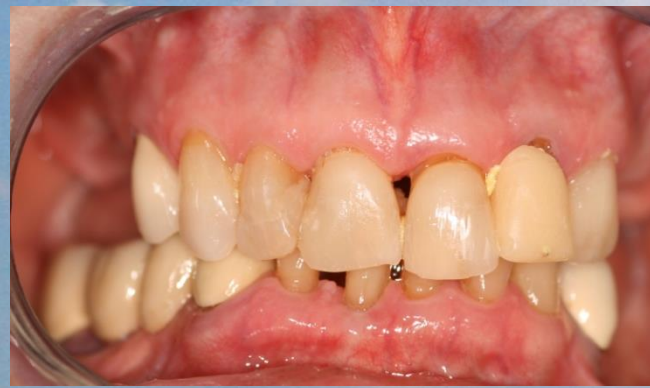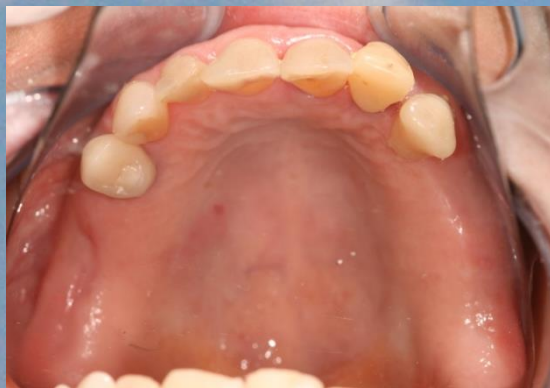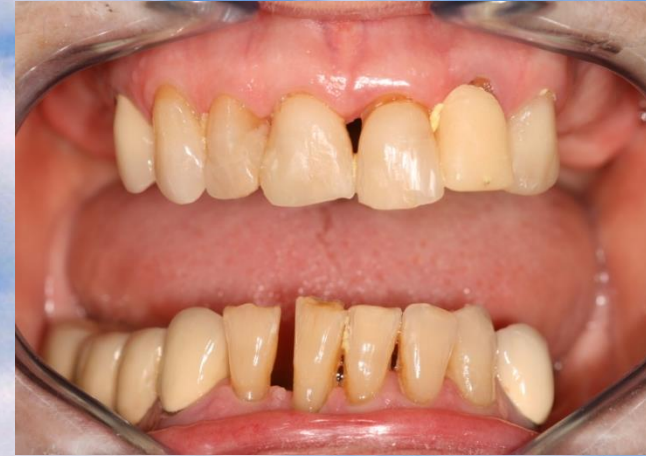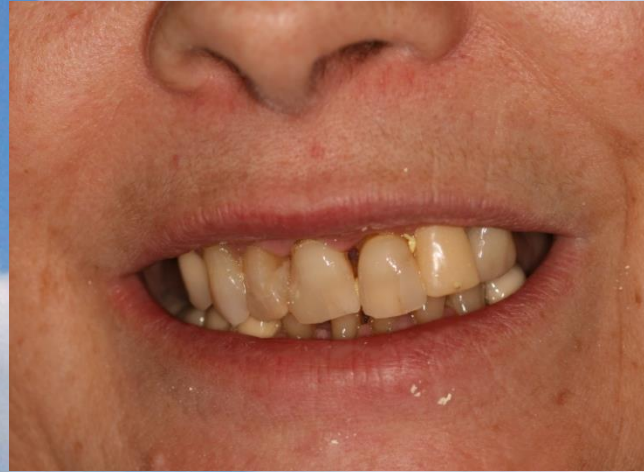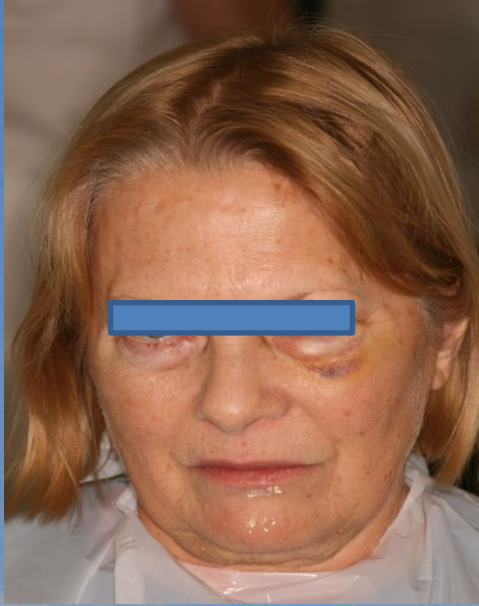- Alsó pótlásai kb. 5-6 évesek
- Felső koronája egy éve készült.
- Legutóbbi extr-ok pár hónapja történtek:
„ Pótlás alatt eltörtek a fogai ”
- Jelenleg hallgatók kezelik
(Parodontológia, Konzerváló Fogászat és Fogpótlástan Osztályokon)

Fej-, nyak régió és intraorális vizsgálat

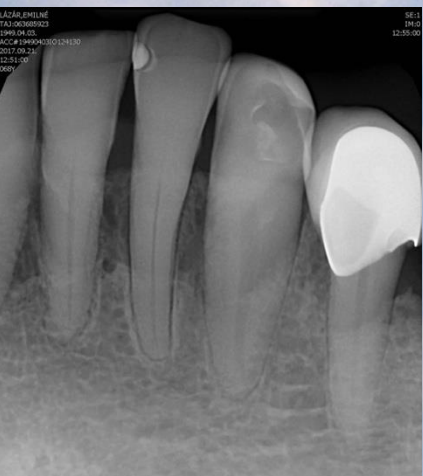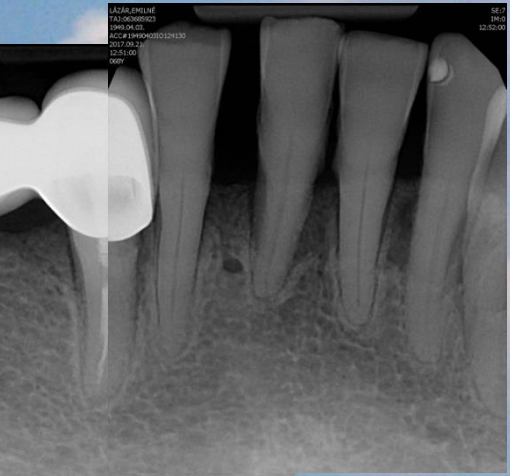
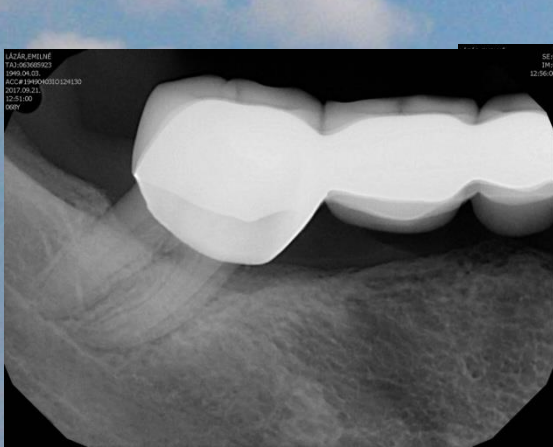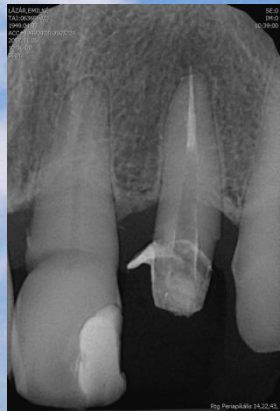
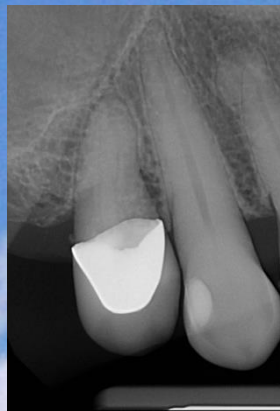
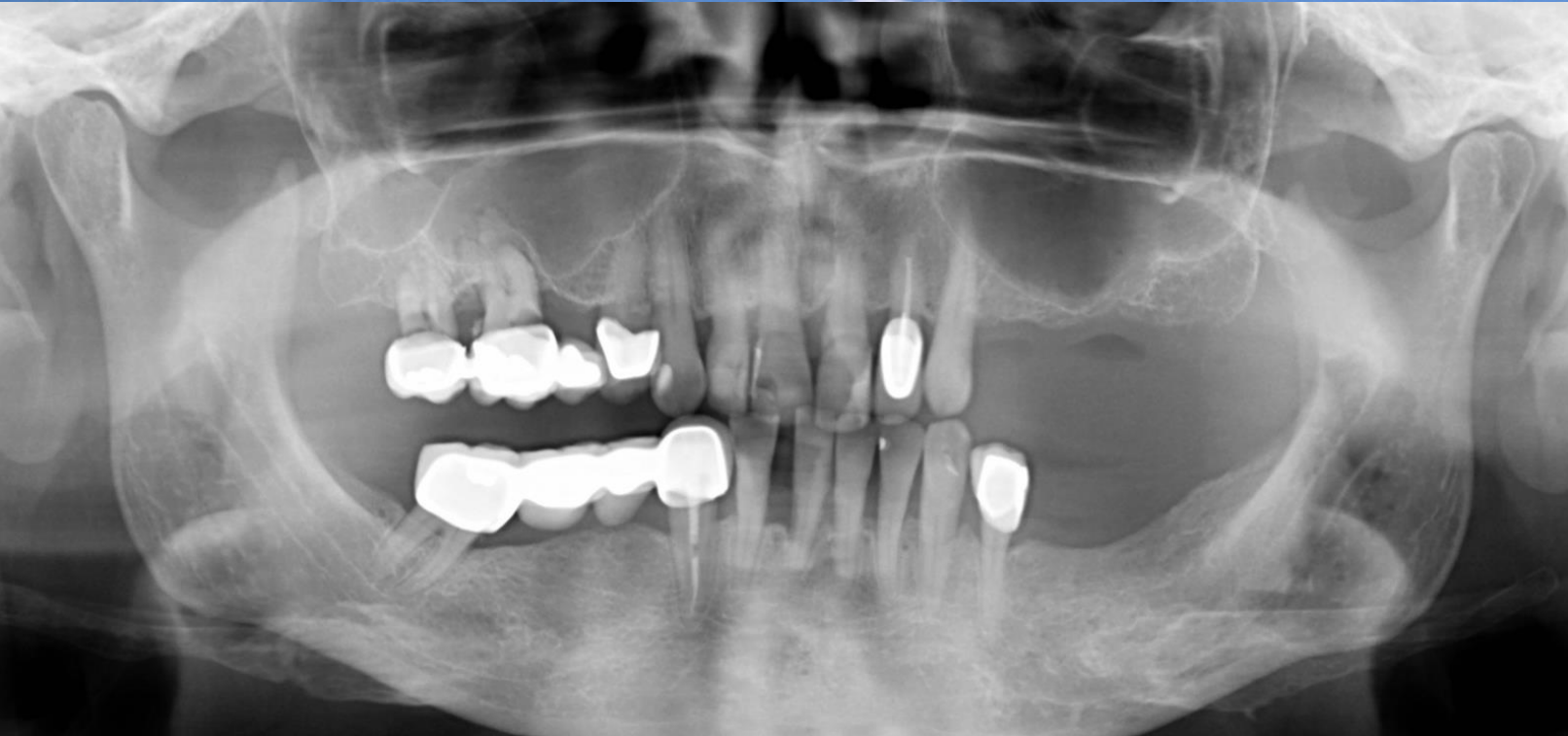- Infraorbitálisan contusio l.s.
(Bicikli baleset 1 hete)
- Sztomato-onkológiai szűrés –
- TMI vizsgálat: NY és Z-kor enyhe kattánás b.o-on, panaszt nem okoz.
- Harapási forma: mélyharapás
 - (overbite: 7mm, Overjet: 3mm)



Kiindulási állapot

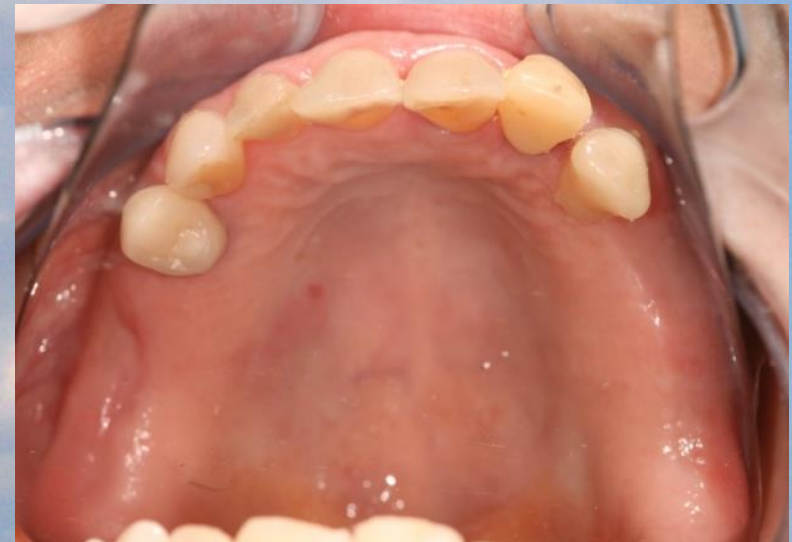
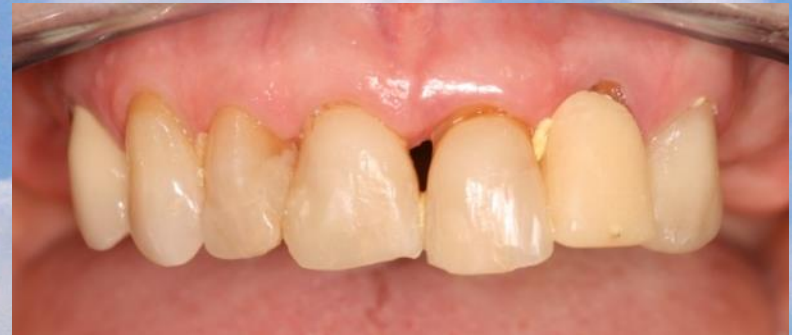
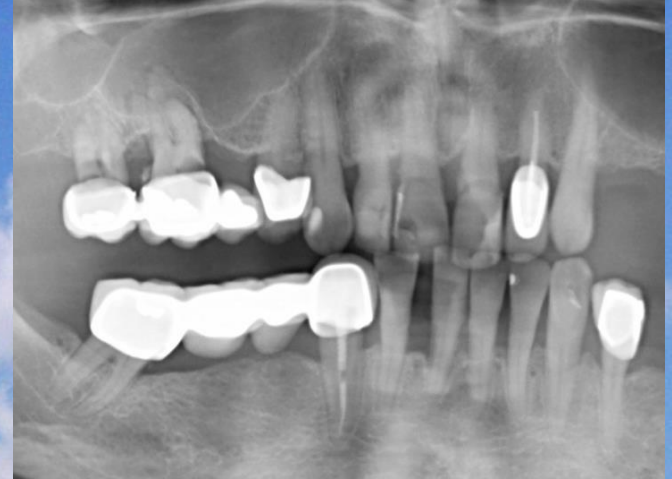Röntgen vizsgálat

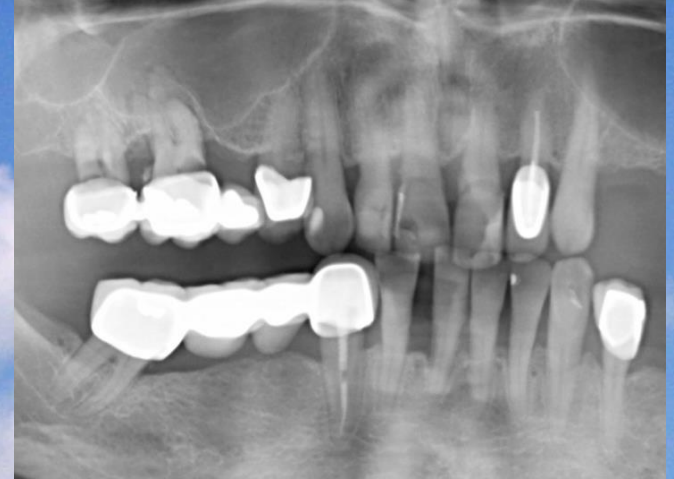

Felső állcsont fogazati státusz

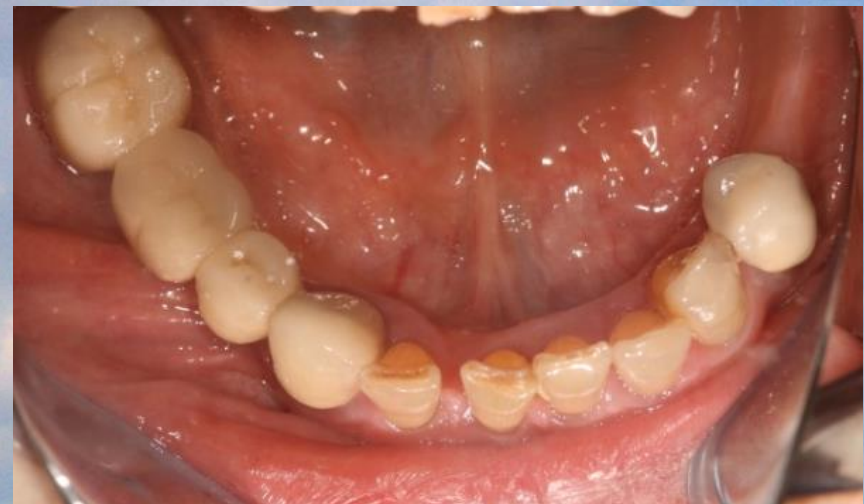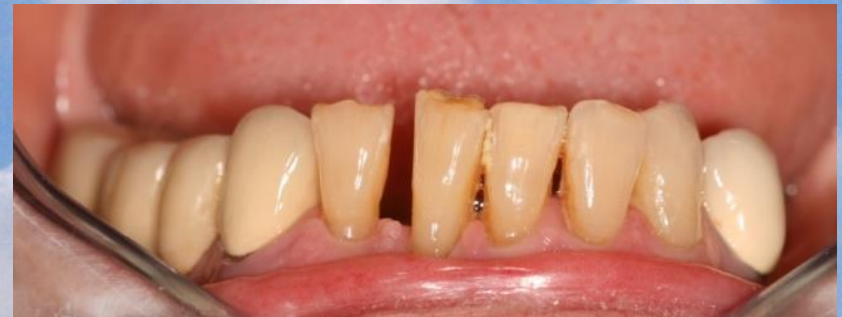- Protetikai: Anodontia Partialis
 - Fábián és Fejérdy-féle osztályozás: 2A osztály
 - 14: Fémkerámia korona
 - 22,23: Akrilát korona
- Konzerváló:
 - Kompozit tömések 13,12 (III. Osztály) 11,21 (IV. Osztály)
- Parodontológiai:
 - Gen. Chr. Parodontitis



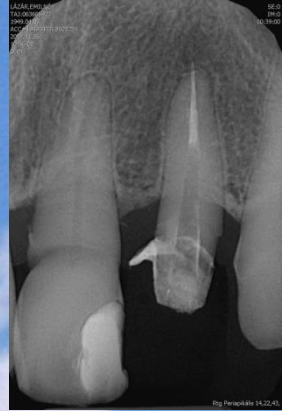
Alsó állcsont fogazati státusz



- **Protetikai: Anodontia Partialis**
 - Fábián és Fejérdy- féle osztályozás: 2A
 - 34 Fémkerámia korona
 - Egybeöntött technológiával készült fémkerámia híd (Horgonykoronák: 43,46, Hézagfogak: 44,45)
- **Konzerváló:**
 - Kompozit tömés 33 (IV. Osztály), 32 (III. Osztály)
- **Parodontológiai:**
 - Gen. Chr. Parodontitis, 32,31,42 : I. fokú ,41 II. fokú mobilitás
 - 43,46 Szm: 4mm meziálisan (BOP)



Előkészítő műveletek



- Supra és sugingivális depurálás, zárt kürett (*SE-FOK Parodontológia Klinika*)
- 22 inkomplett gyt reviziója, majd öntött csapos csonkiegészítő műcsonkhoz előkészítés (*SE-FOK Konzerváló Fogászati és Fogpótlástani Klinika*)
- 22,23 ideiglenes koronák (*SE-FOK Fogpótlástani Klinika*)

Kezelési terv - Felső állcsont

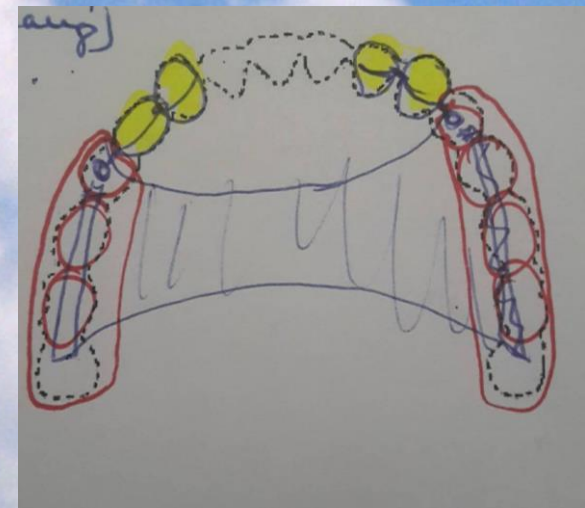
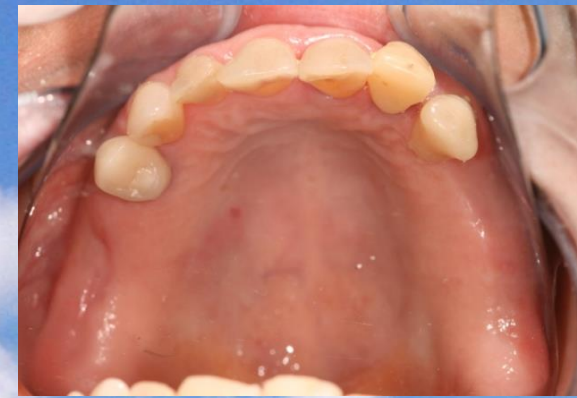Kombinált fogpótlás

Fix rész

- Öntött csapos csonkkiegészítő műcsont: 22
- Egybeöntött technológiával készült fémkerámia sín
 - Horgonykoronák: 14-13 és 22-23
 - Frézelt vállal és interlockkal

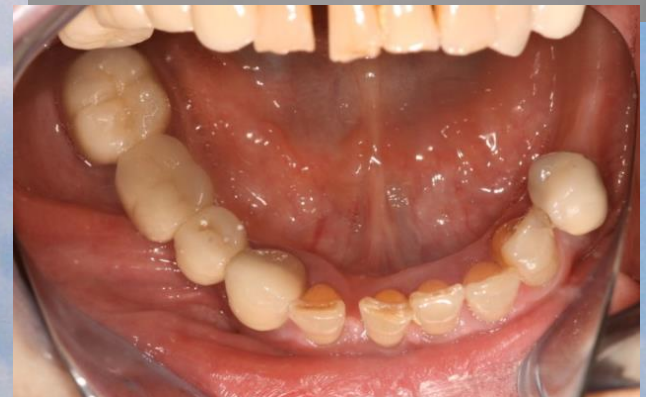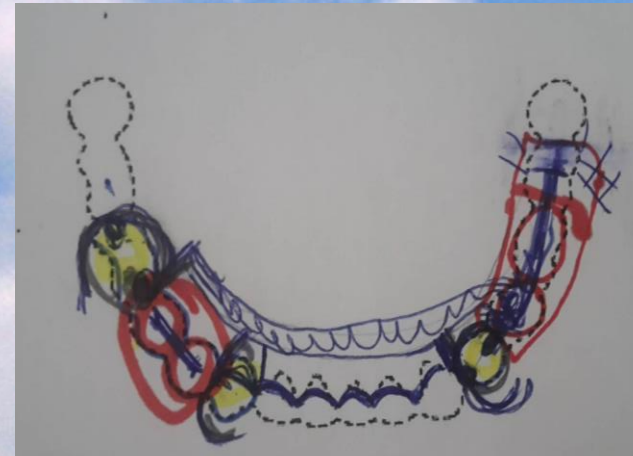
Kivehető rész

- 7 fogas dentomukozálisan megtámasztott részleges lemezes fogpótlás, fém alaplemezzel (pillangó alakú)
- Elhorgonyzás: Csúsztató (Preci Vertix)



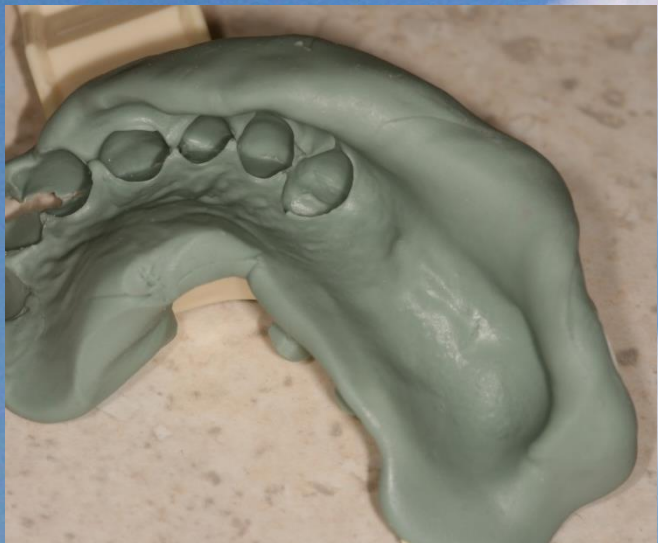Kezelési terv Alsó állcsont

- Rögzített pótlások eltávolítása
 - 43-46, 34 pillérfogakról
- Öntött csapos csonkkiegészítő műcsonk: 43
- Kapocstartó koronák frézelt vállal: 34,43,46
- Fábián és Fejérdy- féle osztályozás módosul: 2A -ról 2B osztállyá
- 4 fogas dentomukozálisan megtámasztott, mereven elhorgonyzott részleges lemezes fogpótlás fém alaplemezzel, öntött kapocs elhorgonyzással

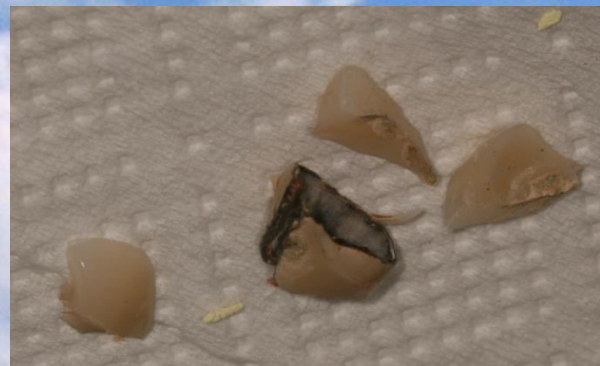
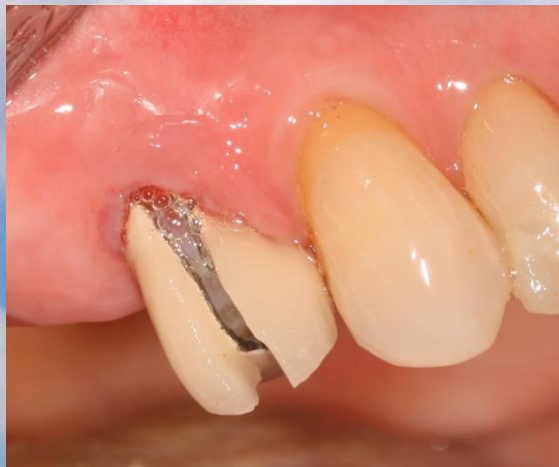
Elvégzett kezelés I.

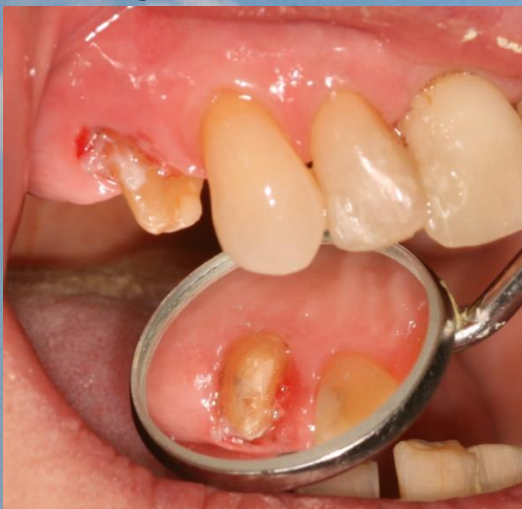- Lenyomat ideiglenes koronához



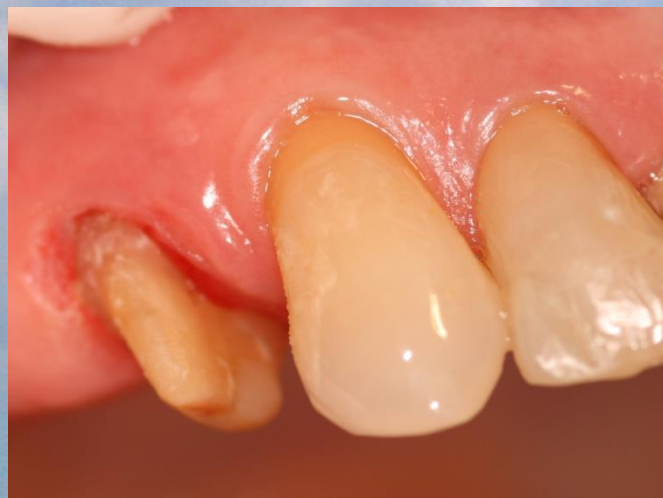14 pillérfogról korona eltávolítása



- Pillérfog a korona eltávolítása után

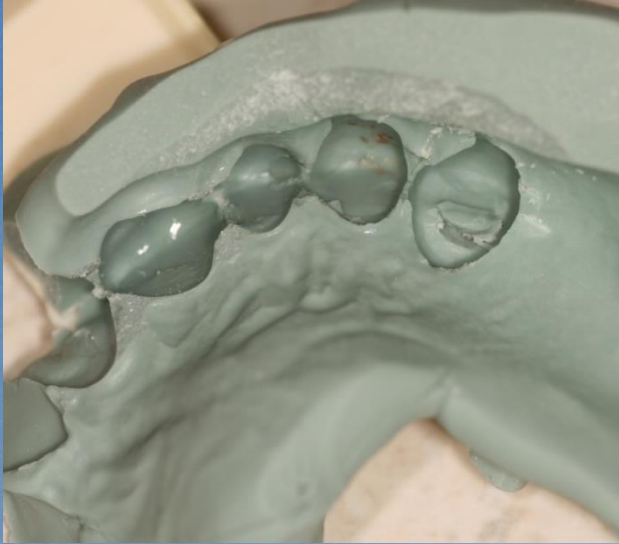


- Pillérfog átpreparálás után, váll tisztázása, subgingivális ferdevállas

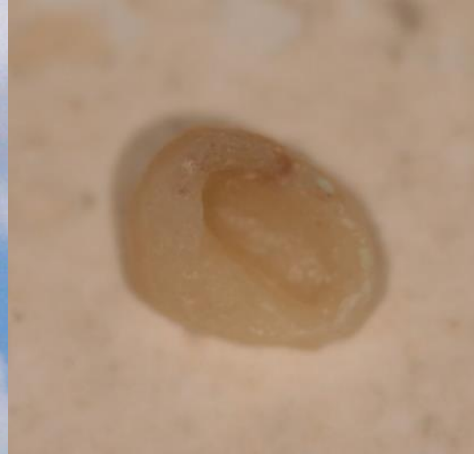

Elvégzett kezelés II.

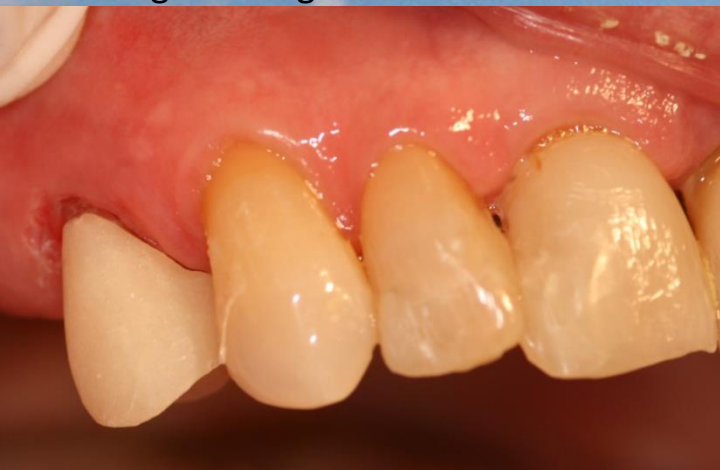- Alámenős részek eltávolítása



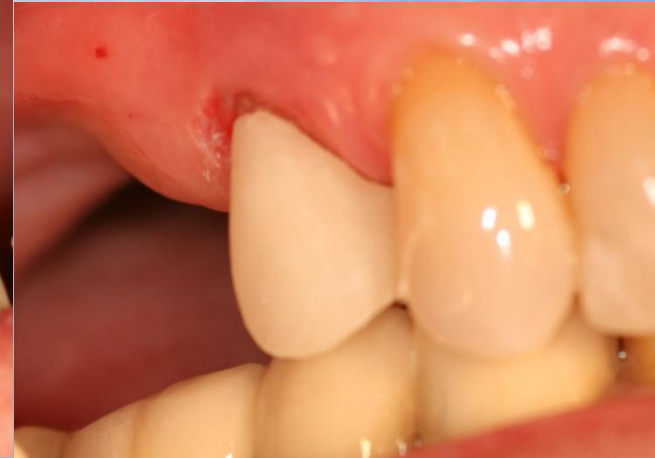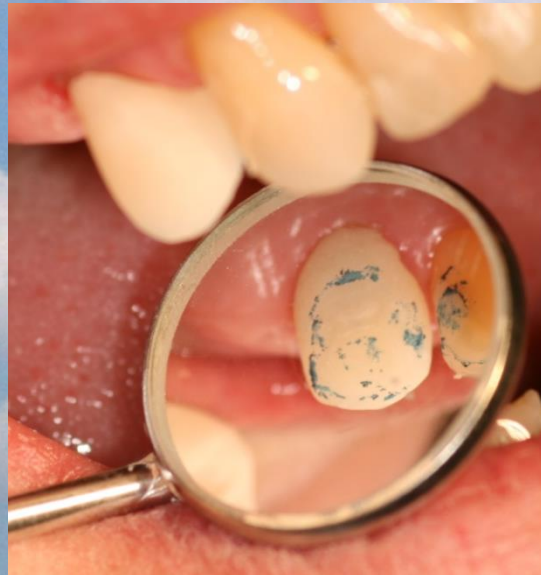- 14 Ideiglenes korona (akrilát)



- Ideiglenes korona rögzítése, ideiglenes ragasztó cementtel



- Okklúzió ellenőrzése



Köszönöm a megtisztelő figyelmet!

