



Semmelweis Egyetem Fogorvostudományi Kar Fogászati és Szájsebészeti Oktató Intézet

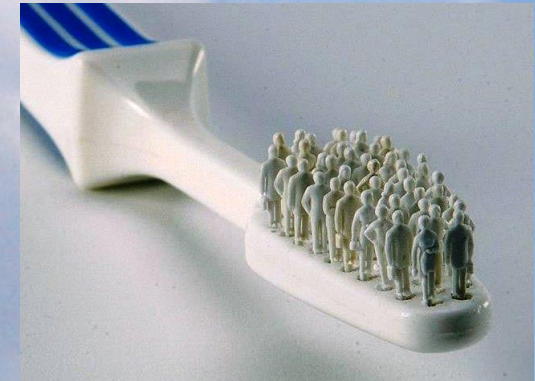igazgató: Dr. Kivovics Péter egyetemi docens

<http://semmelweis-egyetem.hu/fszoi/>

<https://www.facebook.com/fszoi>



Teljes fogatlan páciens ellátása implantációs fogpótlással



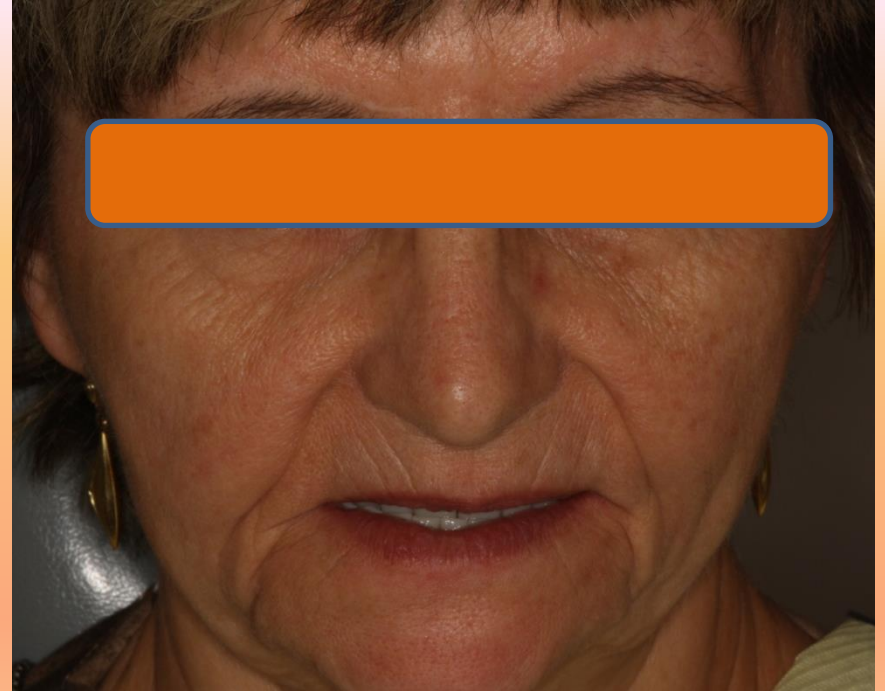Szerző : dr. Strasser-Solti Fanny

Tutor: dr. Büchler János, SE-FOK FSZOI Parodontológia Osztály, osztályvezető főorvos

Mentor: dr. Vág János, SE-FOK Konzerváló Fogászati Klinika, egyetemi docens

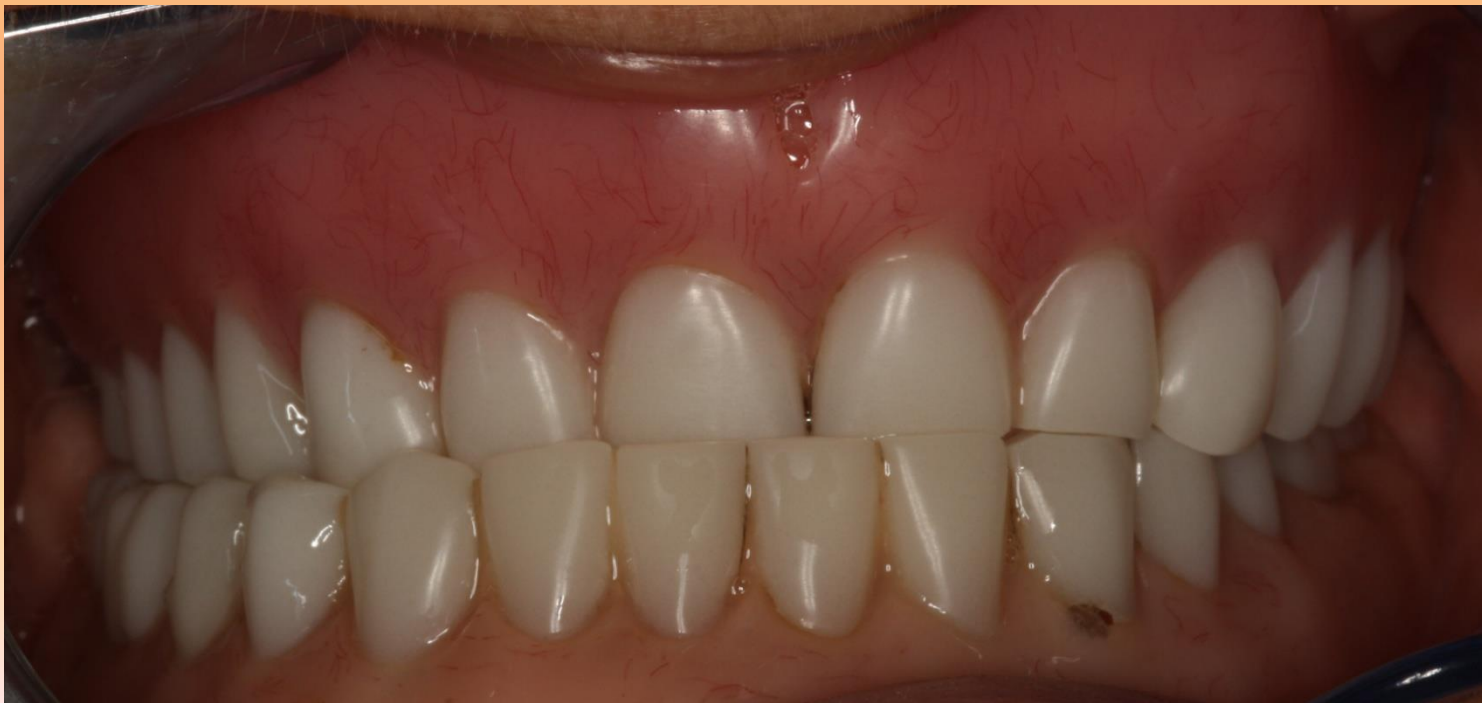Anamnézis

- 61 éves, nő
- Foglalkozása: Nyugdíjas
- Általános betegsége:
Osteoporosis,
Hypercholesterolemia, Reflux
- Gyógyszer: Calcitriol, D3
Vitamin, Atorvastatin, Acidwell
- (Biszfoszfonátra külön
rákérdezve: Nem szed,
injekciót nem kapott.
- Allergia: -
- Panasz: „Nem tud normálisan
enni, pótlásai nem maradnak a
helyükön, főleg az alsó”

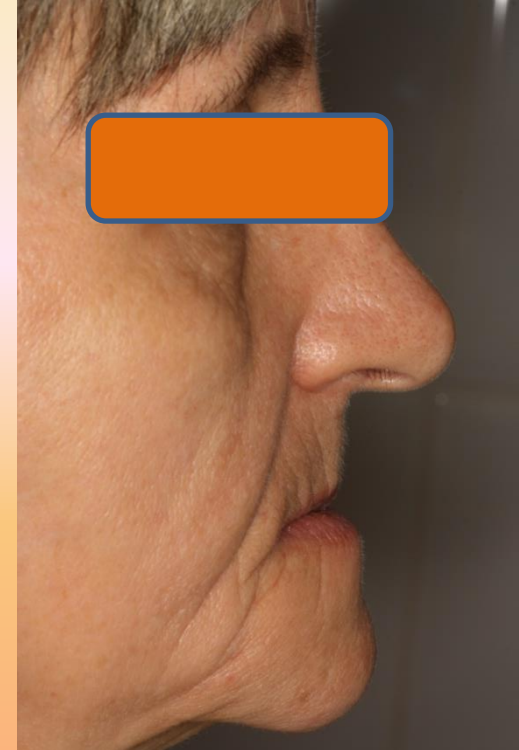
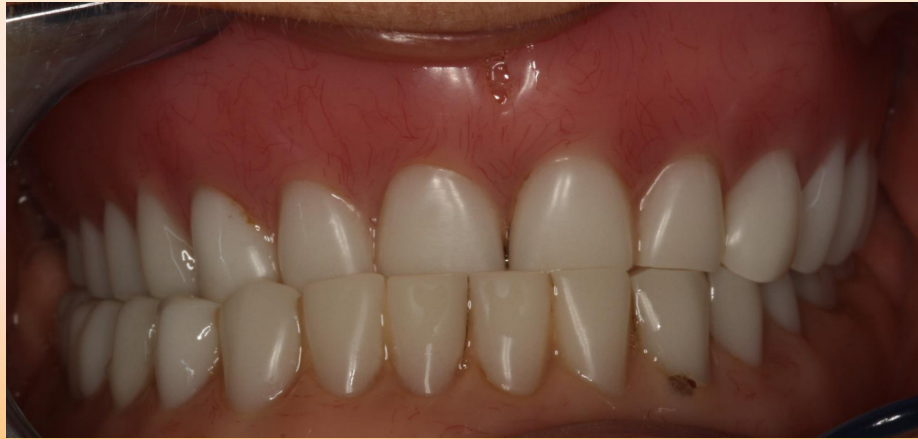

Szájvizsgálat

- Sztomato-onkológiai vizsgálat negatív
- TMI vizsgálat: mind két oldalon kattánás nyitáskor, néha panaszos



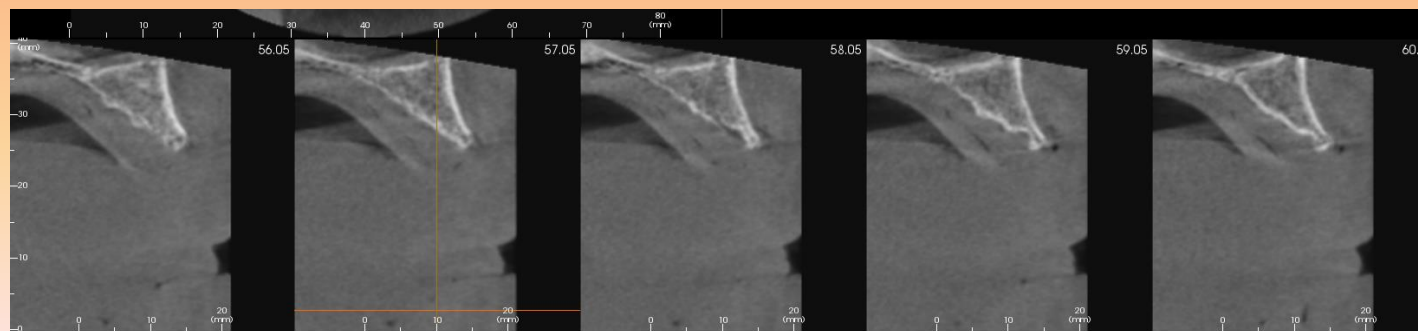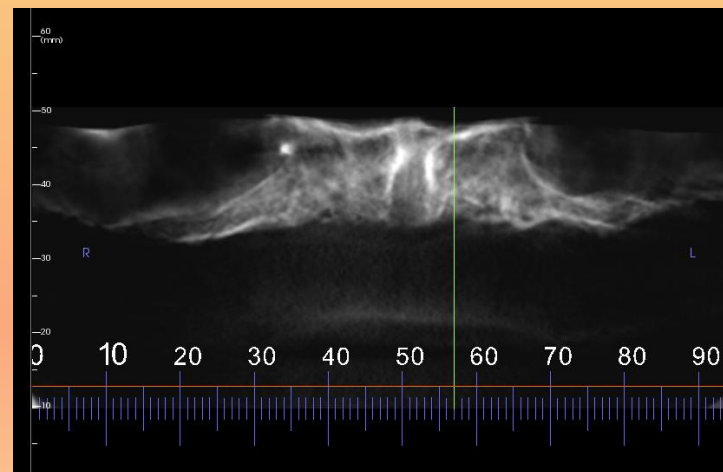
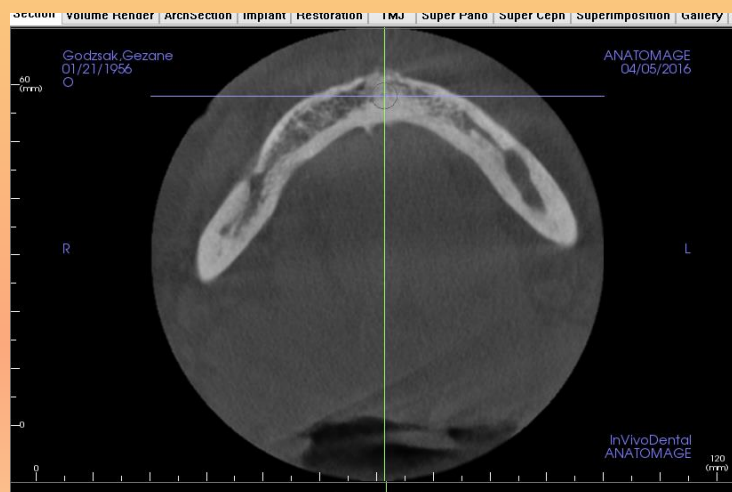
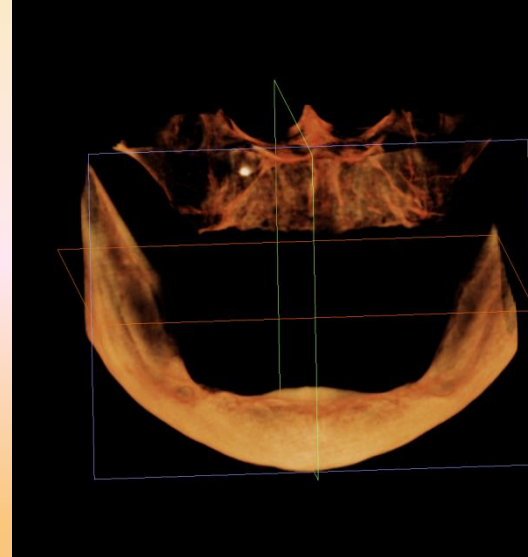
Státusz



- Felső állcsont:
 - Anodontia totalis
 - Jelenlegi pótlása: Teljes lemezes fogpótlás
- Alsó állcsont:
 - Anodontia totalis
 - Jelenlegi pótlása: Teljes lemezes fogpótlás
- Pszeudoprogénia

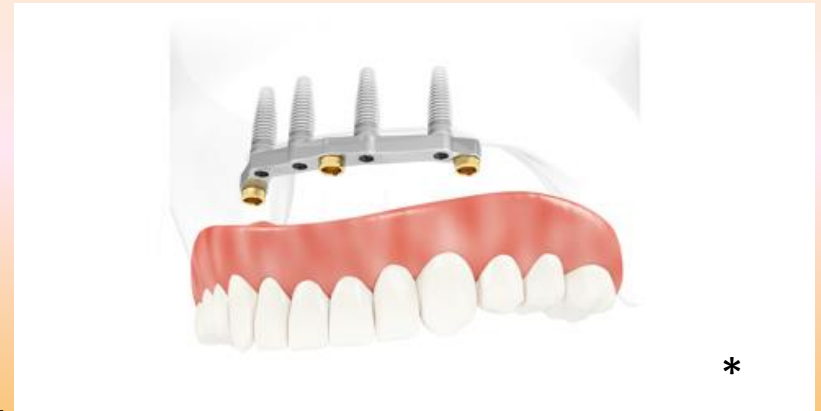Röntgen státusz

- CBCT



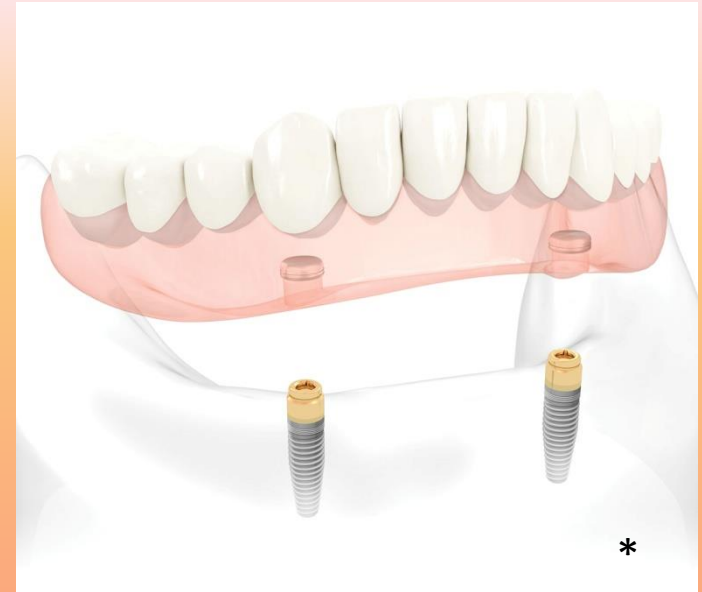Kezelési terv

- Felső állcsont:
Implantátumokon mereven elhorgonyzott, implanto-mukozálisan megtámasztott, felső redukált alaplemezes fogpótlás (retenció: osztott stég lokátorokkal)
 - Két oldali csontpótlás (sinus lift)
 - 4 hónap gyógyulási idő
 - Implantáció (17,16,26,27)
 - 3 hónap gyógyulási idő
 - Fogpótlás készítése az alsóval egy időben

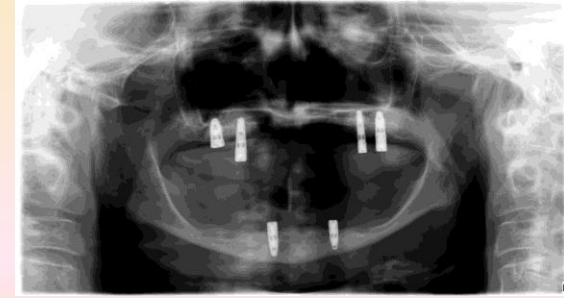
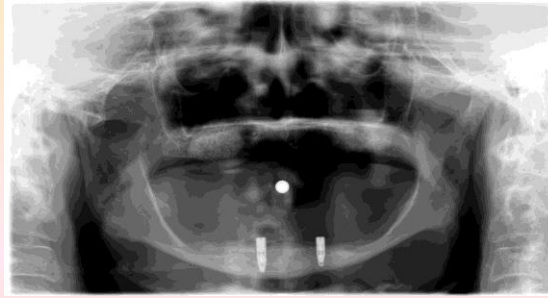


Kezelési terv

- Alsó állcsont:
Implantátomokon mereven
elhorgonyzott muko-
implantálisan megtámasztott
alsó lemezes fogpótlás
(retenciós: lokátor)
 - Implantáció (33,43)
 - 3 hónap gyógyulási idő
 - Fogpótlás elkészítése a felsővel
egyidőben



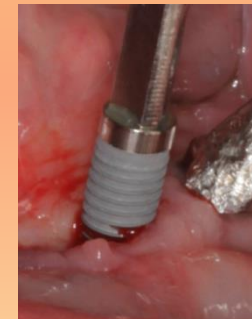
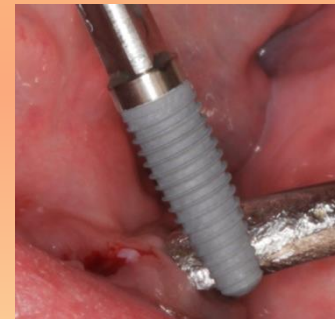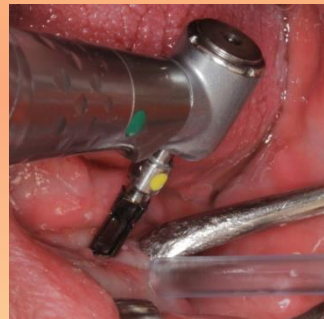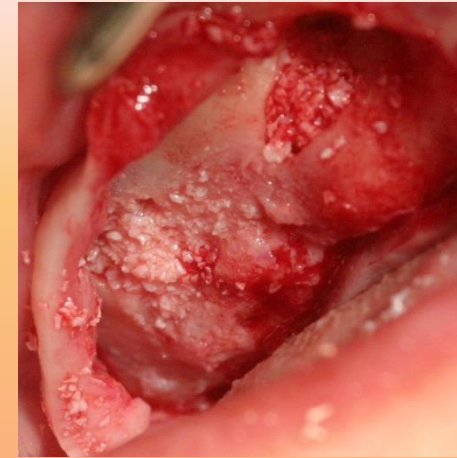
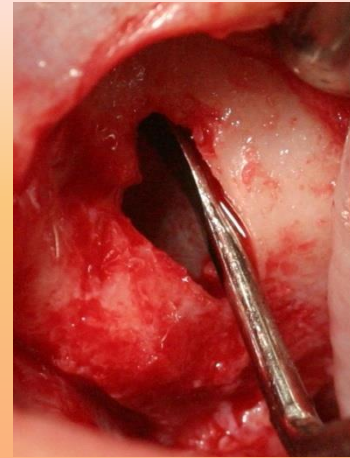
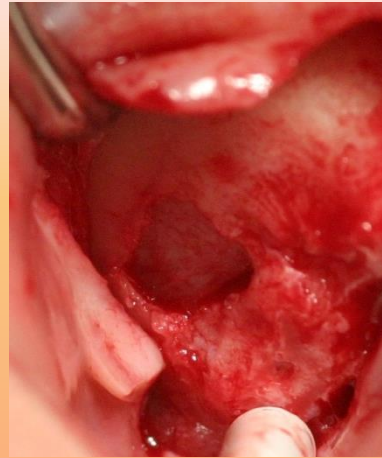Előzmények



- A szájsebészeti kezeléseket **Dr. Czinkóczy Béla** a SE-FOK FSZOI Implantológia Osztály osztályvezető főorvosa végezte.
- Két oldali Sinus lift: (Bio-Oss pen) és alsó implantáció 33,43 Nobel Replace RP
- Implantáció: 17,27 Nobel Replace WP; 16,26 Nobel Replace RP

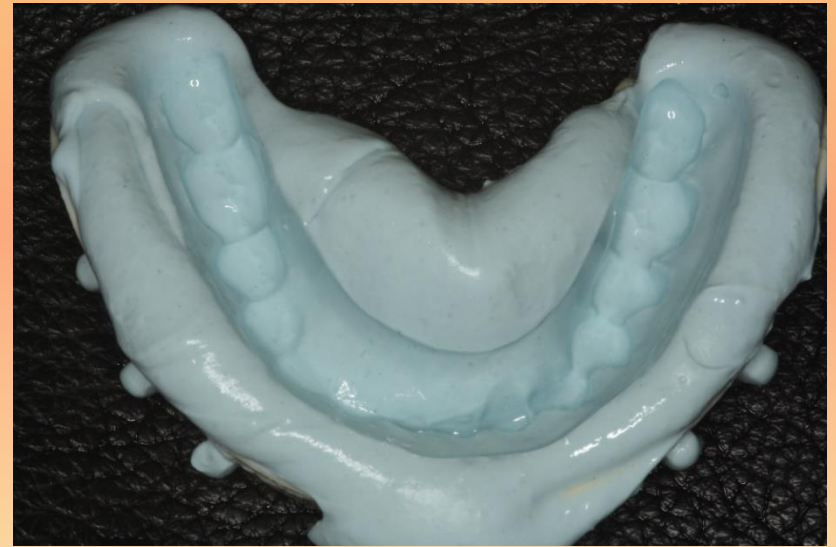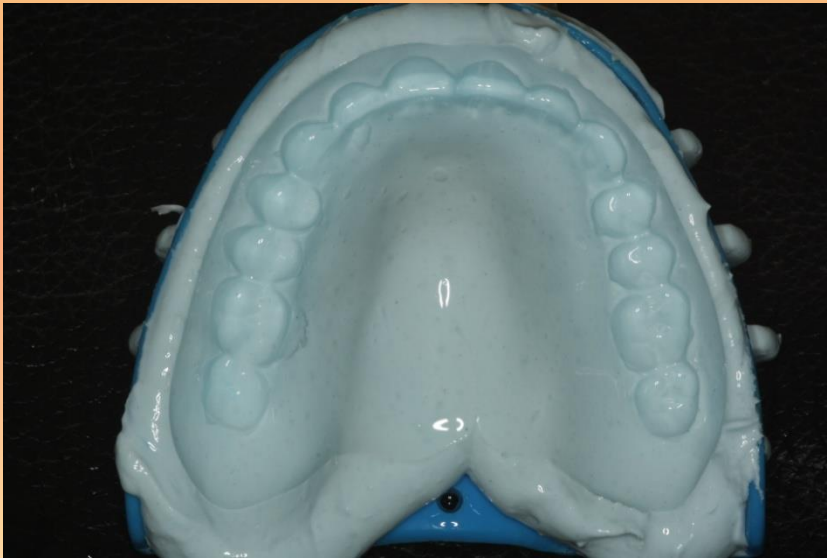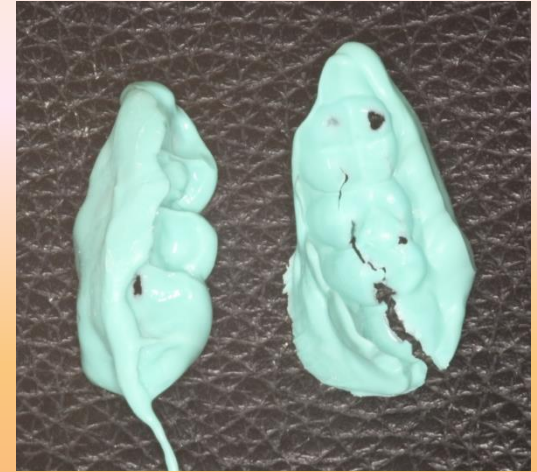4 hónap gyógyulási idő

3 hónap gyógyulási idő



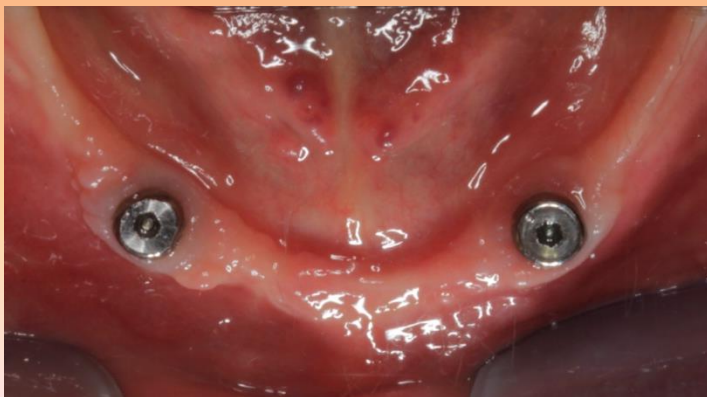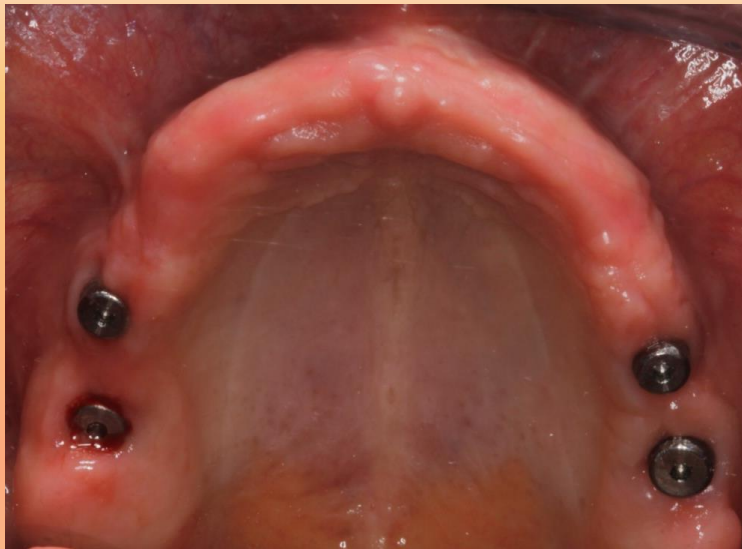Gyógyulási idő letelte után

- Tanulmányi lenyomat (alginát)
- Kulcslenyomat (A-szilikon)

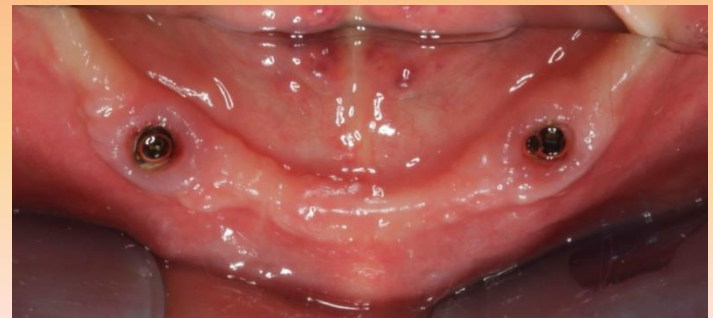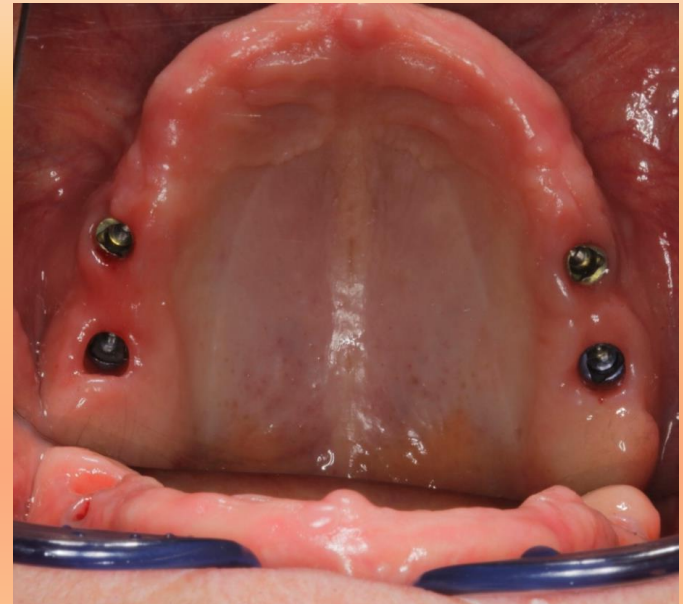


3 hónapos kontroll és 17 Implantátum felszabadítása a gyógyulási idő letelte után

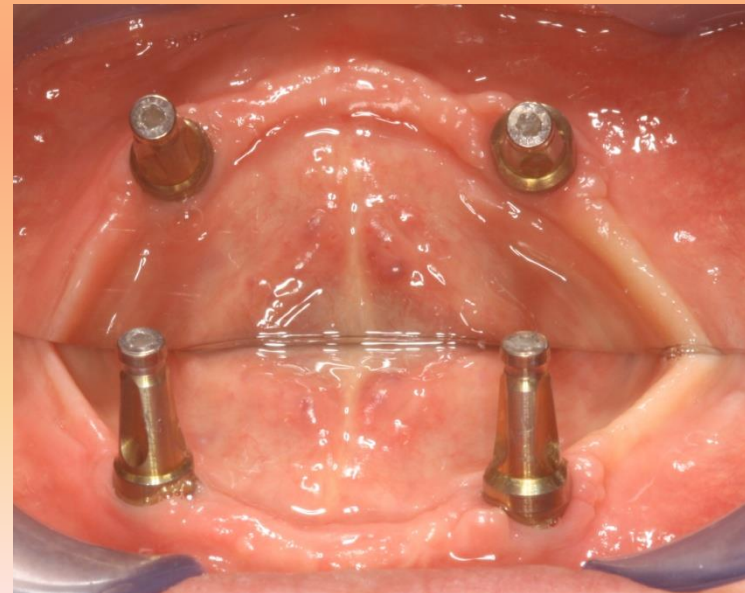
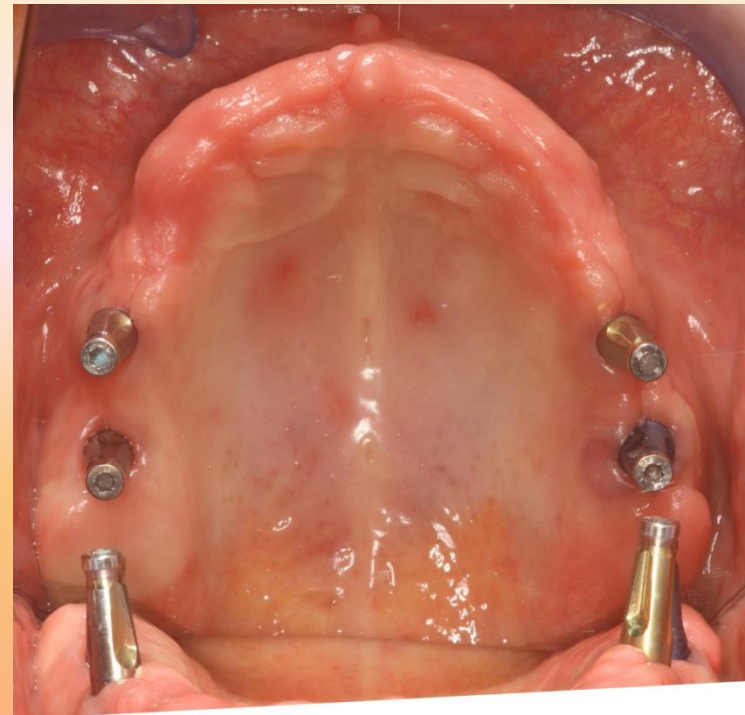
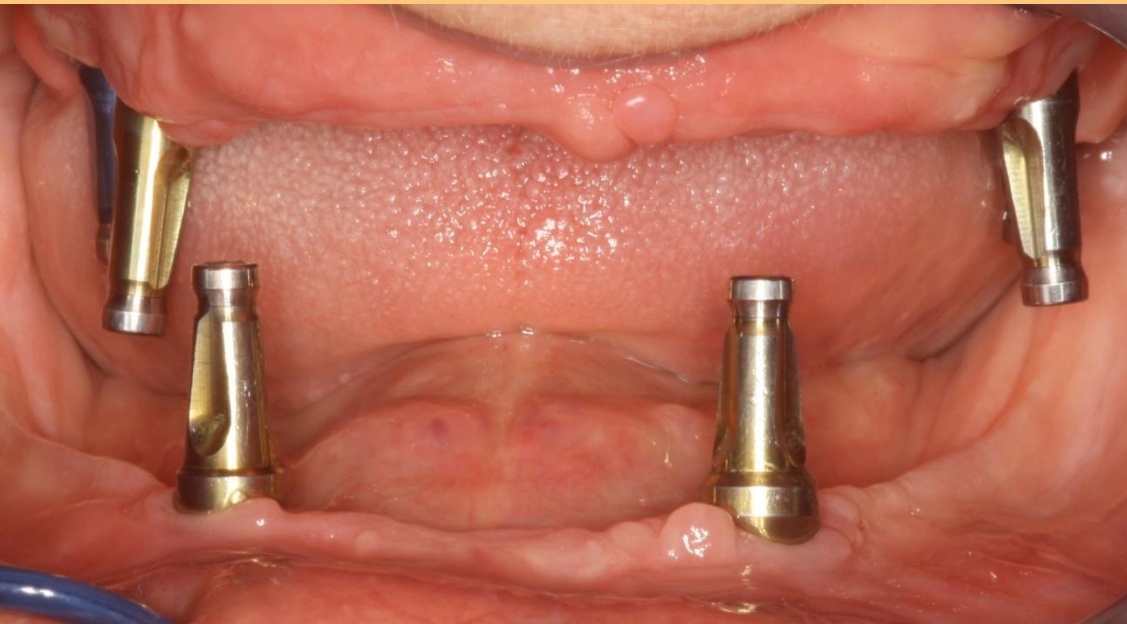
- Felszabadításkor



- 1 hét múlva, lenyomatvéétel előtt


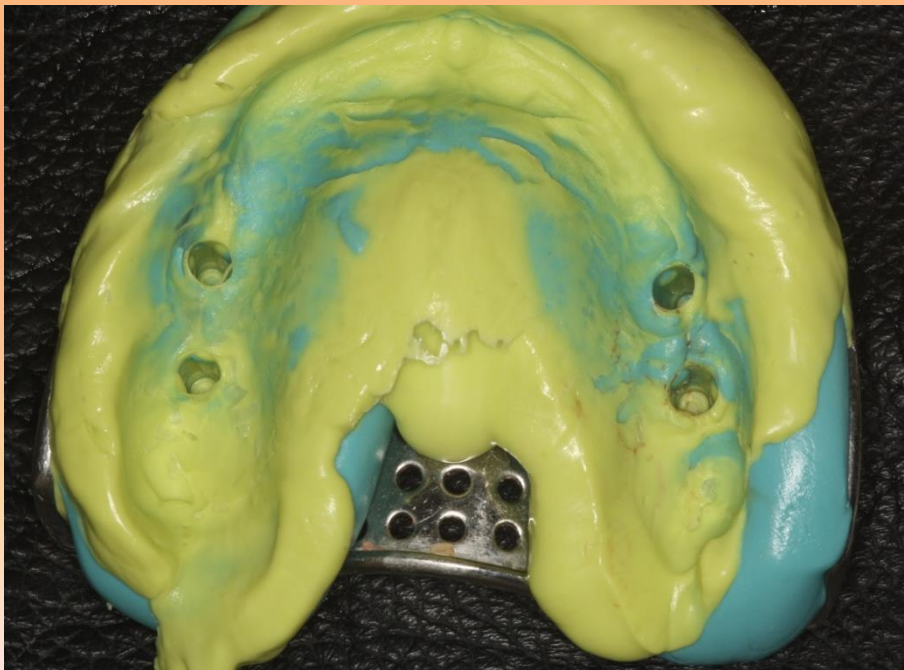
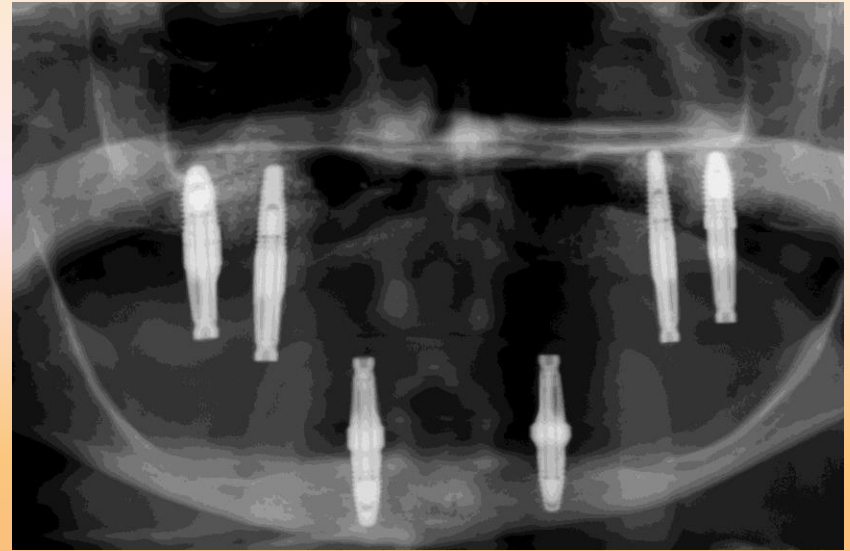


Lenyomati elemek becsavararása

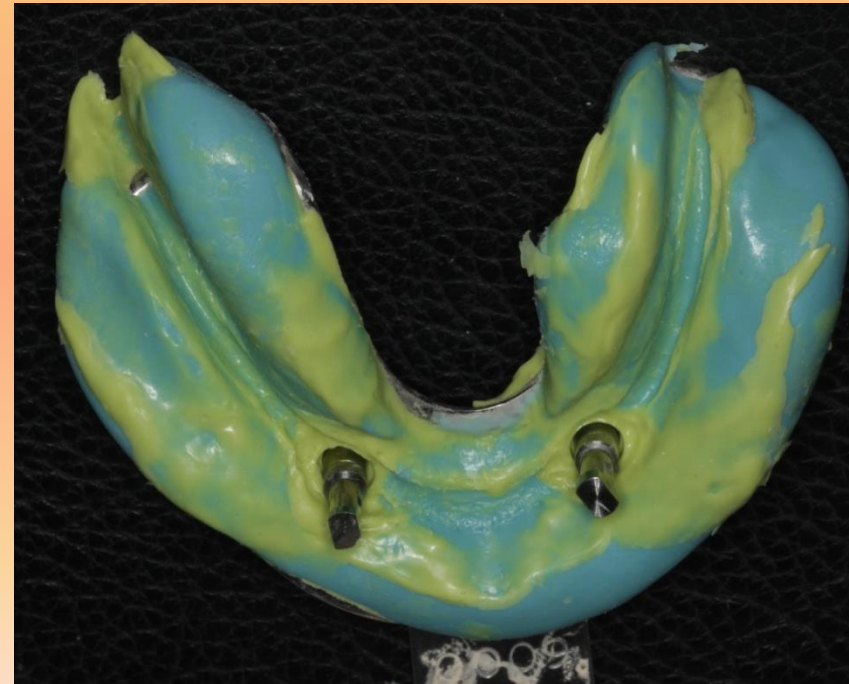
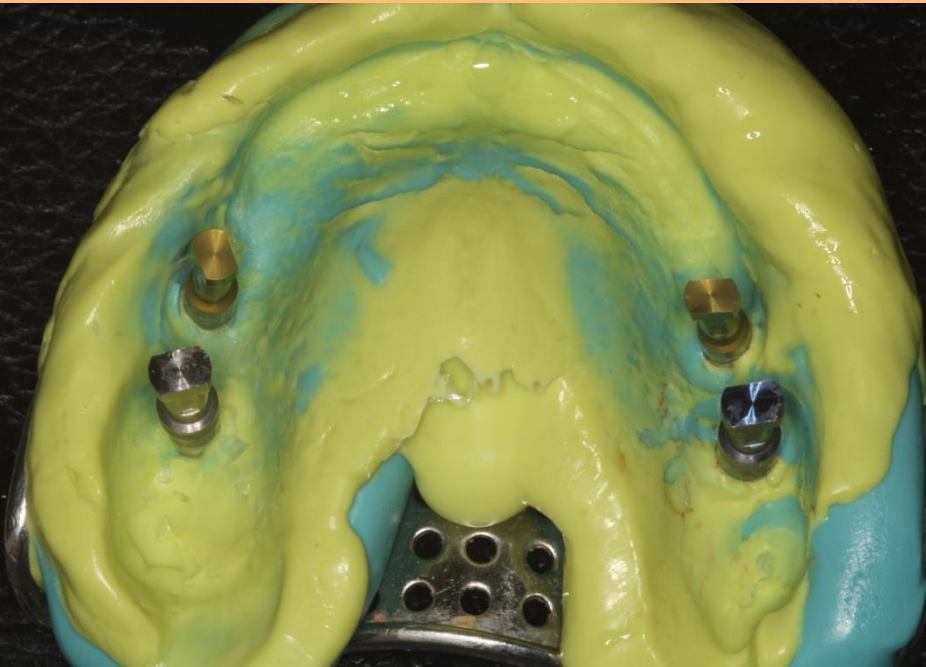


Szituációs lenyomat

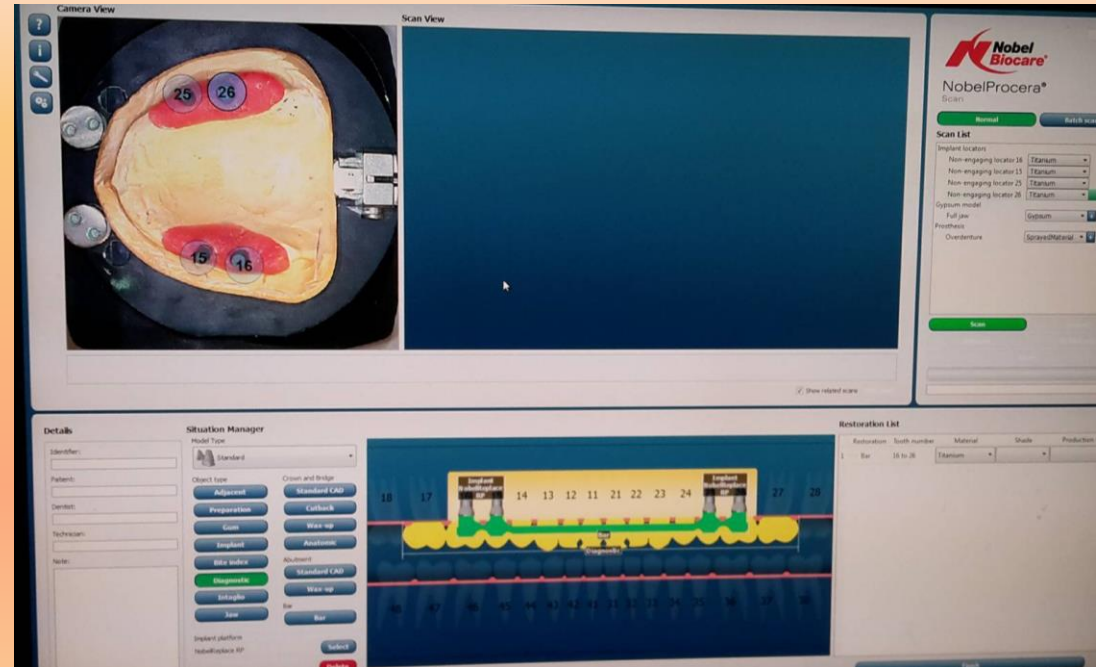

- Két fázis, két idő
(Conturprint Duo Putty,
Fitnis SH light)



- Lenyomati elemek és labor analógok összezsavarása, majd lenyomatba helyezése

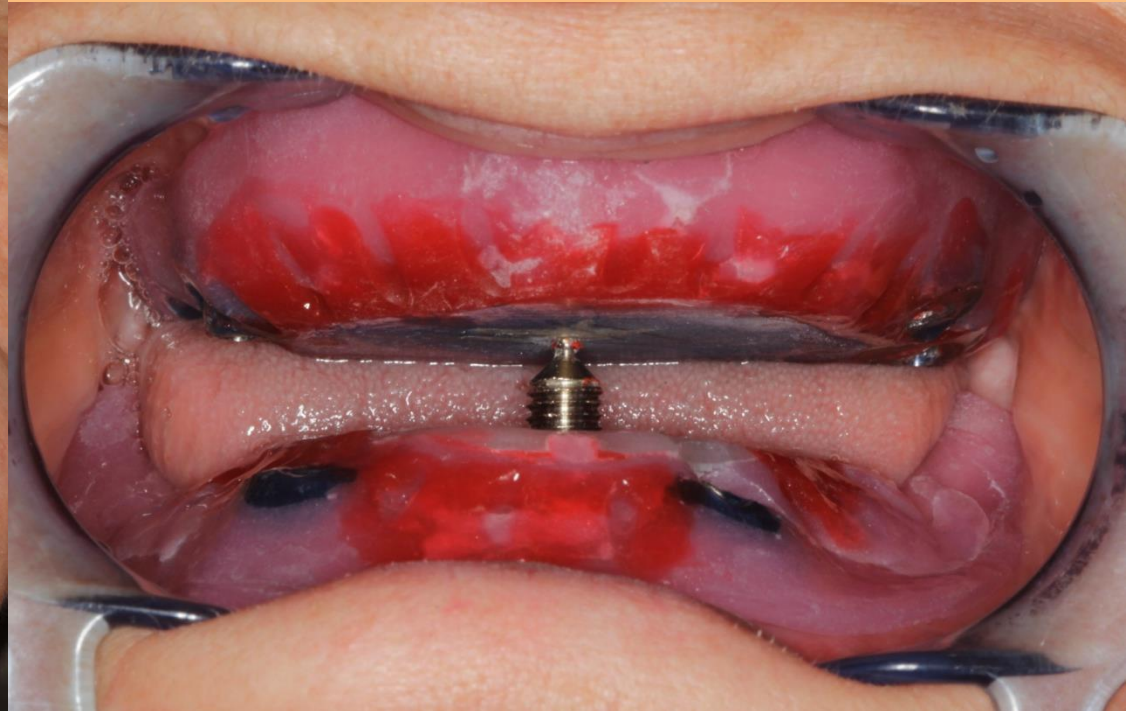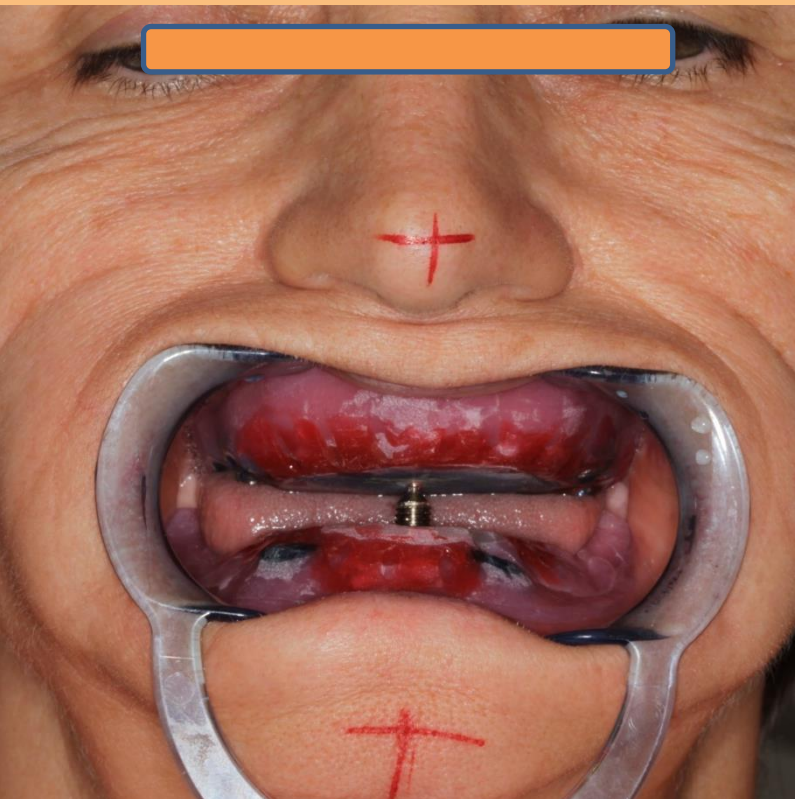
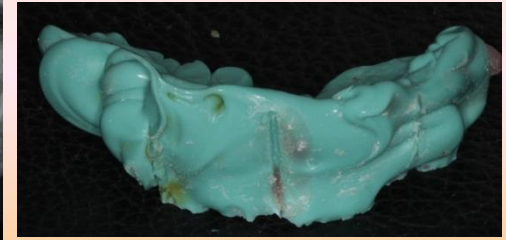
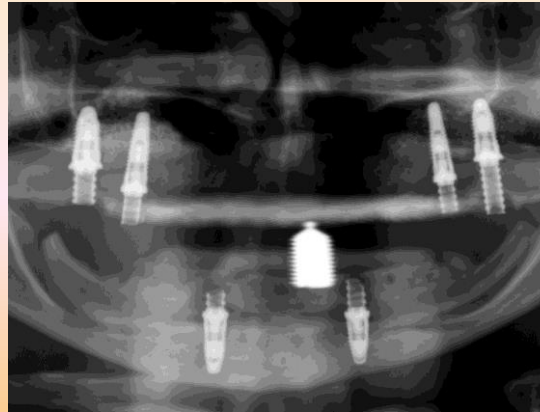


Minta scannelése a laboratóriumban

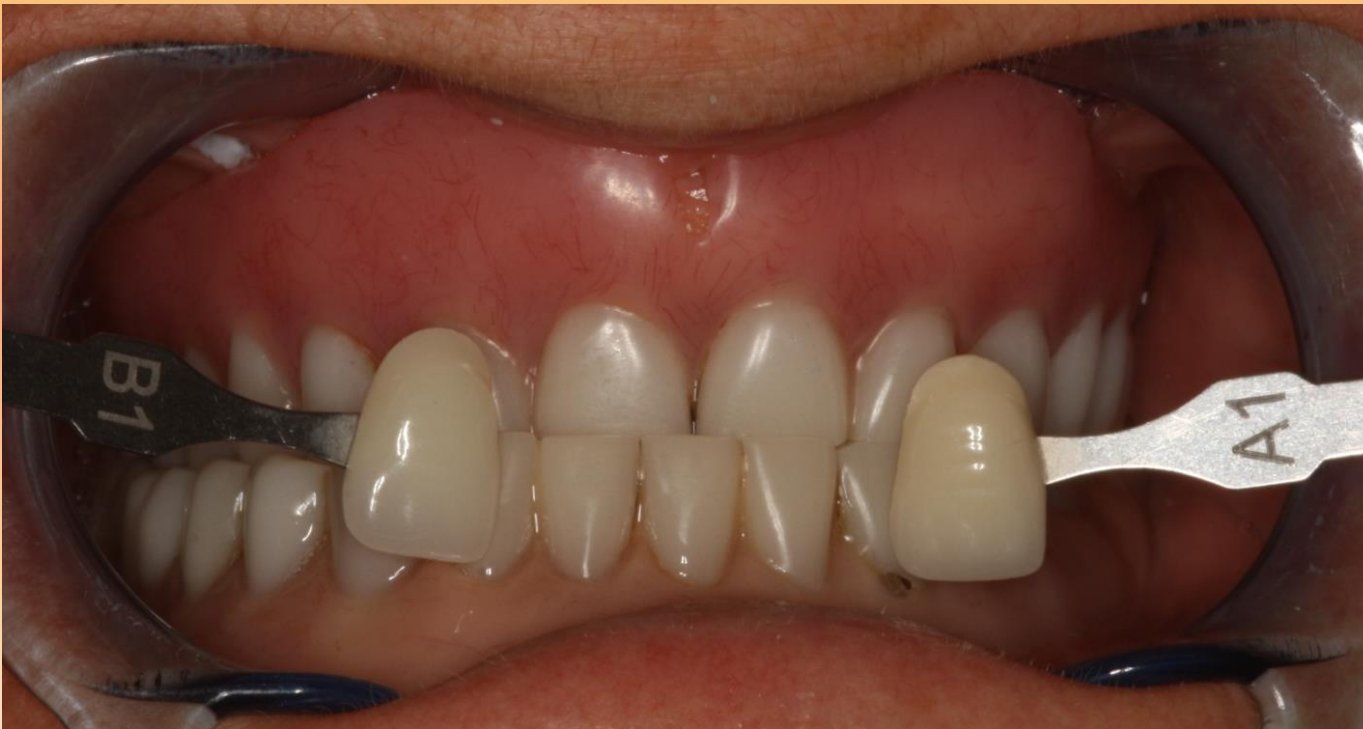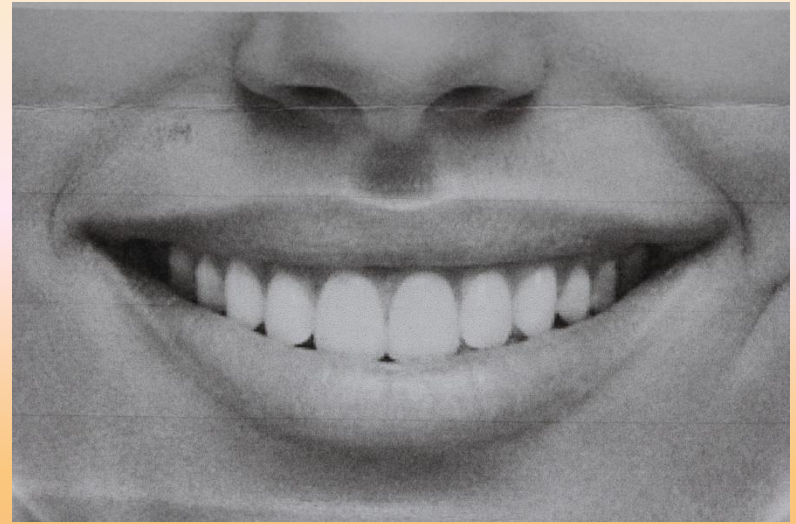


HMCR

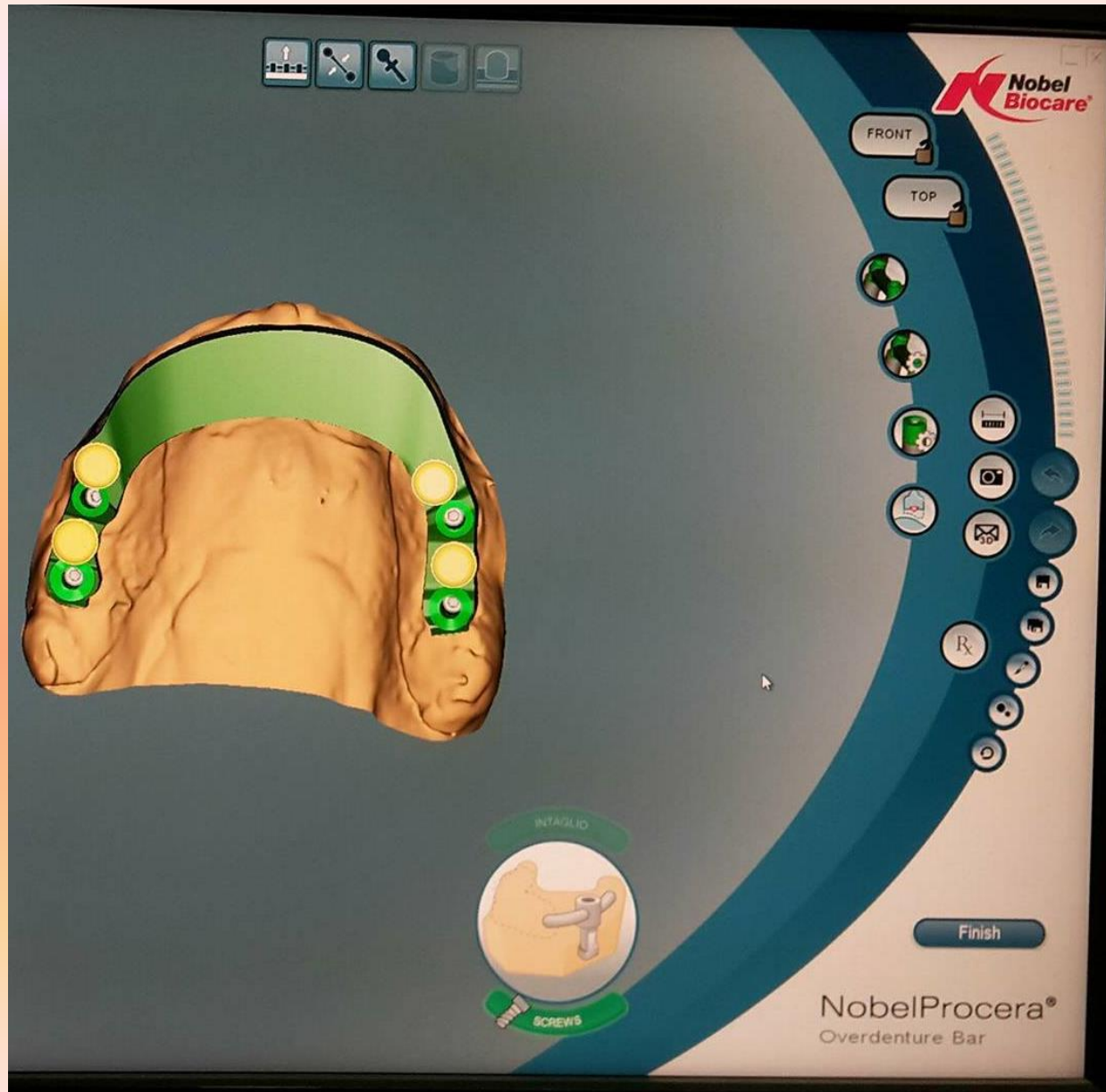
- Fiziológias és fizikai harapási magasság meghatározása
- Intraorális nyílhegyrajzolat



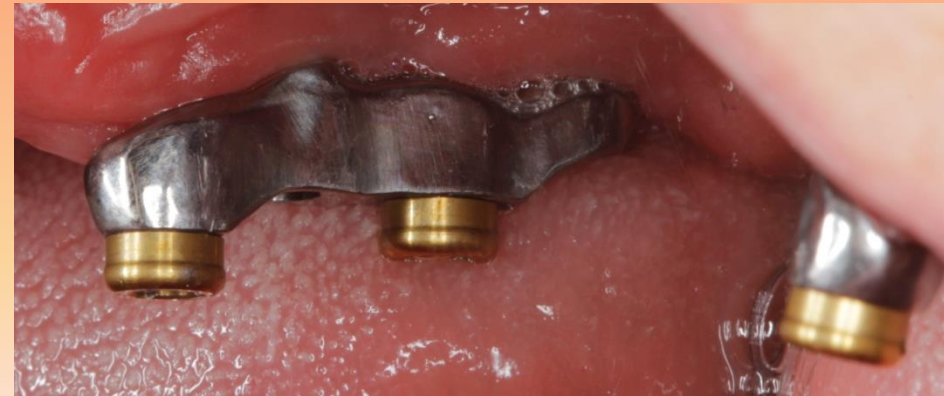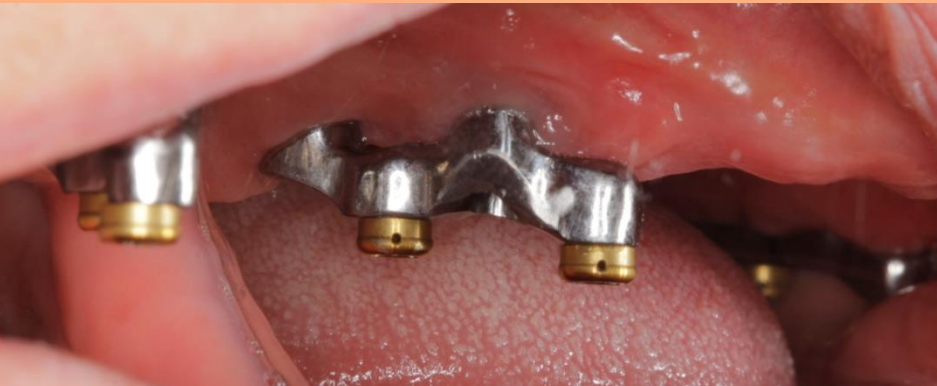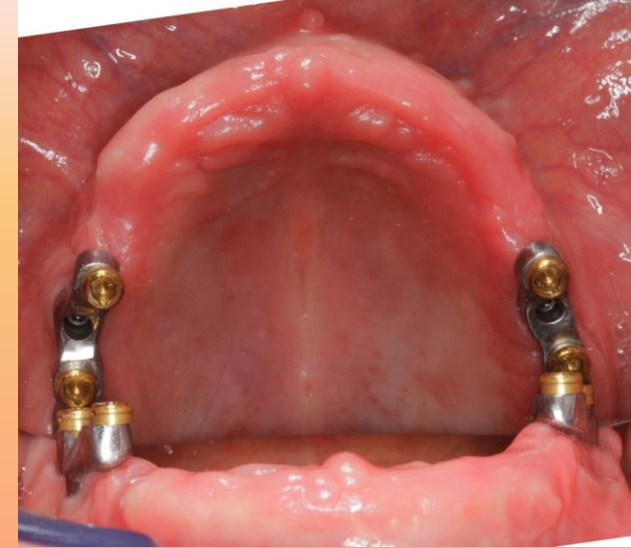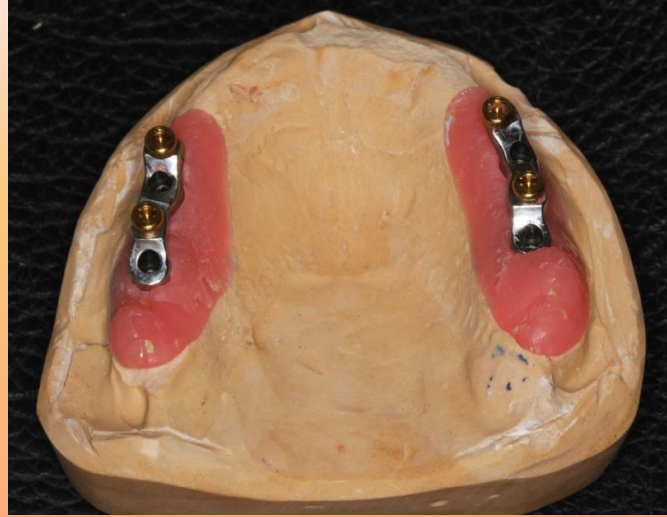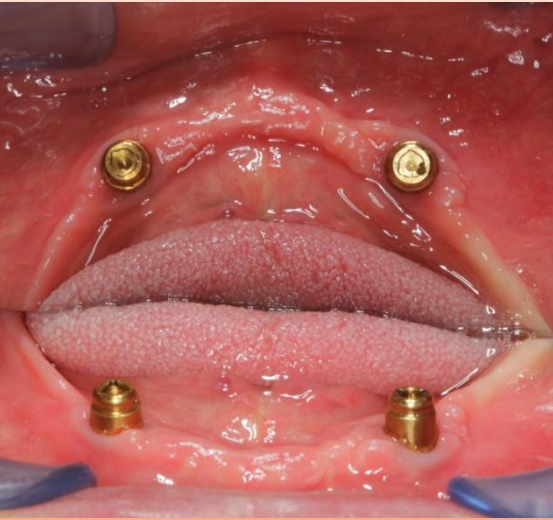
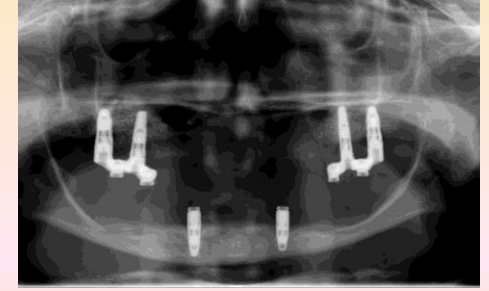
- Fogszín meghatározása
- Fogak kiválasztása



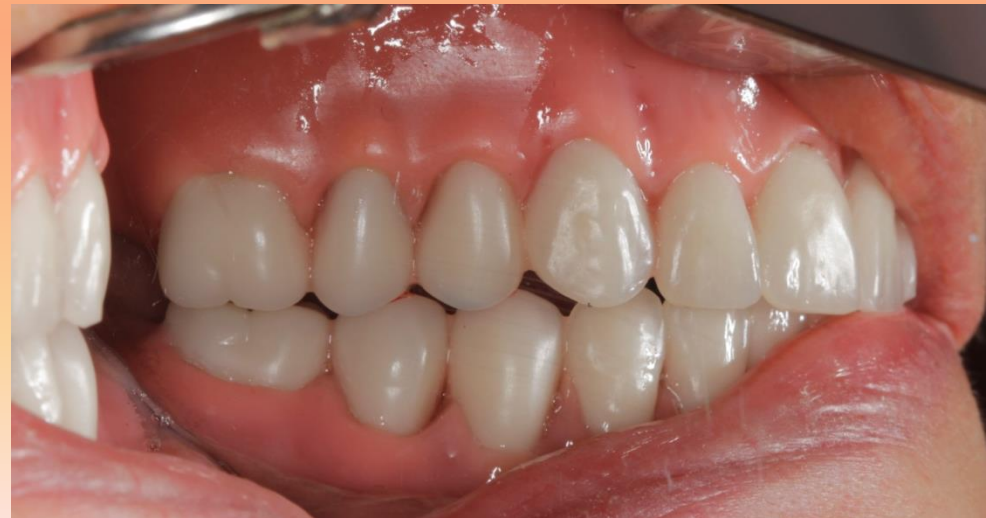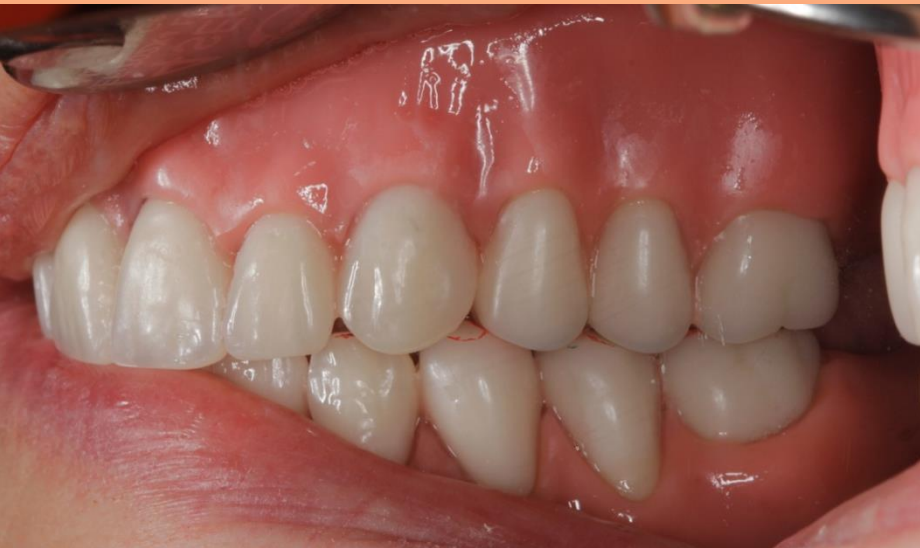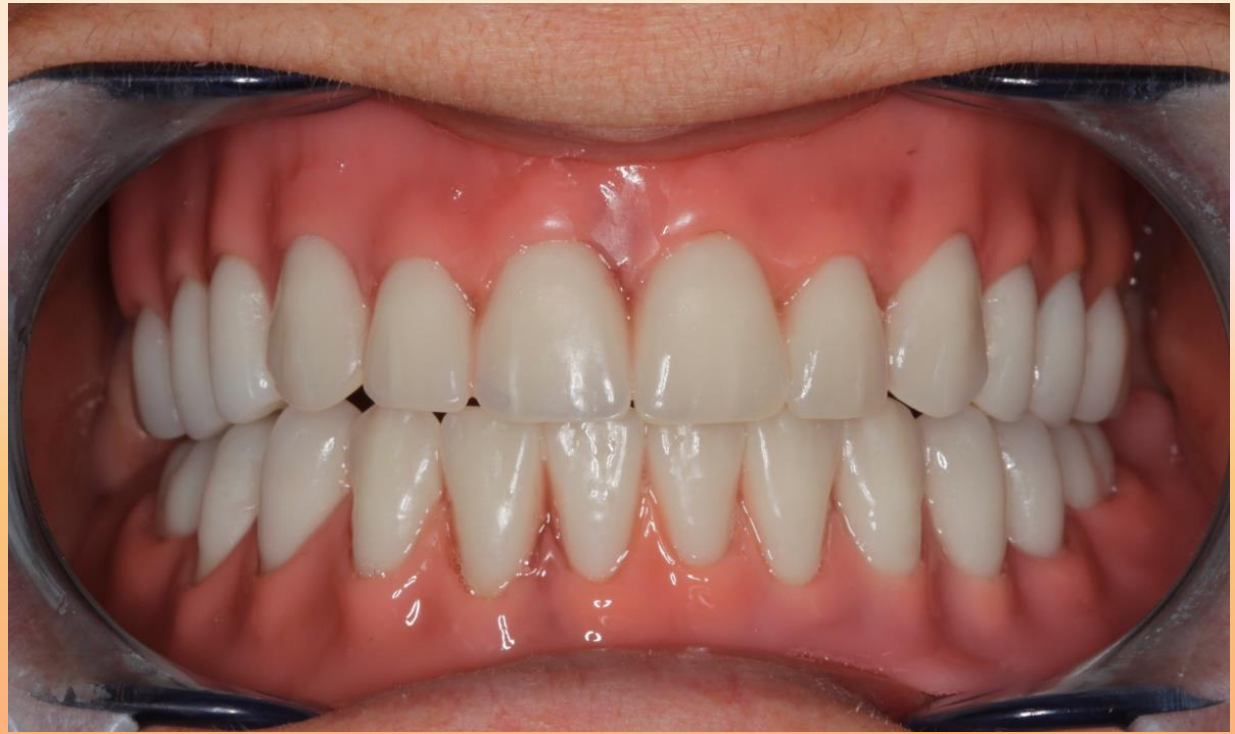Stég tervezése a laboratóriumban



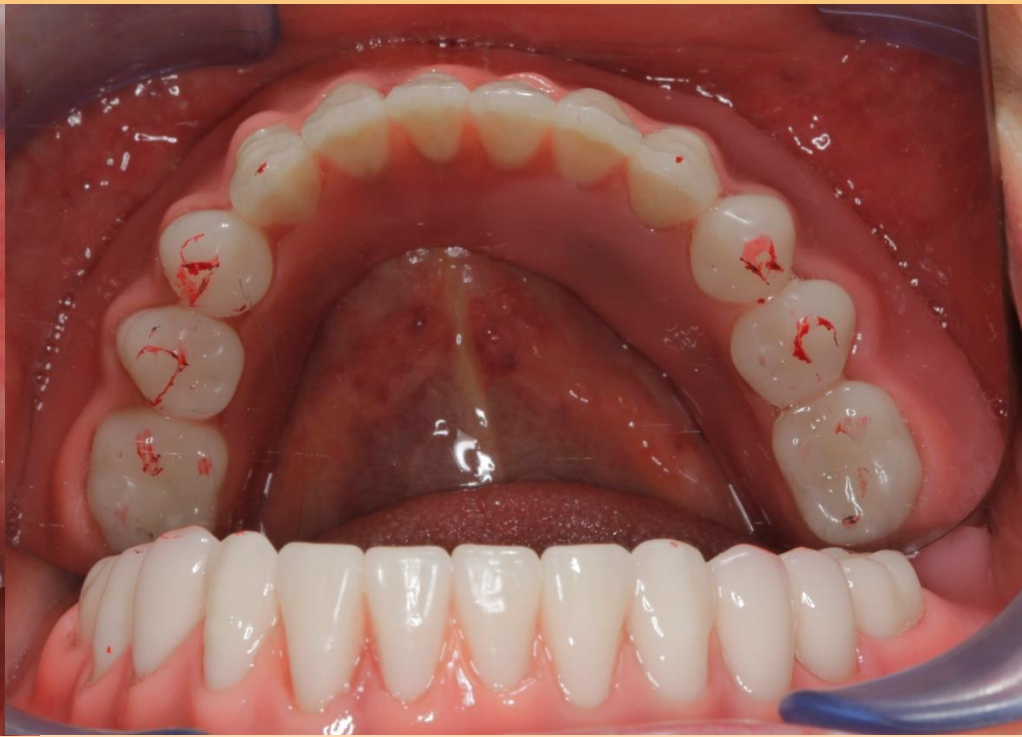
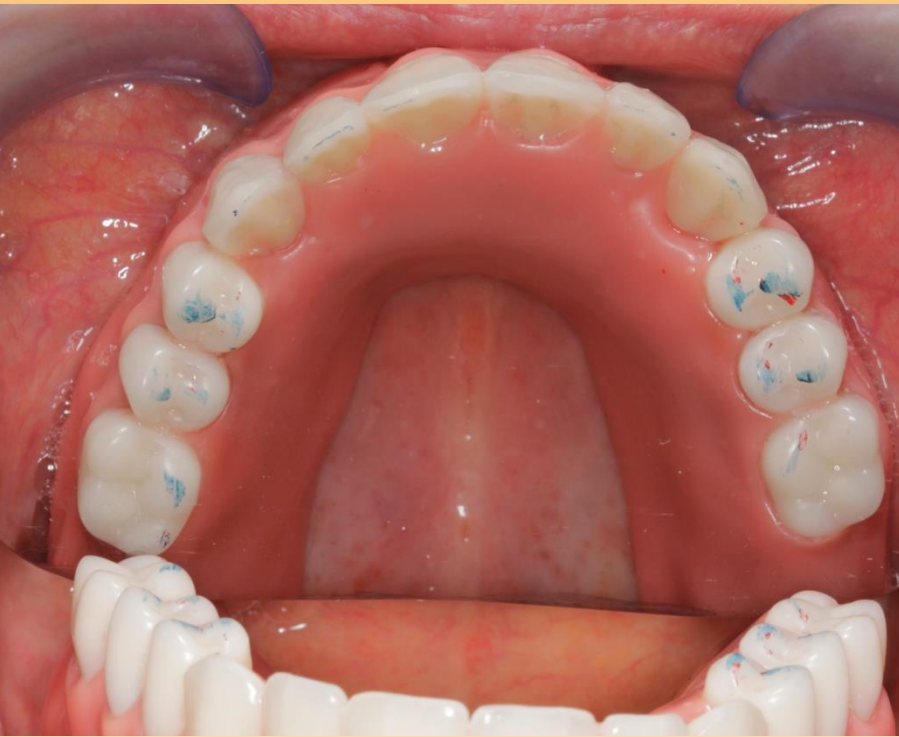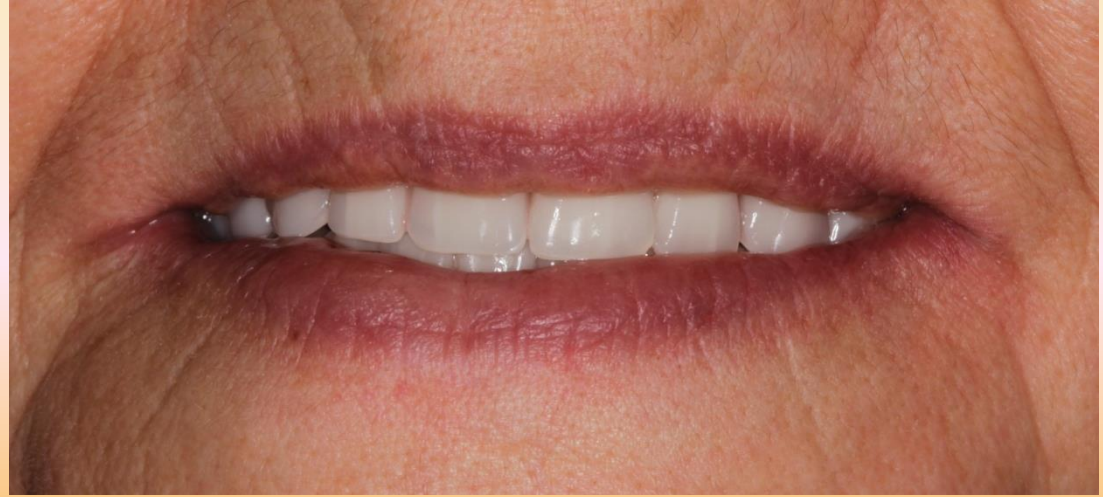Lokátor és Stég próbája



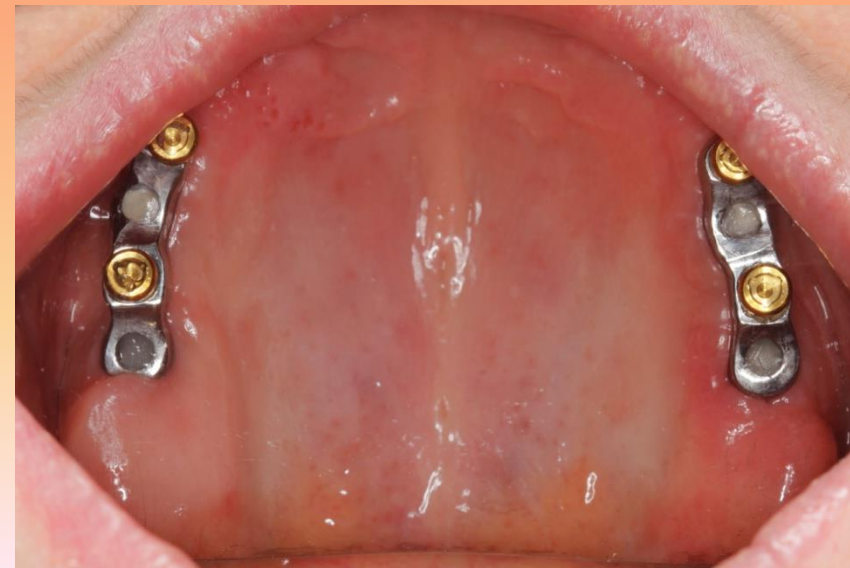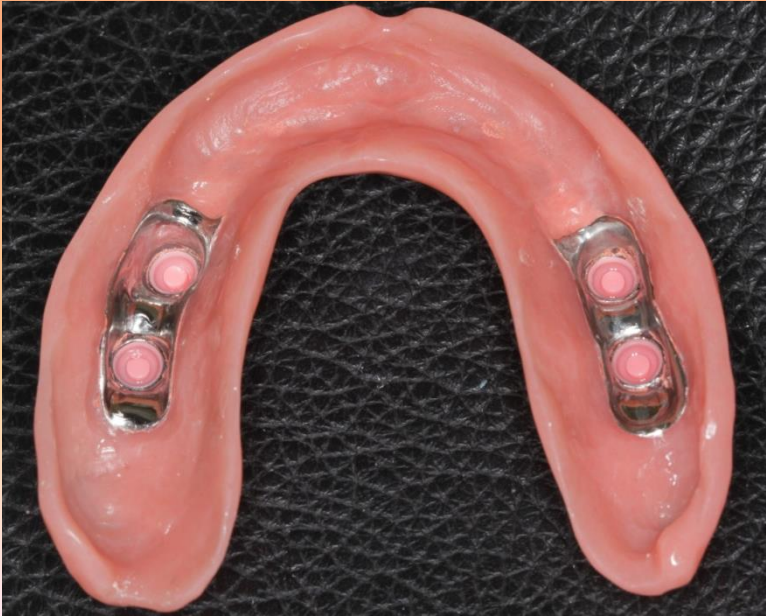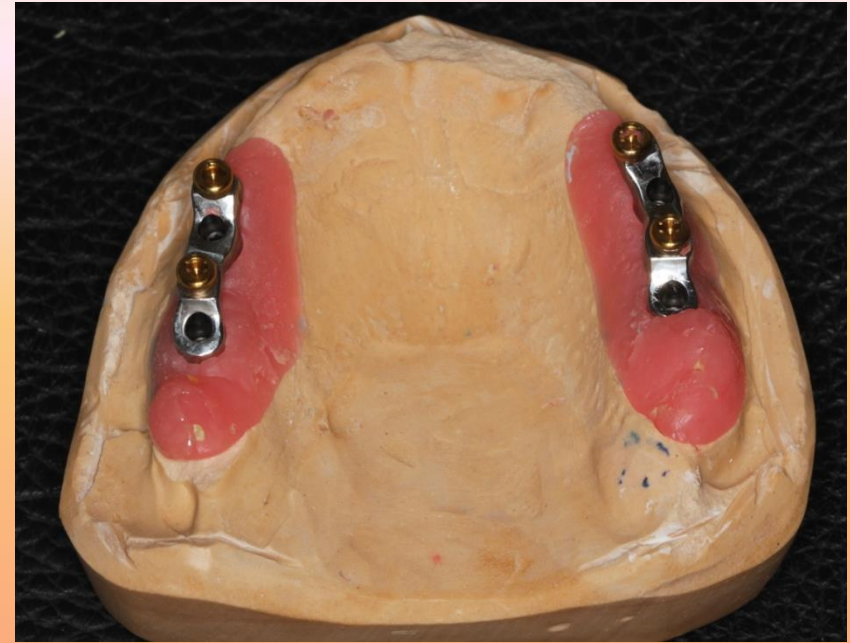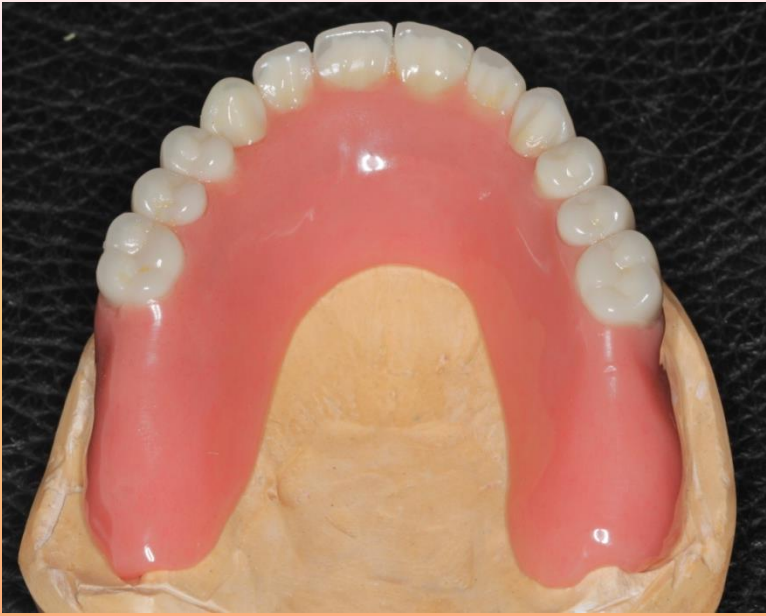Próba fogsorok a szájban I.



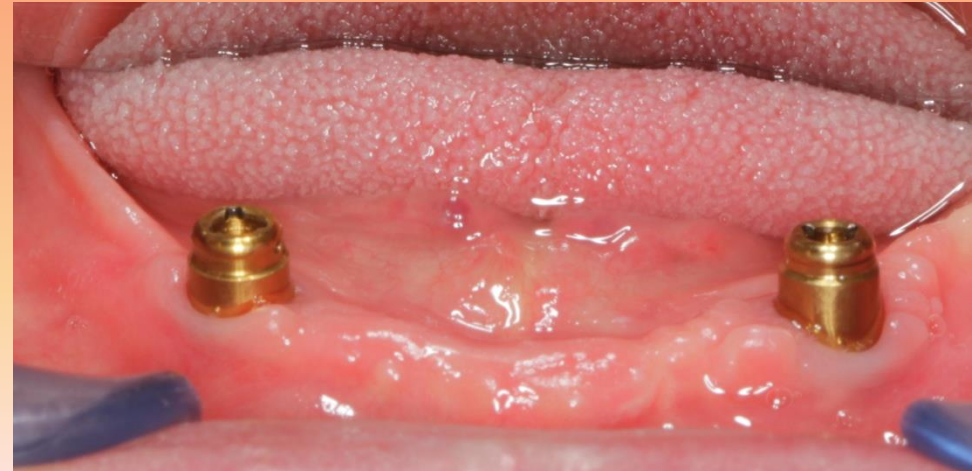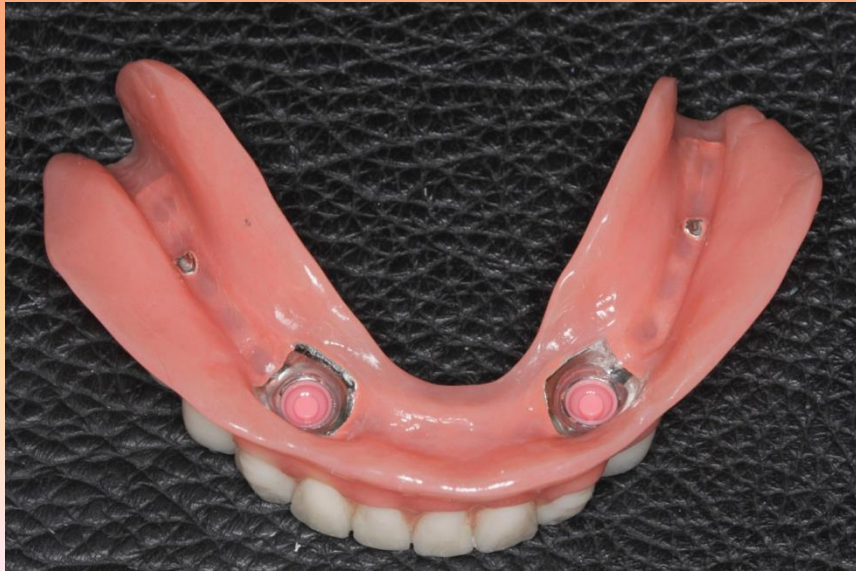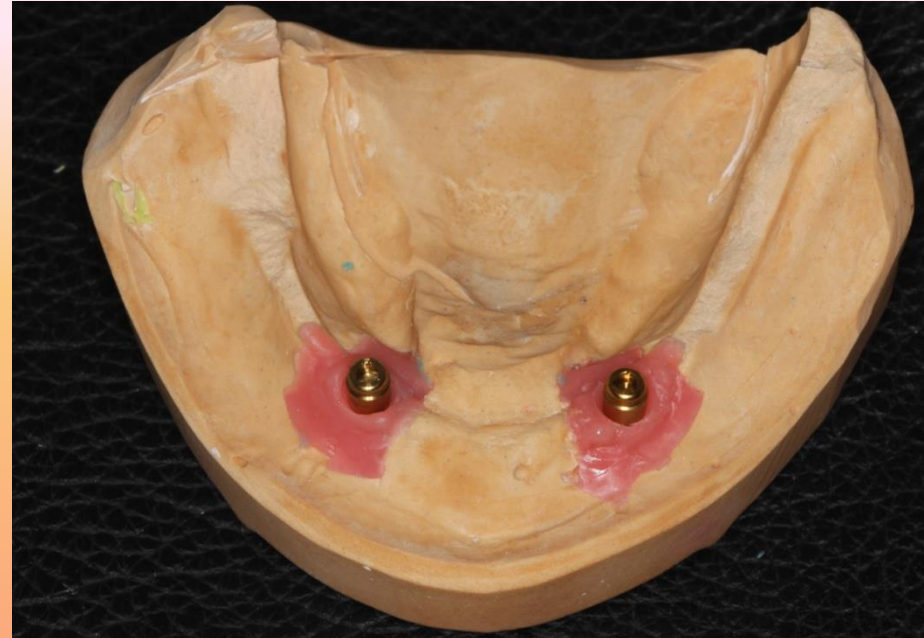
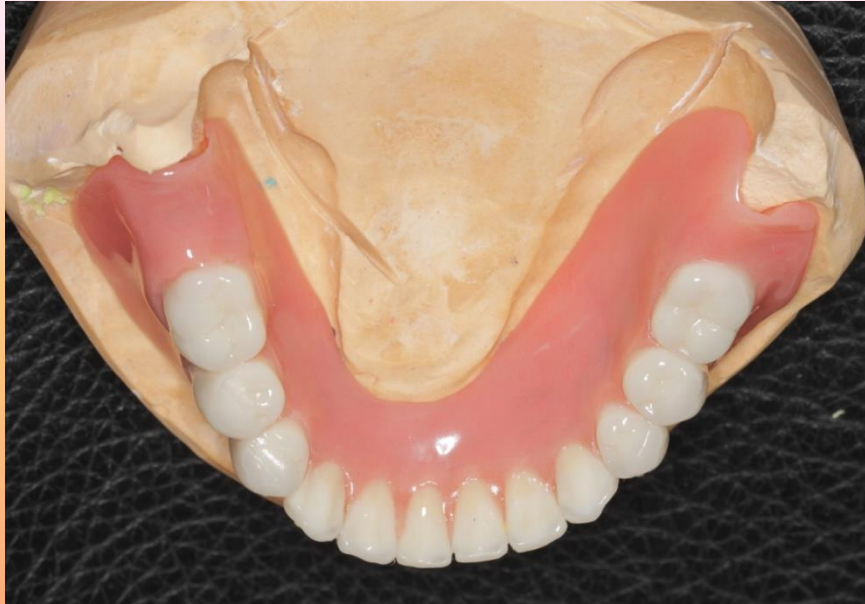Próba fogsorok a szájban II.



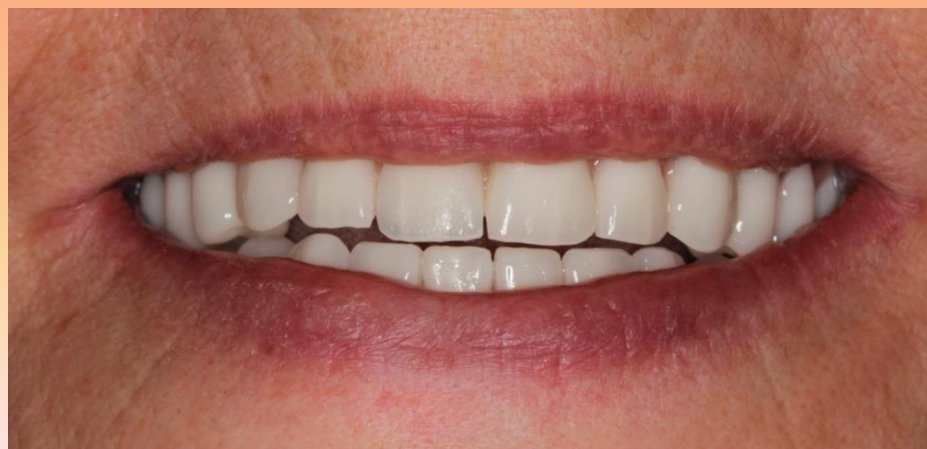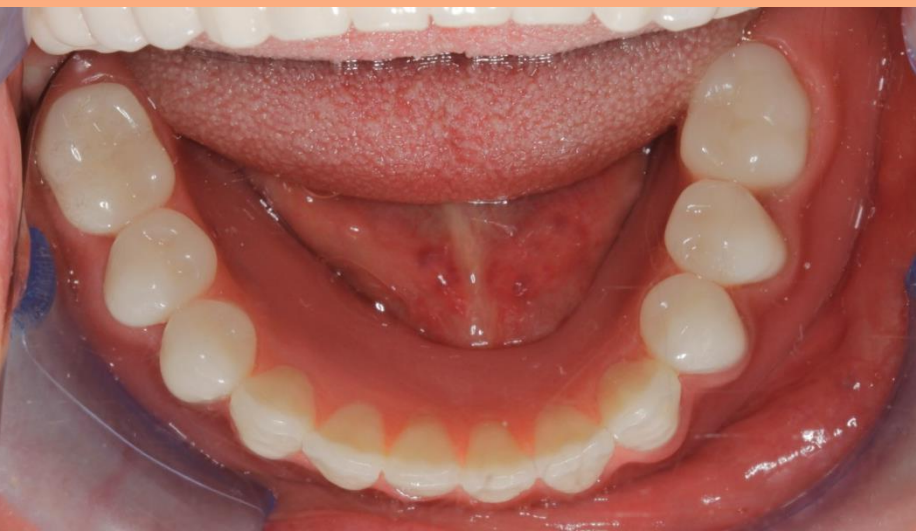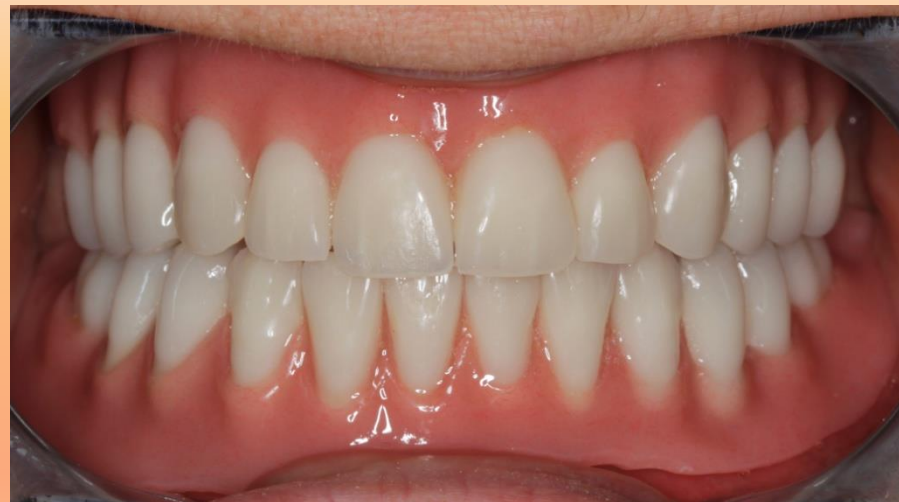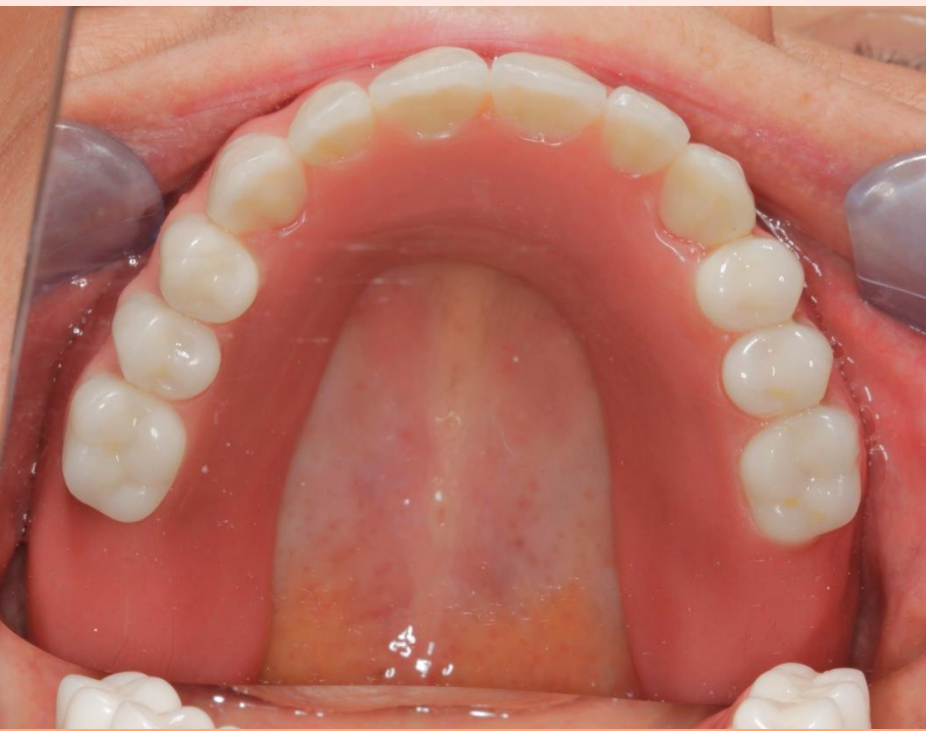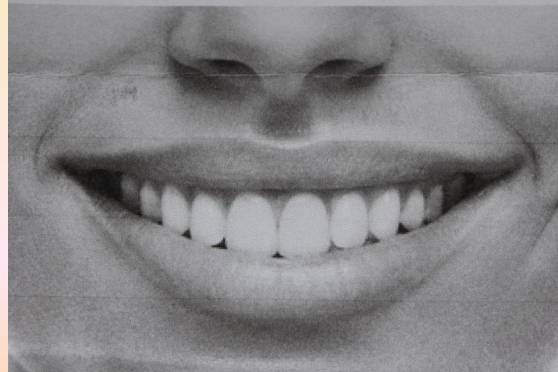Átadás I. - felső fogpótlás



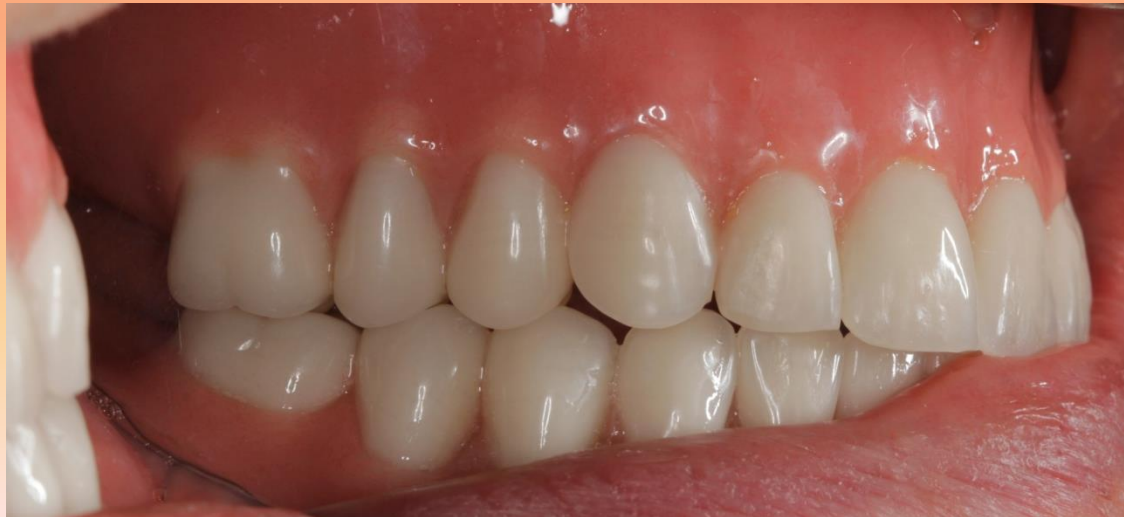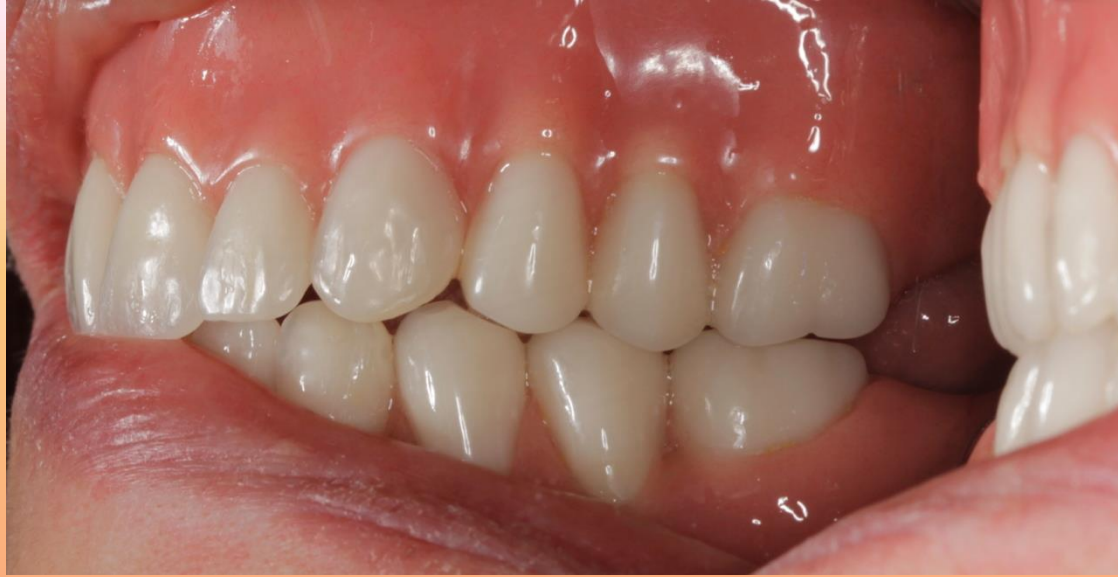Átadás II. – alsó fogpótlás



Átadás III.

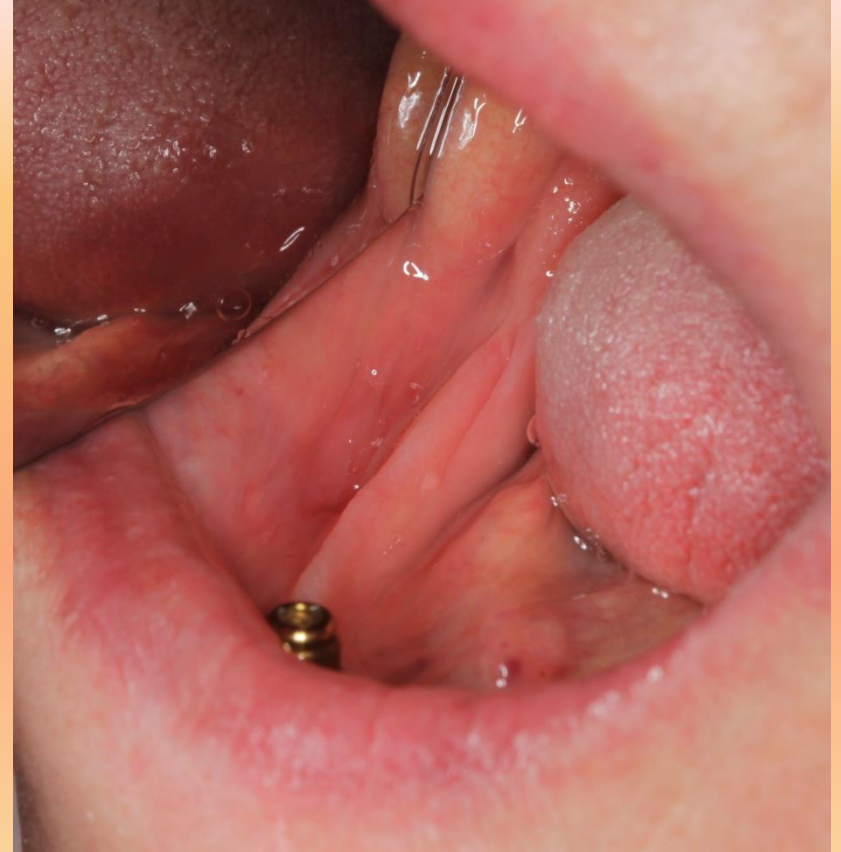
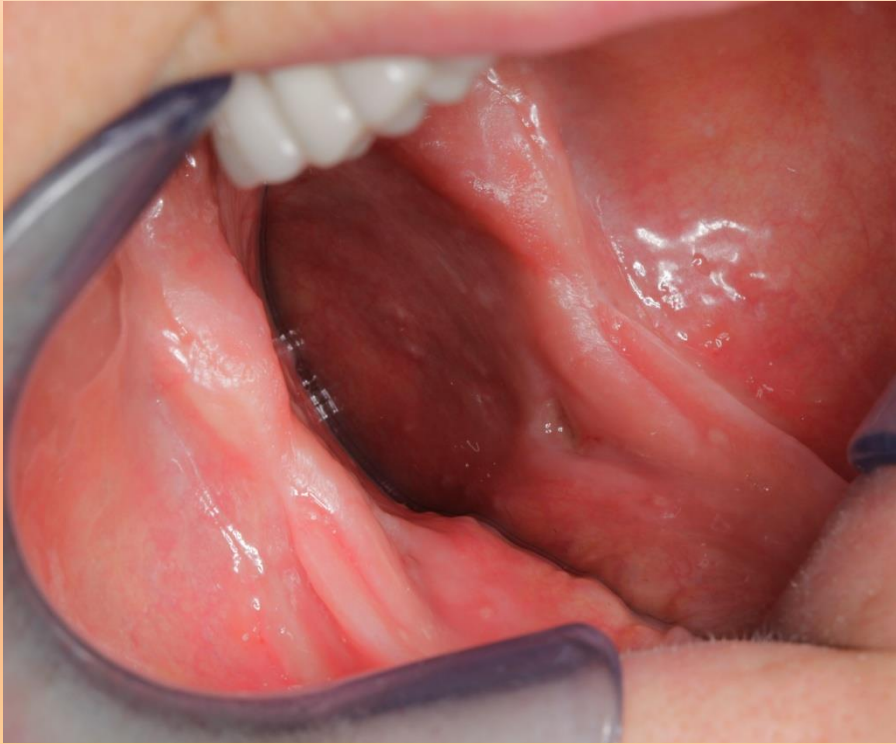
Átadás IV.



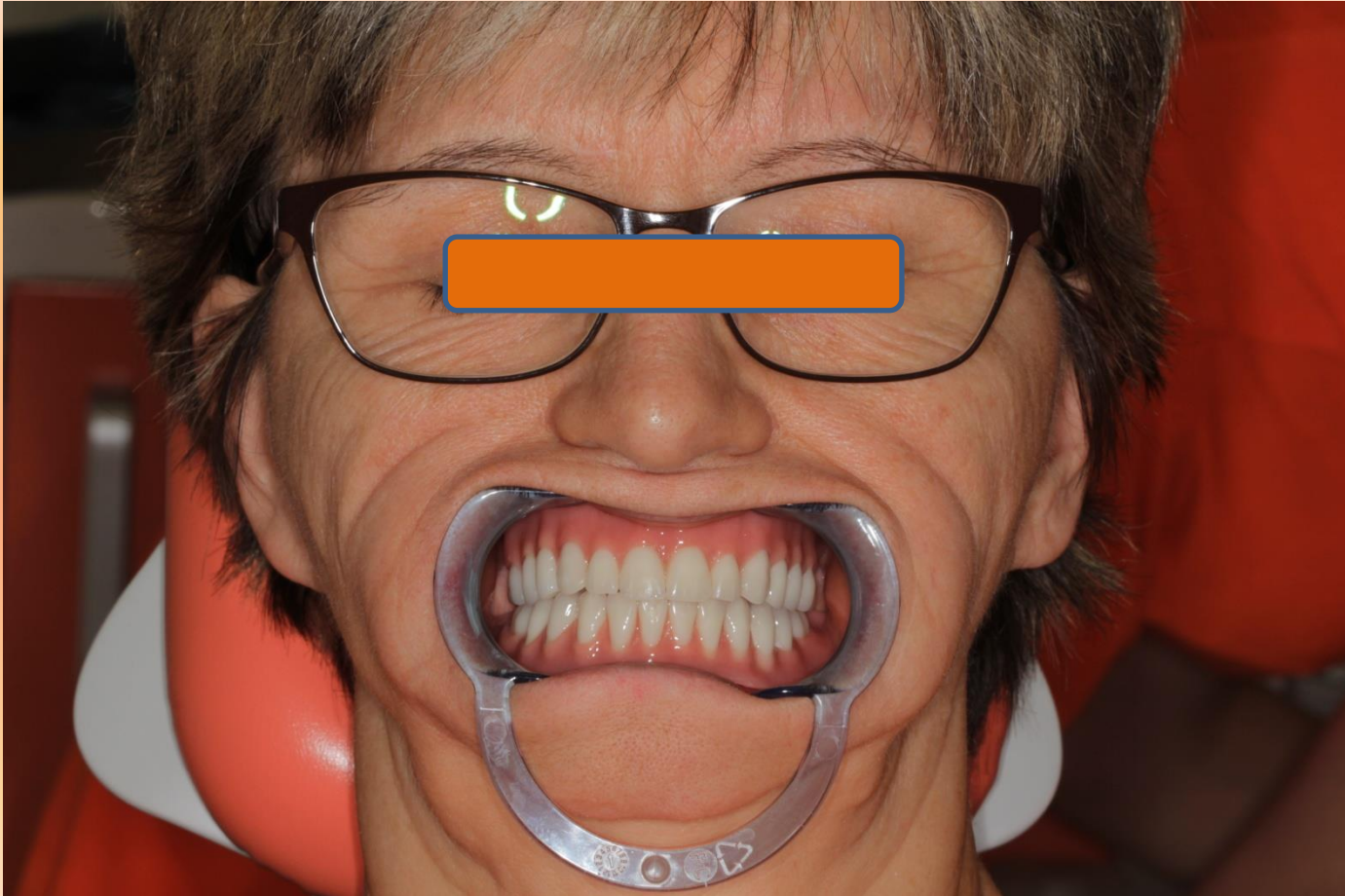Kontroll 1 hét múlva

- Decubitus az alsó állcsonton



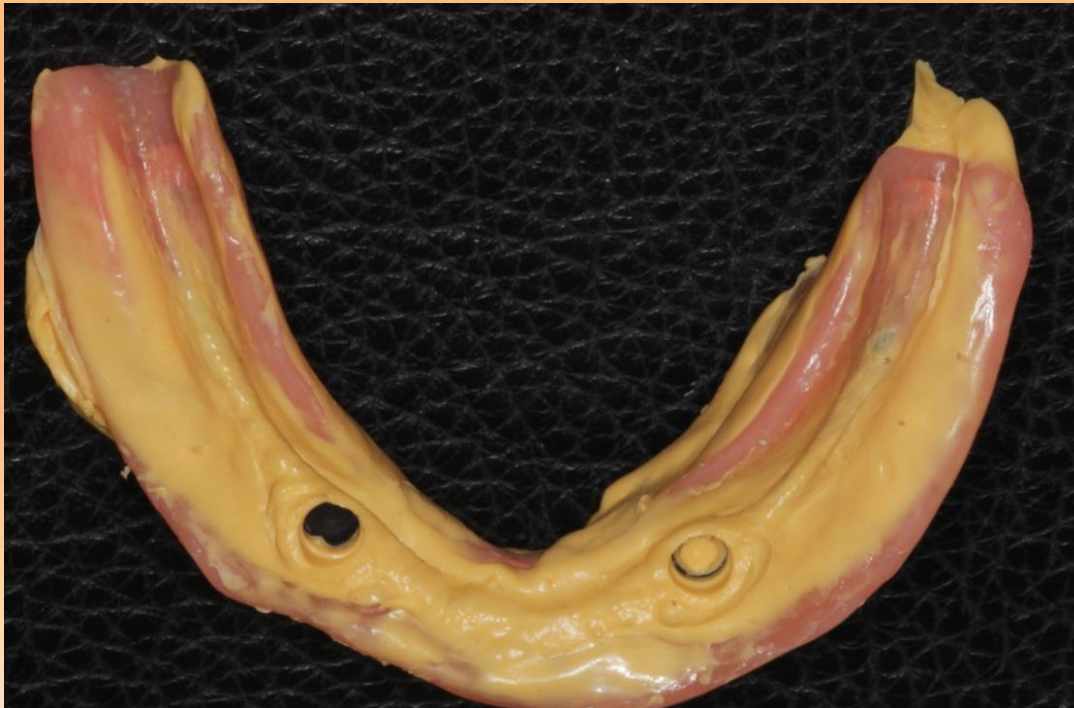Kontroll 1 hónap múlva

- Panaszmentesen viseli a fogsorokat

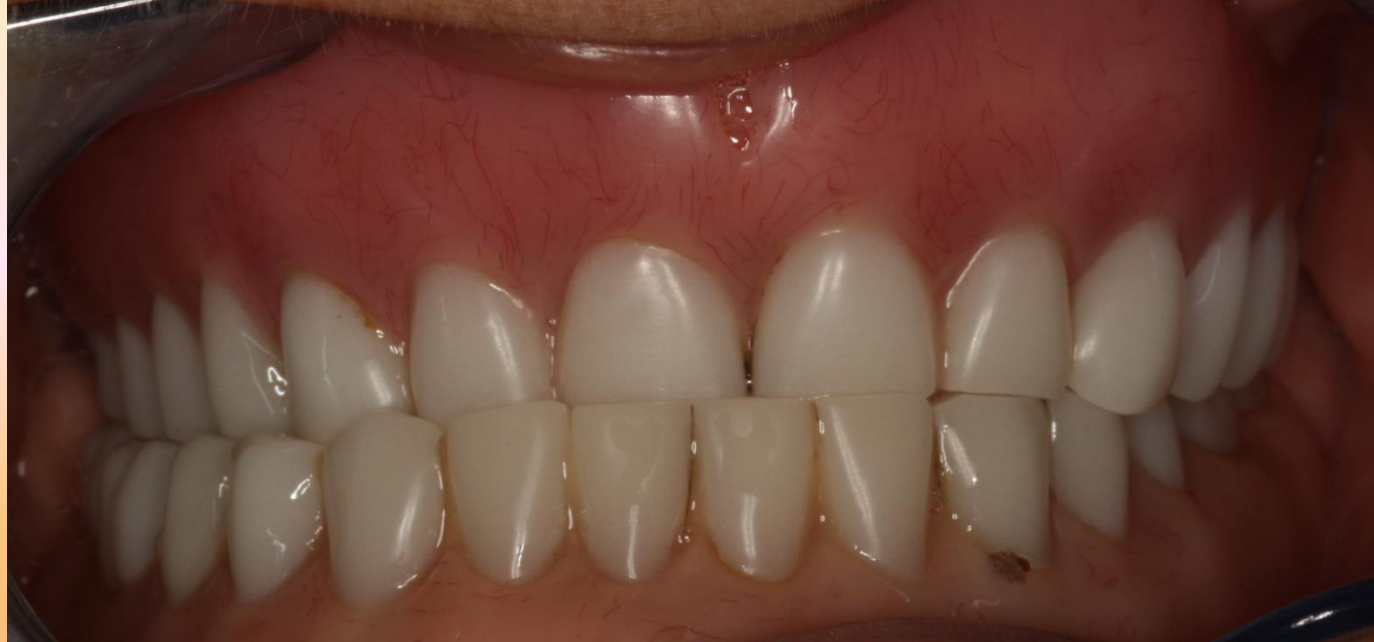

Kontroll fél év múlva

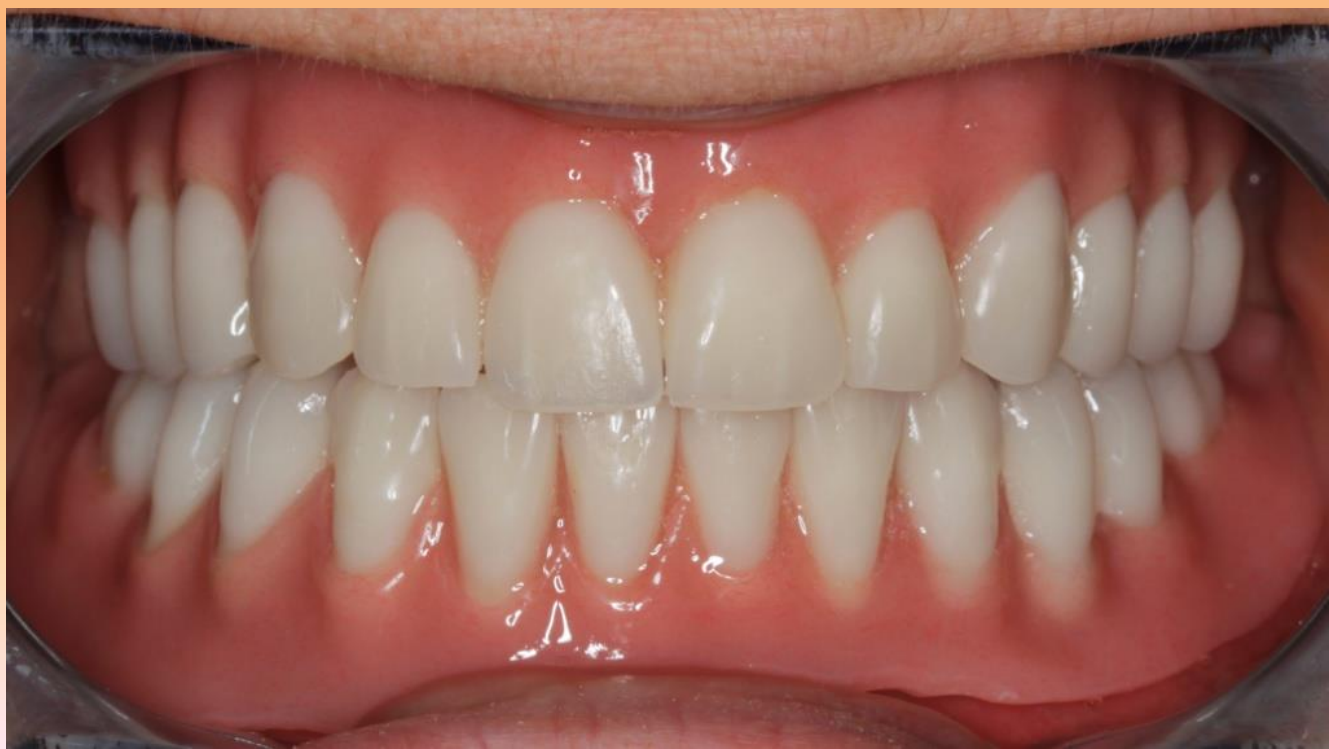- Páciens: „Alsó pótlás néha kimozdul harapáskor .” A betétek cseréje nem javított ezen.
- Alábélelés (A szilikon, közepes konz.)



- Kiindulási állapot



- Elkészült fogpótlás



Köszönöm a megtisztelő figyelmet!

