



Semmelweis Egyetem Fogorvostudományi Kar Fogászati és Szájsebészeti Oktató Intézet

Igazgató: Dr. Kivovics Péter egyetemi docens

<http://semmelweis-egyetem.hu/fszoi/>

<https://www.facebook.com/fszoi>



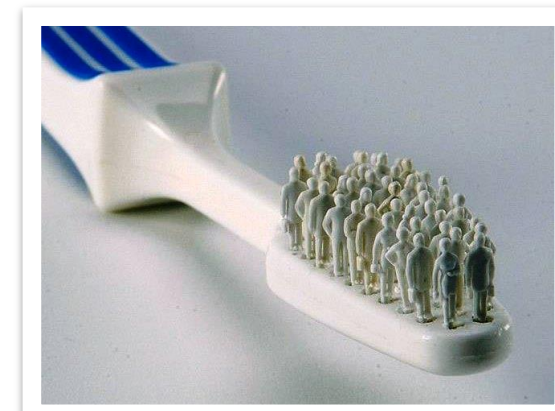
Teljes foghiány ellátása teljes lemezes pótlással



Szerző: dr. Hulmány Eszter

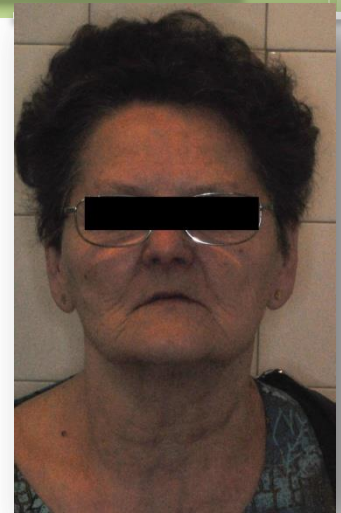Tutor: Dr. Katona István
osztályvezető főorvos

Mentor: Dr. Kivovics Péter
egyetemi docens



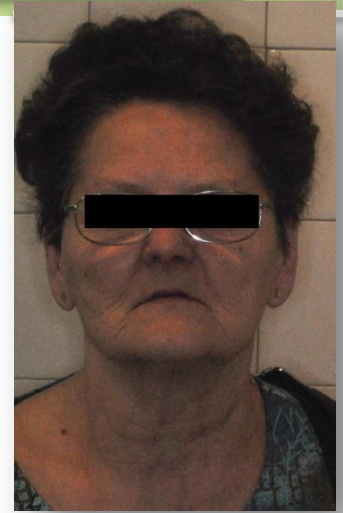Anamnézis

- A páciens: 68 éves nő, nyugdíjas óvodai nevelő
- Az általános anamnézisben gyógyszeresen kezelt magas vérnyomás (Betaloc ZOK 50 mg) és cukorbetegség (DM2, diéta) szerepel.
- A klinikára érkezés indoka:
 - A páciens felső fogsora elkopott, alsó kombinált pótlása kitört.
 - Új pótlásokat szeretne.
 - Alsó front régióban vérzésre, folyamatos fájdalomra panaszkodott.

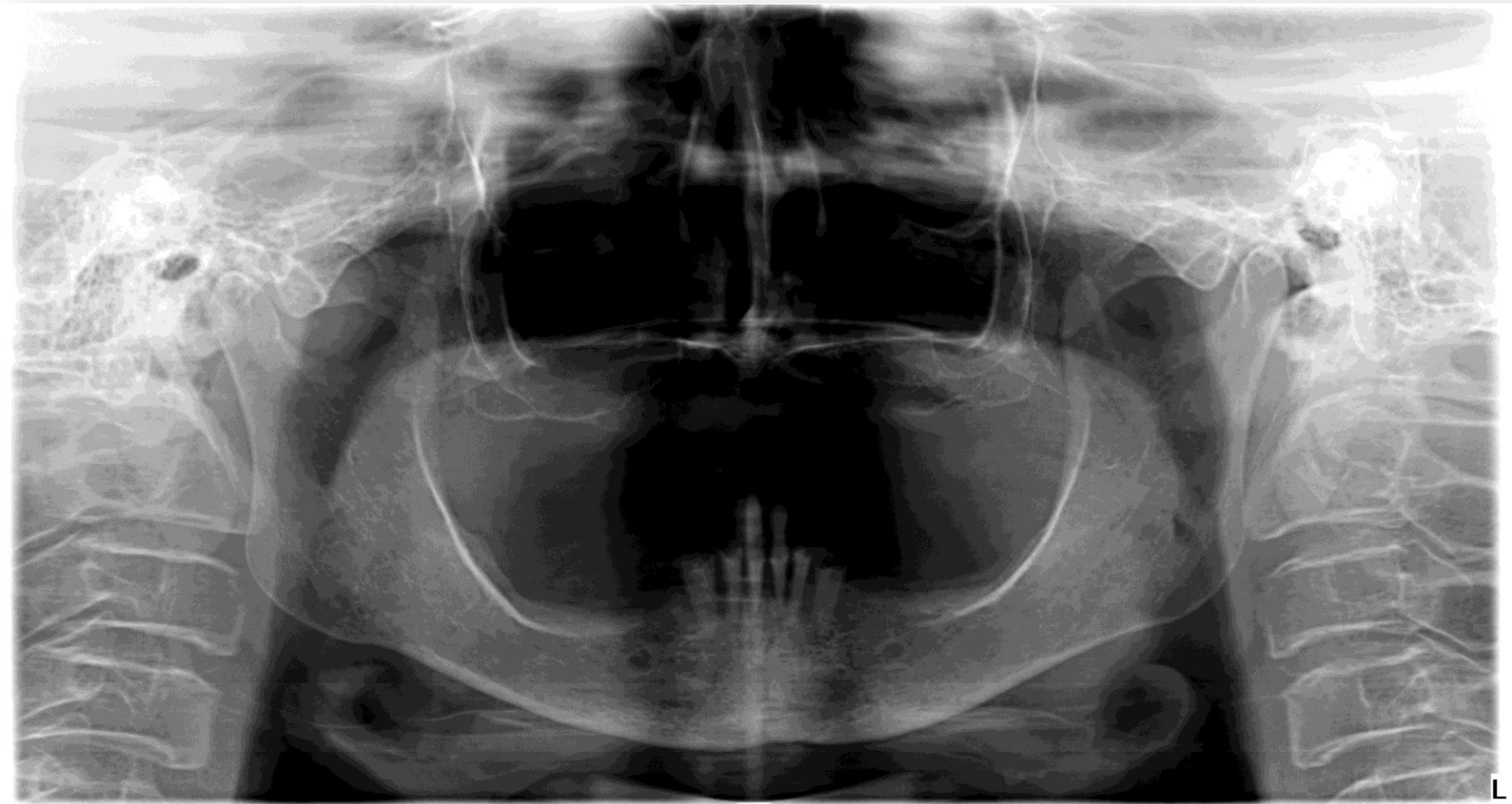


Szájvizsgálat

- Sztomato-onkológiai szűrés: negatív
- TMI vizsgálat: eltérést nem tapasztaltam
- Szájhygiéné: közepes
- Protetikai osztályozás (kiinduláskor):
 - Felső állcsont: teljes fogatlanság
 - Alsó állcsont: Fábián- és Fejérdy-féle 2A osztály
- Harapási forma: eugnath

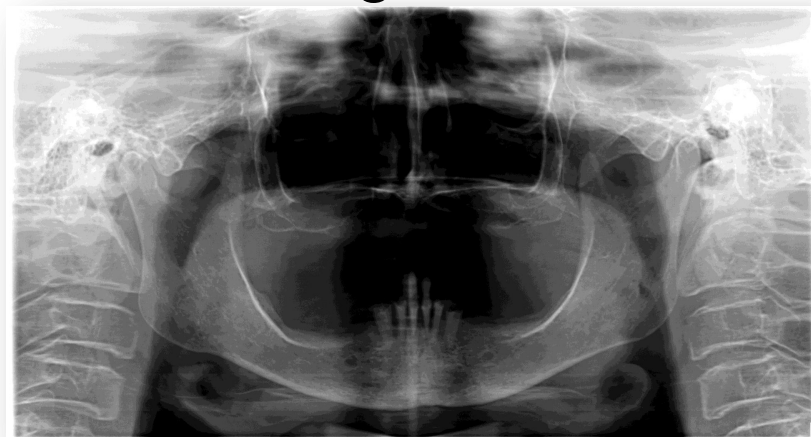


Kiegészítő vizsgálat – OP felvétel

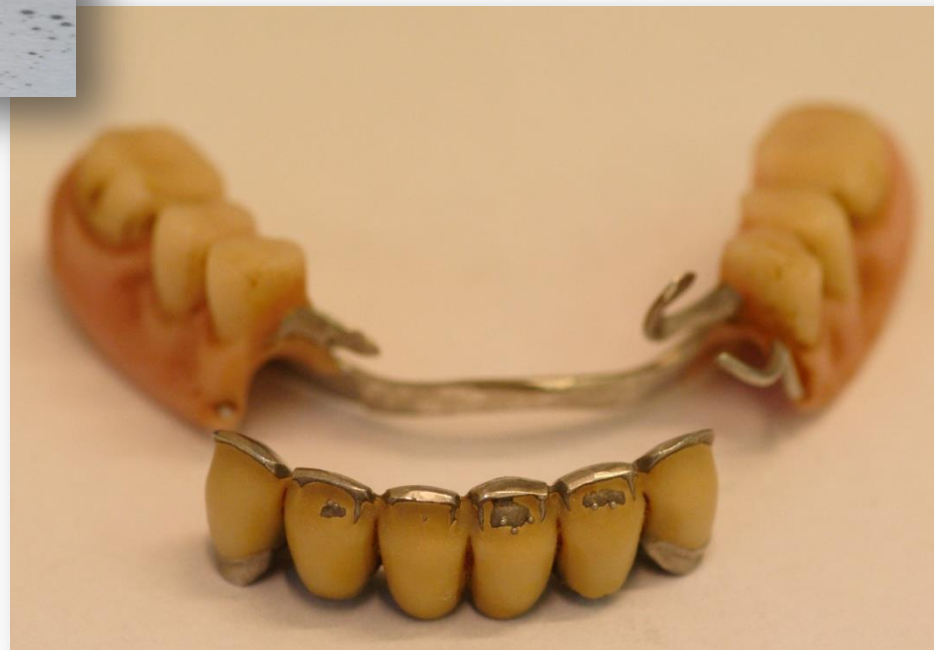
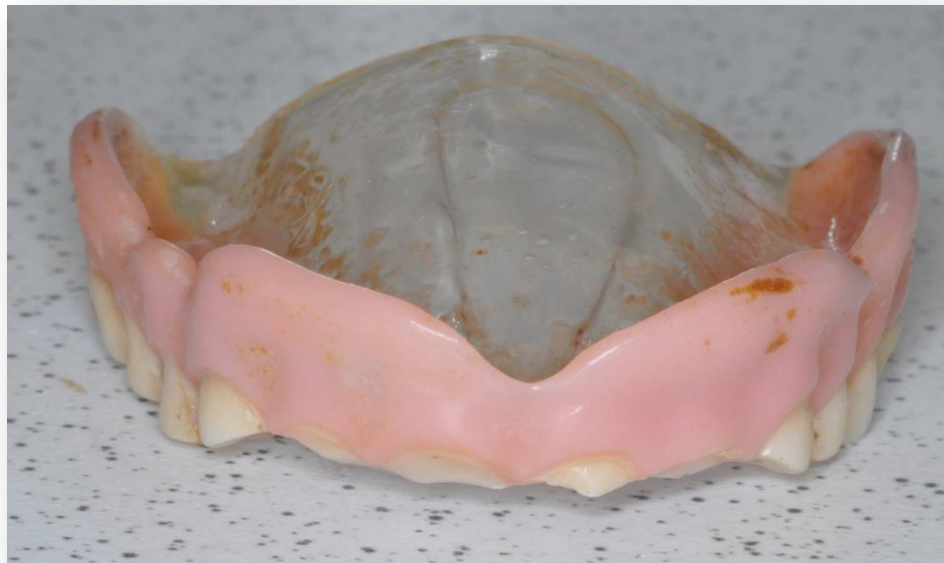
Diagnózis, kezelési terv

- Krónikus parodontitis
- Fogak mozgathatóak (III. fok, vertikális dimenzió)
- Fogállomány jelentősen felpuhult, caries penetrans, fractura radicis
- 33 periodontitis apicalis chronica
- 43, 42, 41, 31, 32, 33 fogak eltávolítása szükséges
- Régi pótlások cseréje javasolt

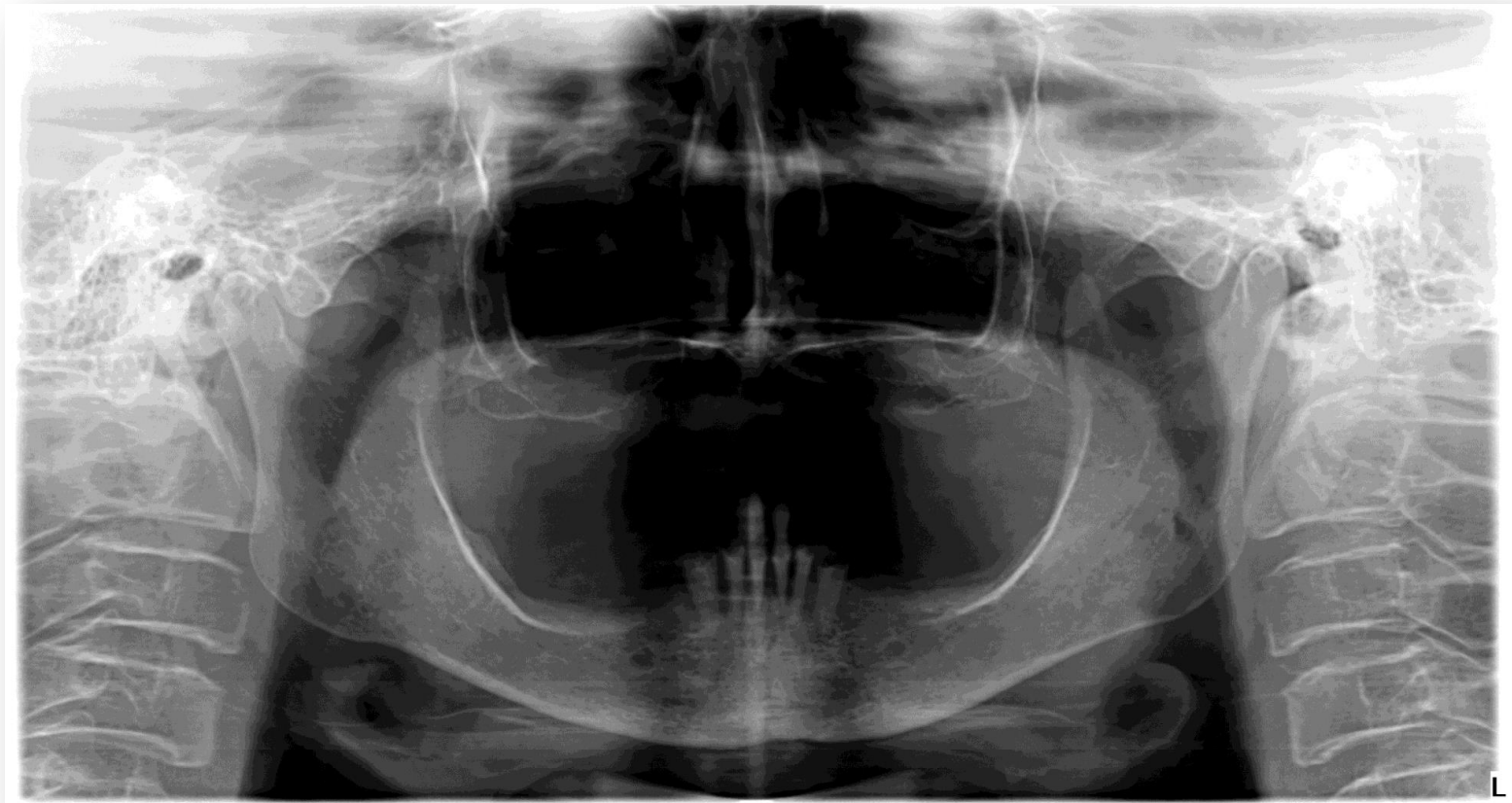


Régi pótlások

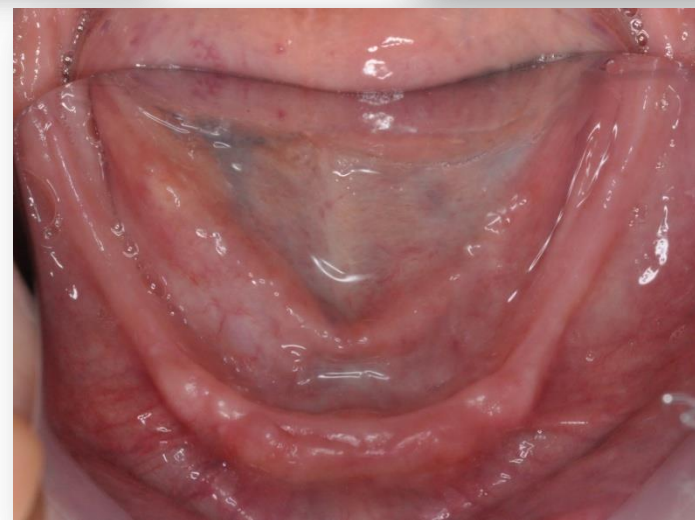
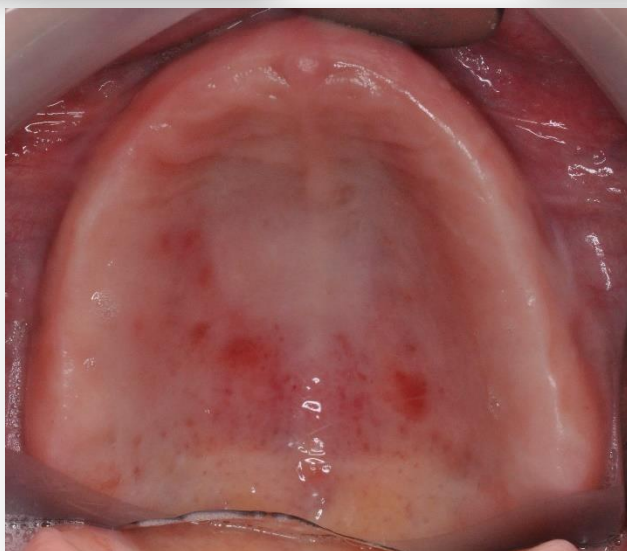
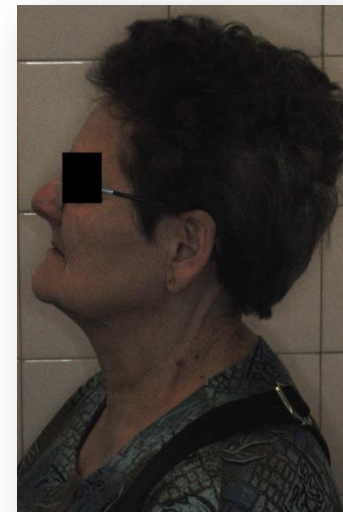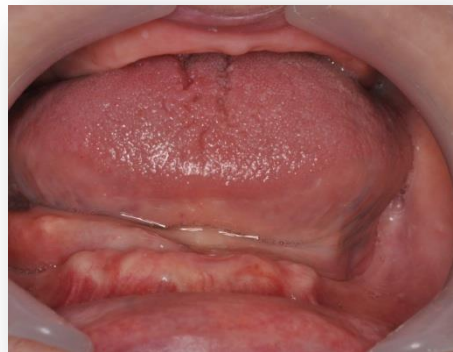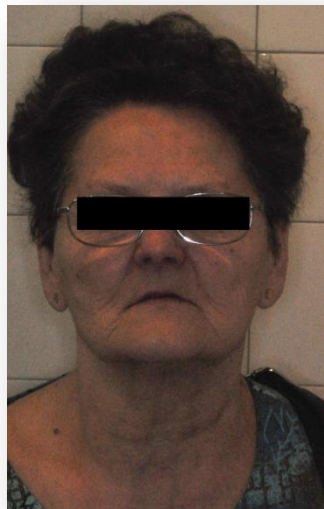Előkészítő műveletek

- Szájsebészeti
 - 33, 32, 31, 41, 42, 43 fogak extractioja



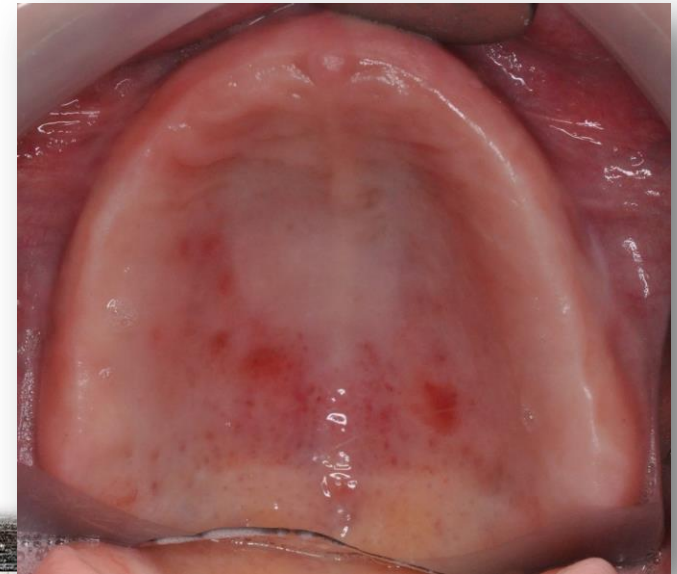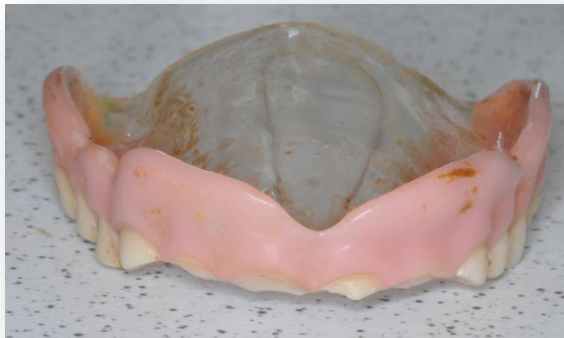Fotódokumentáció – gyógyulás után



Status - Felső állcsont

- Teljes fogatlanság
- Korábban teljes lemezes pótlást viselt
- Stomatitis prothetica
Newton 1. típus: localisalt, enyhe gyulladás, gombostű-fejnyi hyperaemias foltok

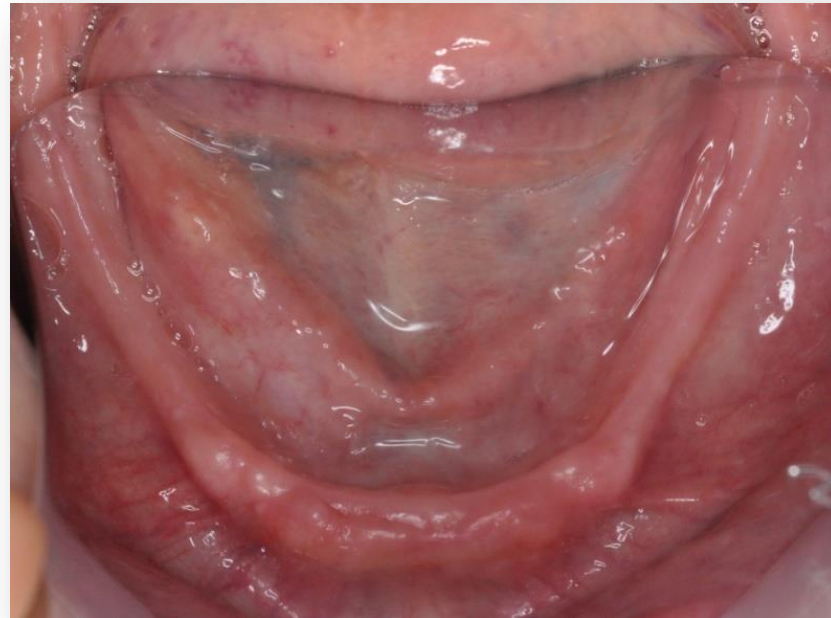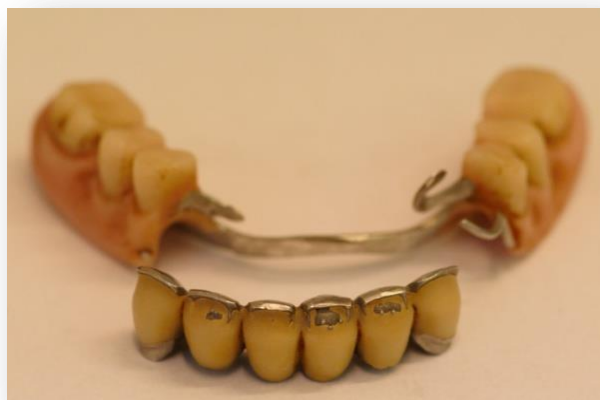Th: nystatinos ecsetelés
Fogsorviselési tilalom.



Nystatini		
centigrammata sexaginta	(0,60 g)	
Benzocaini		
gramma semmis	(0,50 g)	
Saccharimidinatrii		
centigrammata sex	(0,06 g)	
Hydrogelmethylcellulosi		
adgrammataviginti	(20,00 g)	
Miscel fiat unguentum.		
Detur ad rostrataetubuli!		
DS.: Külsőleg! Kenőcs.		
Iszap előírása	szemkőveselőanyag előírása	erőss előírása

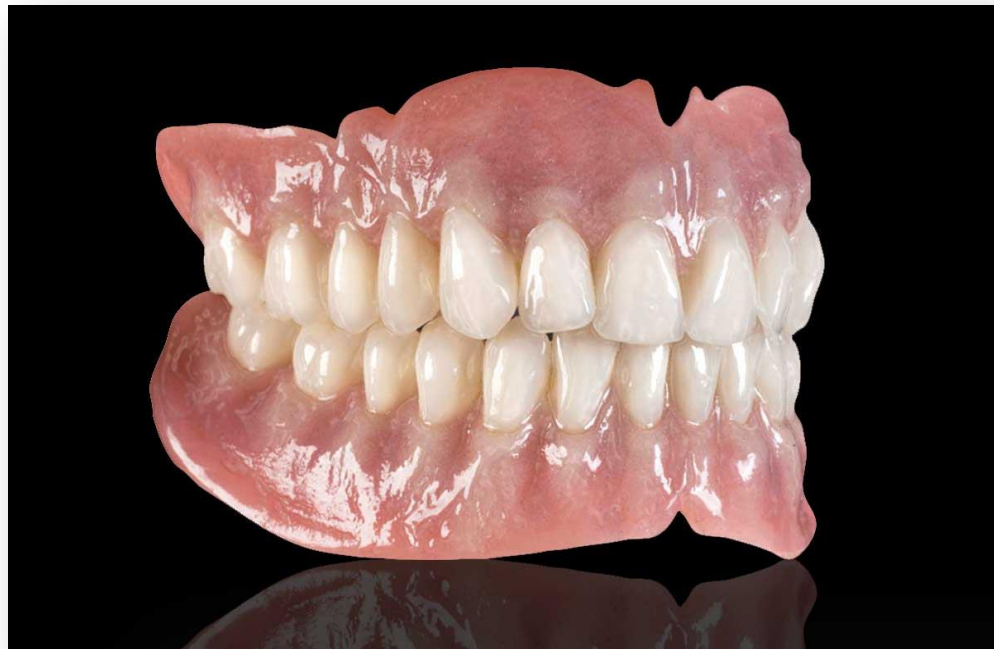Status - Alsó állcsont

- Teljes fogatlanság
- Korábban kombinált pótlást viselt

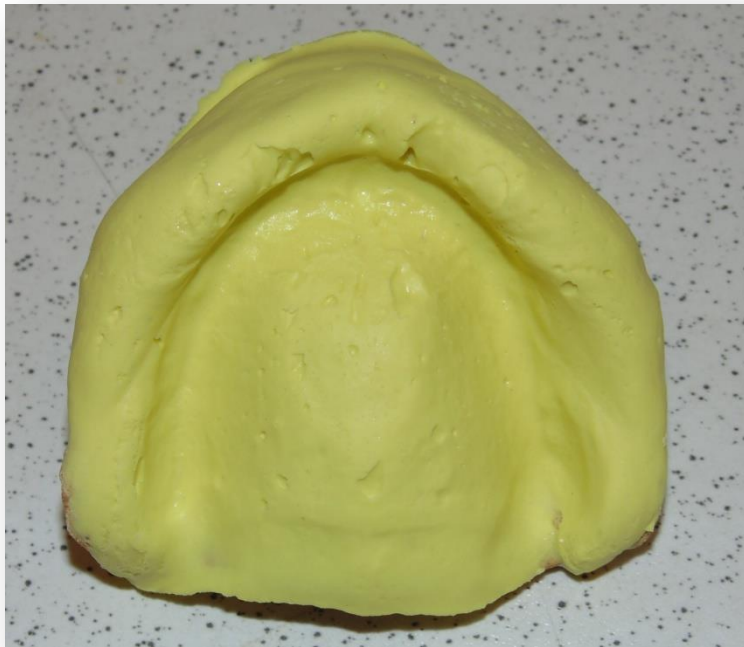

Kezelési terv – Felső és alsó állcsont

- Teljes lemezes pótlás, 12 fogat pótol

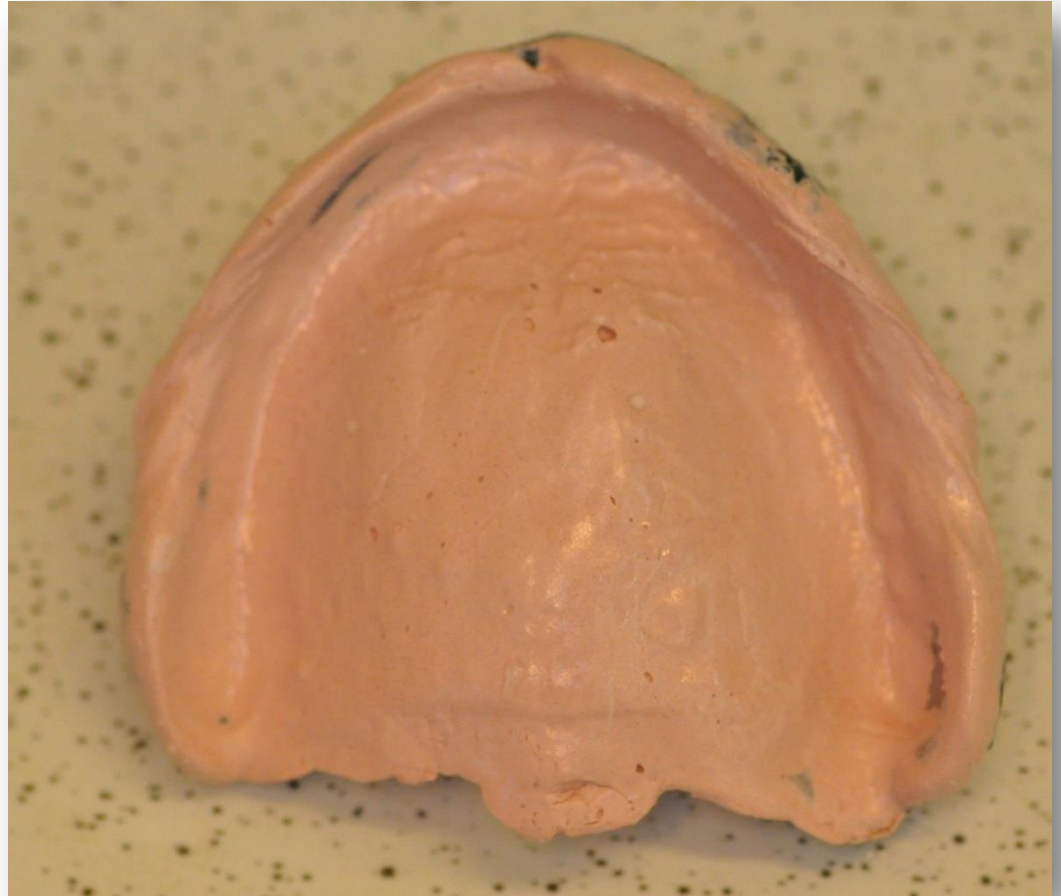
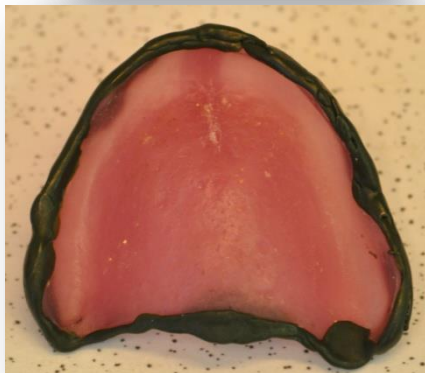
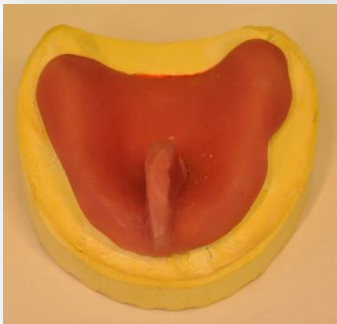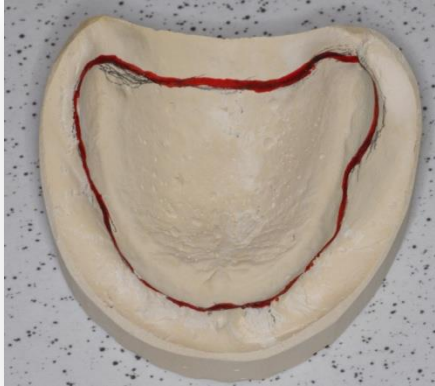A pótlások készítésének főbb lépései



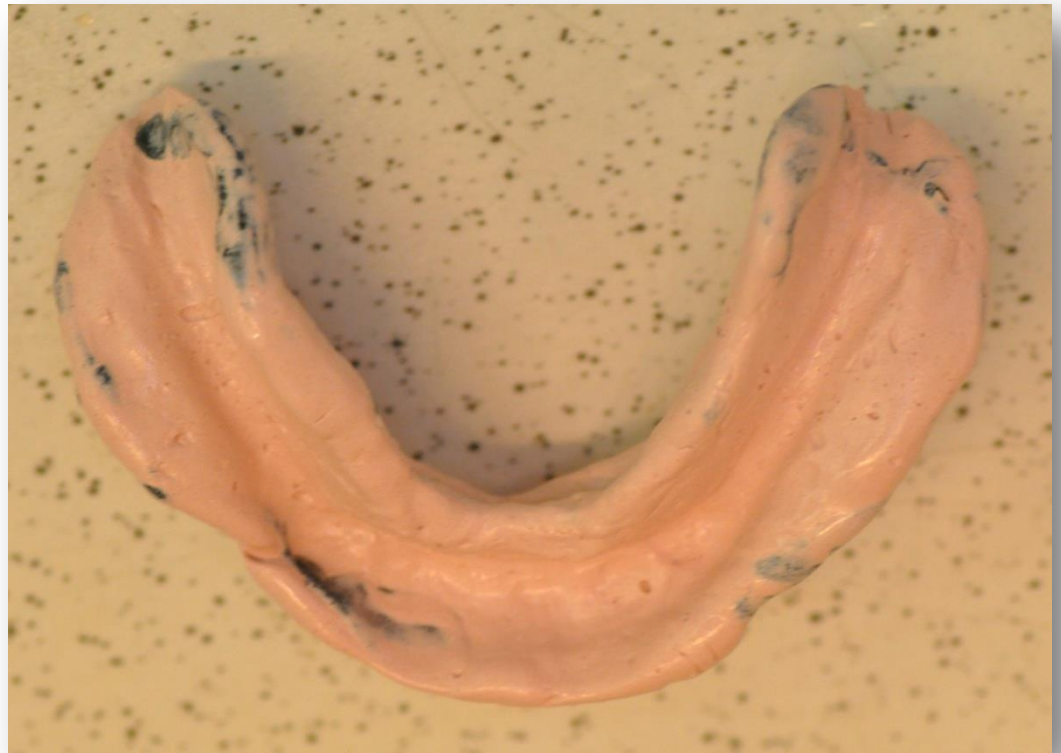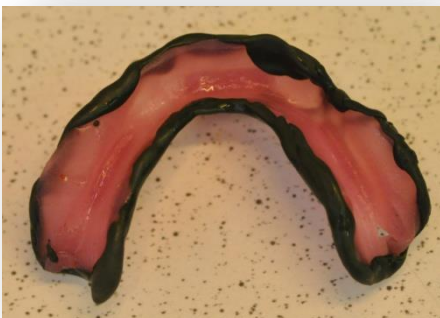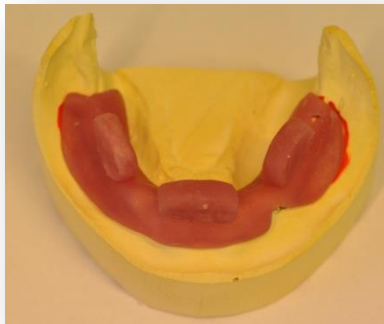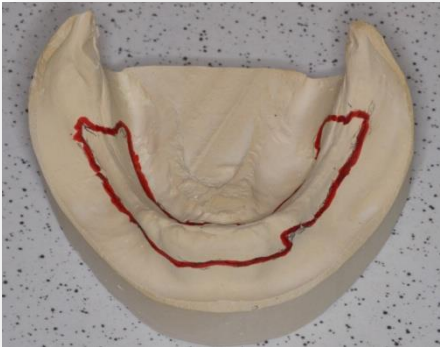
Felső és alsó anatómiai lenyomatok- alginát (Tropicalgin, Zhermack)

Felső funkciós lenyomat készítése



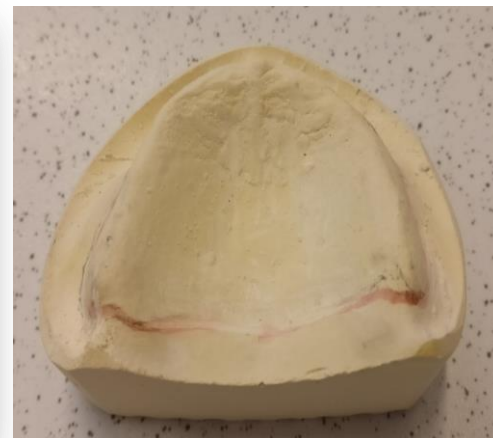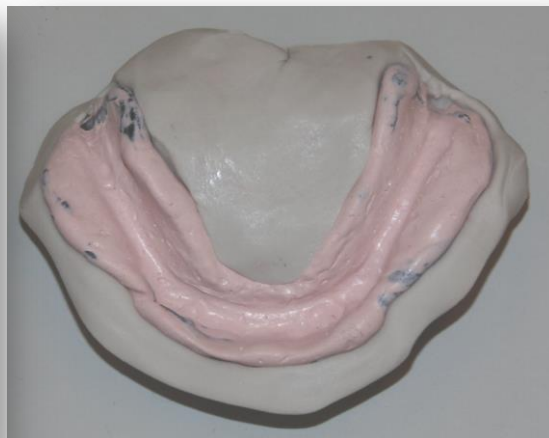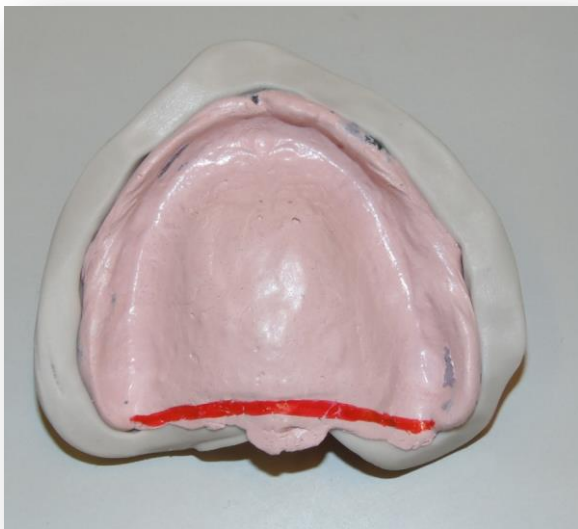- Az egyéni kanál határai az anatómiai mintán.
- Az egyéni- és a funkciós kanál, valamint a funkciós lenyomat (SS White).

Alsó funkciós lenyomat készítése



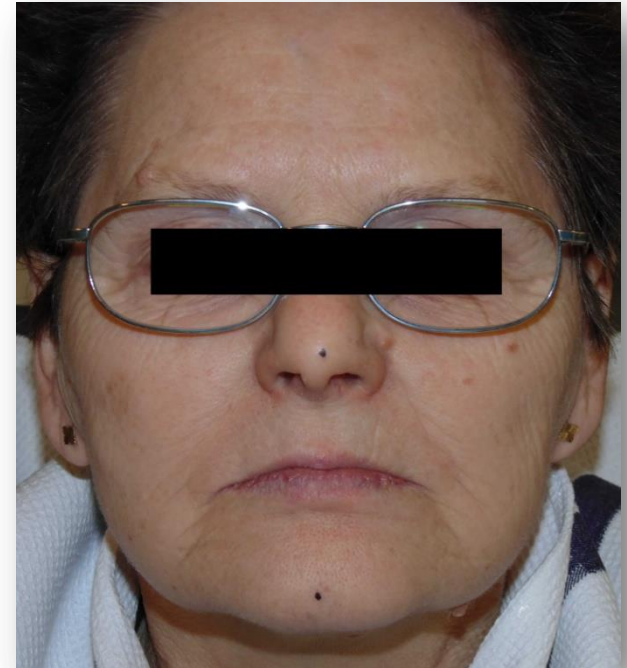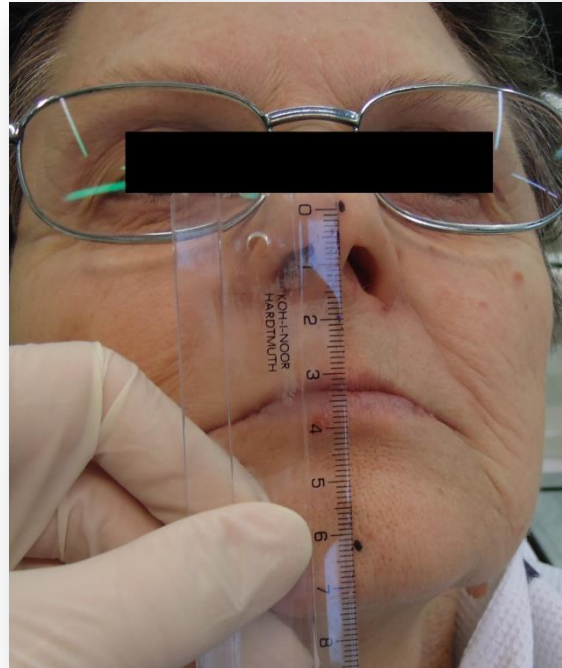
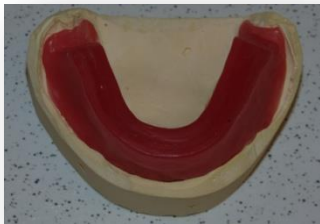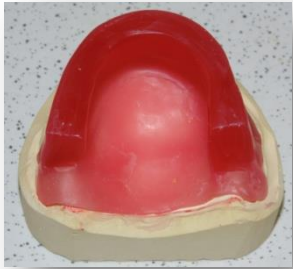- Az egyéni kanál határai az anatómiai mintán.
- Az egyéni- és a funkciós kanál, valamint a funkciós lenyomat (SS White).

A pótlások készítésének főbb lépései



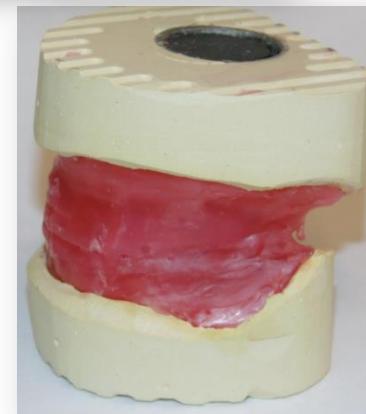
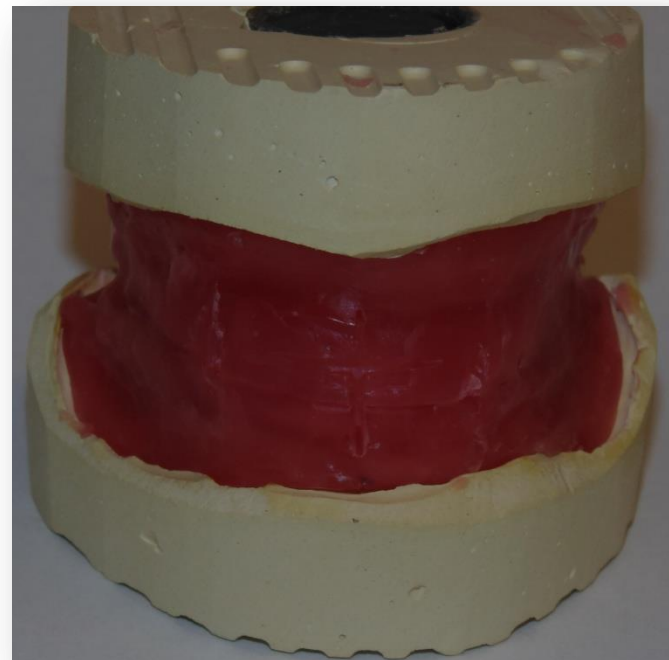
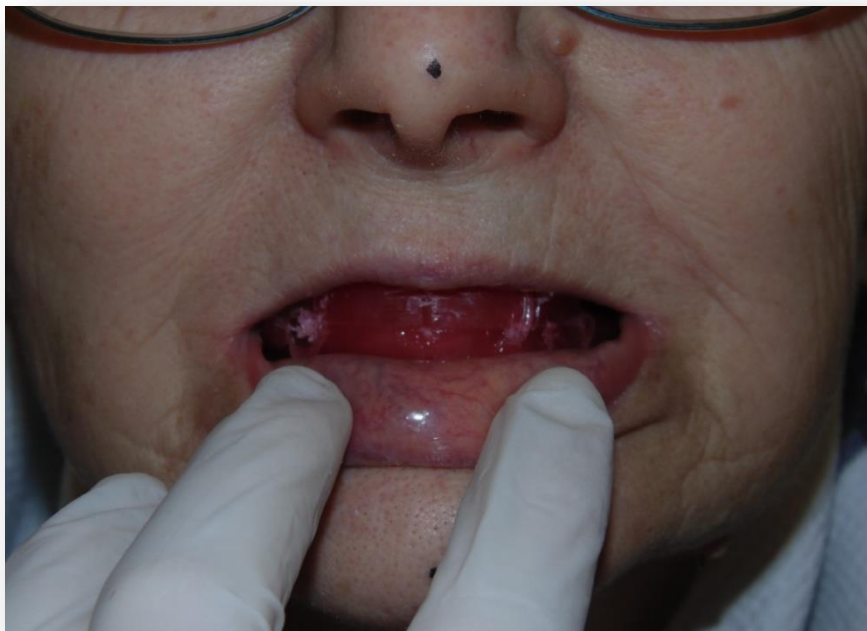- Mandzsettázott funkciós lenyomatok (szilikon) és a hátsó lezárási vonal jelölése a felső lenyomaton.
- A begravírozott funkciós minta.

A centrális okklúzió meghatározása harapási sablonnal



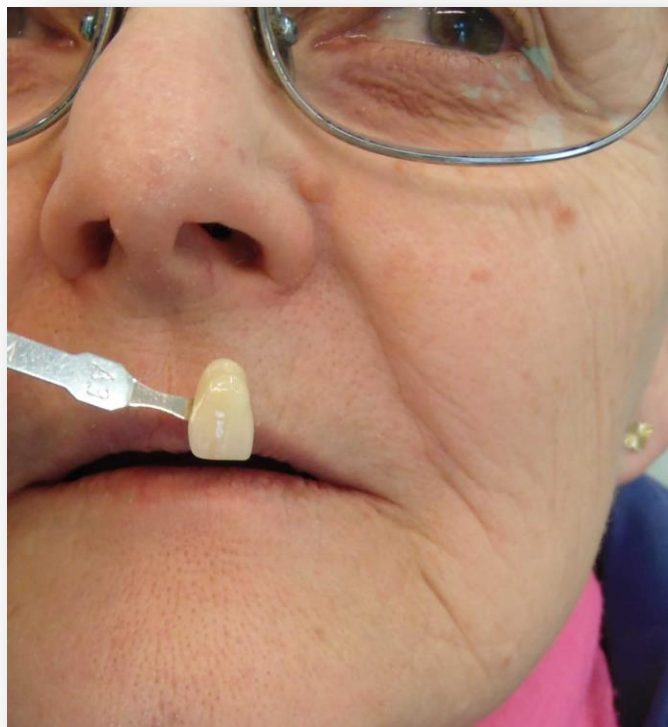- Alsó és felső harapási sánc
- Harapási magasság meghatározása

A centrális okklúzió meghatározása harapási sablonnal 2.

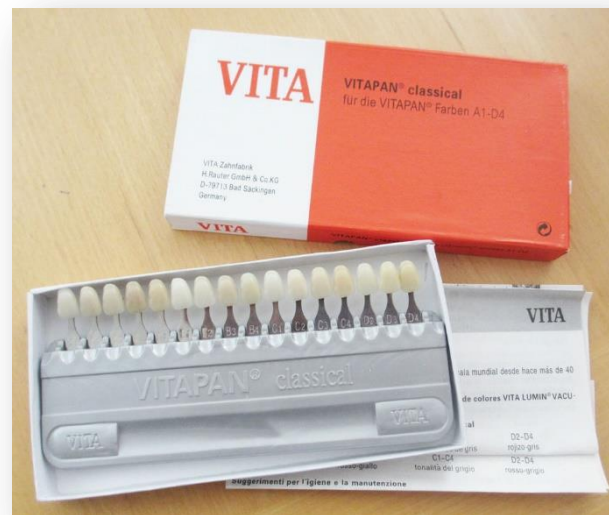

- Alsó és felső harapási sablon befaragva szájból és mintán

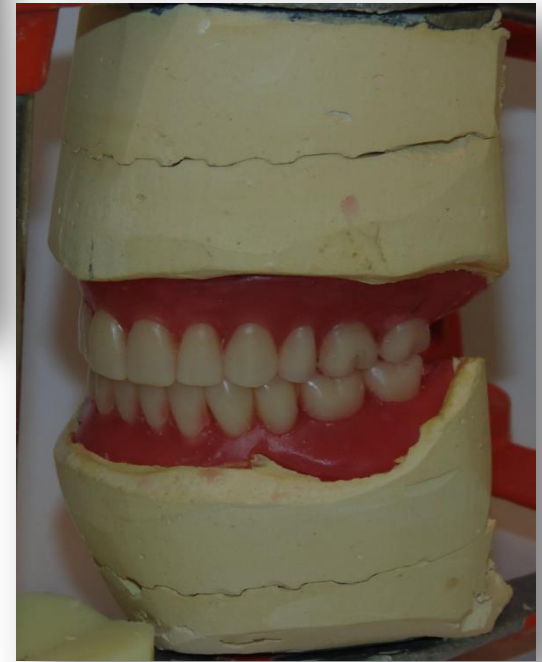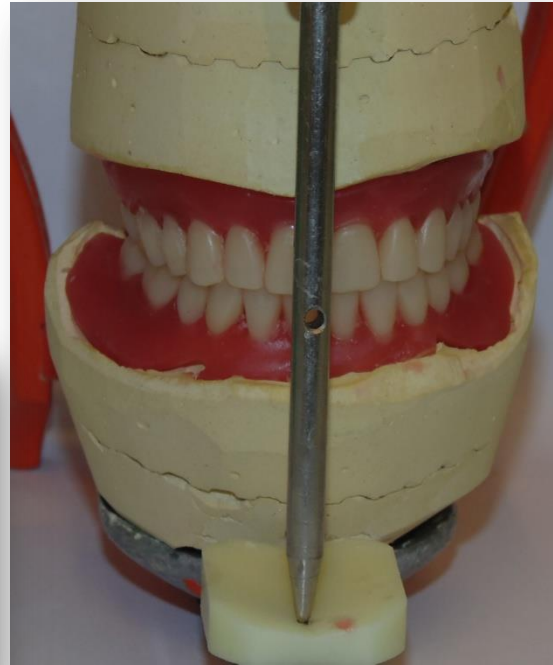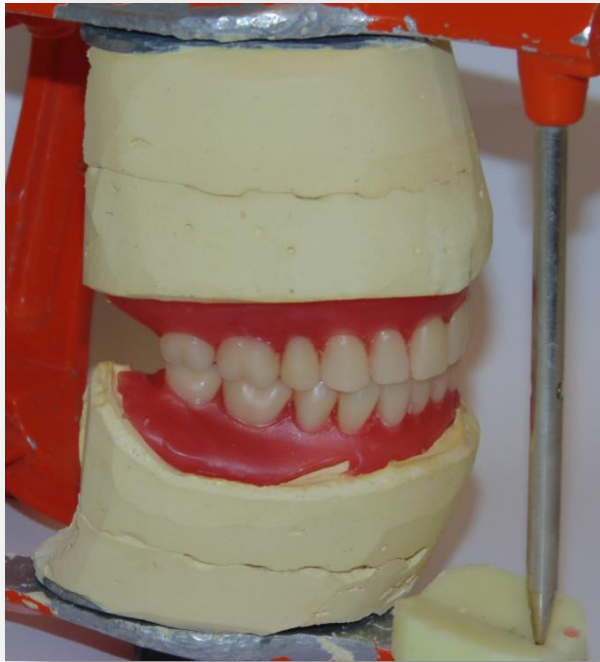Fogszín meghatározása



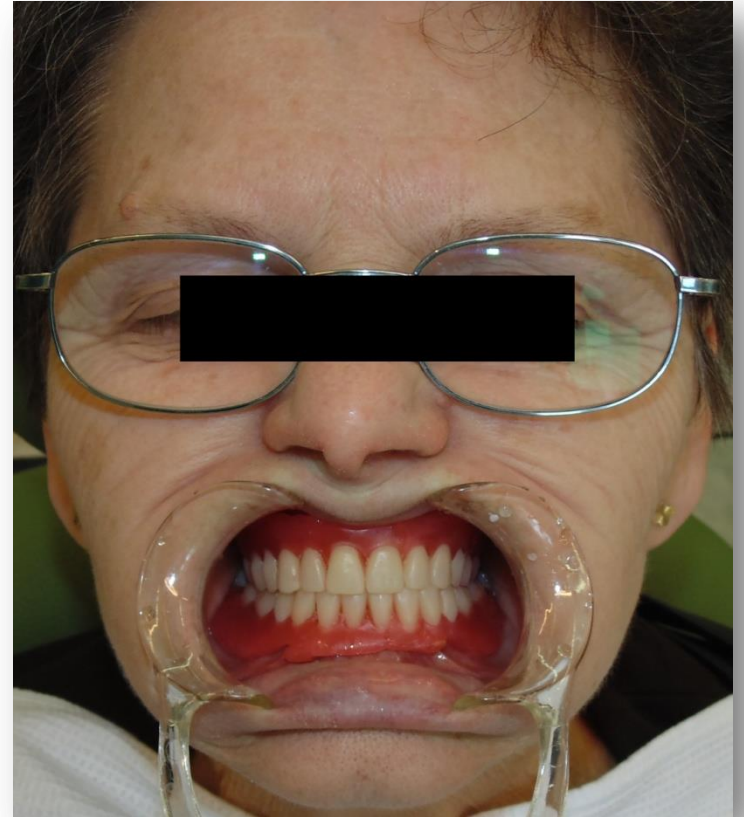
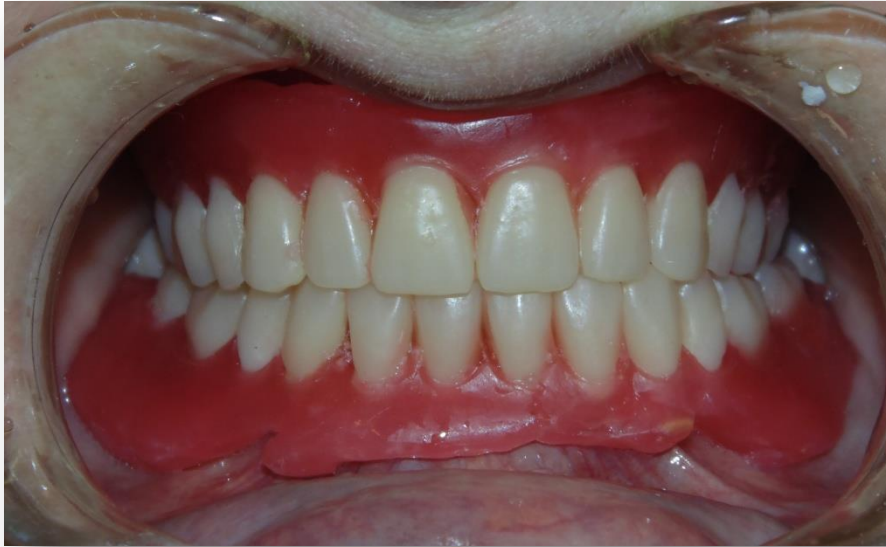Választott árnyalat:
Vita Classic A3



A próbafogsorok ellenőrzése a mintán

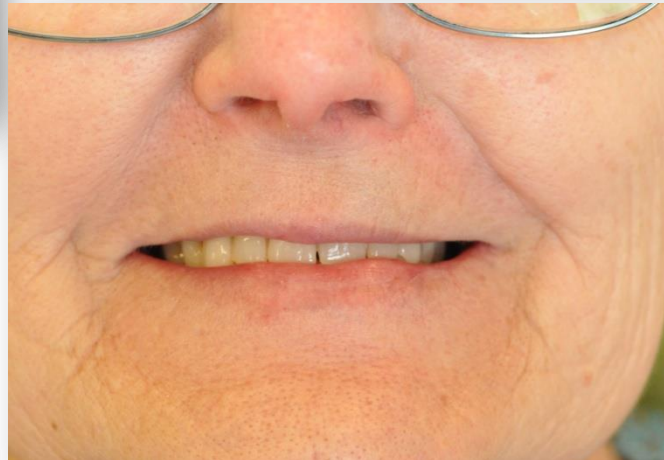
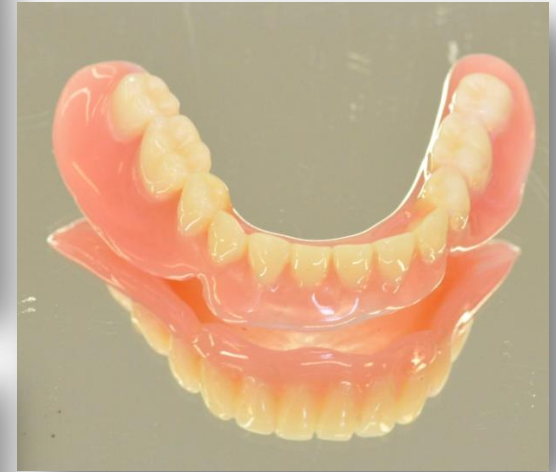
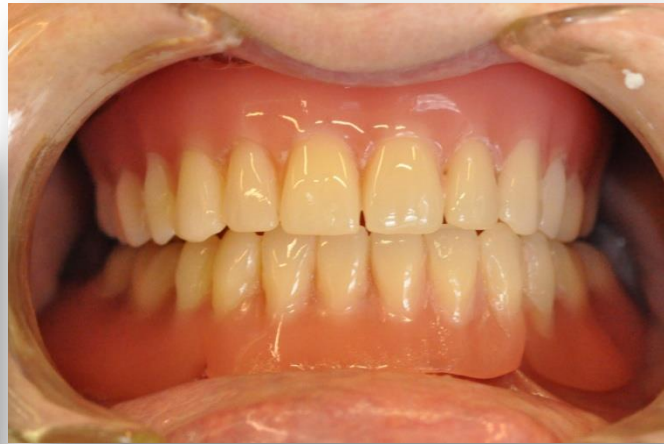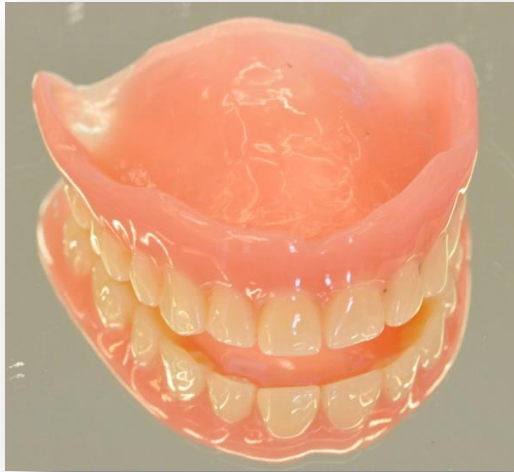A próbafogsorok ellenőrzése a szájbán



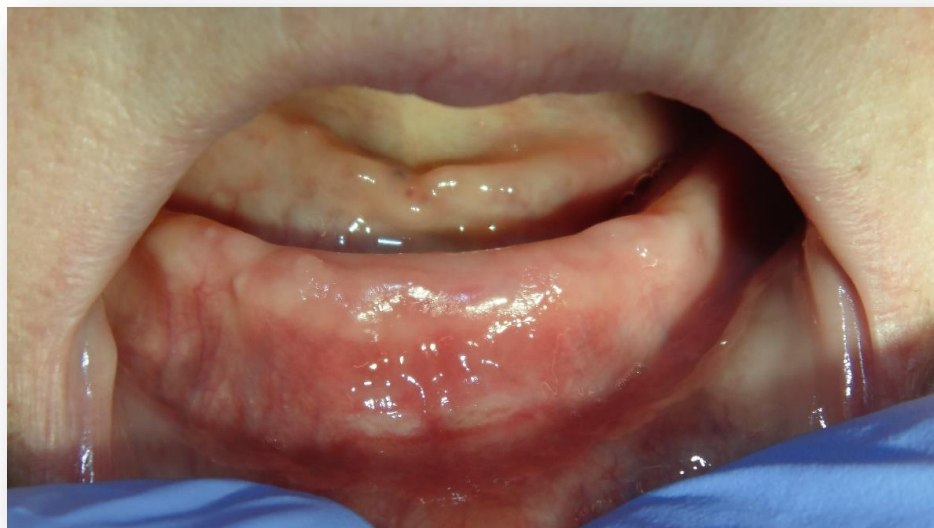A kész pótlás átadása

ellenőrzés, instruálás, motiválás



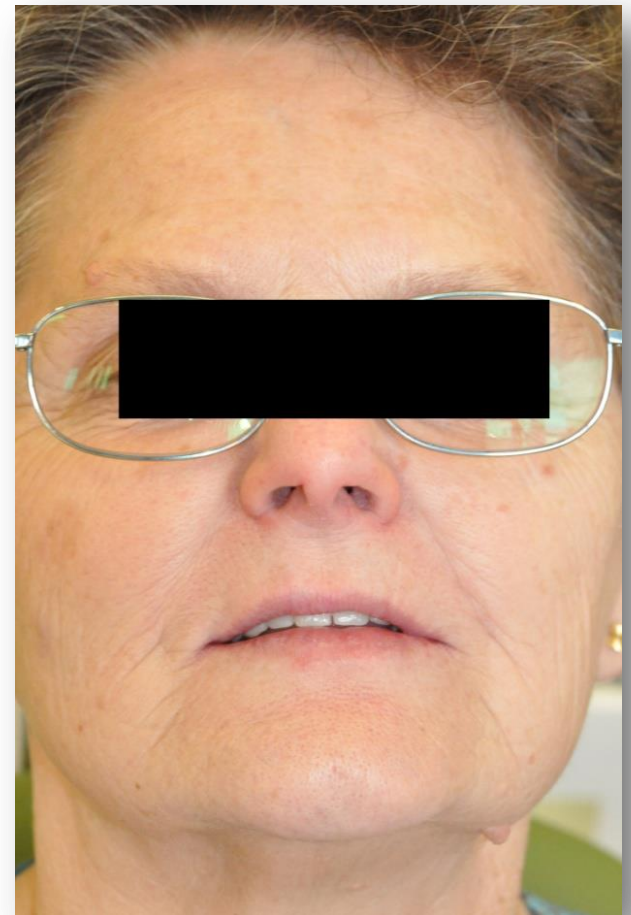Rövidtávú visszarendelés

- A páciens a kéthetes visszarendelésen az étkezés nehézségére panaszkodott.
- Alsó front régióban a vestibularis áthajlásban decubitus alakult ki. A pótlást korrigáltam, a decubitus gyógyult háromhetes kontrollon.



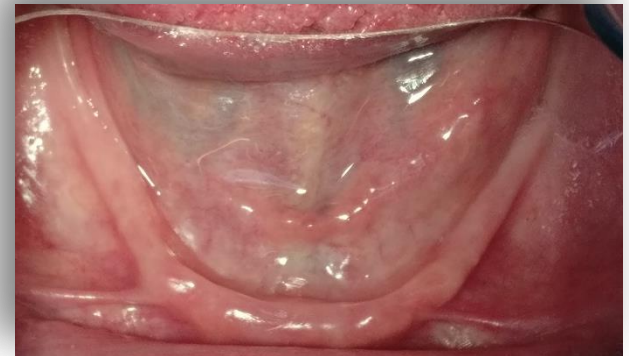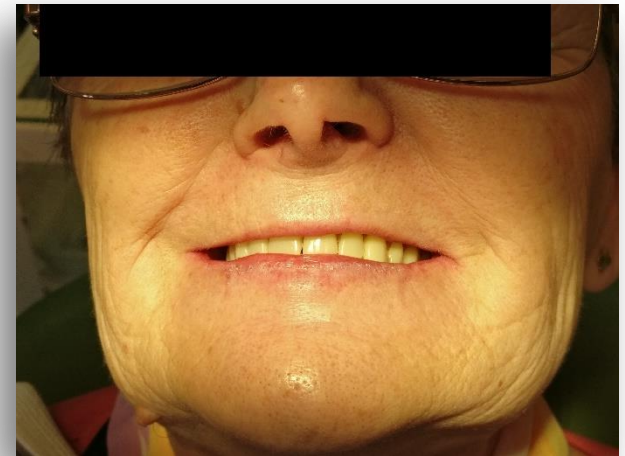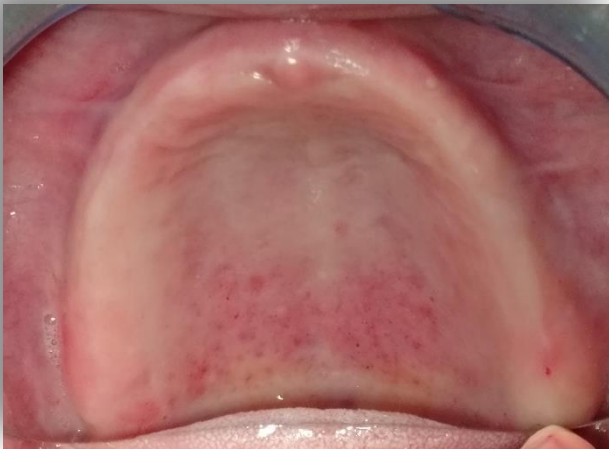
Hosszútávú visszarendelés

- A féléves kontrollon nem volt panasza.
- Az étkezési nehézségek mérséklődtek, a pótlást kényelmesnek ítélte a páciens.



Hosszútávú visszarendelés 2.

- Másfél év elteltével a pótlások enyhén elszíneződtek, amit a fogtechnikán megtisztítottunk.
- Egyéb panasza nem volt.



Köszönöm a figyelmet!

