



Semmelweis Egyetem Fogorvostudományi Kar
Fogászati és Szájsebészeti Oktató Intézet
igazgató: Dr. Kivovics Péter egyetemi docens



SZÁJÜREG TELJES PROTETIKAI REHABILITÁCIÓJA

dr.Masoud Dehbashi

Mentor: dr. Büchler János, FSZOI Parodontológiai
Osztály-Osztályvezető főorvos.

Tutor: dr. Katona István, FSZOI Konzerváló fogászat,
Fogpótlástan Osztály - Osztályvezető főorvos.

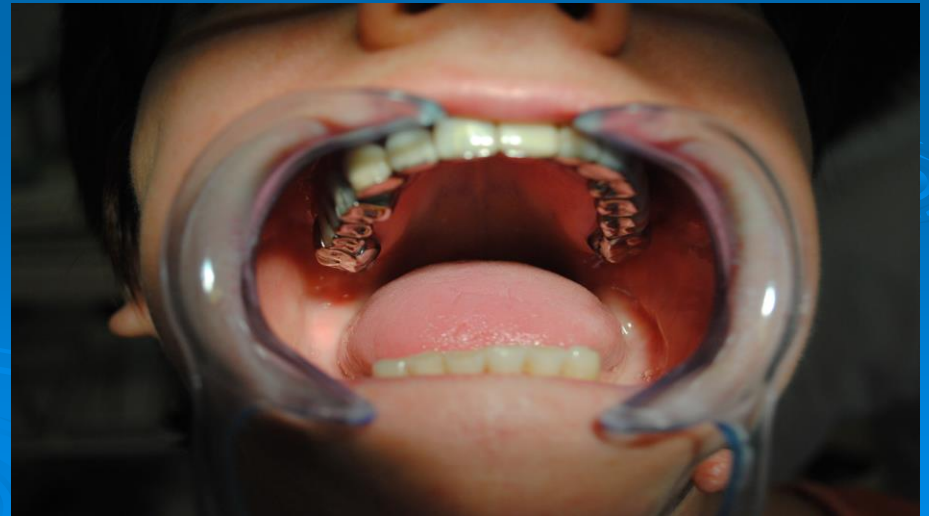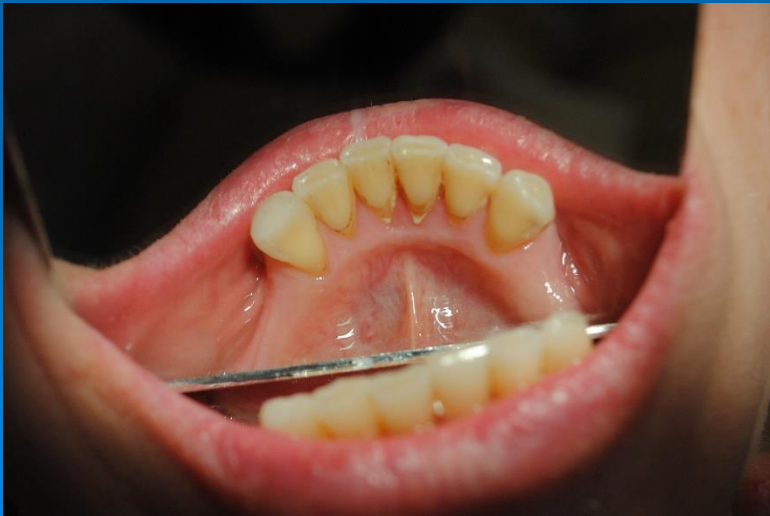2017.



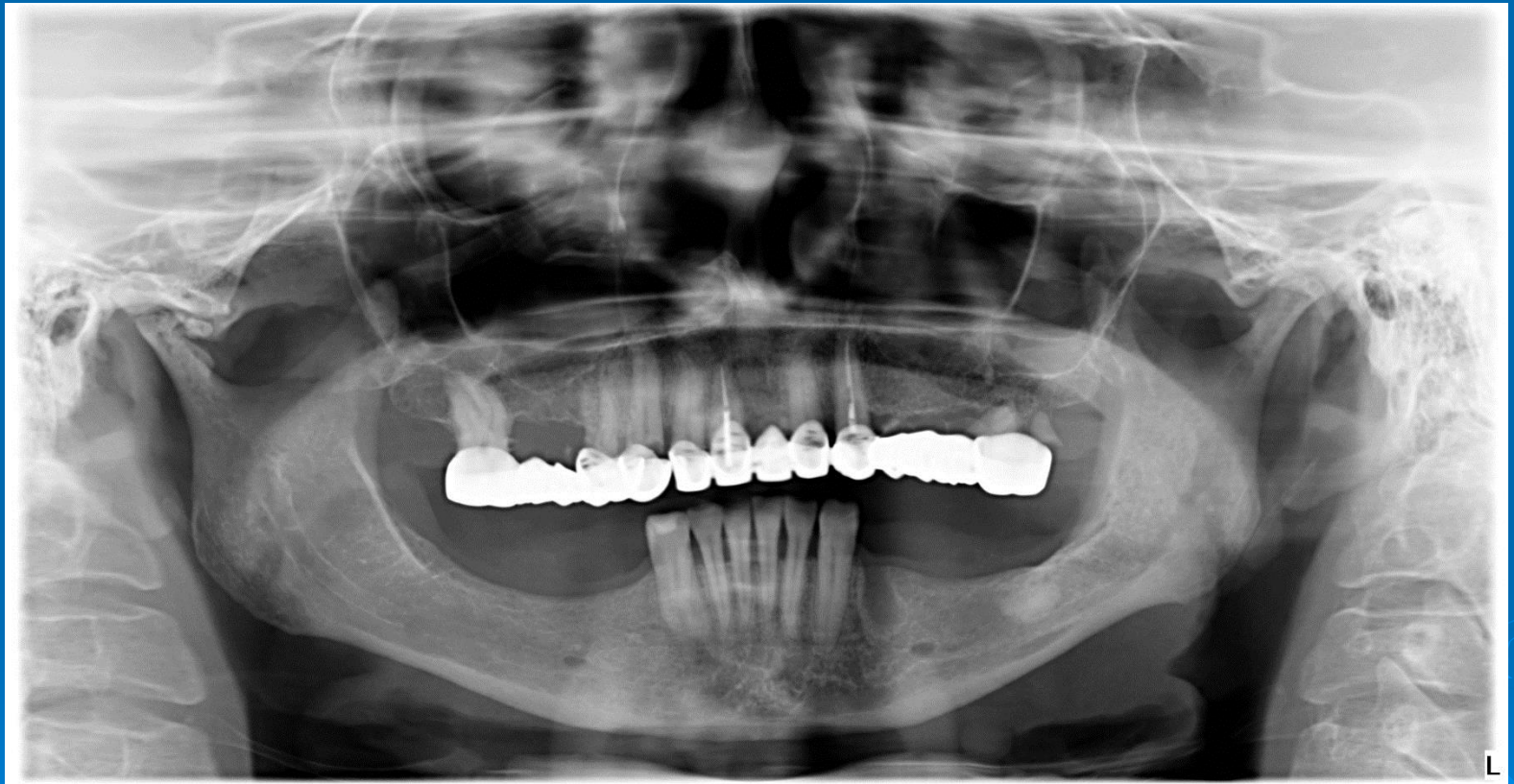
Fej-,nyak régió vizsgálata

Intraorális vizsgálat

- TMI vizsgálata: negatív.
- Sztomato-onkológiai szűrés: negatív.
- Harapási forma: eugnath(ollóharapás).
- Szájhigiénia nem kielégítő, foetor ex ore.



OP-felvétel



Felső állcsont státusz

Fábián-,és Fejérdy szerinti 1A osztály:

I. Öt tagú egybeöntött technológiával
fémkerámia laterális híd.

i.Horgonykoronák: (13,14,17)

ii.Hézagfogak: (15,16)

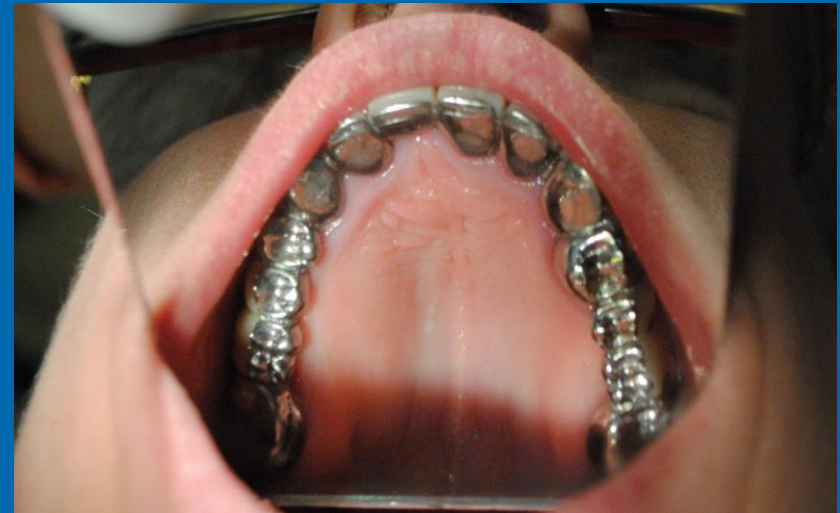Híd stabilitás: (-)

Fracturált fogak: 13,14

Periapikális elváltozás: 13,14,17

Perkusszió: 13(+),14(+),17(+)

Caries:13,14,17



II. Kilenc tagú egybeöntött technológiával
fémkerámia laterális híd.

i.Horgonykoronák: (11,12,22,23,27)

ii.Hézagfogak: (21,24,25,26)

Híd stabilitás: (-)

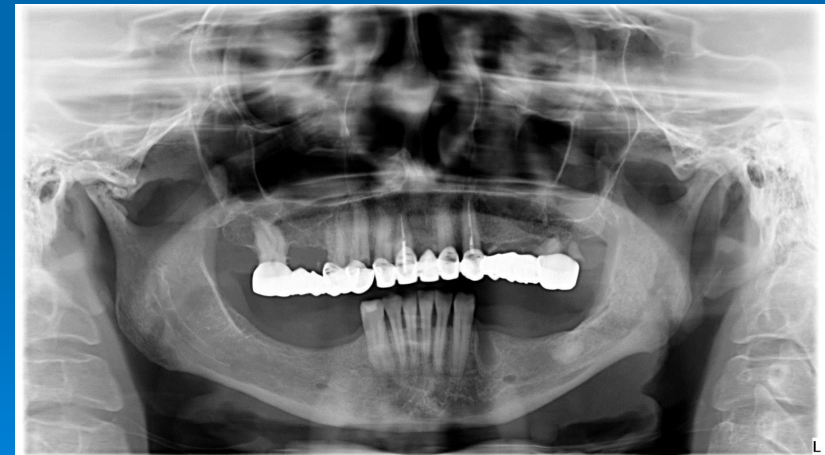
Fracturált fog: (27)

11 és 23(gyt-öntött csapos műcsonk)

Periapikális elváltozás: 11gyt,12gyt,22,23,27

Caries:22,23,27

Perkusszió: 11(+),12(+),22(+),23(+),27(+)



Alsó állcsont státusz

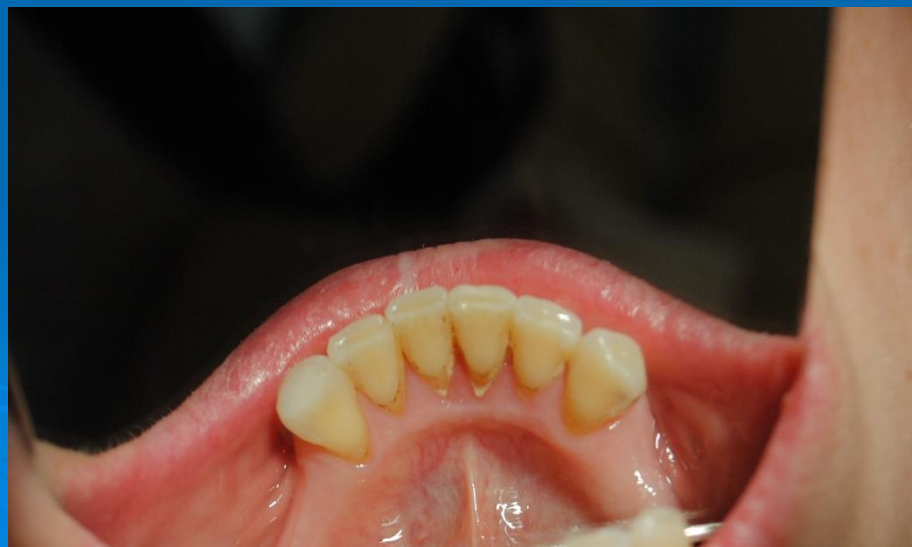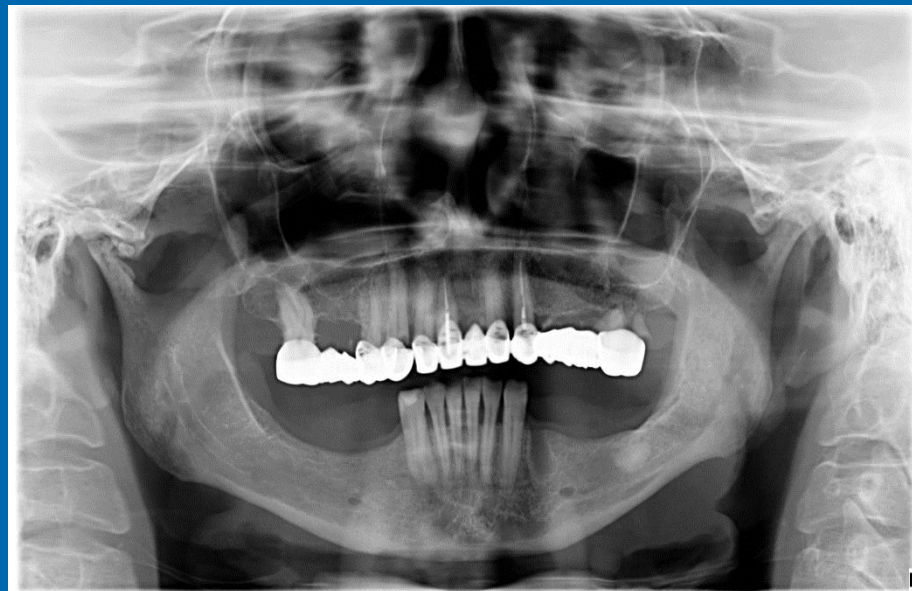
Fábián-,és Fejérdy szerinti 2A osztály:

I. Szenzitivitás: 31(+), 32(+), 33(+), 41(+),
42(+), 43(+)

II. Fogkövet (linguális fogfelszínék)

III. 43(I) tömés, szekünder karies (-)

IV. Hiányzó fogak:
(34, 35, 36, 37, 38, 44, 45, 46, 47, 48)



Kezelési Terv

Előkészítő műveletek:

I. Alsó és felső állcsont supra és subgingivális depurálás, instruálás, motiválás.

II. Laterális hídak eltávolítása:

a. Öt tagú egybeöntött technológiával fémkerámia laterális híd.

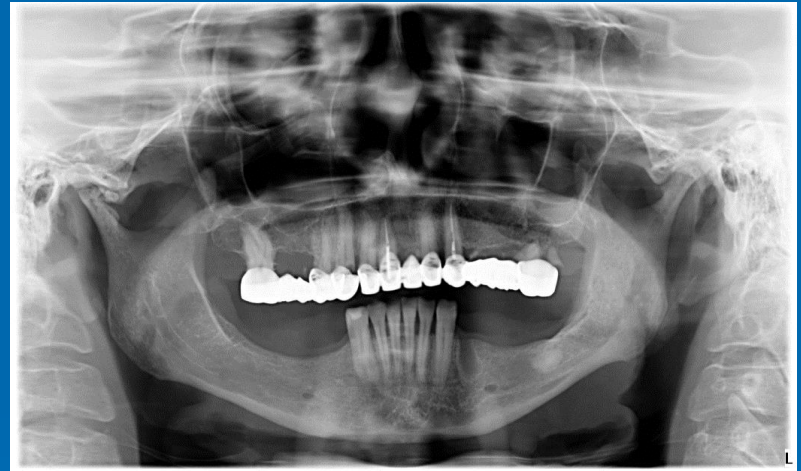
Horgonykoronák: (13,14,17)

Hézagfogak: (15,16)

b. Kilenc tagú egybeöntött technológiával fémkerámia laterális híd.

Horgonykoronák: (11,12,22,23,27)

Hézagfogak: (21,24,25,26)



III. Sebészeti fogeltávolítás: 11,12,13,14,17,22,23,27




Kezelési Terv

Felső állcsont:

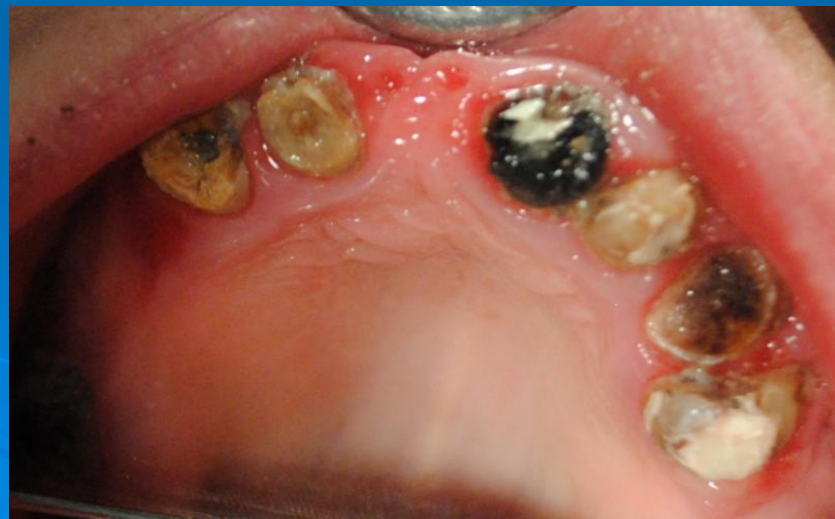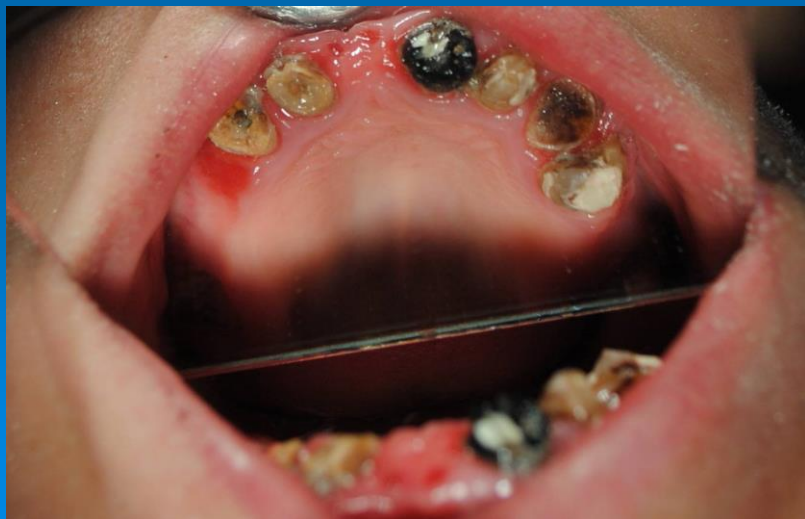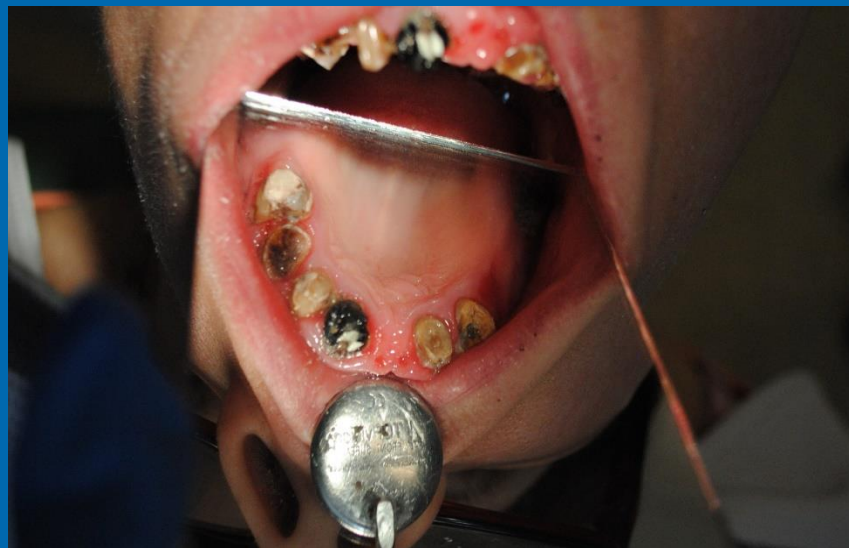Teljes lemezes fogpótlás: 14 fogat pótló, mucozásalisan megtámasztott elhorgonyzott, akrilát alaplemező.

Alsó állcsont:

Nyolc fogas, dentomucozásalisan megtámasztott, mereven elhorgonyzott, részleges fémlemezes fogpótlás.



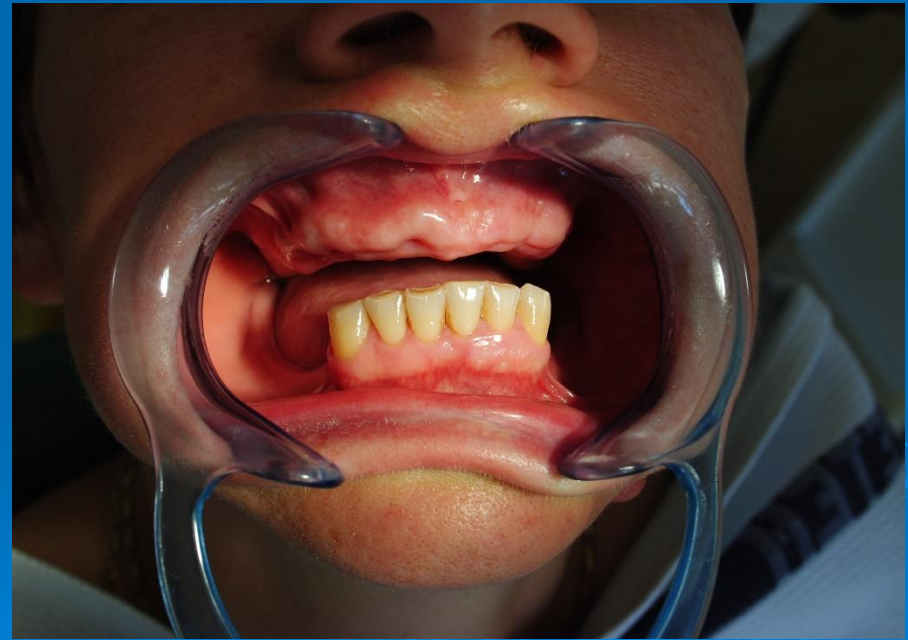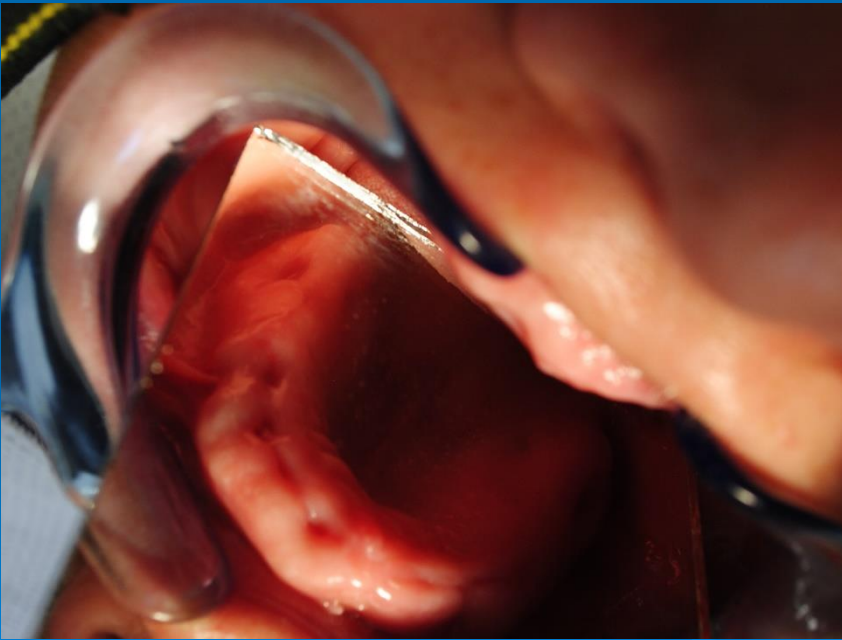
Hidak eltávolítás után, fényképek



Fogeltávolítást után, fényképek

Felső állcsont : Fábián-,és Fejérdy szerint T osztály.

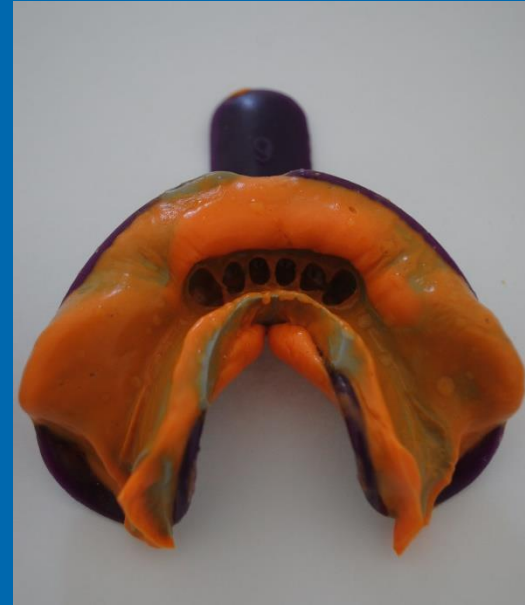Alsó állcsont : Fábián-,és Fejérdy szerint 2A osztály.



Lenyomatvételel


Alsó állcsont:

Két fázisú, két idejű precíziós szituációs lenyomat kondenzációs típusú sziklikon lenyomatanyaggal.

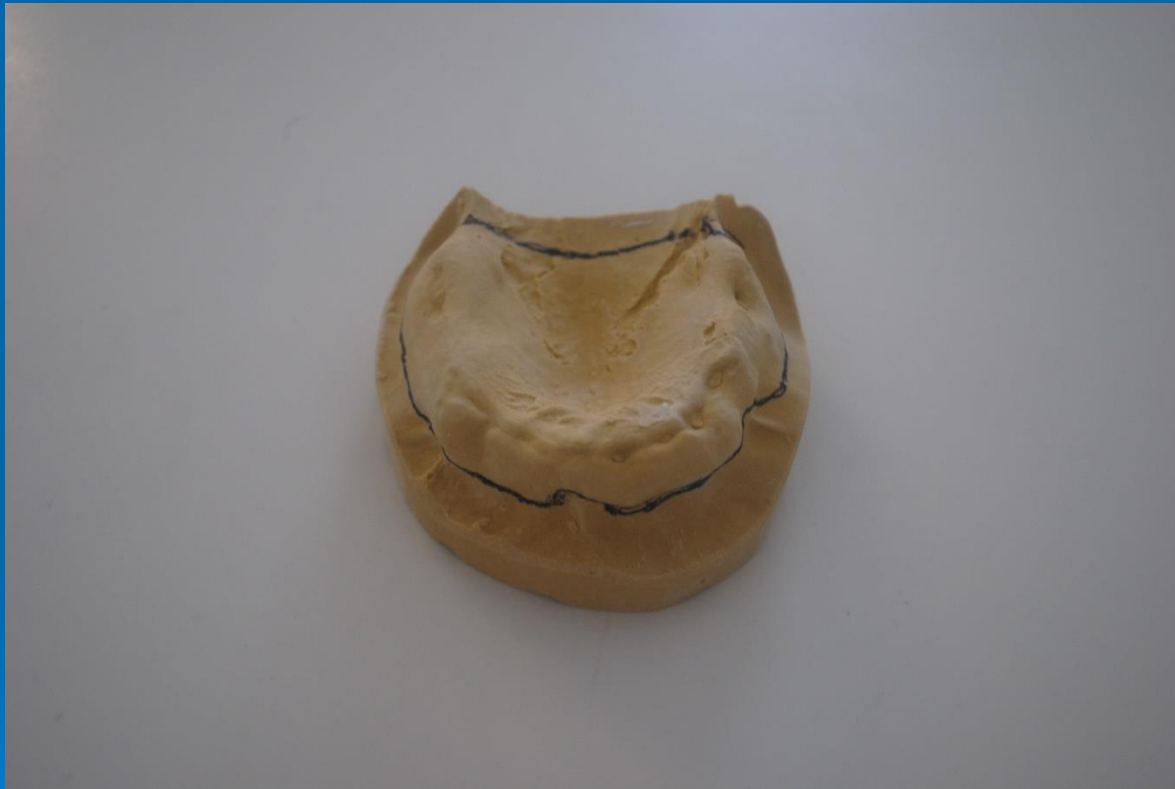

Felső állcsont:

Anatómiai lenyomatvételel, alginát lenyomatanyaggal.



Felső állcsont egyéni kanál határainak meghatározása, berajzolása



Felső egyéni kanál befunkcionálása, funkciós lenyomat típusú hígan folyó szilikonnal.

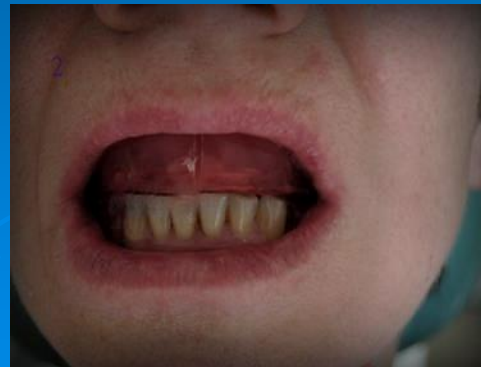
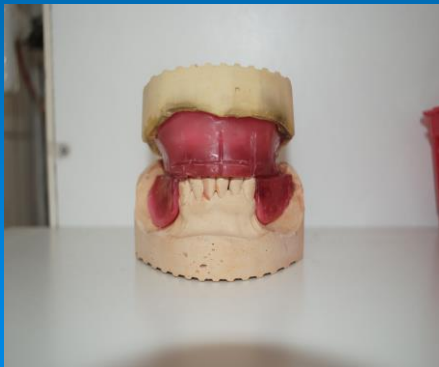
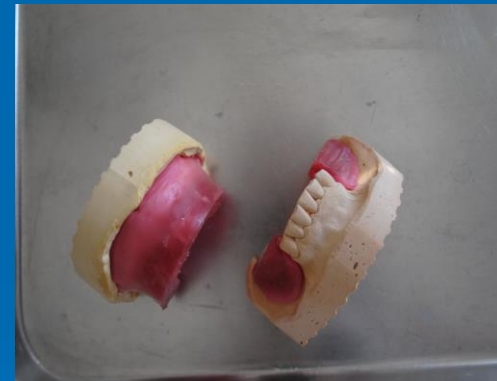Centrális occlusió meghatározása

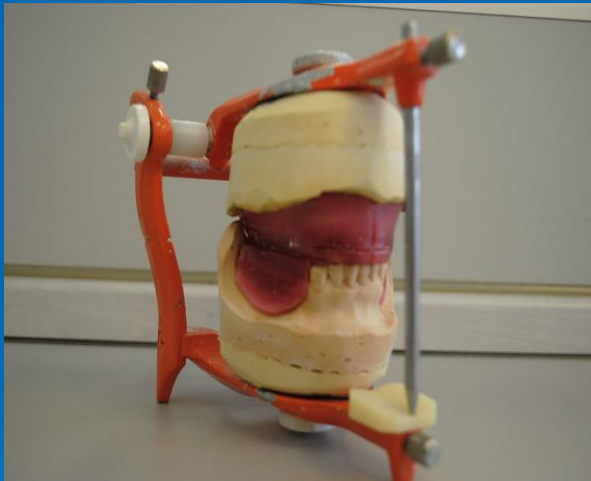
-Centrális occlusióban meghatározása harapási sablonok segítségével.



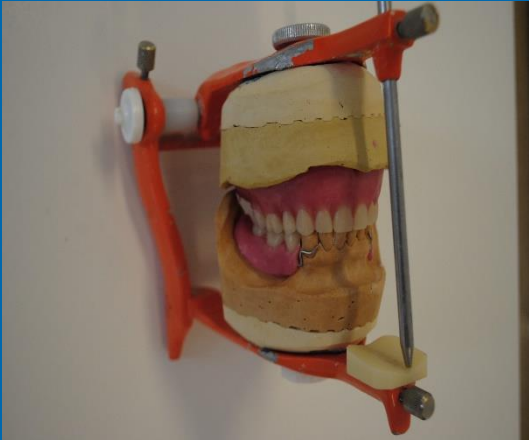-Fogszínmeghatározás: választottot fogszín : A 3.5 VITA.



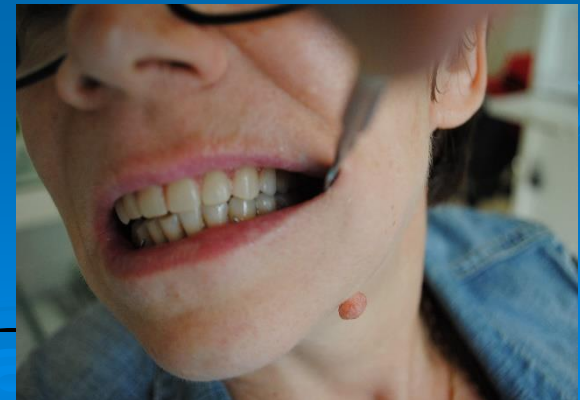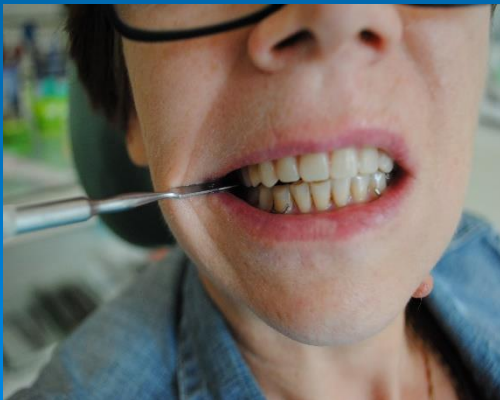Centrális occlusióban meghatározása rögzített harapási sablonok artikulátorba



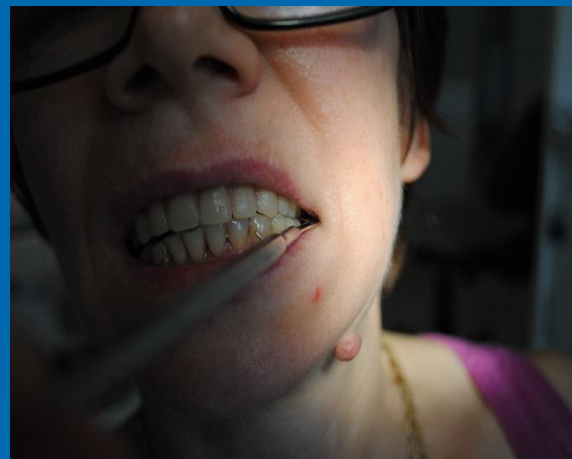
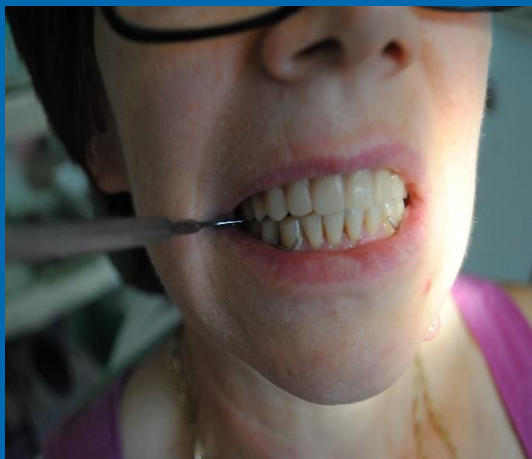
Fogpróba a artikulátorba



Próba fogsor a szájban



A kész fogpótlások átadása



**Rövid távú visszarendelés: nem volt panasza, hosszú távú
kontroll-követés: 3 hónap múlva.**



Köszönöm a figyelmet!

