



Semmelweis Egyetem Fogorvostudományi Kar Fogászati és Szájsebészeti Oktató Intézet


igazgató: Dr. Kivovics Péter egyetemi docens

<http://semmelweis-egyetem.hu/fszoi/>

<https://www.facebook.com/fszoi>



Hasadékos páciens teljes protetikai rehabilitációja



Szerző : dr. Makra Dániel


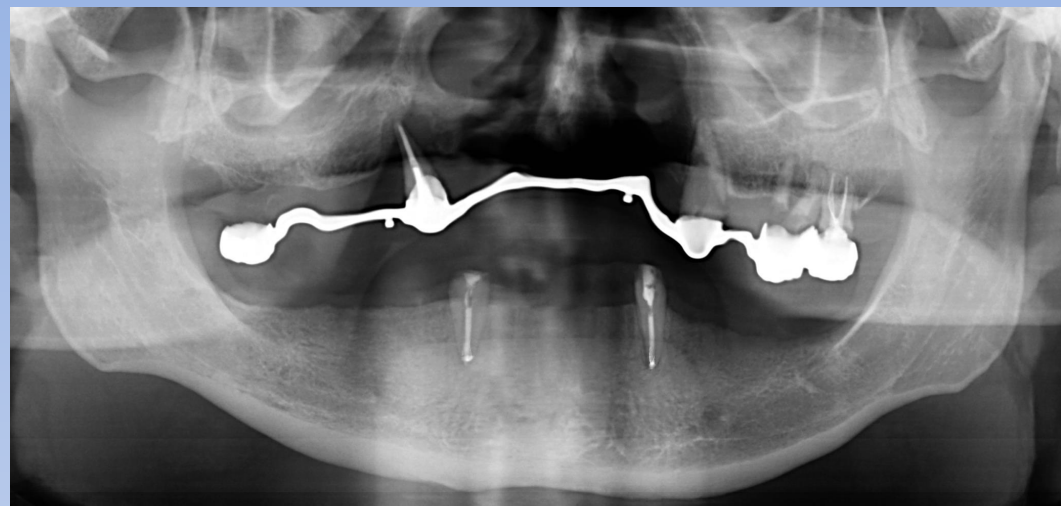
Tutor: dr. Katona István, FSZOI Konzerváló fogászat és Fogpótlástan Osztály –
Osztályvezető Főorvos

Mentor: dr. Kivovics Péter Semmelweis Egyetem Fogorvostudományi Kar
Fogászati és Szájsebészeti Oktató Intézet igazgató, egyetemi docens

Anamnézis

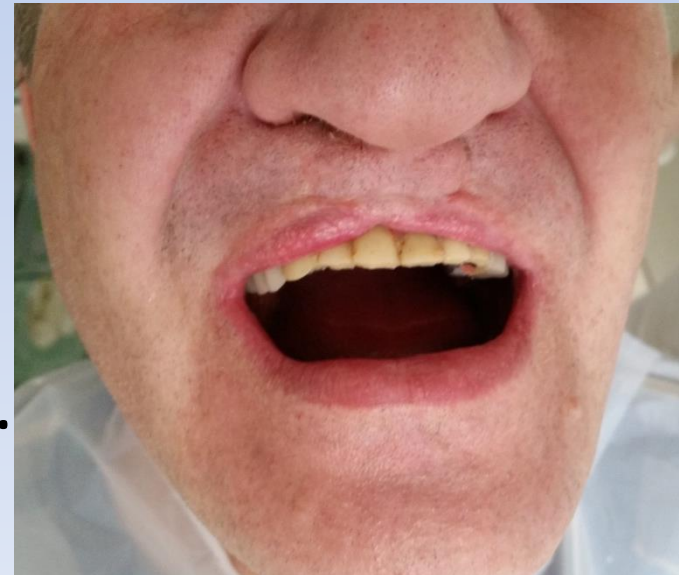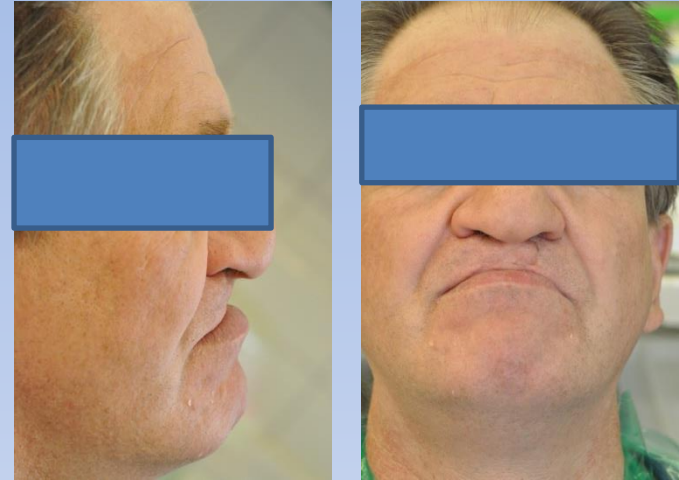- 57 éves férfi
- Foglalkozása: Taxi sofőr
- Általános betegsége: nincs
- Gyógyszert nem szed
- Allergia nincs
- Panaszai:

- „Felső pótlása lötyög, alsó koronái letörtek, pótlásait nem tudja használni, nem tud rendesen enni, nyelni, beszélni”



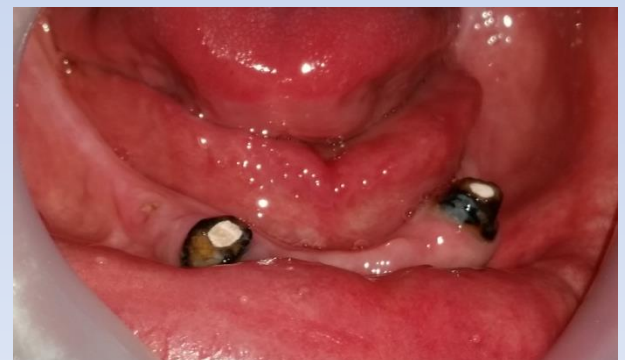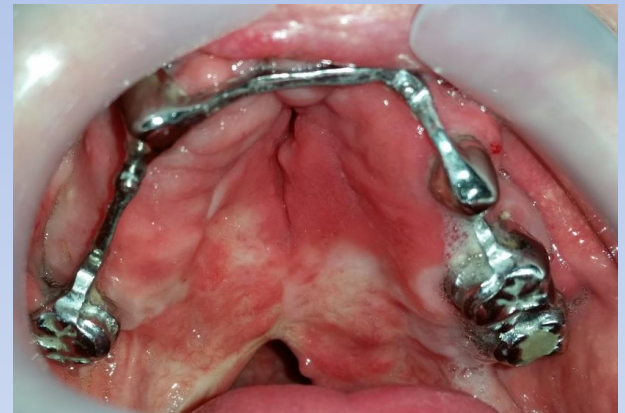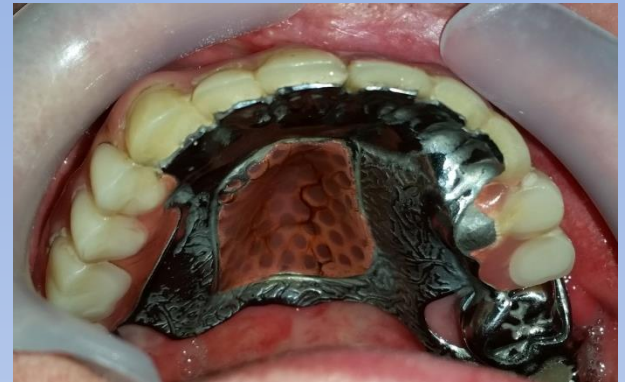Szájvizsgálat

- Sztomato-onkológiai vizsgálat negatív
- Szájhygiénia rossz
- TMI vizsgálatának eredménye negatív
- Egy oldali ajak-és szájpadszélhasadék (cheilo-gnatho-palatoschisis)
- Többször műtötték gyerekkorában.

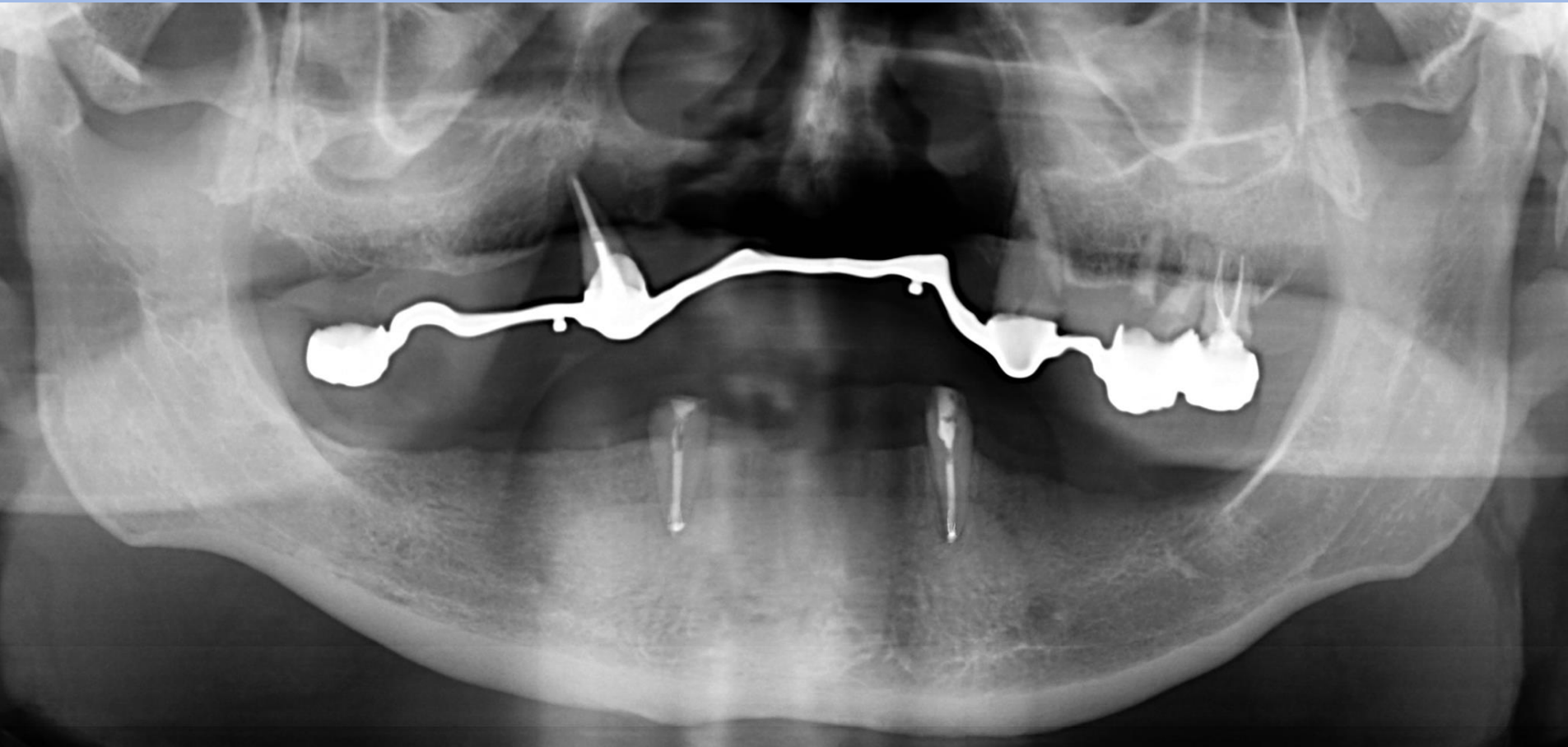


Státusz

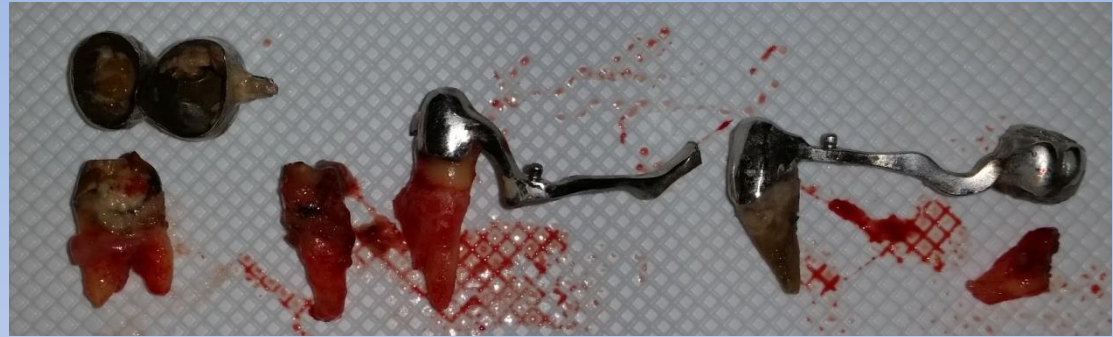- Felső állcsont: 1B osztály
 - Overdenture (18 éves)
 - Stéggel egybeöntött fém koronák, pillér fogak: 17,13,23,26,27
 - 17: secunder caries
 - 13: gyökértömött, endo-paro lézió
 - 23: secunder caries
 - 26: secunder caries
 - 27: gyökértömött, secunder caries
- Alsó állcsont: 3 Osztály
 - 33,43 caries, gyökértömött



Röntgen státusz



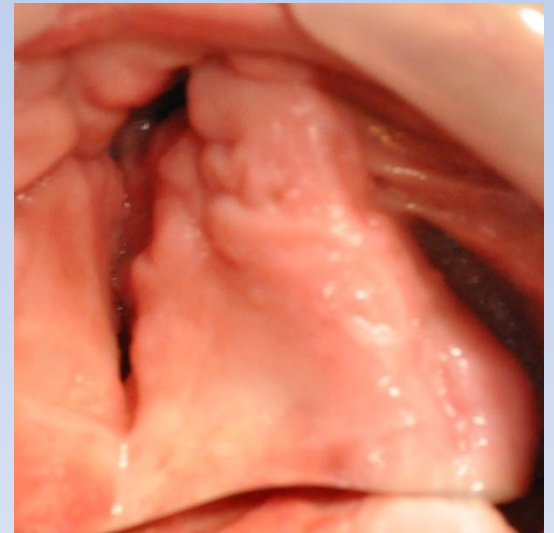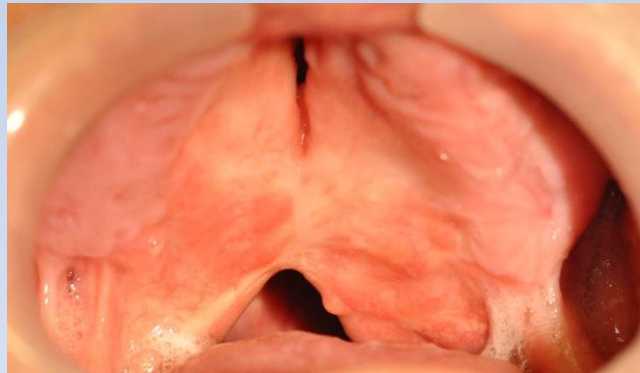
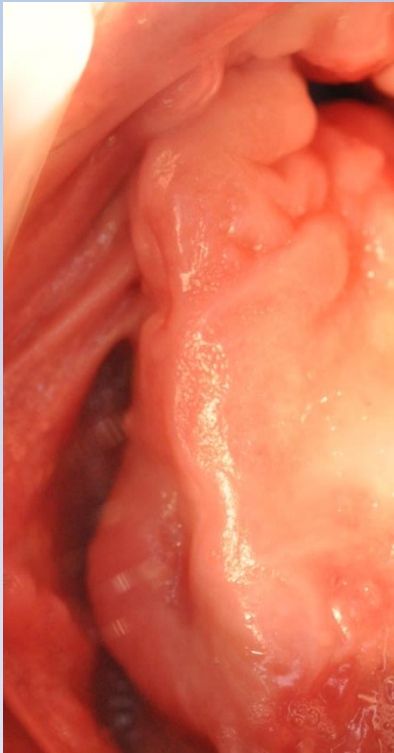
Kezelési Terv



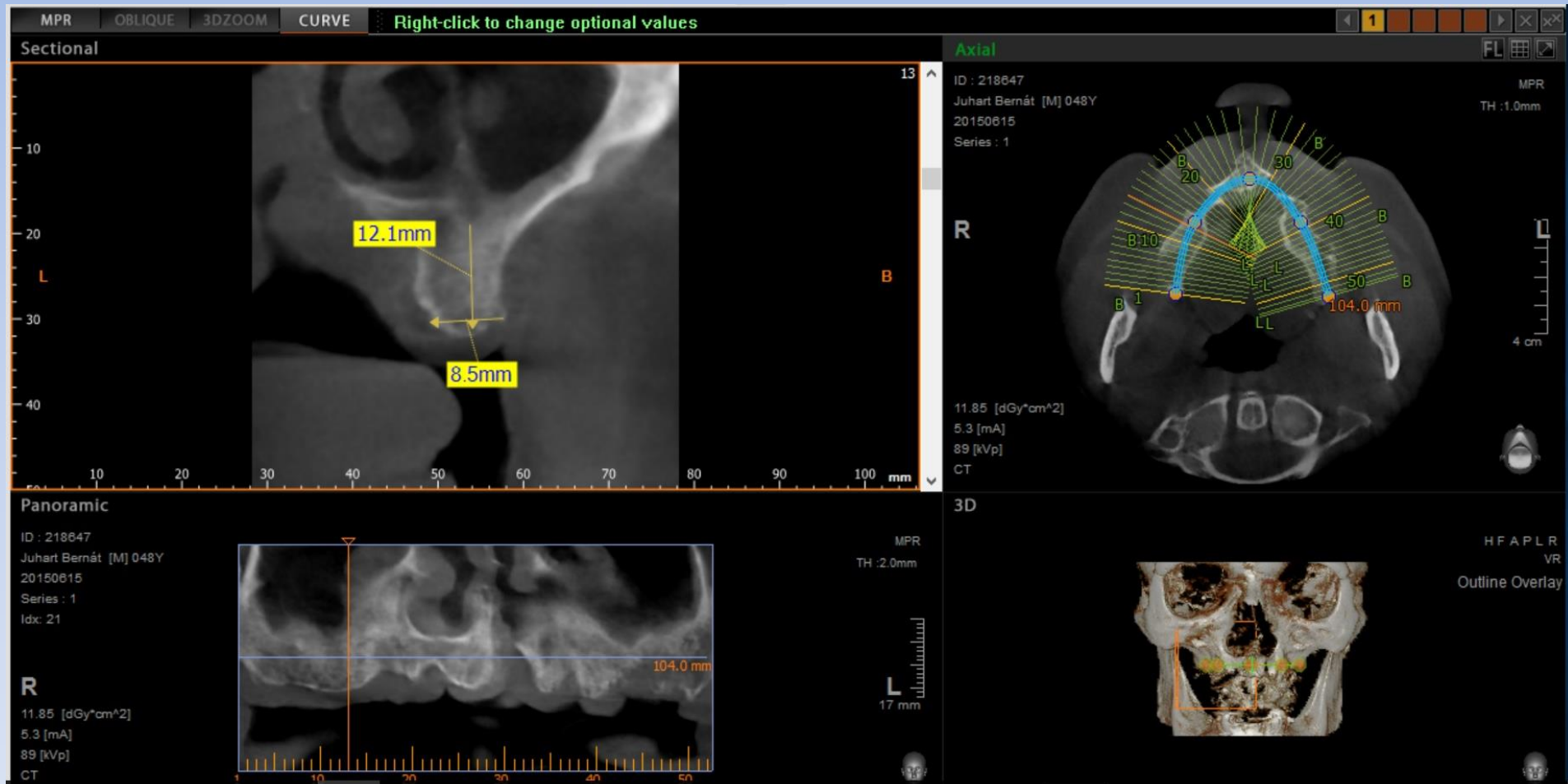
- Felső állcsont:
 - Meglévő pótlás és fogak eltávolítása
 - 16,14;24,26 fogaknak megfelelően beültetett implantátumokon elhorgonyzott overdenture
- Alsó állcsont:
 - 33,43 fogak szanálása, csapos csonkkiegészítő műcsonkkal kiegészítése
 - 33,43 pillérfogakon elhorgonyzott, merevítő rúddal egybeöntött fém koronák
 - 14 fogas, muco-dentálisan megtámasztott overdenture

Gyógyult alveolus

1 hónap



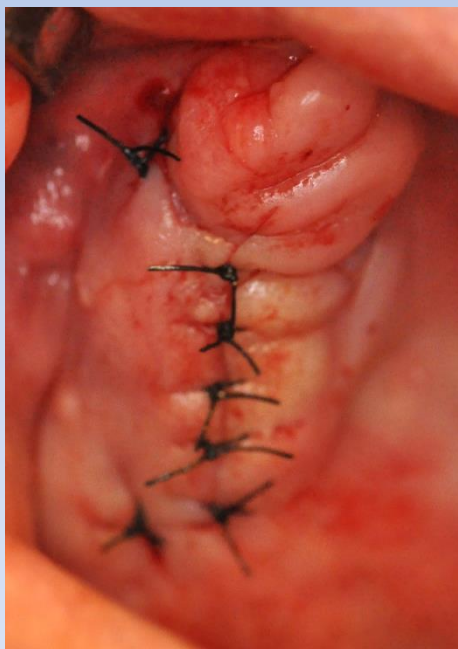
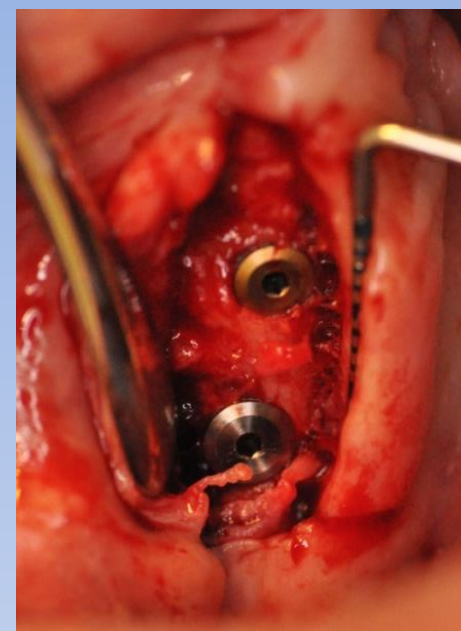
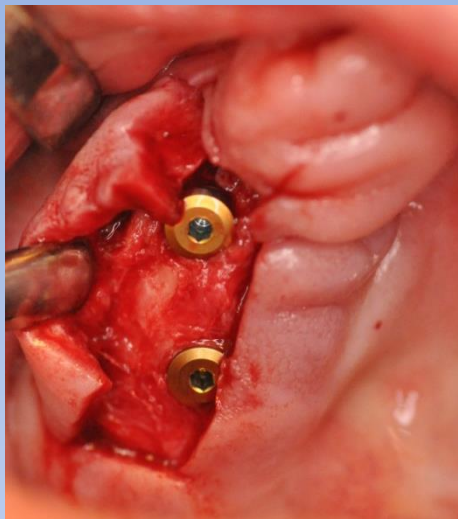
Cbct vizsgálat



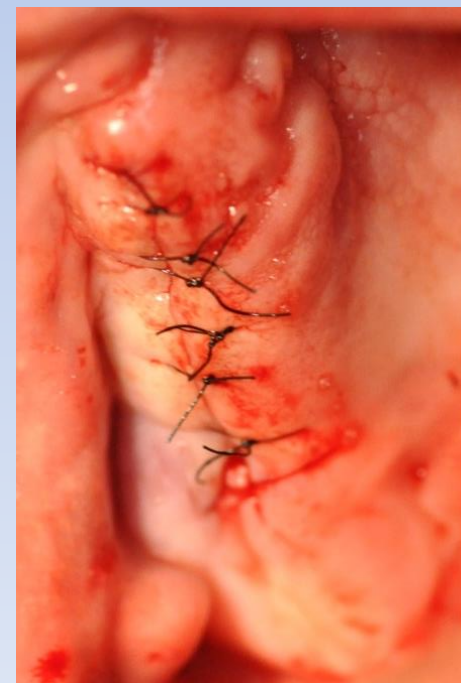
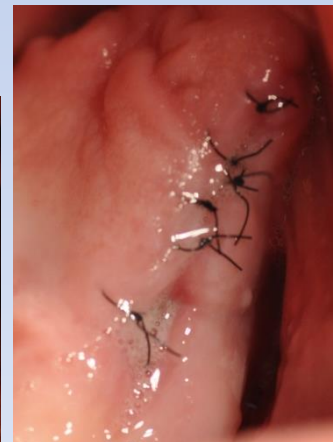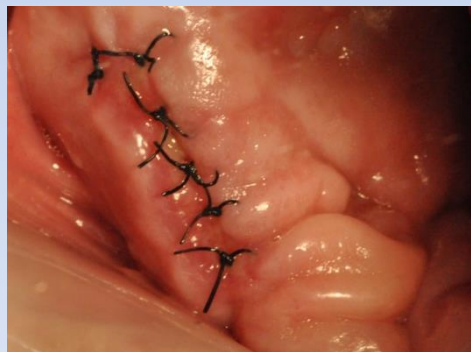Implantáció

Extractiók után 1,5 hónappal

- 16: 3,8 ϕ x 9,5mm denti rootform
- 14: 3,8 ϕ x 9,5mm denti rootform
- 24: 3,8 ϕ x 9,5mm denti rootform
- 26: 4,3 ϕ x 9,5mm denti rootform



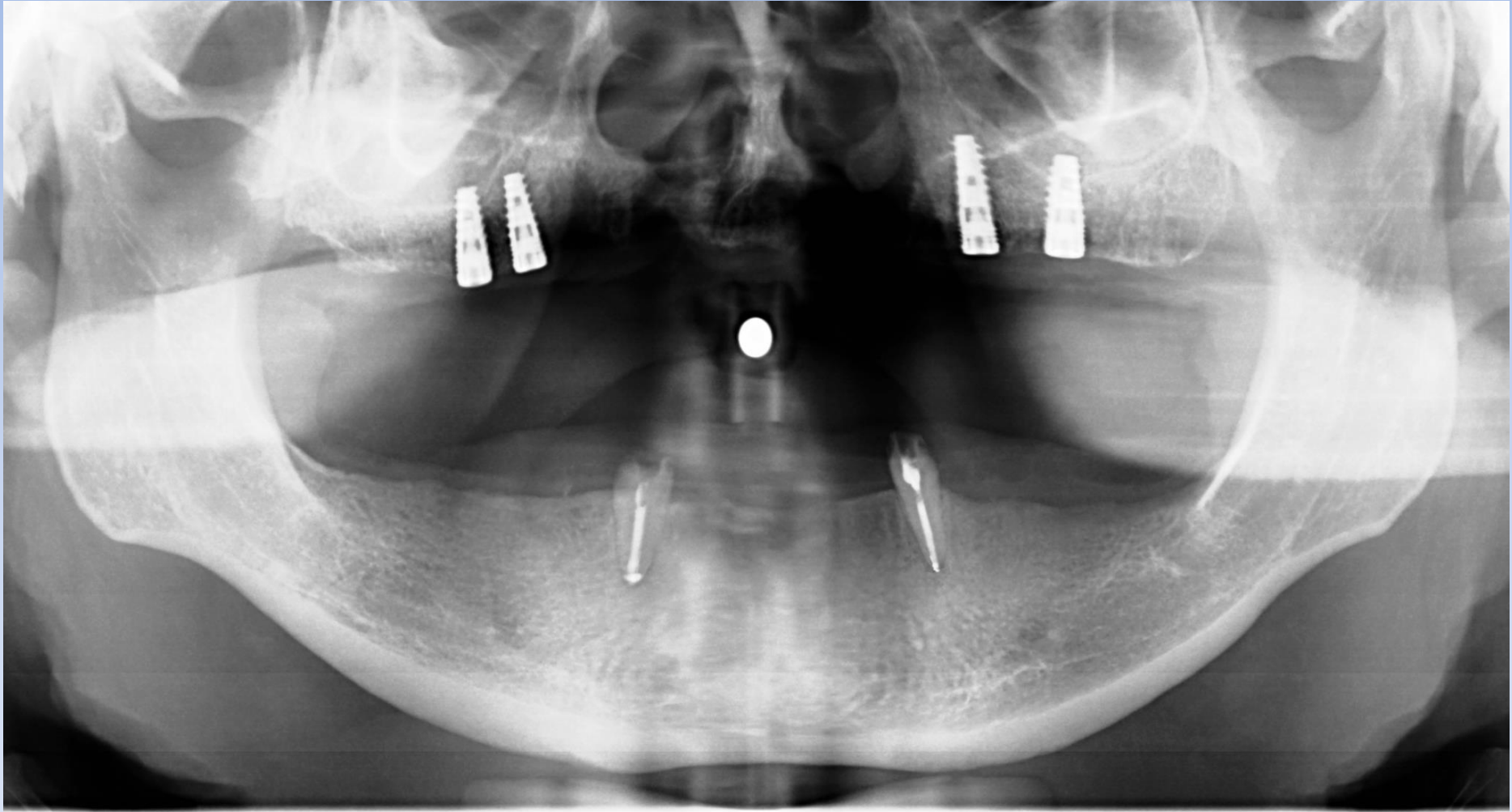
Varratok eltávolítása (1hét)



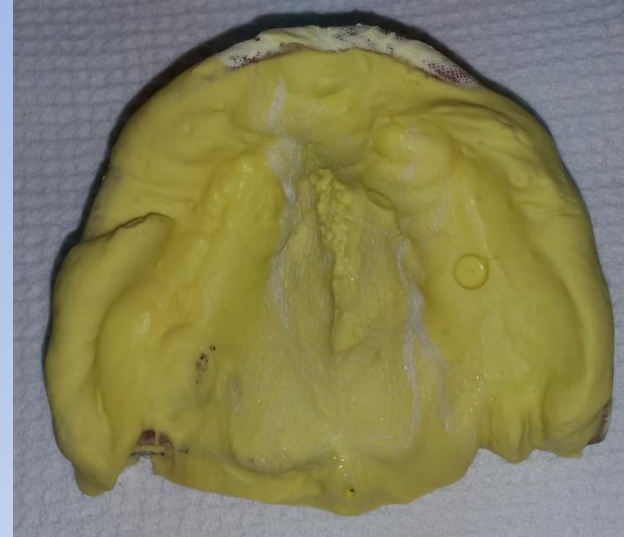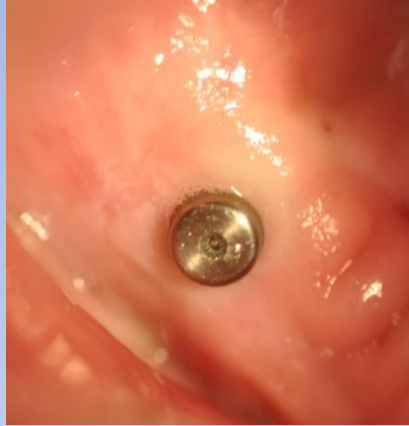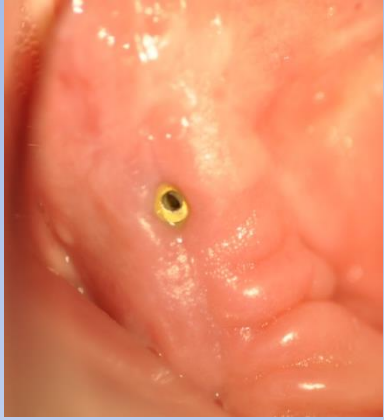Implantátumokat elhelyezte: dr. Makra Dániel

Felügyelte: dr. Czinkóczy Béla Implantológiai Osztály osztályvezető főorvosa

Kontroll röntgen felvétel

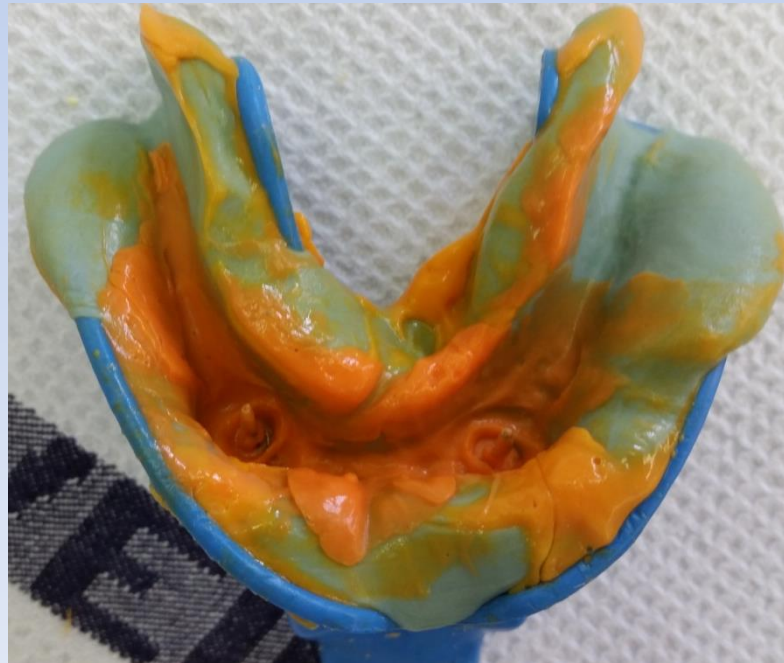
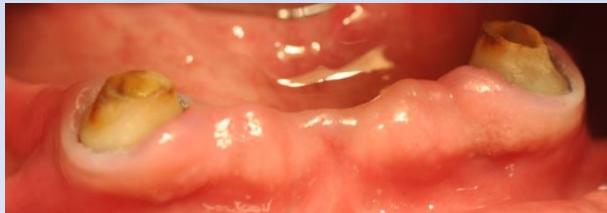
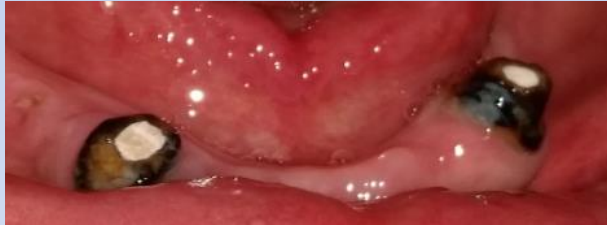Felső ideiglenes pótláshoz anatómiai lenyomat, alsó szemfogak előkészítése és lenyomat vétel.



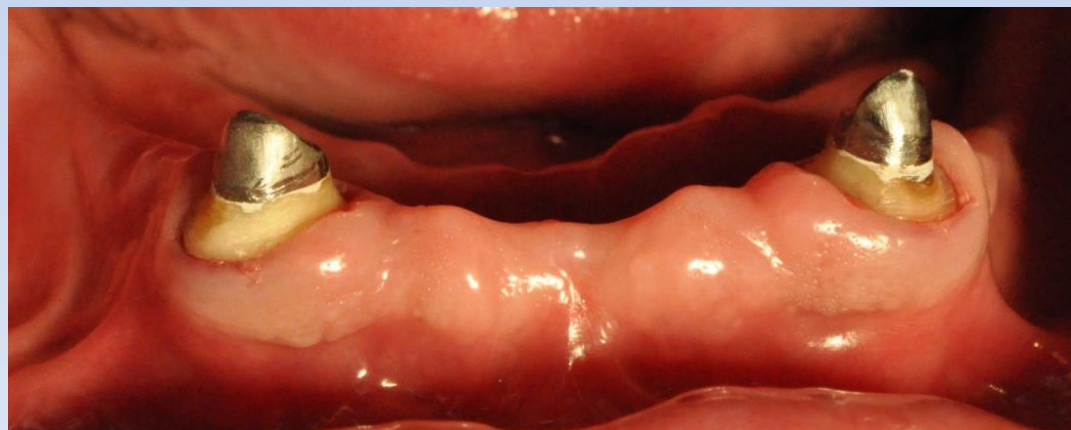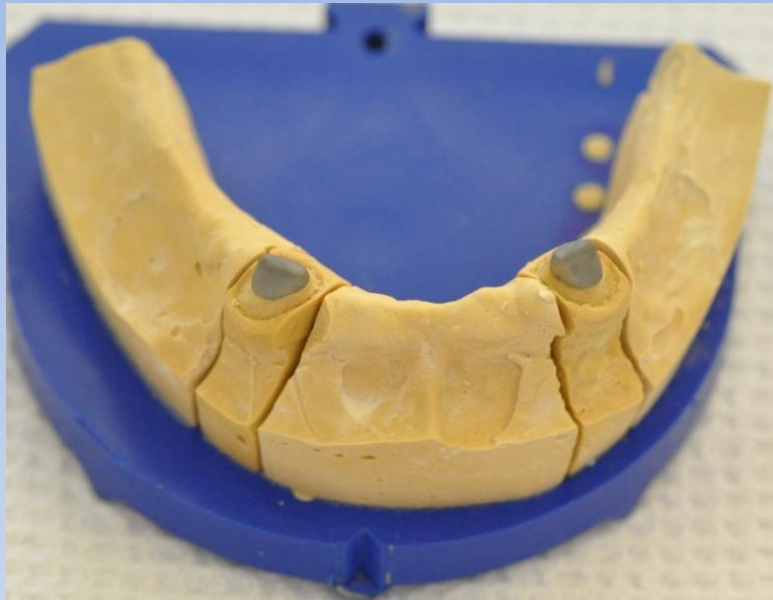Antagonista
Lenyomat

Alginát

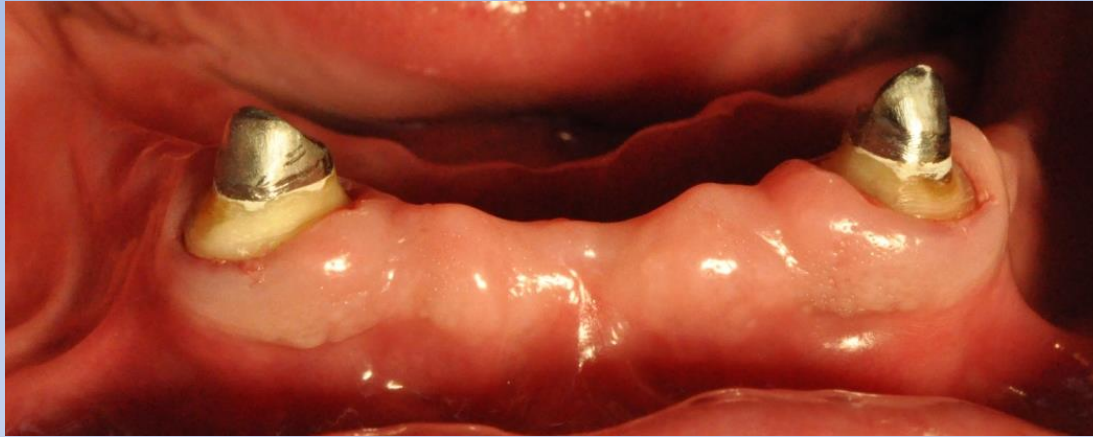

Precíziós lenyomat
C-szilikon
2 fázis 1 időben

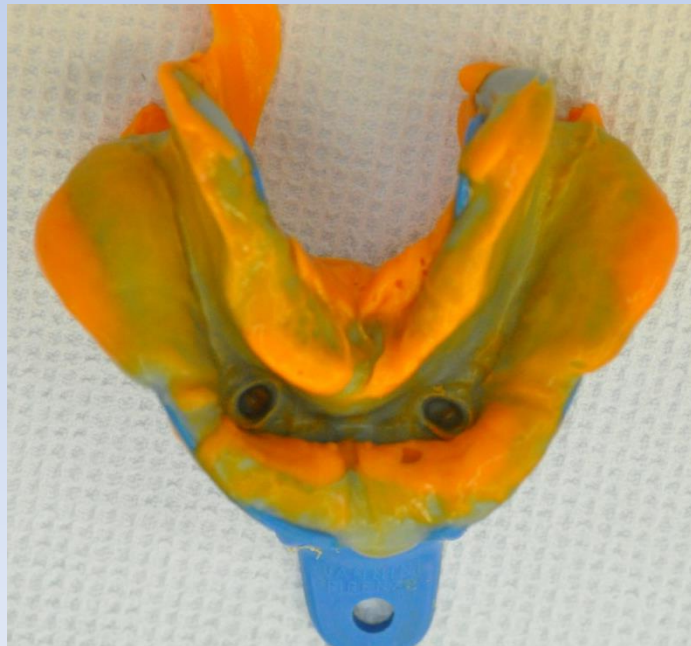Csapos csonkkiegészítő műcsonk becementezése



Alsó két fázisú két idejű precíziós szituációs lenyomatvéétel



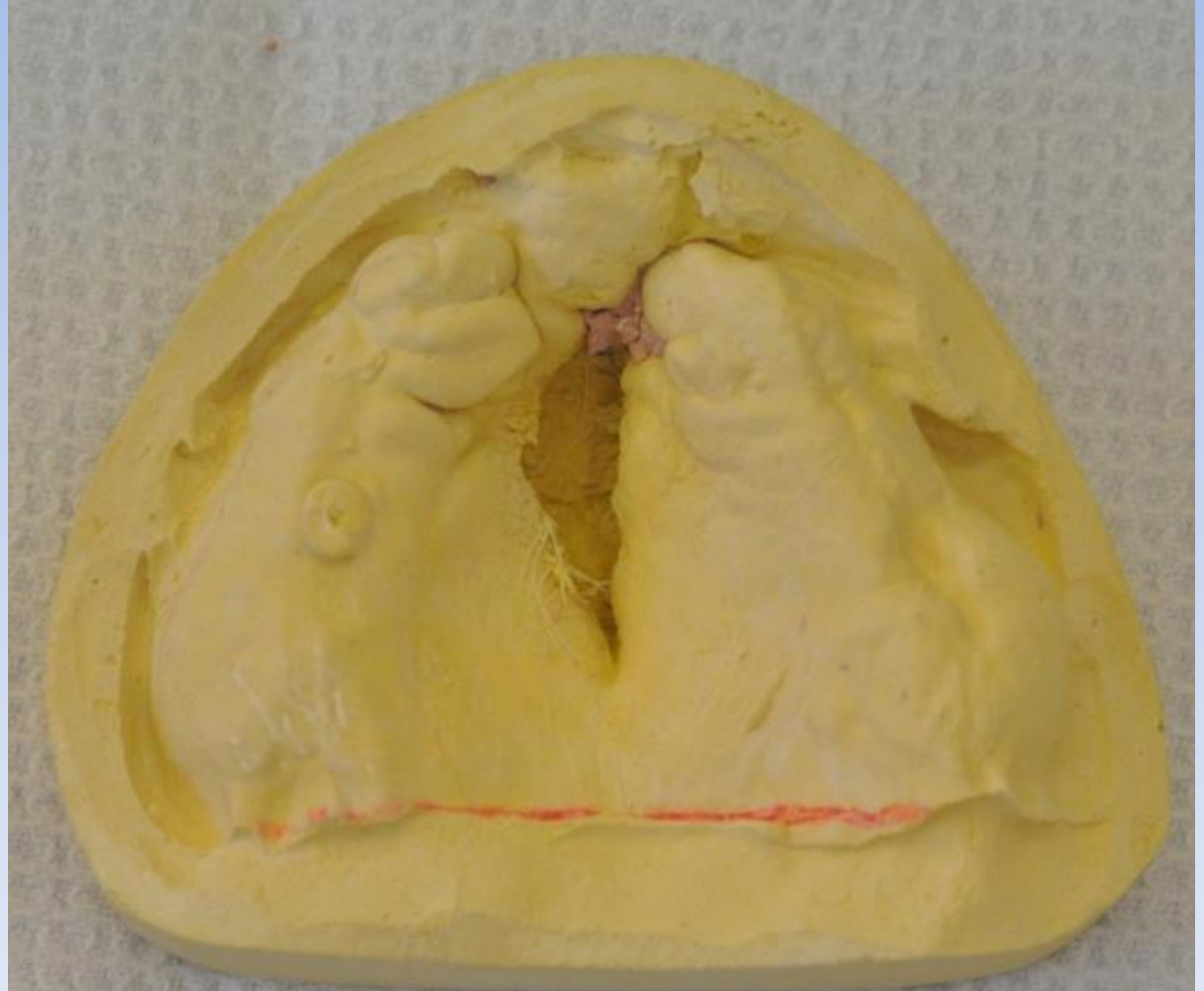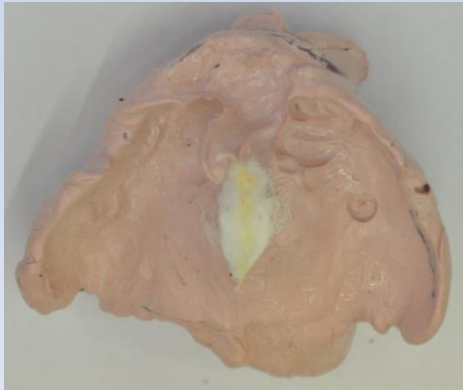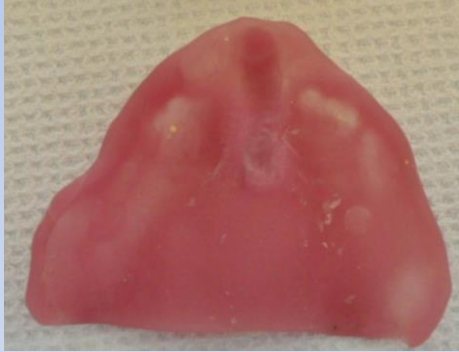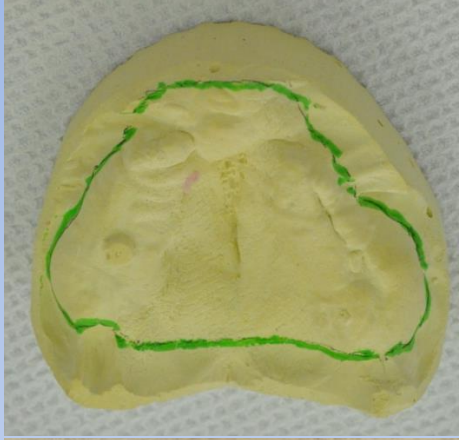
Becementezés után 24h



C-szilikon

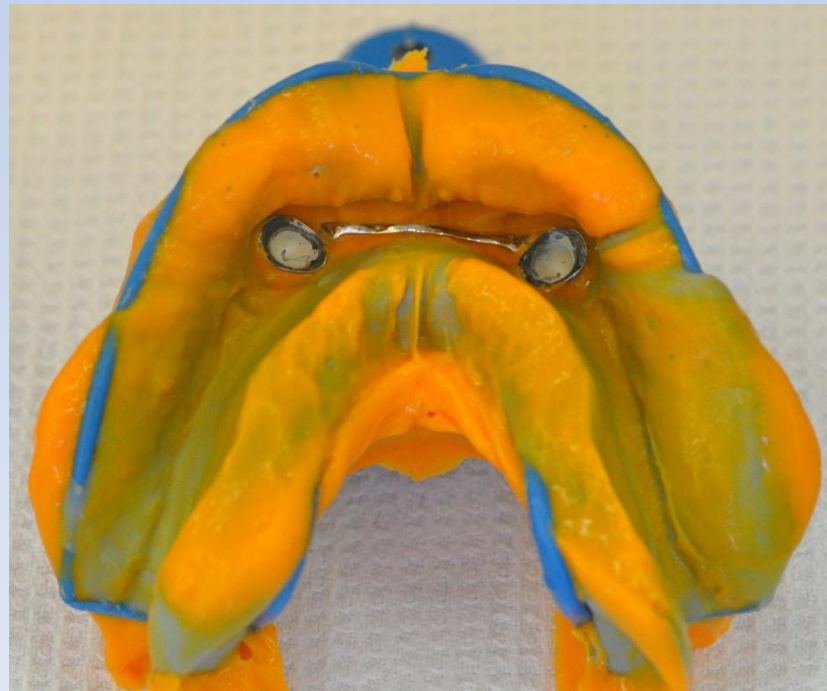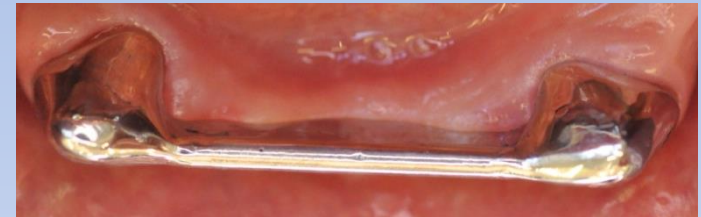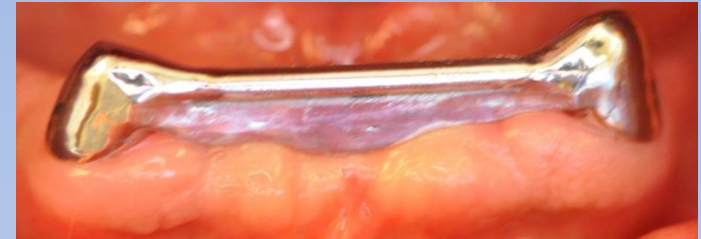
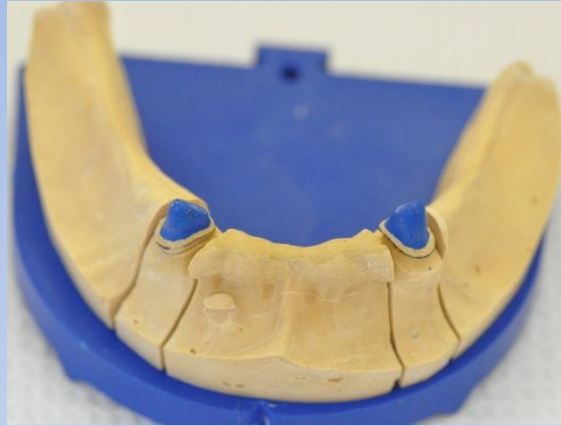
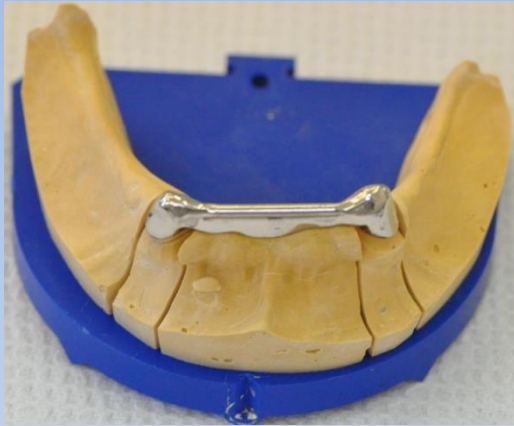
Egyéni kanál
határainak meghatározása

Funkciós lenyomatvételel



SS White
(Cinkoxid-eugenol)

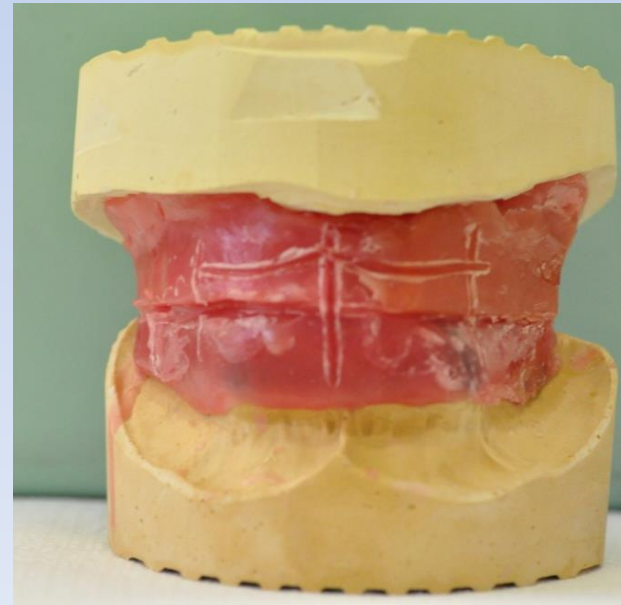
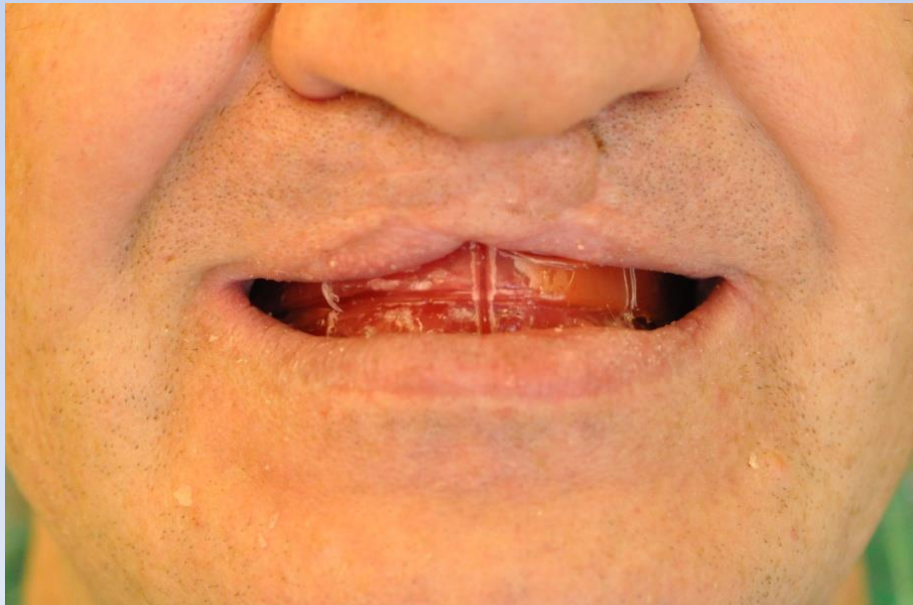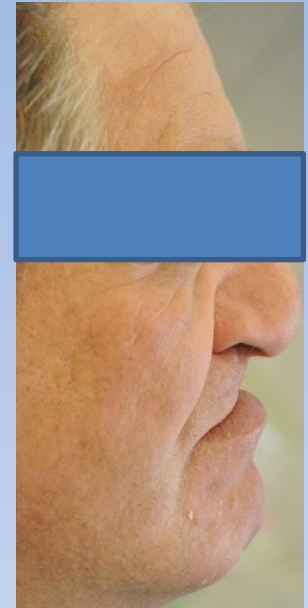
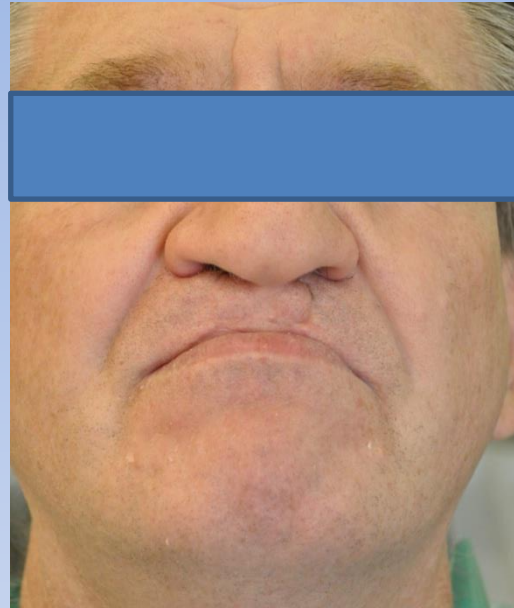
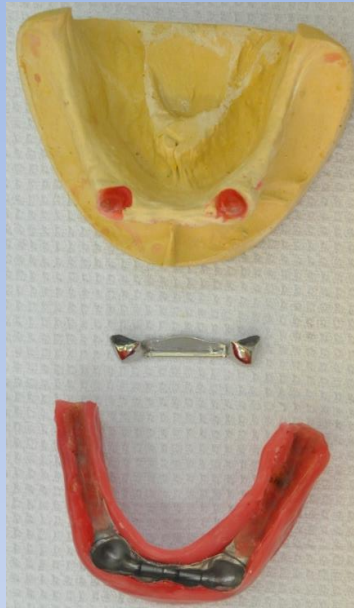
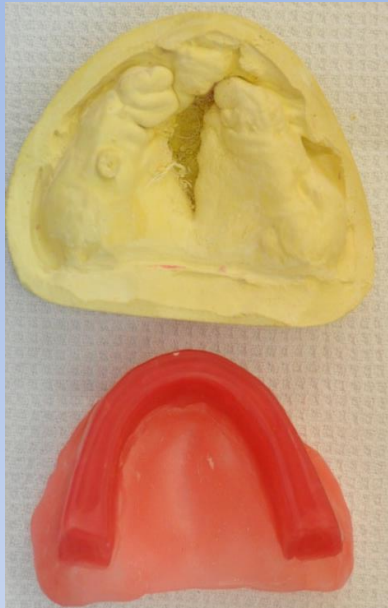
Vázpróba és szituációs lenyomatvéétel



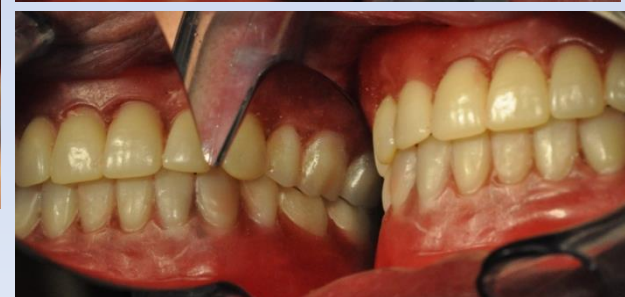
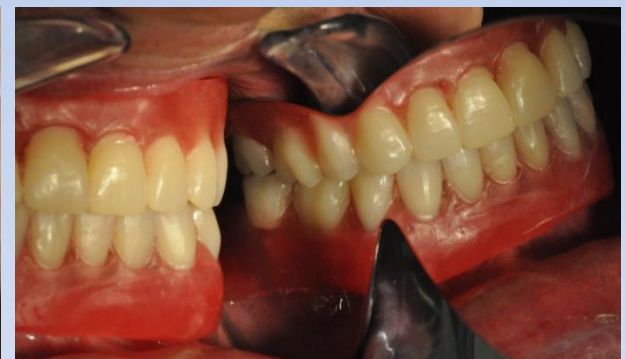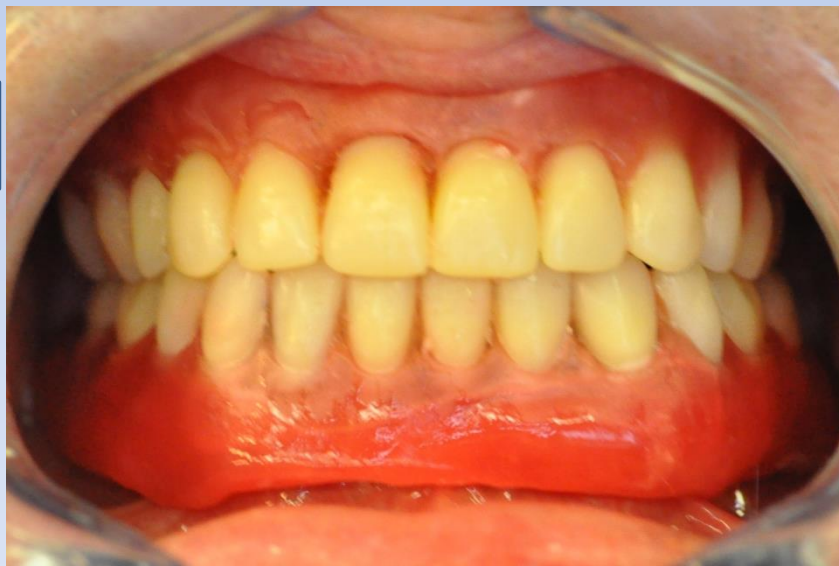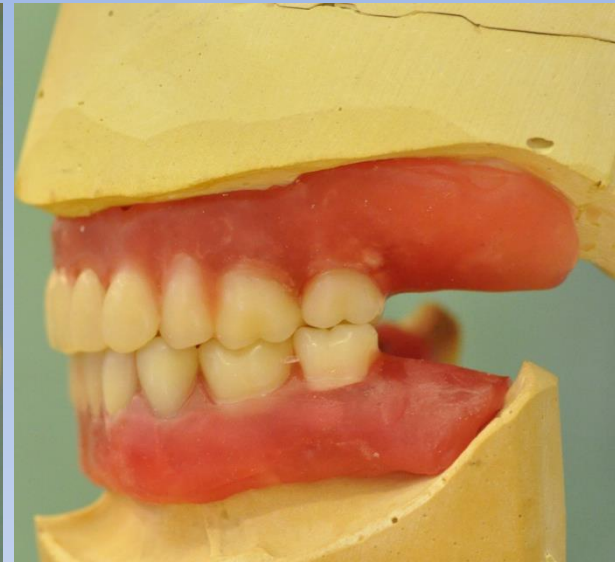
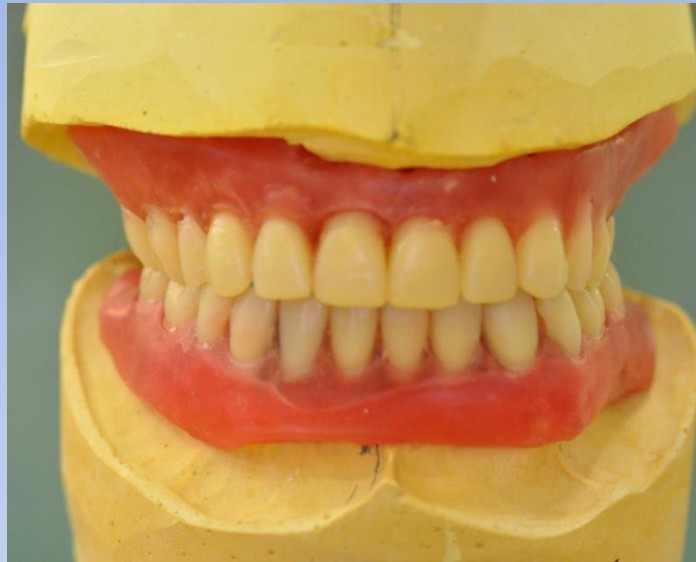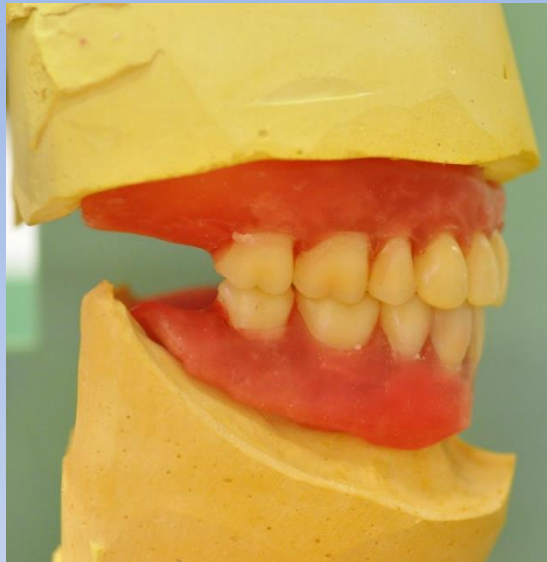Ideiglenes rögzítés
TempBond

C-szilikon
Két fázis két időben

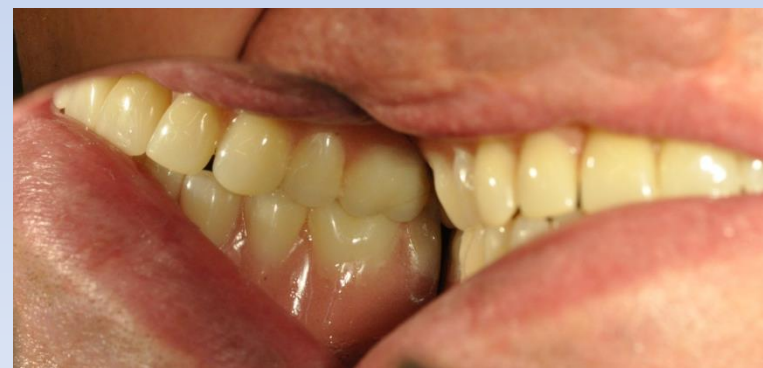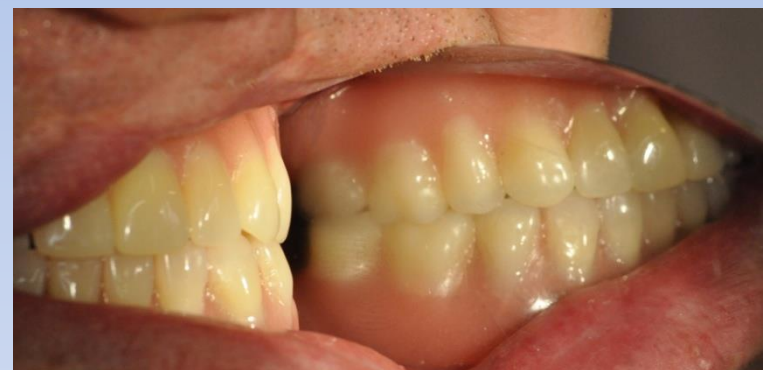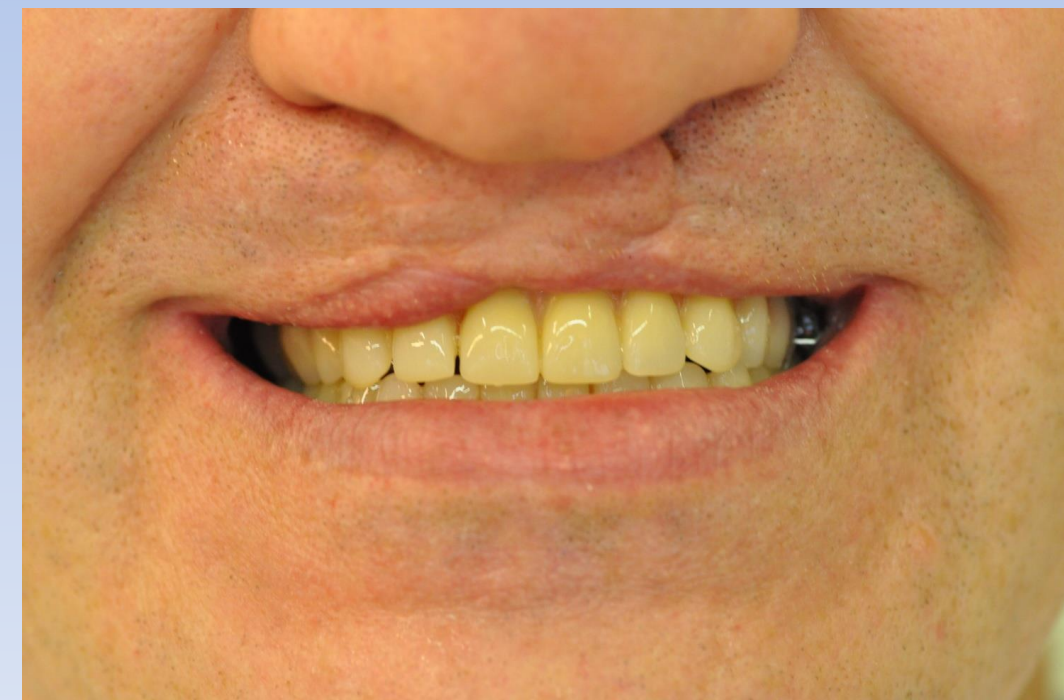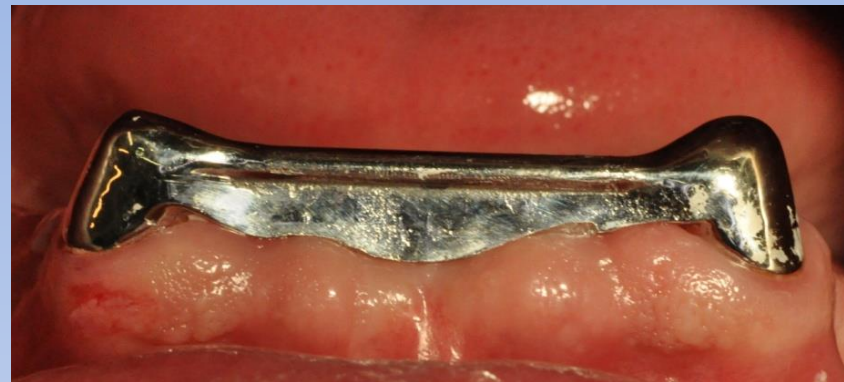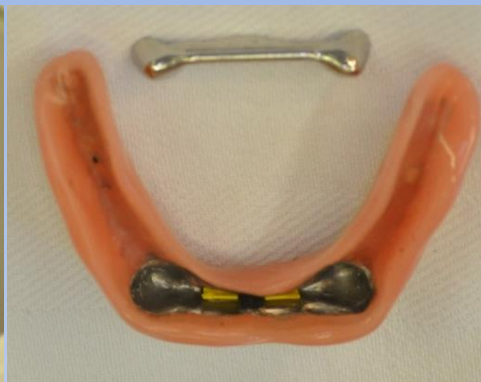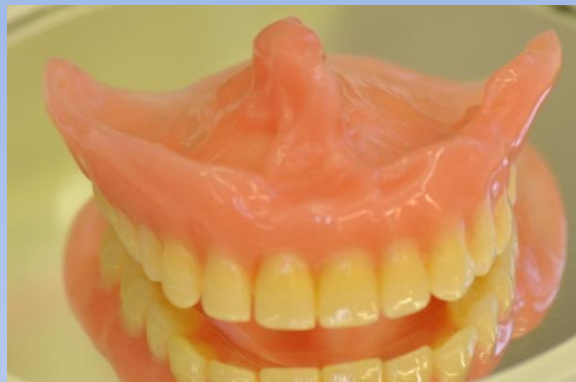Harapási sablon – Centrális Okklúzió meghatározása



Próba fogisor és Fogpróba

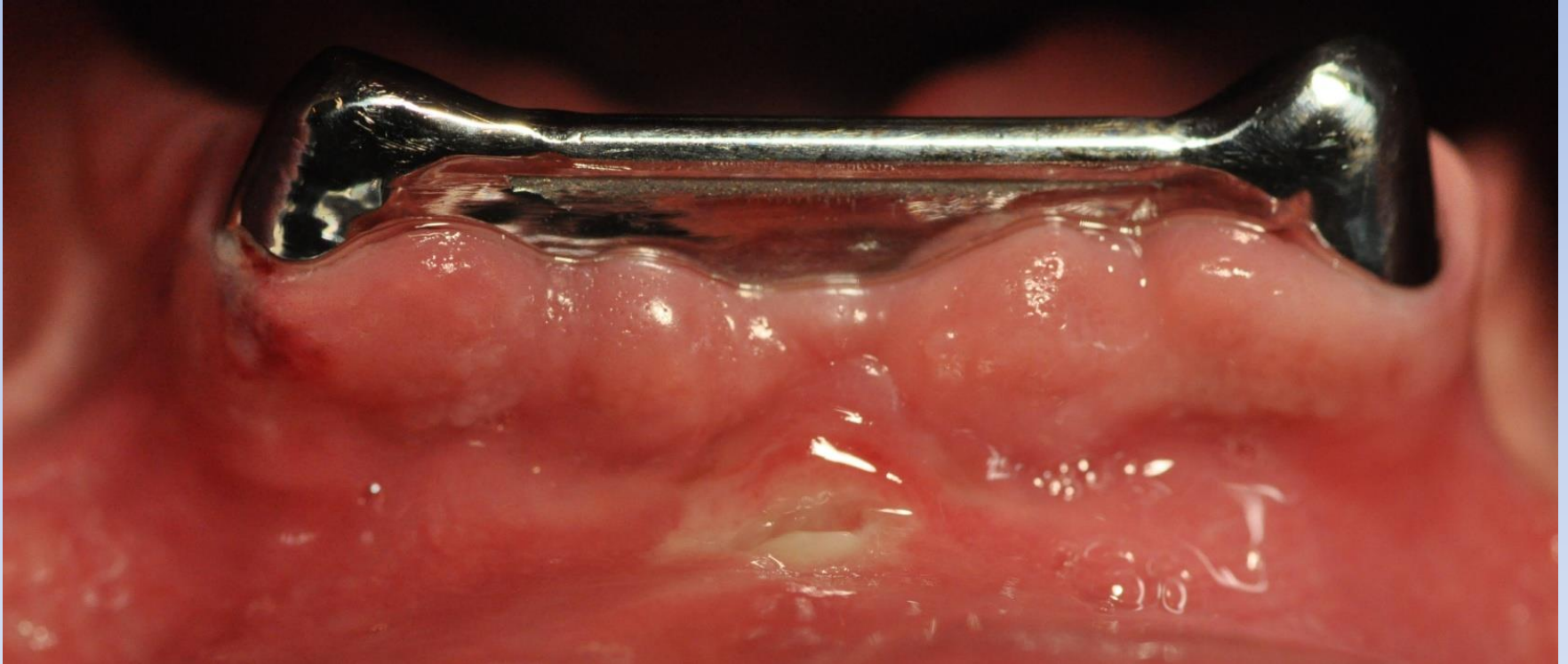


Felső ideiglenes, alsó végleges pótlás átadása

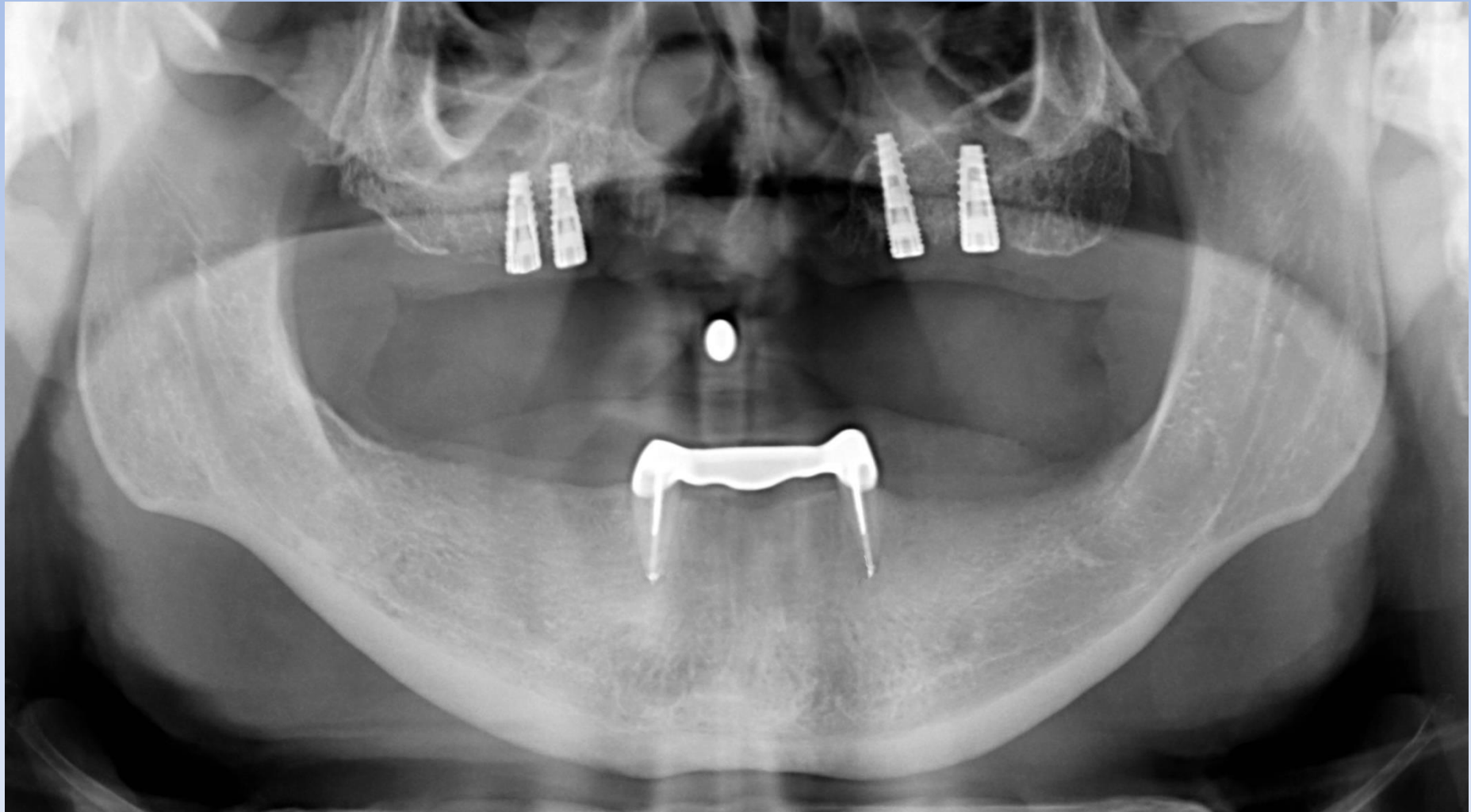


Kontroll, decubitus

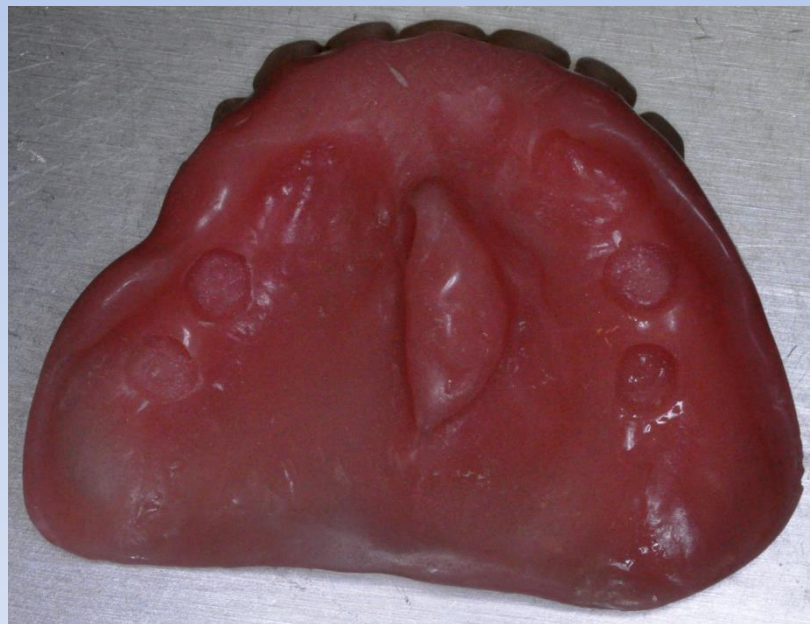
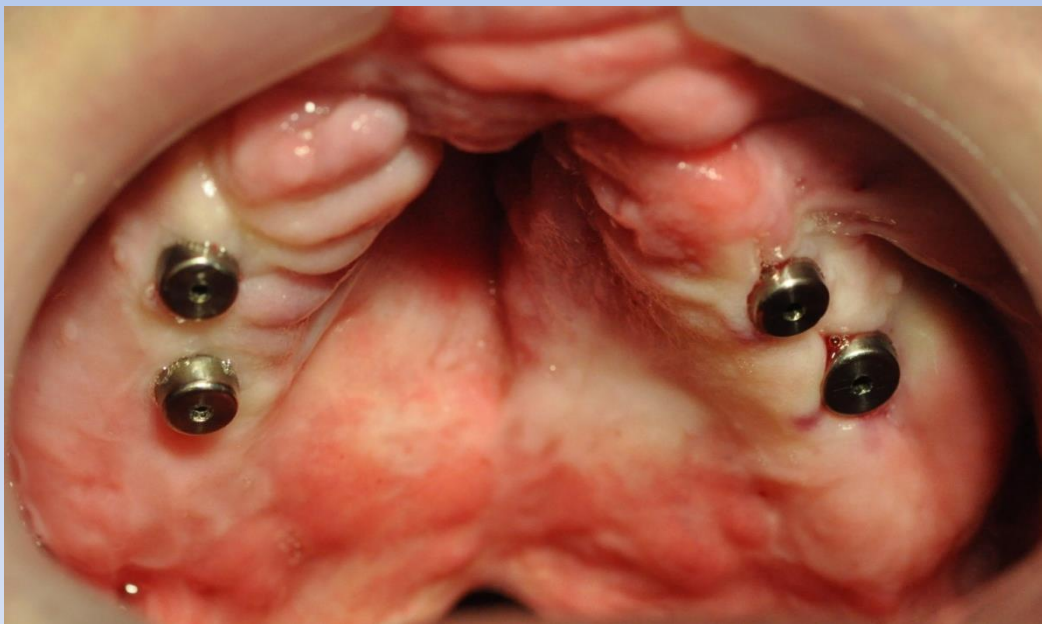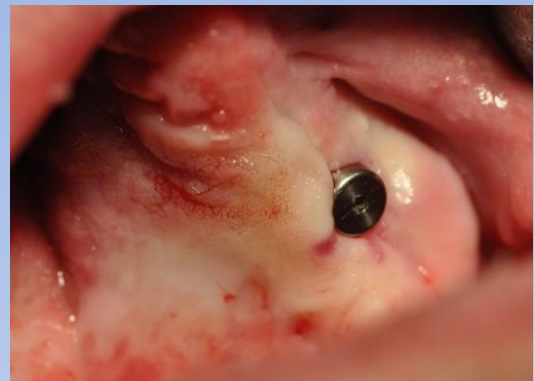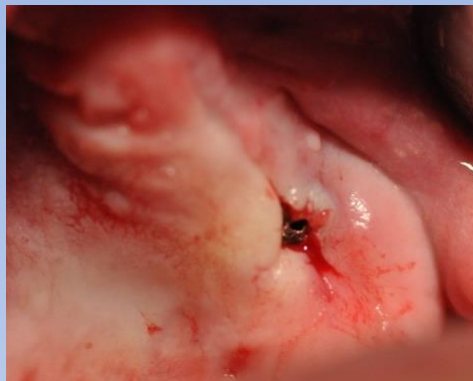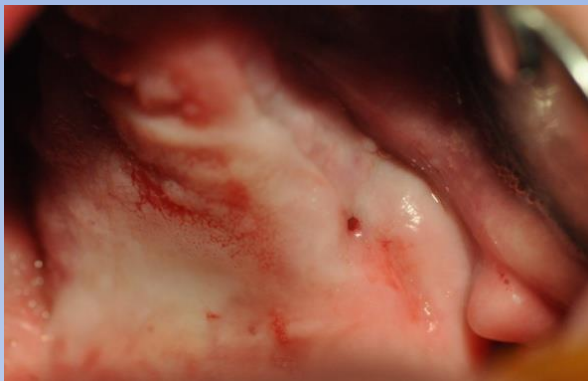Frenulum labii inferior és a jobb alsó szemfog labiális feszes íny területén



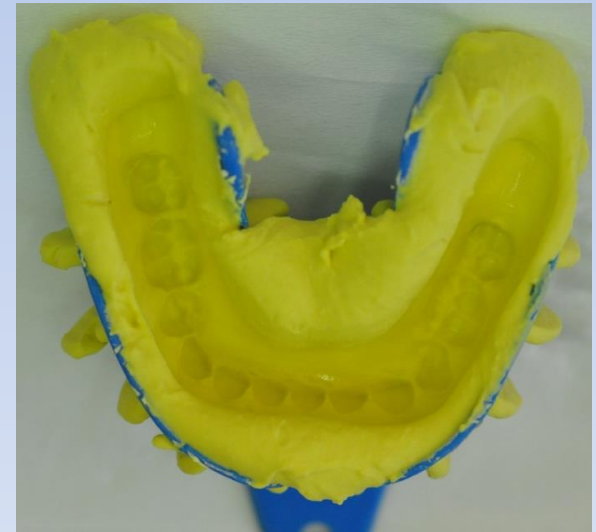
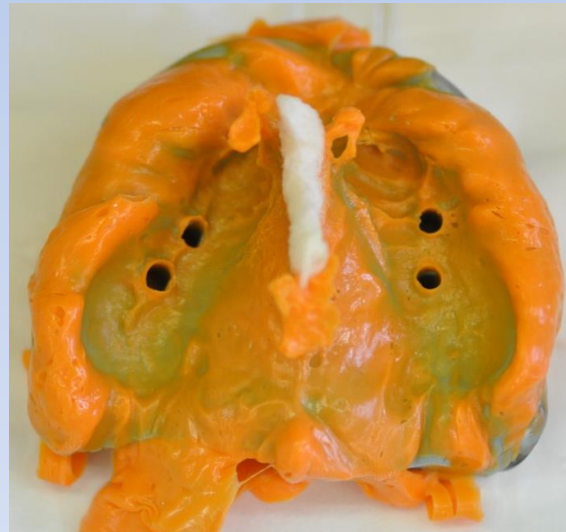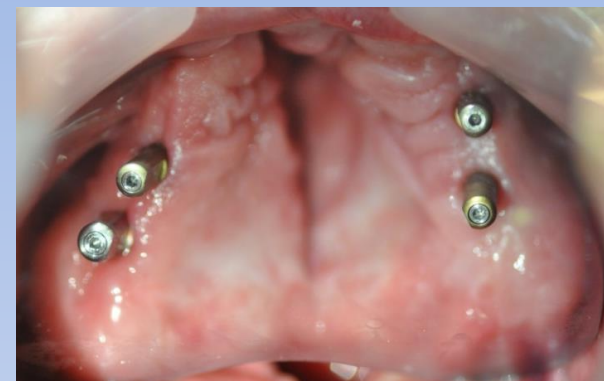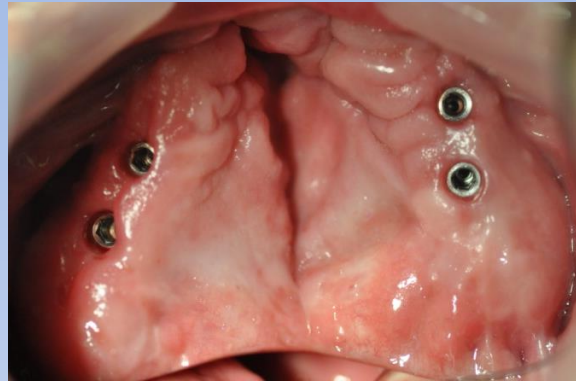
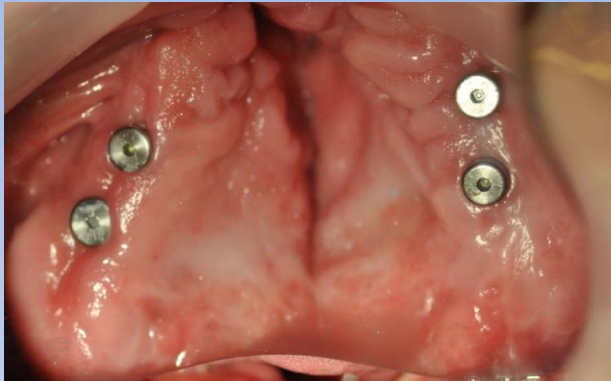
Kontroll röntgen felszabadítás előtt



Implantátumok felszabadítása (5 hónap)



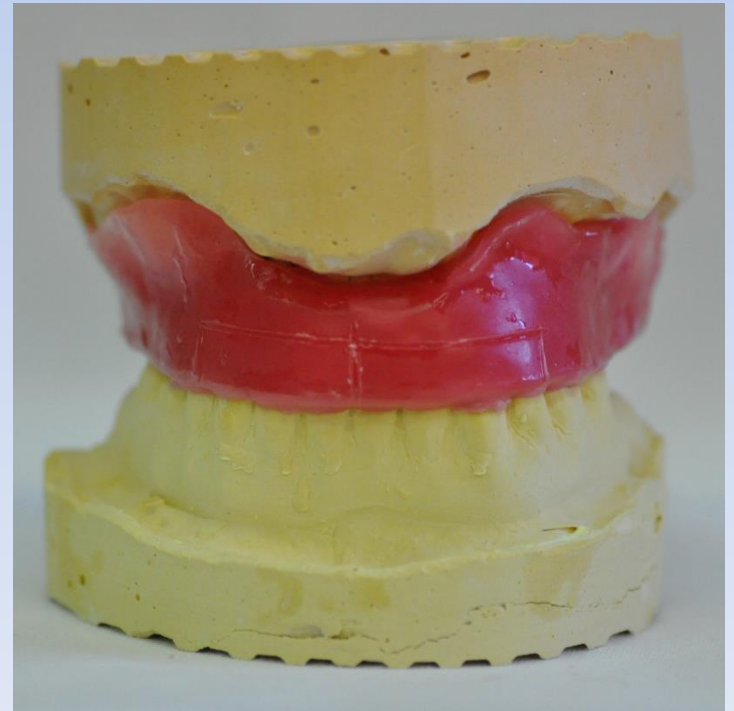
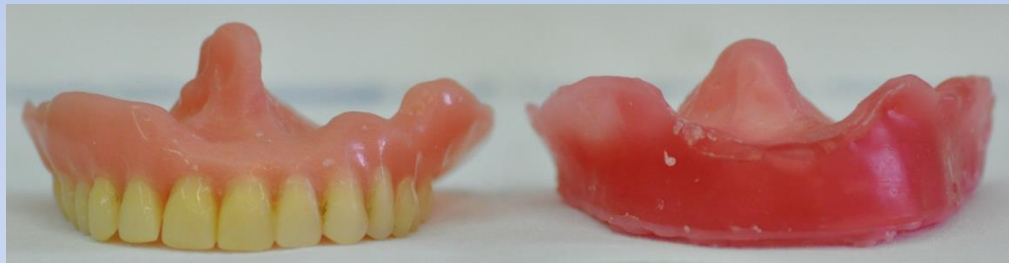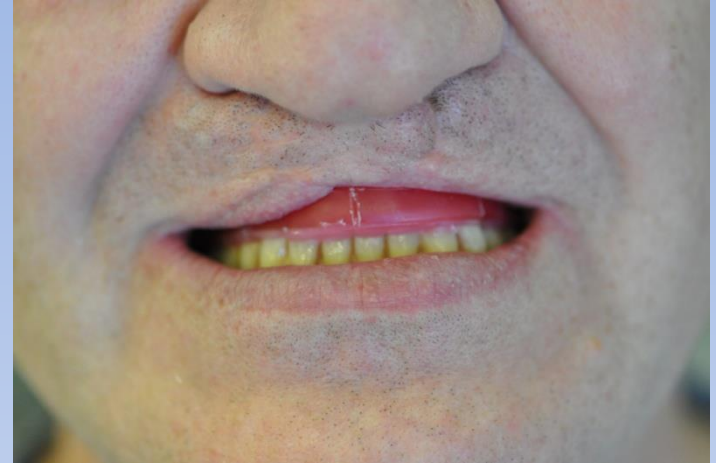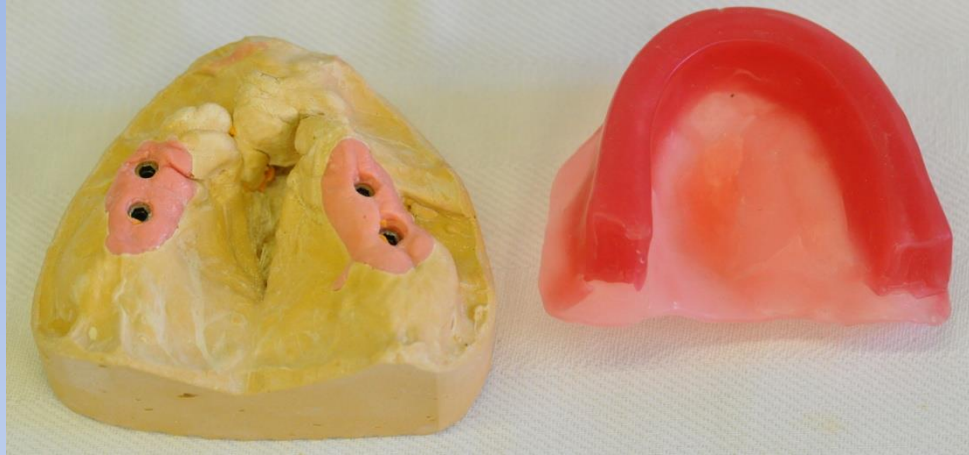
Felső precíziós és alsó antagonista lenyomatvéétel



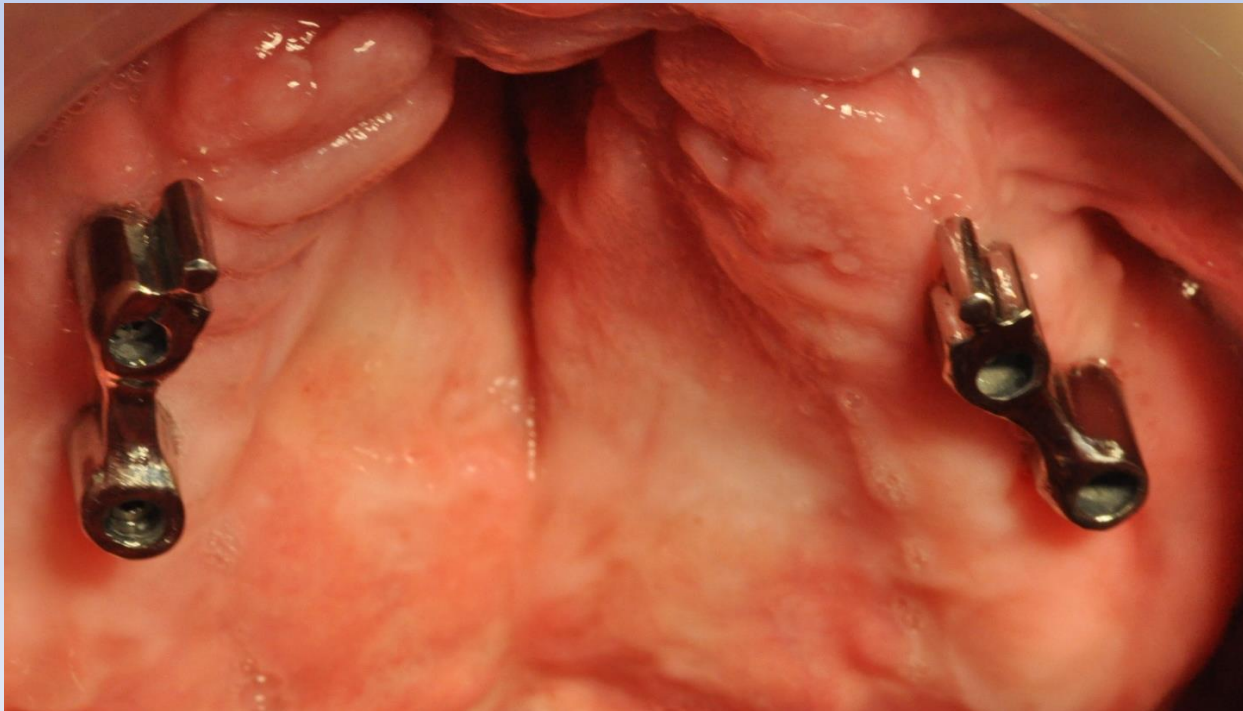
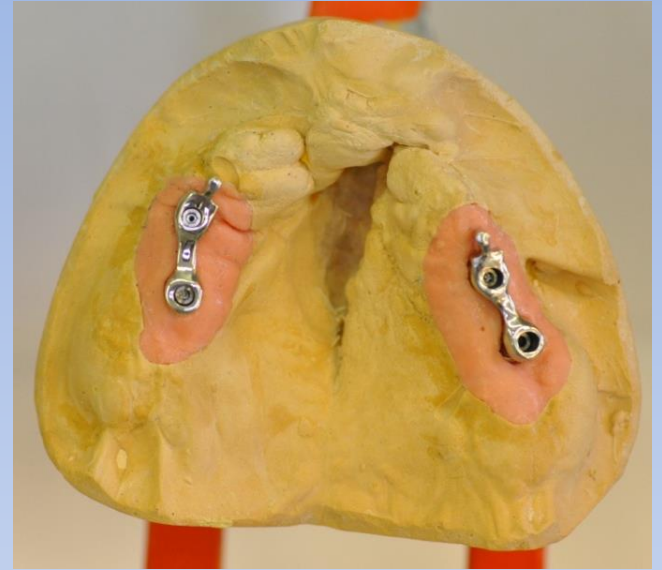
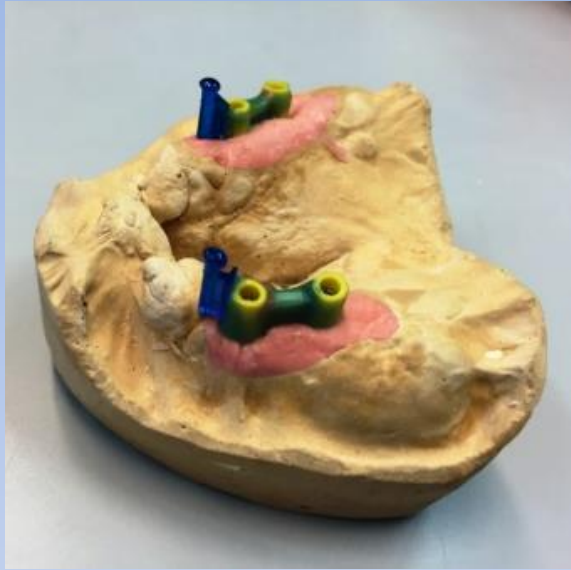
Zárt kanál, C-szilikon két fázis, két időben

Alginát

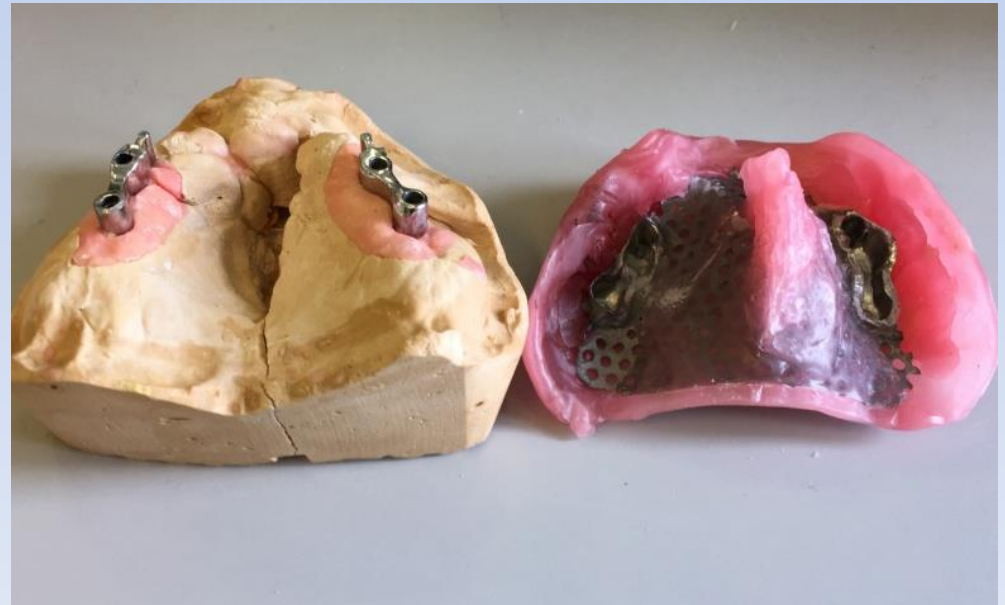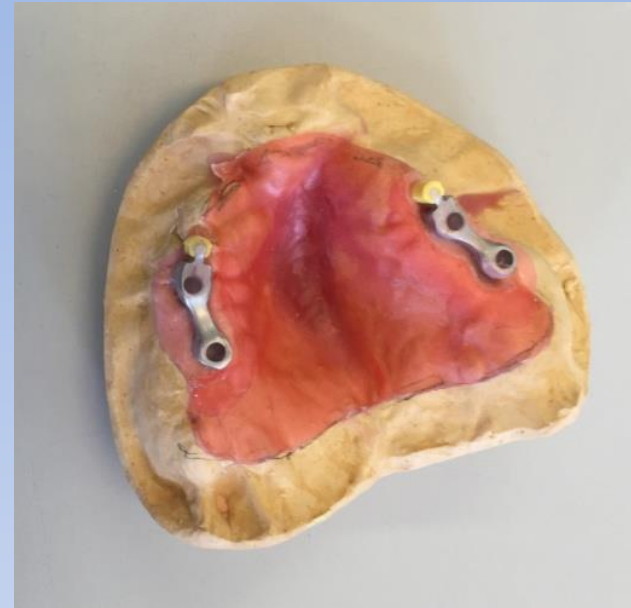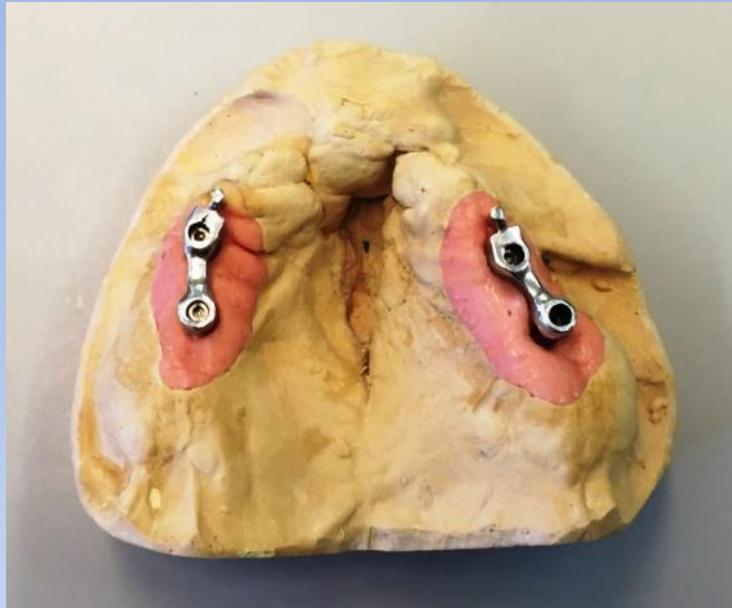
Harapási sablon – Centrális Okklúzió meghatározása



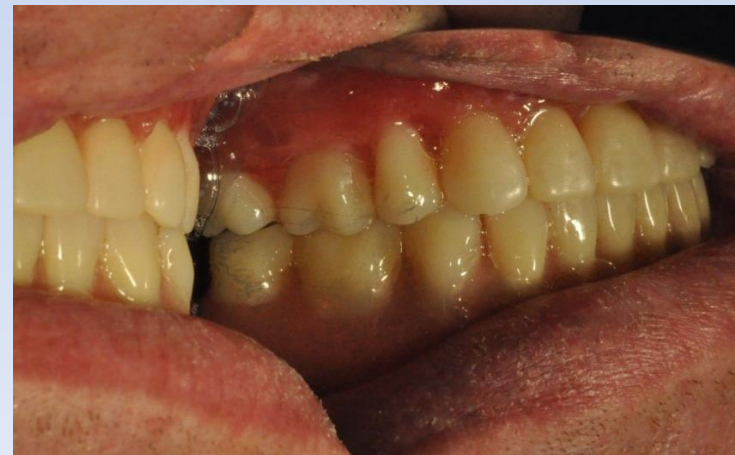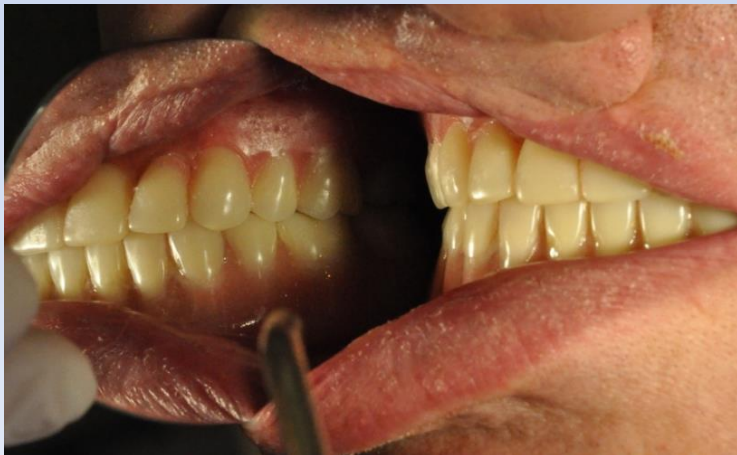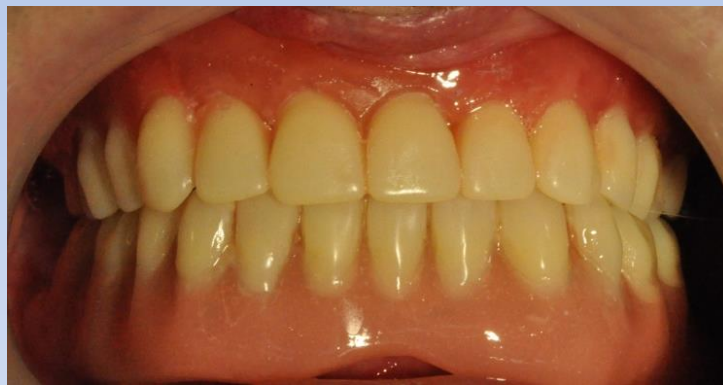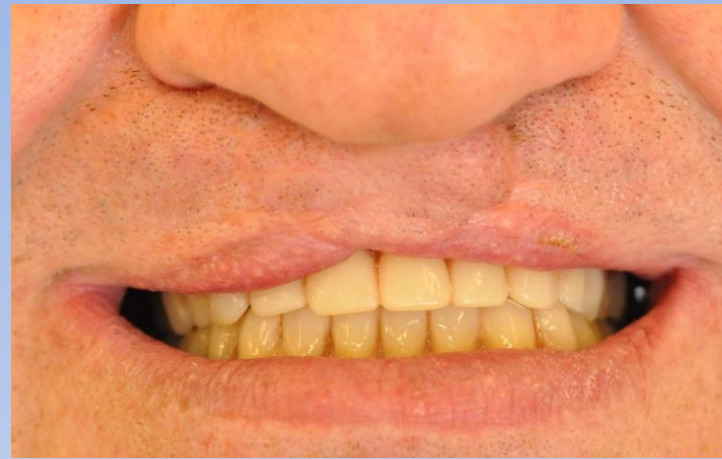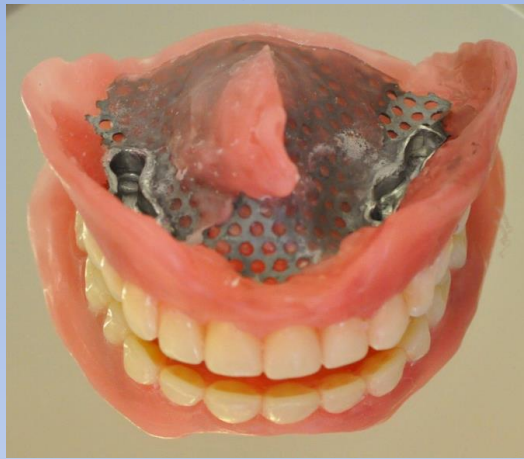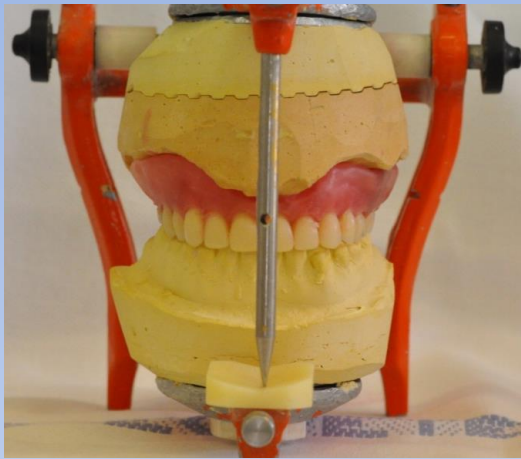
Vázpróba



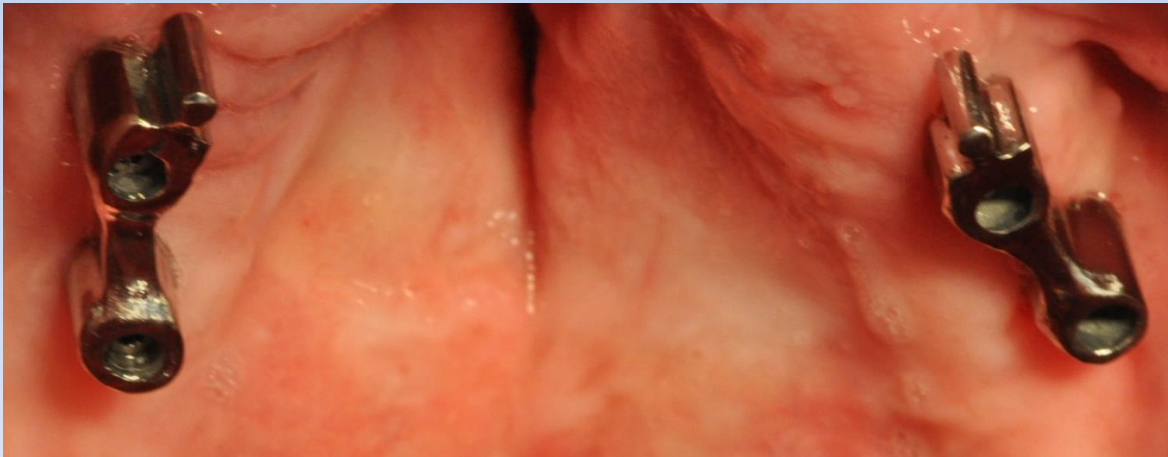
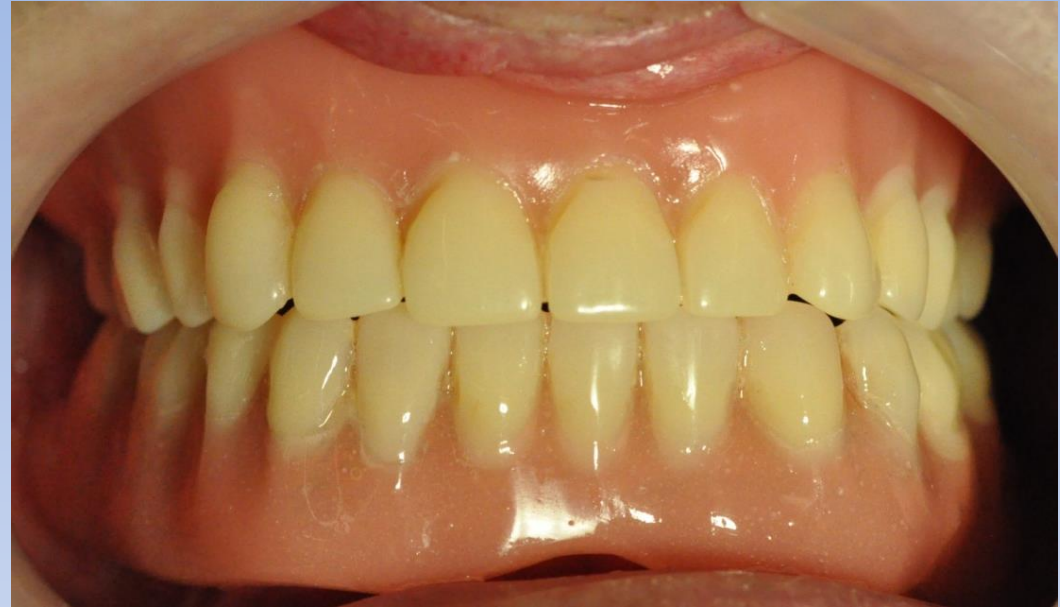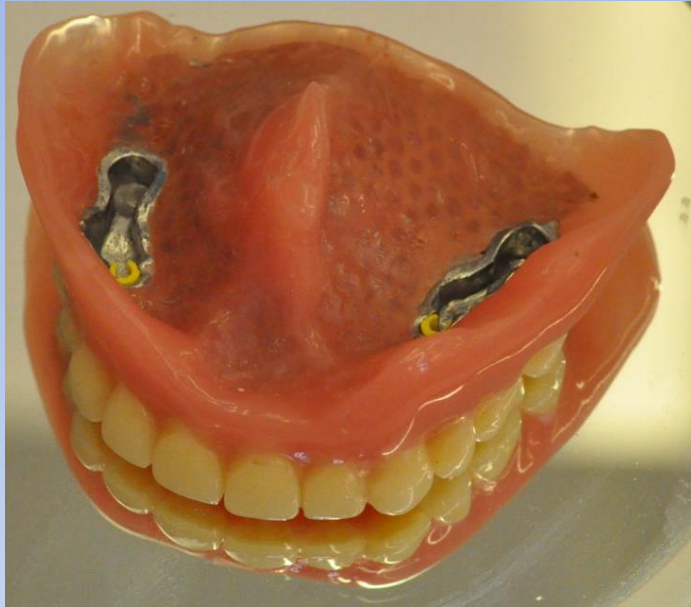
Készülő alaplemez és próbafogsor



Próba fogszor és Fogpróba

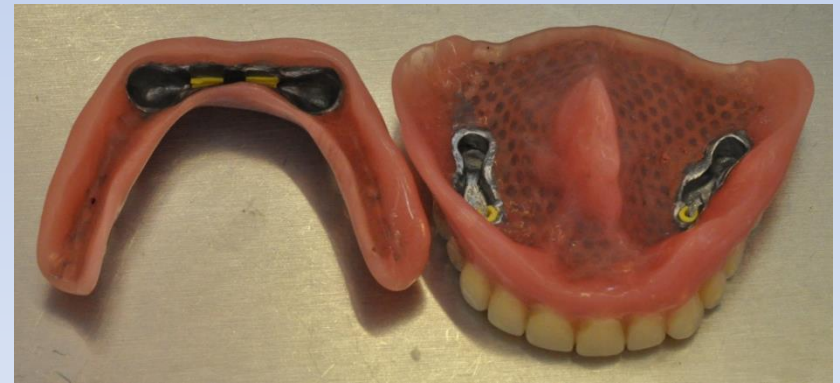
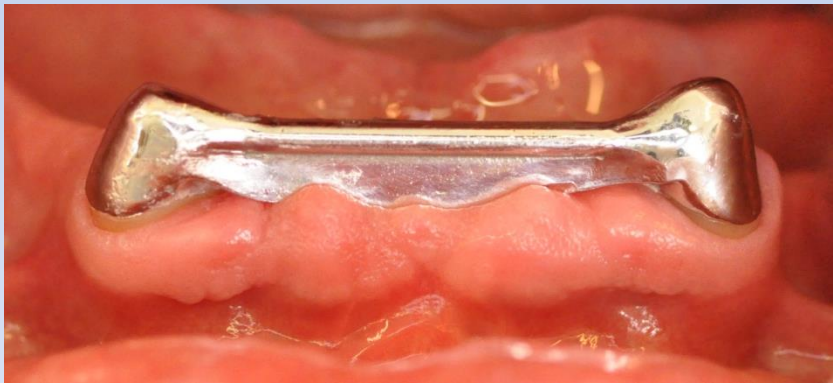
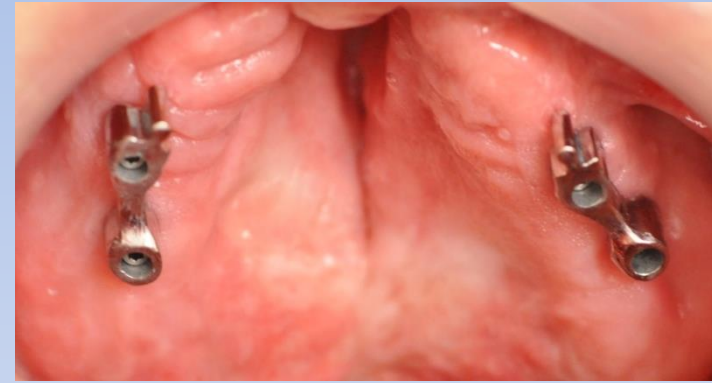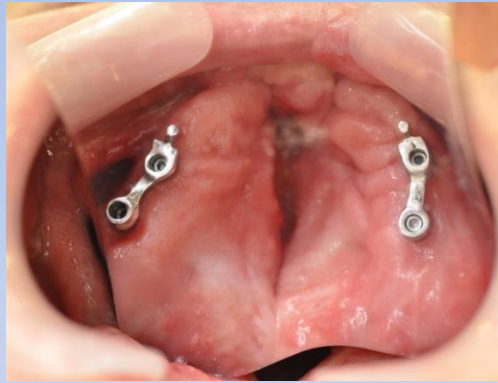

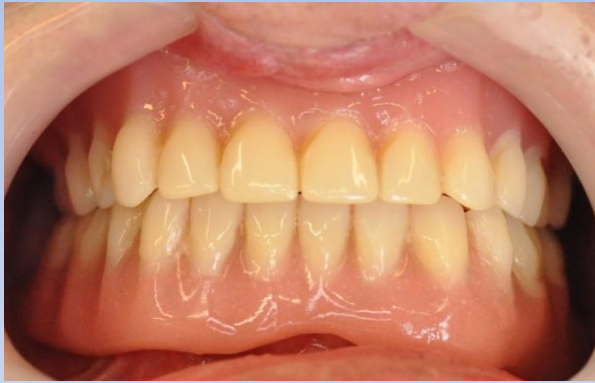
Pótlás átadás

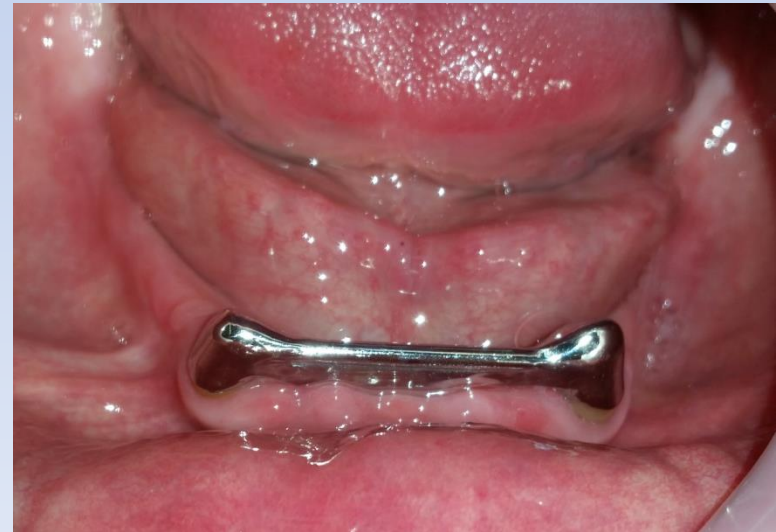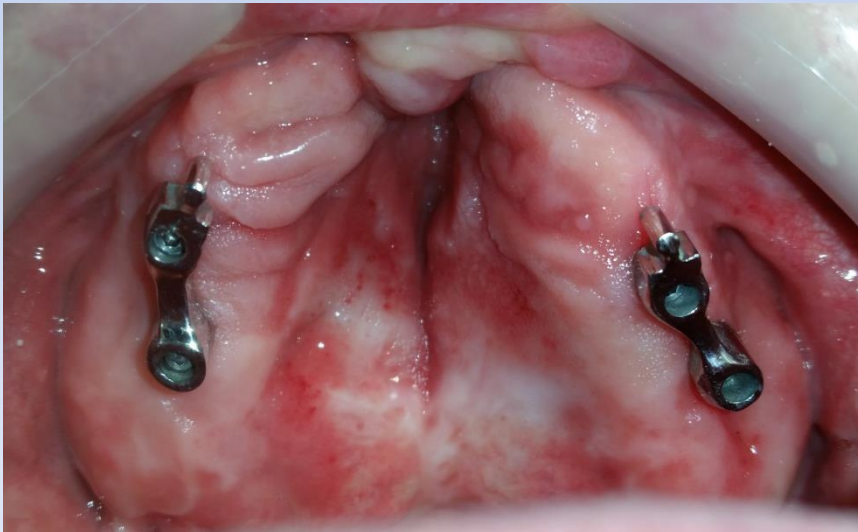
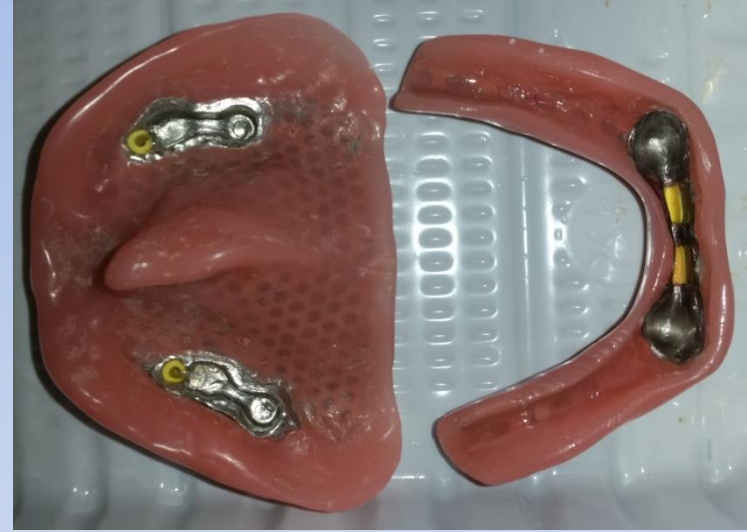

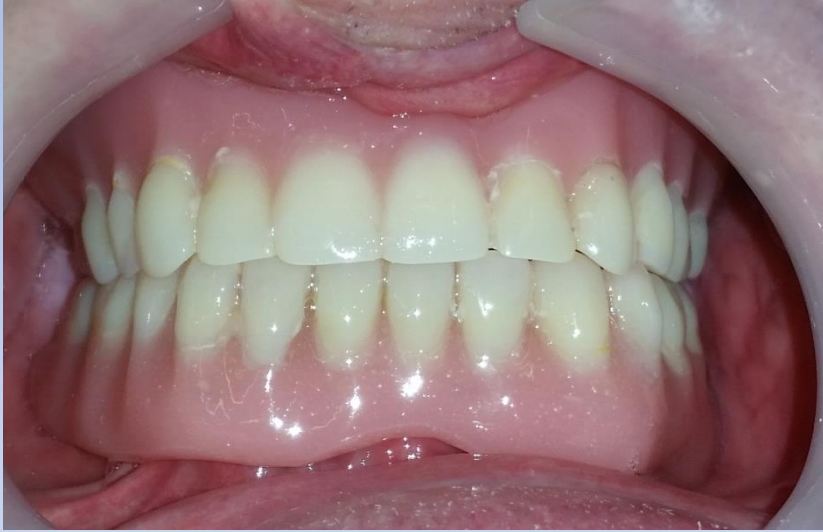
25 Nm

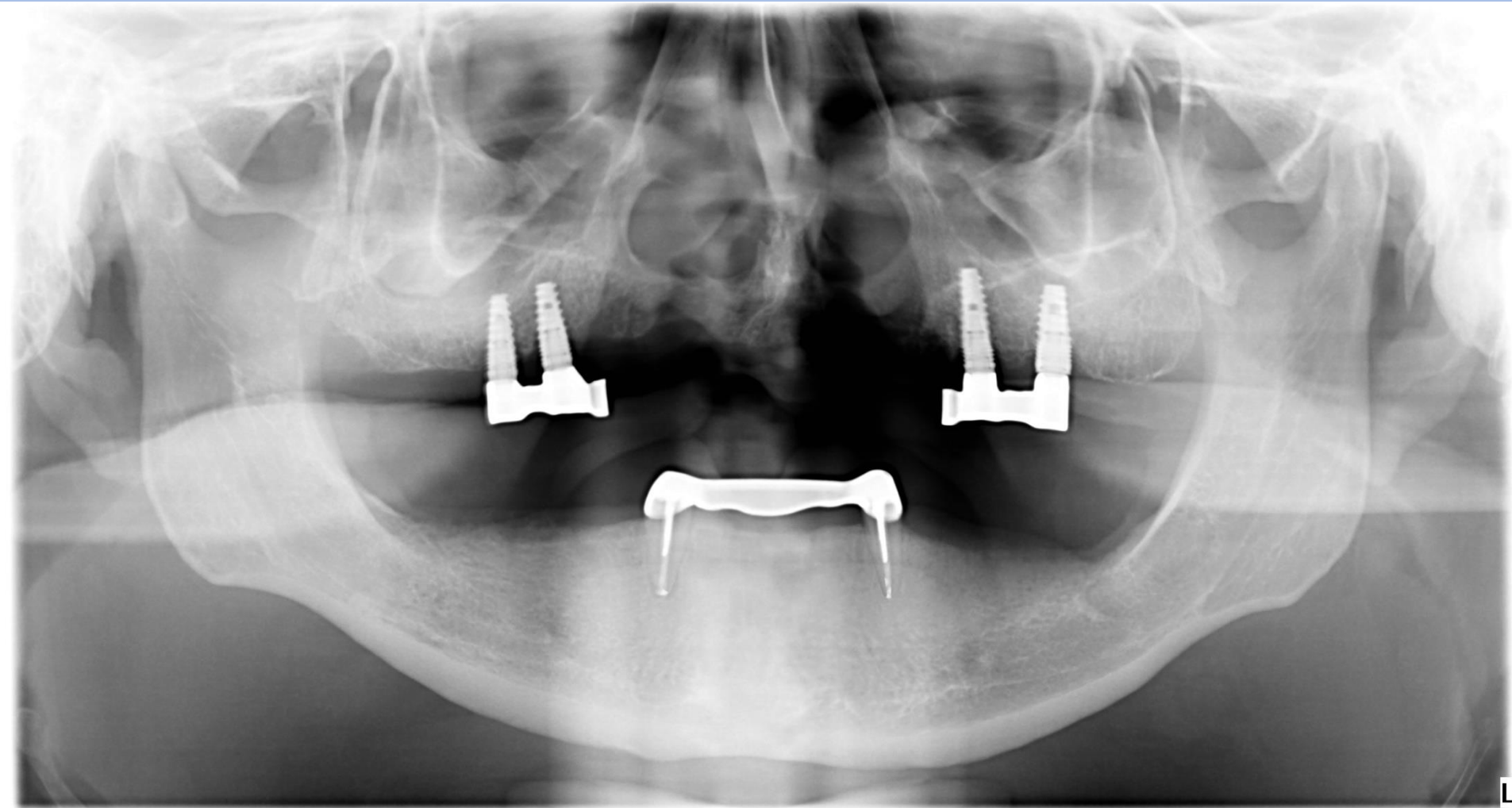
Kontroll – 6 hónap



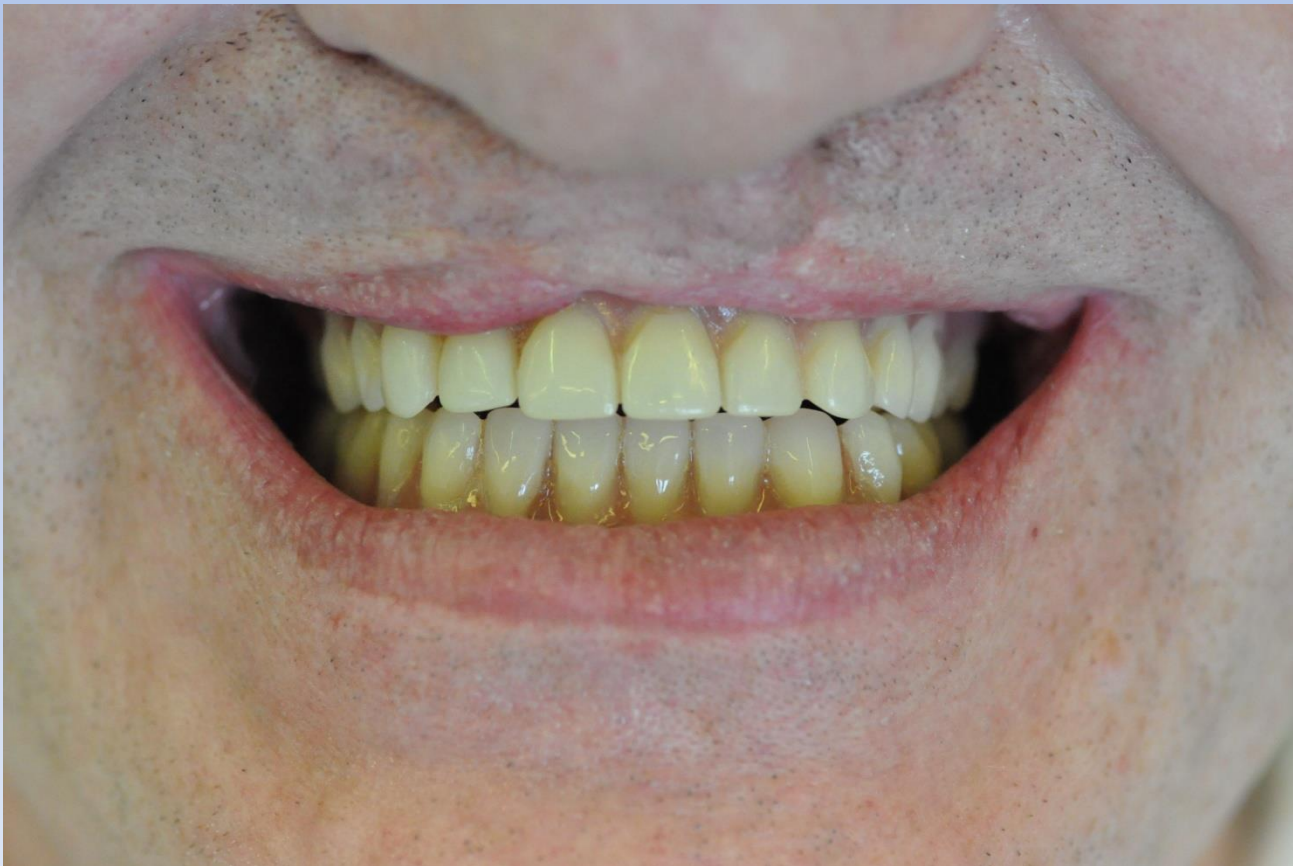Kontroll – 12 hónap



Kontroll – 12 hónap



Köszönöm a megtisztelő
figyelmet!



Dr. Kivovics Péter egyetemi docens, intézet igazgató előadása:

Hasadékos beteg rehabilitációja

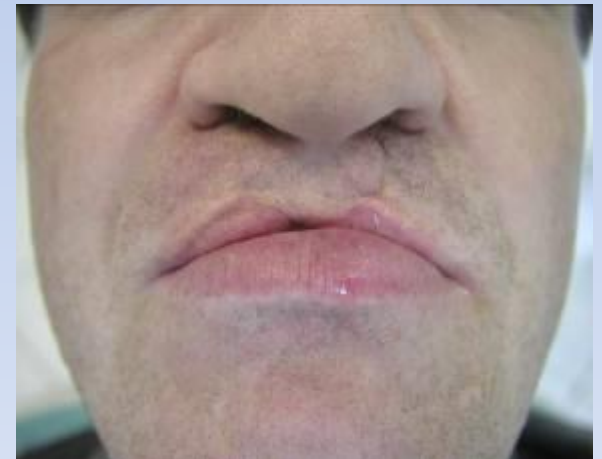• 23 éves férfi páciens **1983 (34 éve)**

• foglalkozása: pék

• általános anamnézisében a fogorvosi kezelését befolyásoló tényezőt nem találtunk

• fogorvosi anamnézis: egyoldali nem teljes, nyitott cheilo-gnatho-palatoschisis többszöri műtét után kialakult állapota

• stomatoonkológiai szűrés eredménye negatív



1998 (19 éve) (15 éves fogpótlás)

Felső állcsont:

Kombinált fogpótlás

Fix rész:

17, 16, 26, 27: öntött fém borítókoronák
frézelt vállal

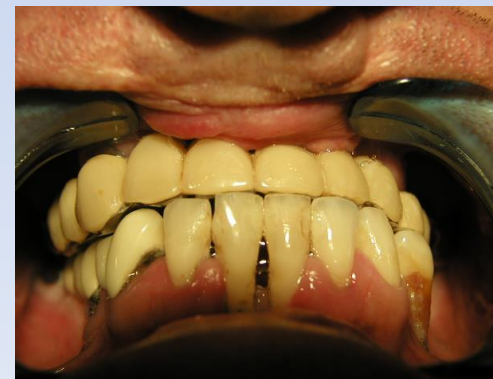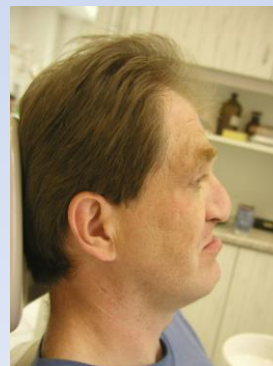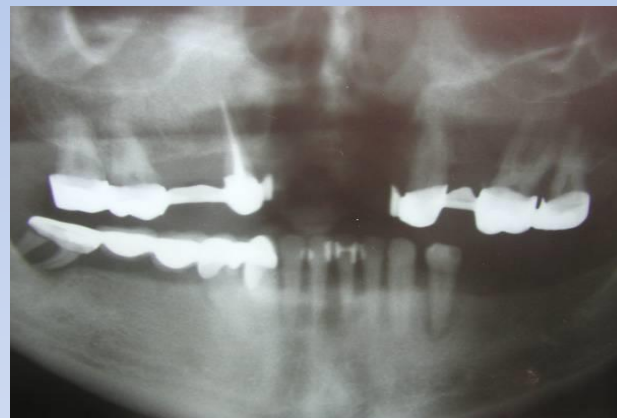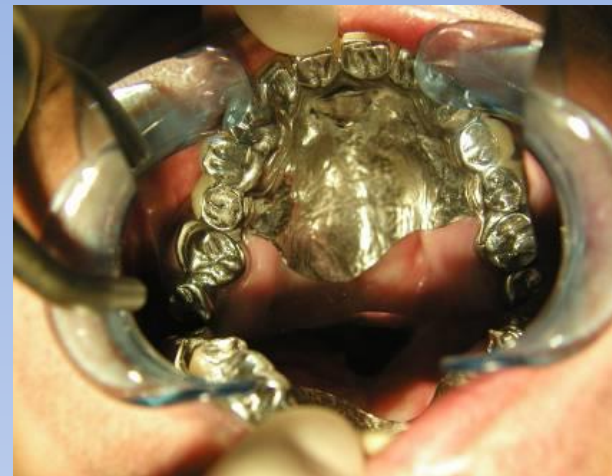13, 24: primer cilindrokónikus teleszkóp sapka

13: csapos műcsont

13-16, 24-26: merevítőrúd

16, 26, 27: öntött fém borítókoronák

Kivehető rész: mintára öntött fémlemez 16,
15, 14, 13, 12, 11, 21, 22, 23, 24, 25
fogaknak megfelelően akrilát leplezésű
fém hátlemezű műfogak, merevítő
rudaknak megfelelően Preci-horix
finommechanikai és 17, 26, 27 fogakon
kapocs elhorgonyzással, obturátor
funkcióval

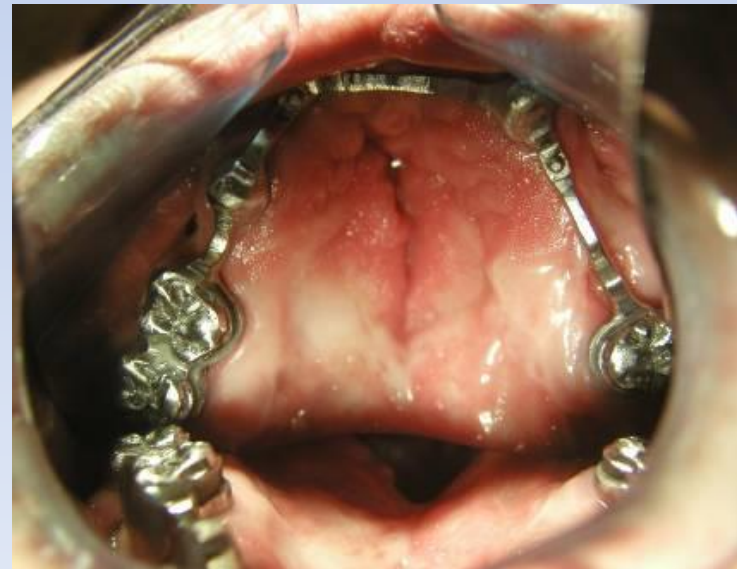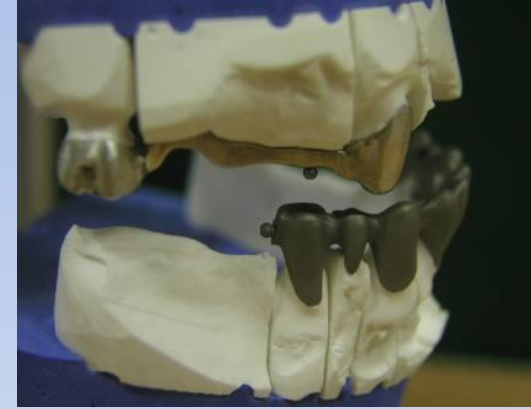

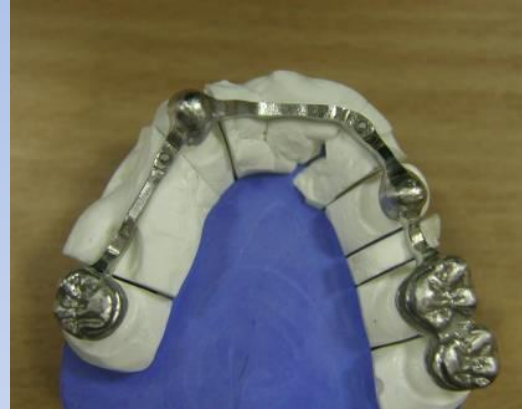
Kezelési terv

Dr. Molnár Berthold esete

1998 (19 éve)

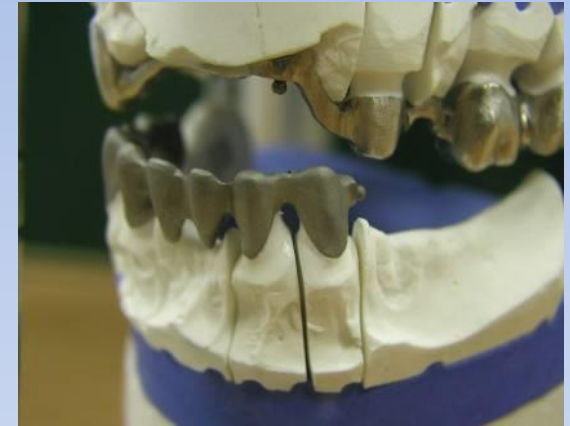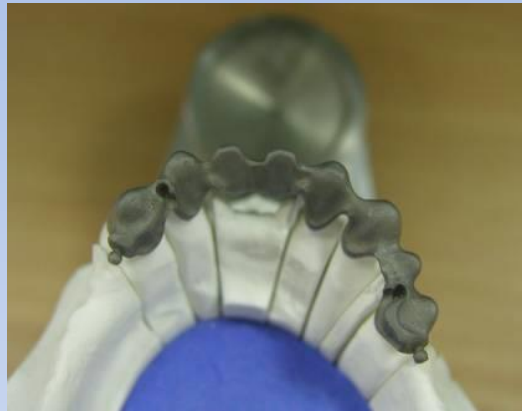
- Fix rész: 5 tagú fém sín; fém horgonykoronák: 17, 16, 27, sapkák: 14, 23 fogakon merevítő rúddal összekötve, frézelt vállal a fém horgonykoronákon és 2 db Vario-kugel finommechanikai elhorgonyzással a merevítő rúdon (ferde vállas szubgingívális előkészítés)
- Kivehető rész: 9 fogas mintára öntött fémlemez precíziós és öntött kapocs elhorgonyzással valamint obturátor funkcióval, a műfogaknál fém hátlemezzel



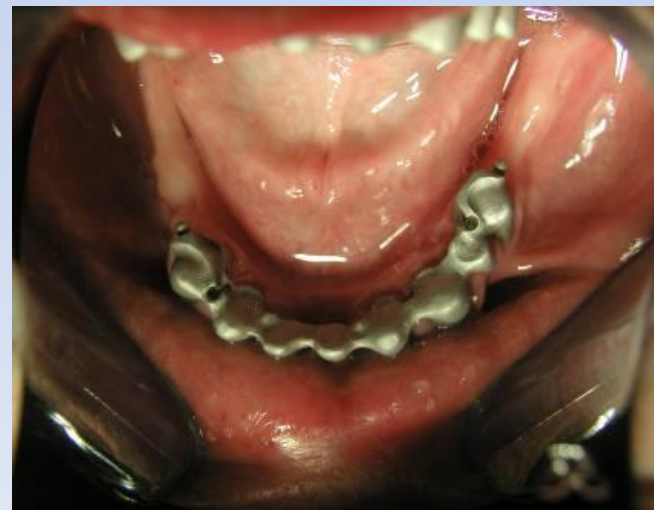Kezelési terv

1998

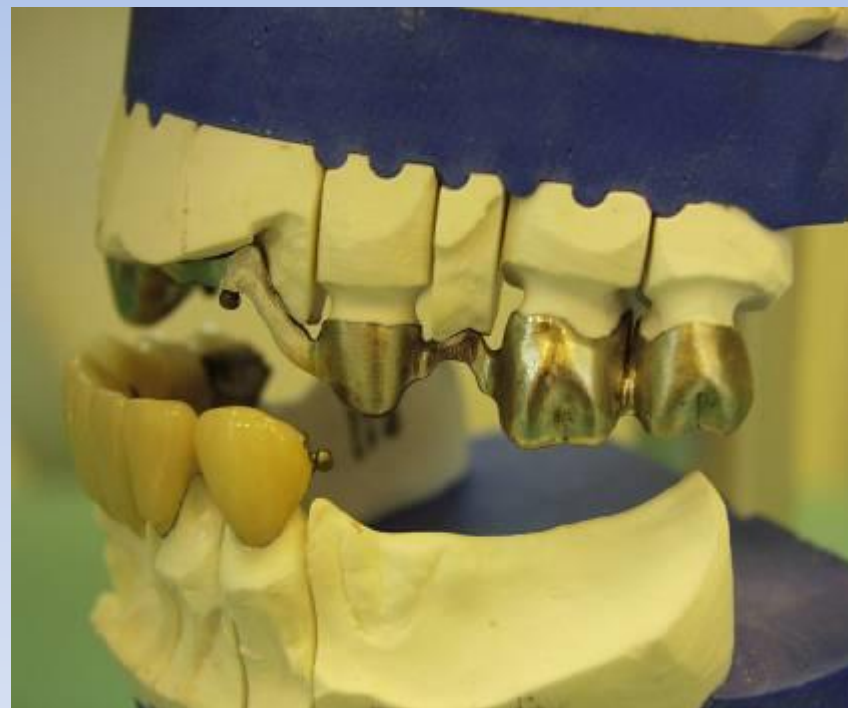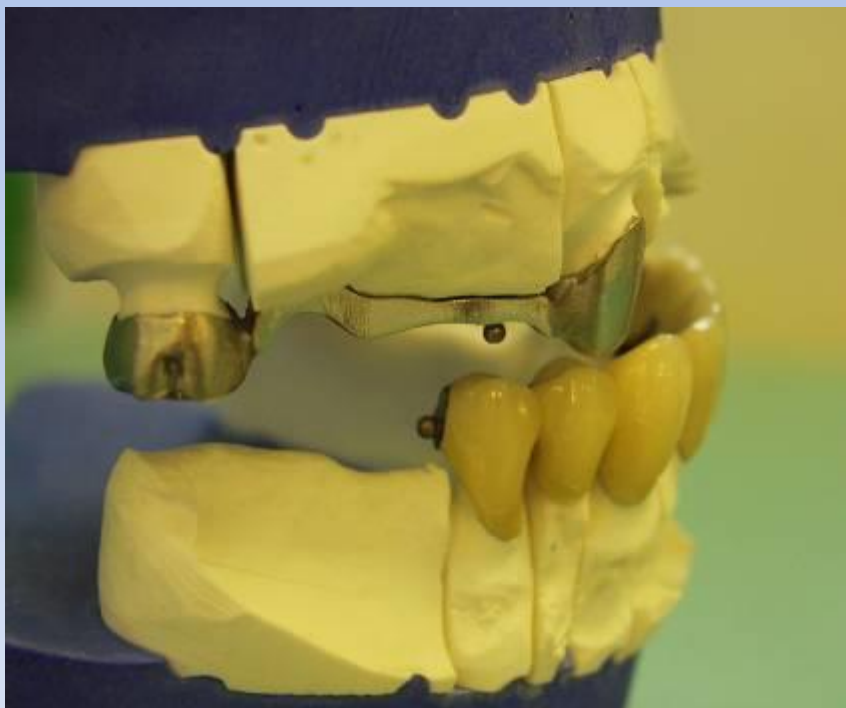
- Fix rész: 8 tagú fémkerámiai híd; horgonykoronák: 33, 32, 42, 43, 45 hézagfogak: 31, 41, 44 frézelt vállal és interlockkal Vario-kugel finommechanikai elhorgonyzással (ferde vállas szubgingívális előkészítés)



- Kivehető rész: 6 fogas mintára öntött fémlemez finommechanikai elhorgonyzással és támasz karokkal



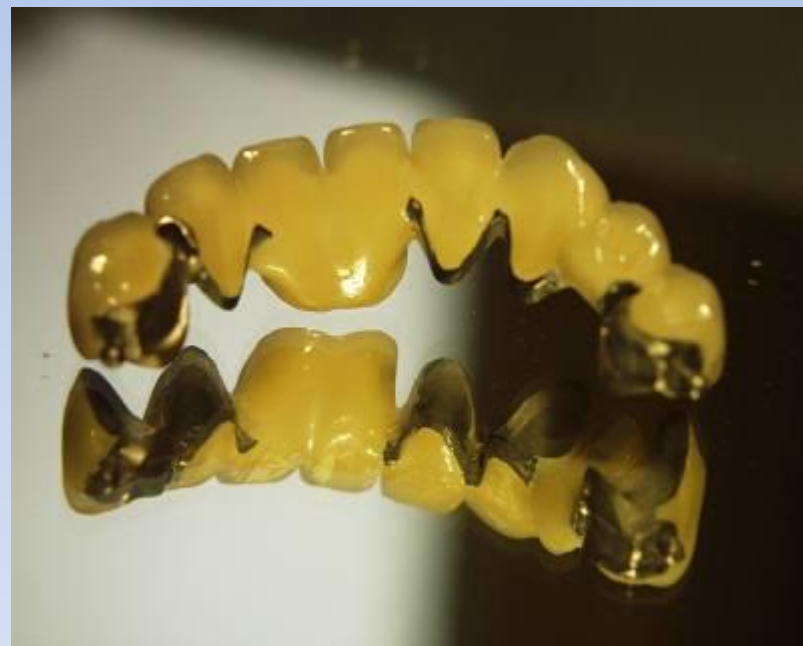Elkészült fix részek a mintán



Elkészült fix részek

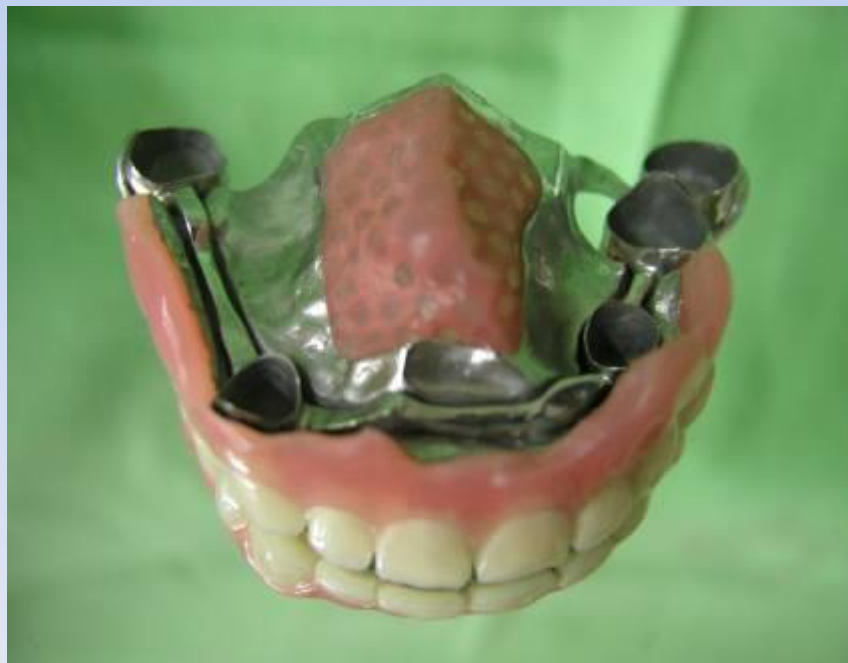
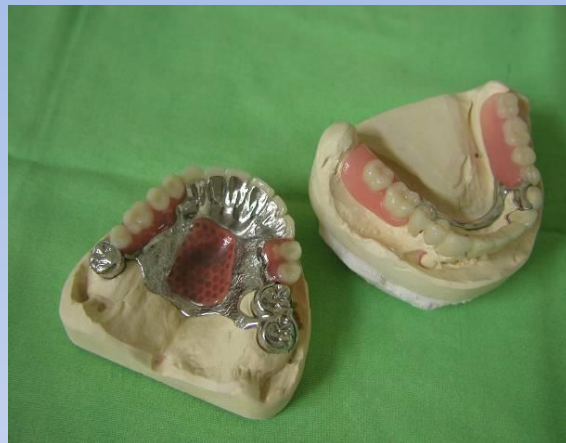
A felső sín

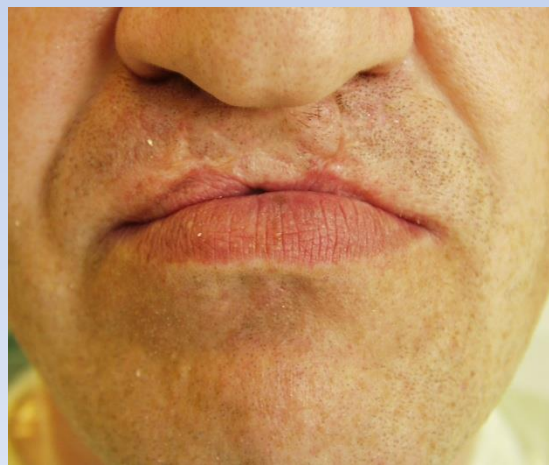
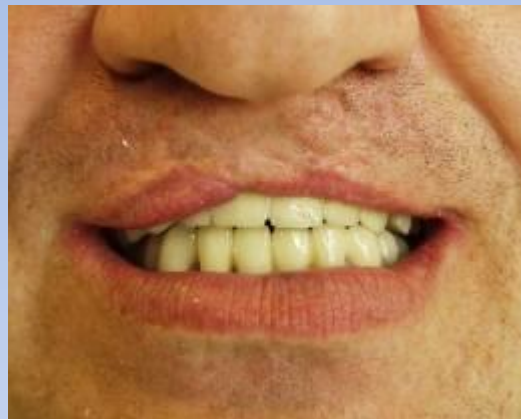
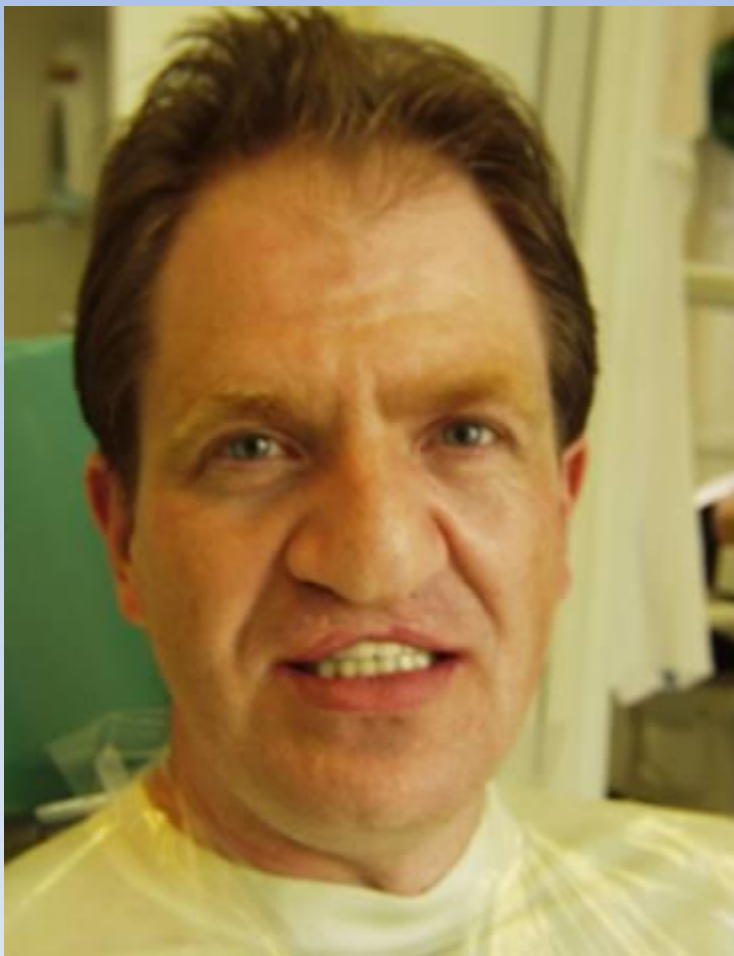Az alsó híd

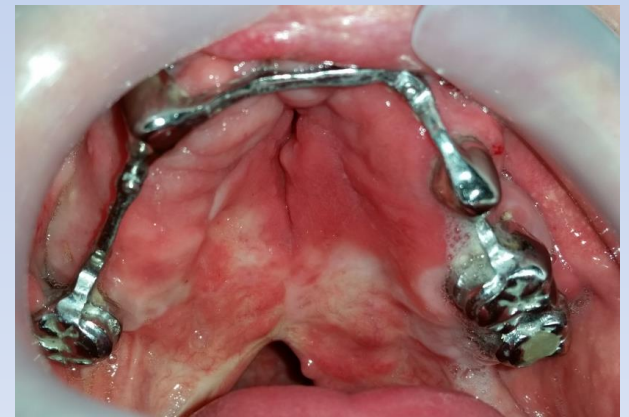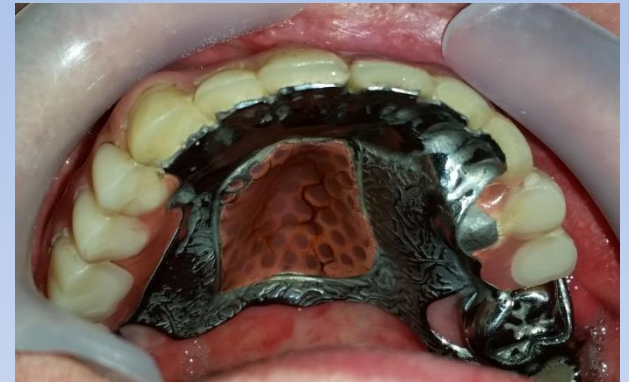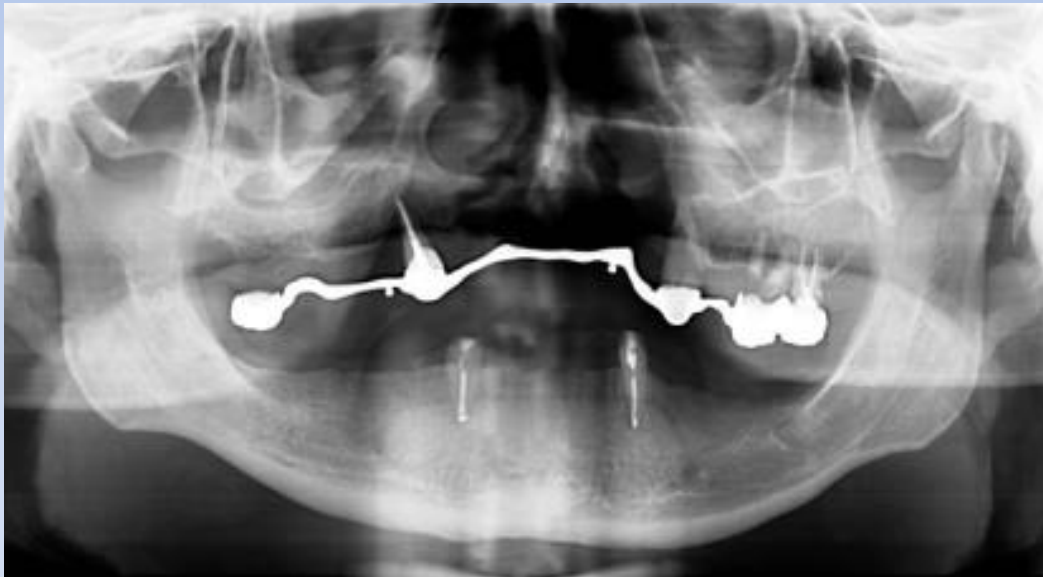
Az elkészült fogpótlások



Az elkészült fogpótlások szájban 1998 (19 évvel ezelőtt)



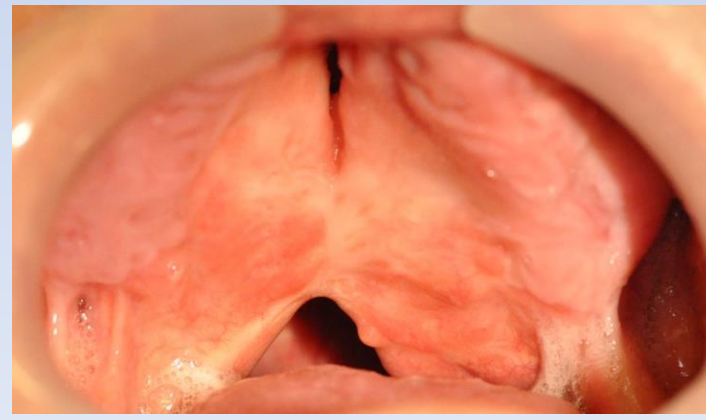
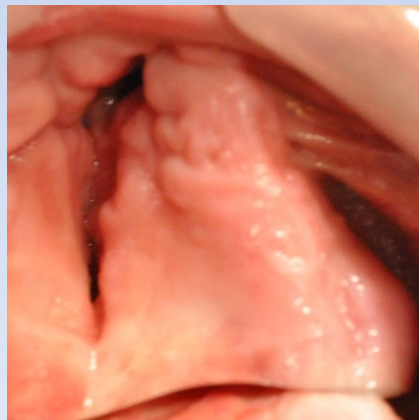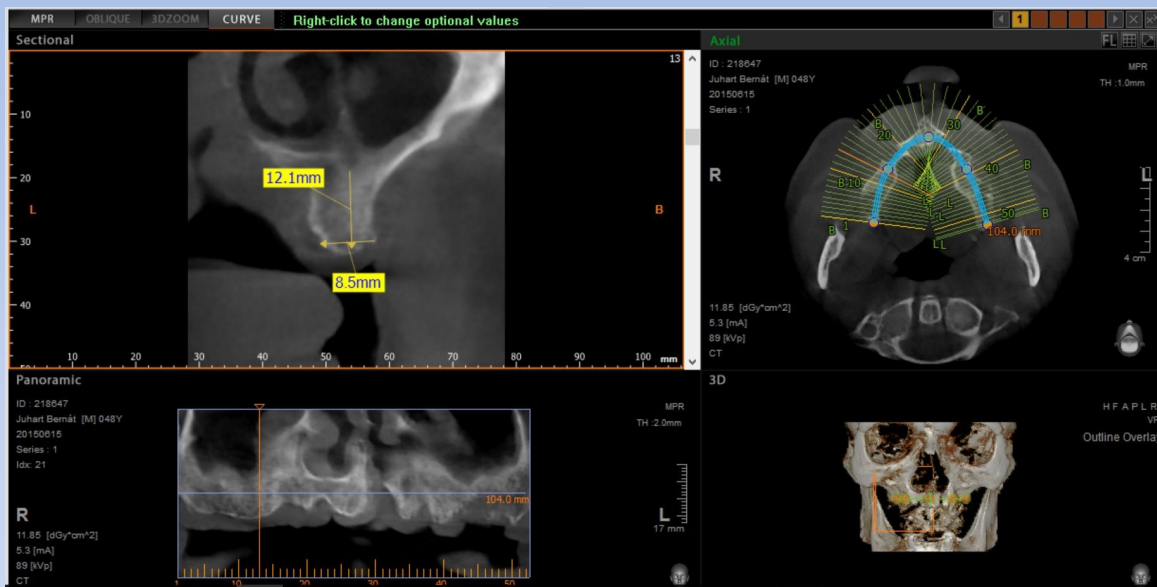
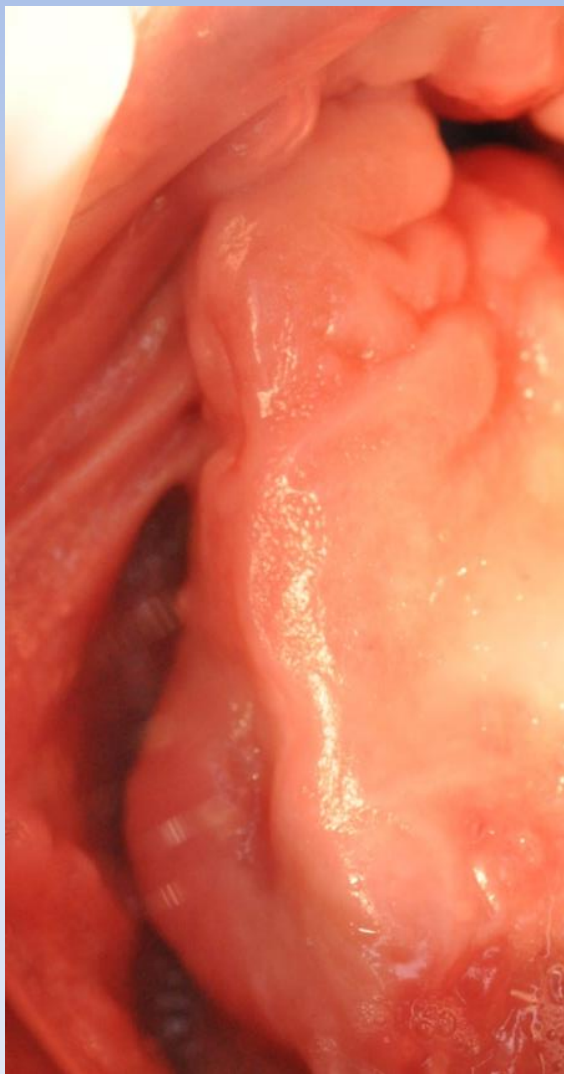
2016 (18 éves fogpótlás)

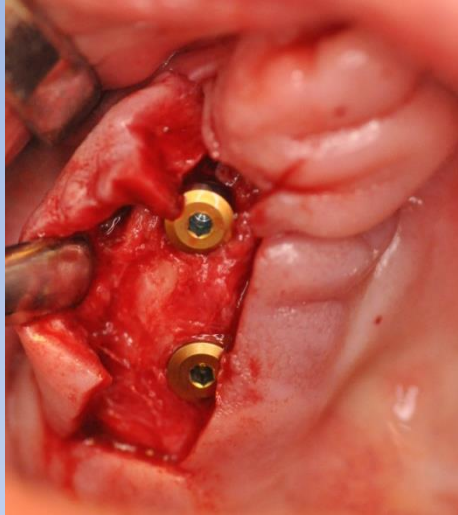


Teljes felső foghiány pótlása implantációk protetikai ellátással hasadékos beteg esetén

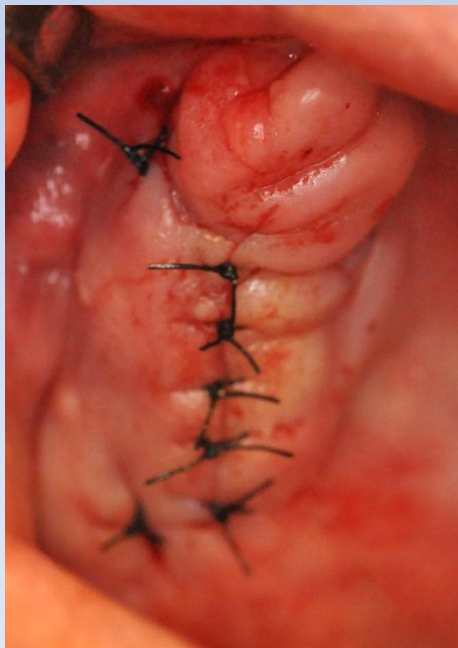
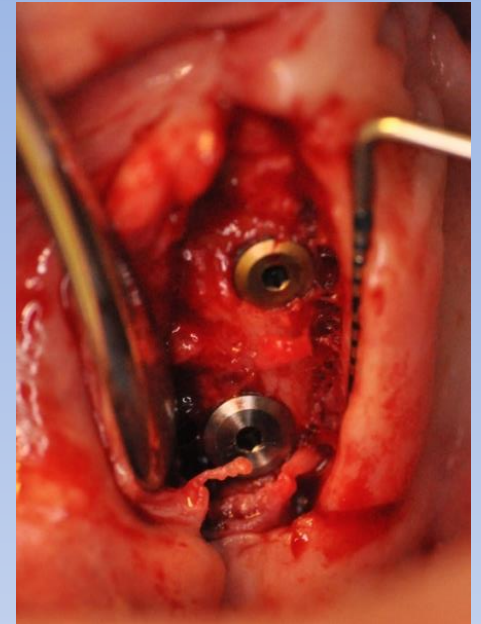
Dr. Makra Dániel esete

tutor: Dr. Katona István osztályvezető főorvos





- 16: 3,8 ϕ x 9,5mm denti rootform
- 14: 3,8 ϕ x 9,5mm denti rootform
- 24: 3,8 ϕ x 9,5mm denti rootform
- 26: 4,3 ϕ x 9,5mm denti rootform



Az implantációt felügyelte Dr. Czinkóczy Béla osztályvezető főorvos

