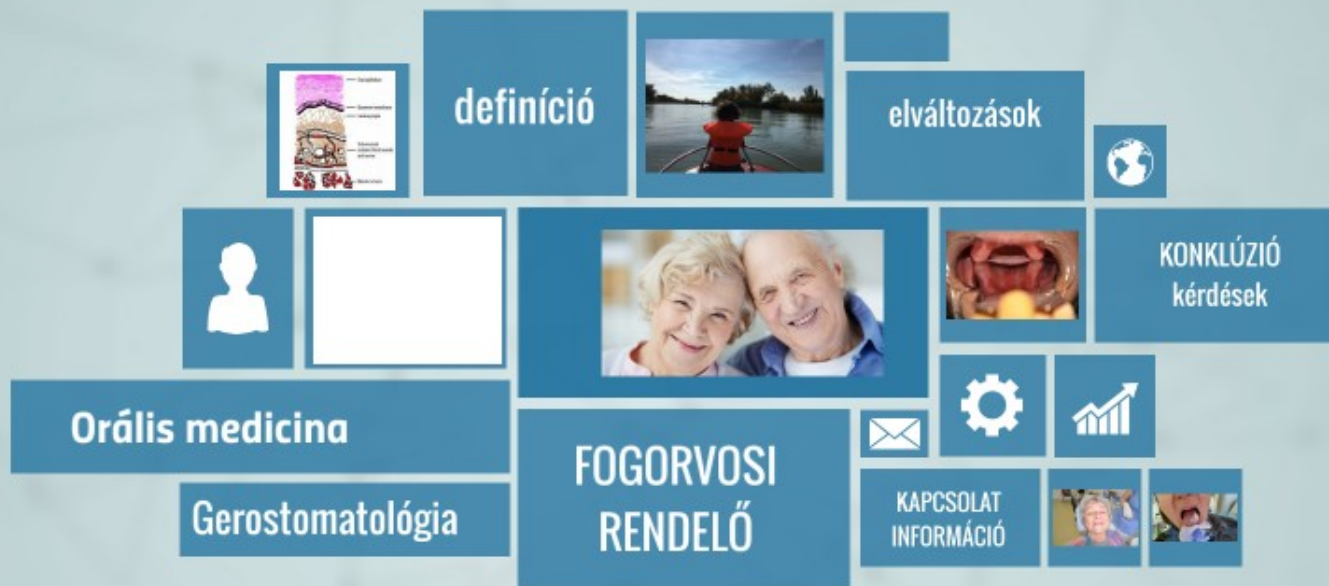

Gerosztomatológia orális medicina vonatkozásai



dr. Németh Orsolya, PhD

Orális medicina

Az orális és maxillo-faciális medicina interdiszciplinális tudomány, mely a fogorvostudomány medicinán átnyúlik az általános medicinák közül a bőrgyógyászathoz, fül-orr-gégészethez, belgyógyászathoz, gyermekgyógyászathoz, onkológiához.

- különböző gyulladásos nyálkahártya-elváltozások és infekciók
- fizikai, kémiai és iatrogén ártalmak
- immunológiai körképek, allergiás bőr- és szájbetegségek
- különböző szisztémás betegségek szájtünetei
- az orofaciális régiók bőr- és szájbetegségei
- jóindulatú daganatok, daganatszerű állapotok
- precancerosus elváltozások
- rosszindulatú daganatok
- általános betegség okozta szájüregi tünetek



PREVENCIÓ, PREVENCIÓ, KEZELÉS, GONDOZÁS

geriátriai betegeink



KOR - *öregkor*

- atrophias és degeneratív elváltozások
- malignus elváltozások
- hyperkeratosissal járó elváltozások

Családi háttér-horizontális és vertikális kapcsolatok



Kontroll vizsgálatok Szűrővizsgálatok

Jól funkcionáló idősök 70 %

Gyenge (esendő) chronikus betegséggel (14%)

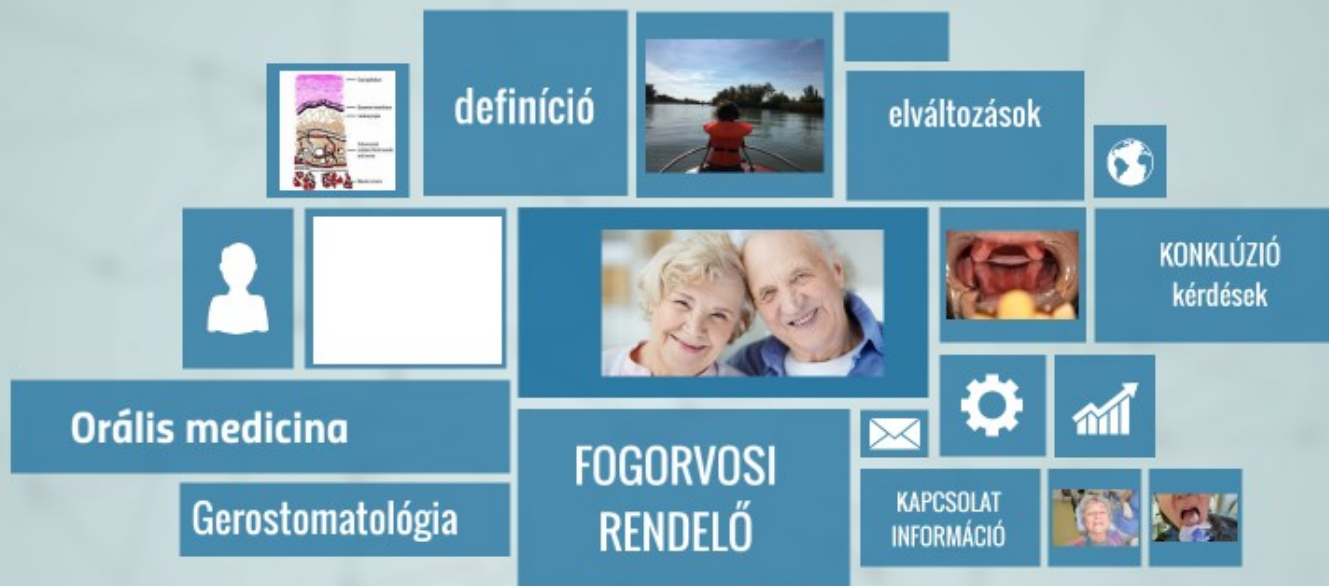Ápolásra szoruló, ágyhoz kötöttek (16%)

↓
besétál a rendelőbe....

↓
TELEDENTISTRY
eHealth



Gerosztomatológia orális medicina vonatkozásai



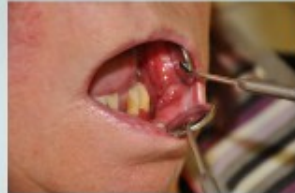dr. Németh Orsolya, PhD

VIZSGÁLAT

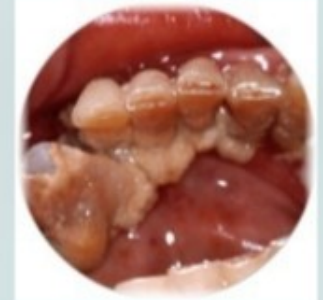Szájnyálkahártya elváltozások diagnosztikája

Legfőbb panasz

fájdalom
érzékenység
égő érzés
vérzés
mozgatható fogak
szájszárazság
nyelési nehézségek
duzzanat
rossz vagy csökkent ízérzékelés
halithosis
paresthesia



mi?
hol?
mikor?
hogyan?



milyen gyorsan növekszik?

- Étkezéshez köthető növekedés
- Lassan növekvő (hónapok, évek)
- Közepesen gyorsan növekvő (hetek max. 2 hónap)
- Gyorsan növekvő (órák, napok)
- Általános tünetekkel és lázzal járó elváltozások

FOGORVOSI VIZSGÁLAT



Anamnézis (általános, szociális, fogászati, családi)

Szájvizsgálat

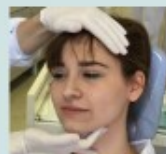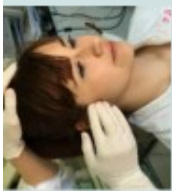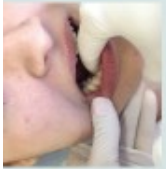- extraoralis
- intraoralis (lokalizáció, kontúr, szín, felület - lágy és keményszövetek vizsgálata)

Radiológiai diagnosztikai eszközök

Laborvizsgálatok

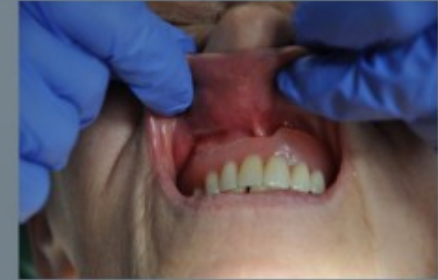Próba excisio, szövettani vizsgálatok

Kollaboráció a beteg orvosaival
és a családjával



extraorális és intraorális vizsgálat

- TMI funkciójának ellenőrzése
- rágó és mimikai izmok tónusa és mérete
- kvantitatív és kvalitatív sialometria
- lágyszövetek tónusa
- nyálkahártya állapota
- dentális és parodontális állapot vizsgálata
- szájhigiéné és fogpótlások gondozása/hiéigiéniája
- alveolaris gerinc mérete és alakja
- okklúziós viszonyok
- a kivehető fogpótlások rögzítettségének és kiterjesztésének ellenőrzése



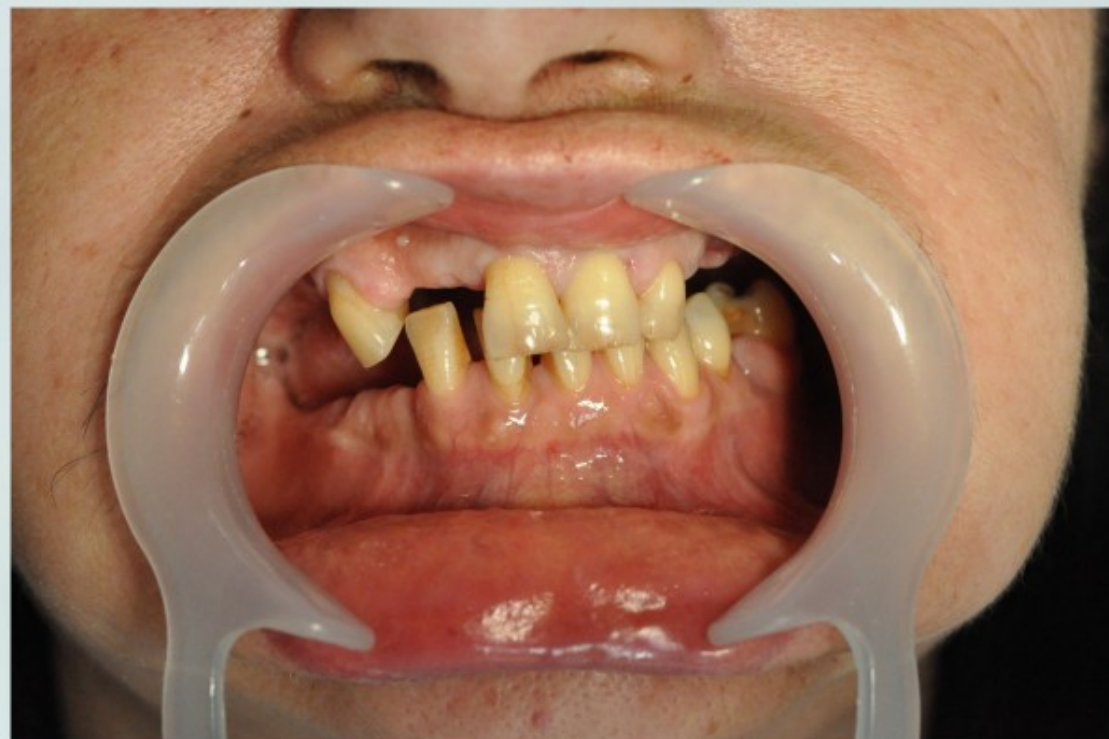Gerosztomatológia orális medicina vonatkozásai



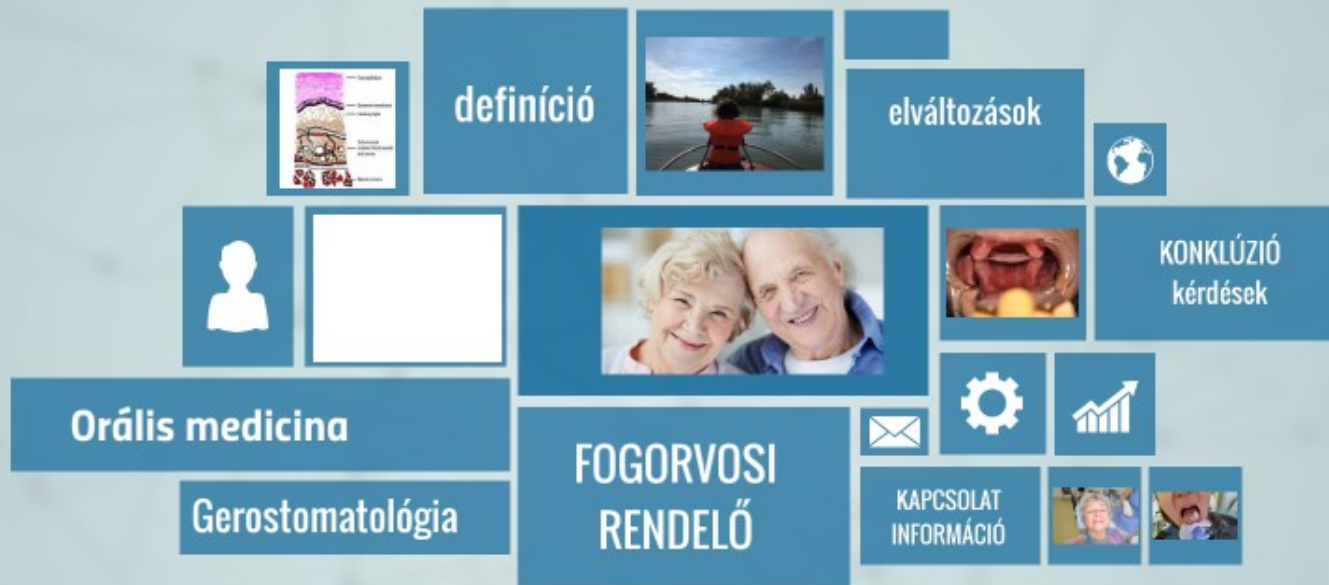dr. Németh Orsolya, PhD

EURÓPÁBAN, ÉSZAK AMERIKÁBAN ÉS JAPÁNBAN KB. 240 MILLIÓ IDŐSNEK HIÁNYZIK MINIMUM EGY FOGA (WHO, 2002)

60 MILLIÓNAK
VAN KIVEHETŐ
FOGPÓTLÁSA



Gerosztomatológia orális medicina vonatkozásai



dr. Németh Orsolya, PhD

Ulceratív léziók

1. FIZIKAI

traumás elváltozások
besugárzás okozta mucositis

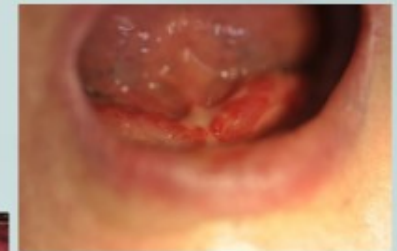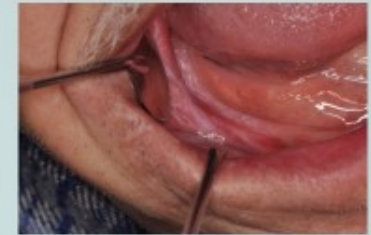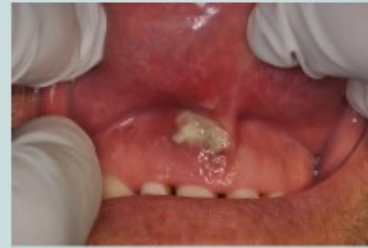2. KÉMIAI (vegyi)

gyógyszer okozta elváltozások és mellékhatások
(chemoterápia, immunszupresszánsok)

nem gyógyszer okozta elváltozások

(kemikáliák elfogyasztása, aspirin égési sérülése)

allergiás tünetek- fémre, akrilát monomerekre (CoCr, NiCr)

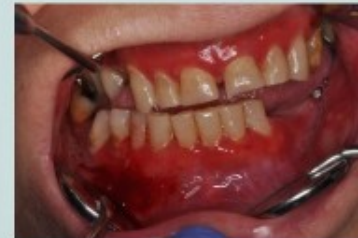

(Általános betegségek szájüregi tünetei)

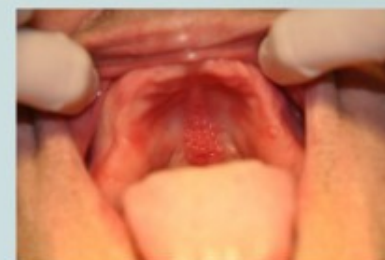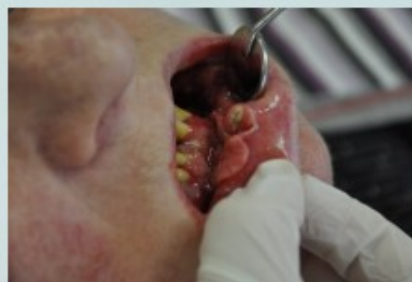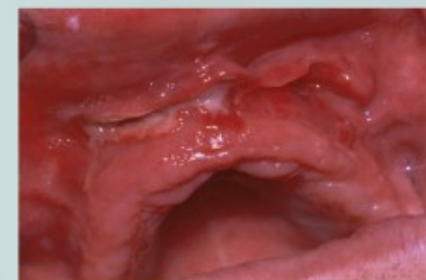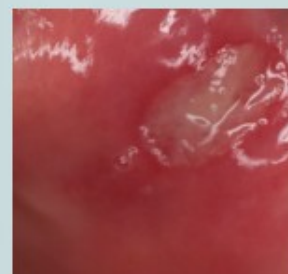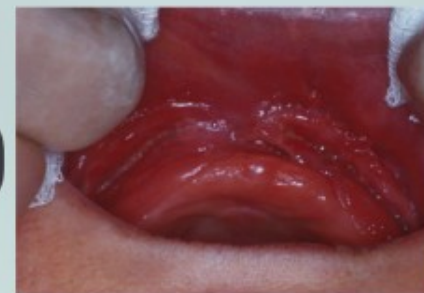Mikrobák okozta gyulladós elváltozások

SZÁJSZÁRAZSÁG, XEROSTOMIA, HYPOSALIVATIO

Dysgenusia

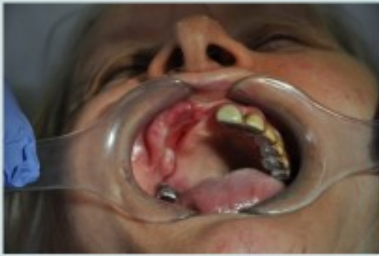

epulis fissuratum (régí pótlások irritációja)
denture stomatitis
papillomatosis palati
eosinophil granuloma
**morsicatio (ajak és bucca rágása, motoros
dysfunkció)**

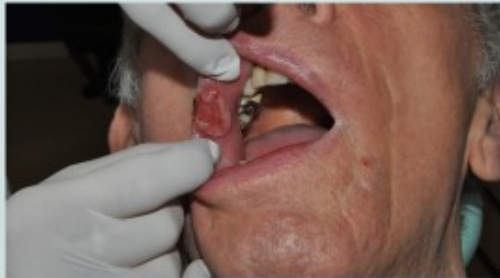

Fekélyes elváltozások

Epithelium vesztés valamilyen okból (trauma, égés, infekció, daganat...)

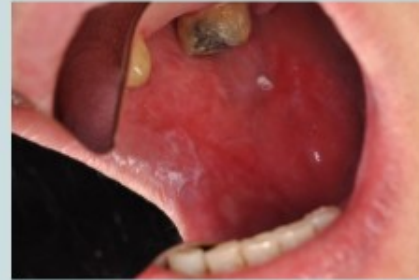

Recidiváló aphtosus szájfekélyek
Immunológia (szerzett, veleszületett immunhiányos állapot, stressz)
Csökkent barrier funkció (trauma, hematológiai kórkép, táplálkozási zavarok)
Antigén expozíció (baktérium, vírus..)



Differenciál diagnózis

aphta
syphilis
errozív lichen planus
carcinoma
HSV



Terápia_____PREVENTÍV STRATÉGIA

Terápia

trigger (kiváltó) faktor kerülése

Vitamin B + Fe+ folsav

gél:

steroid: triamcinolone

antibiotikumok: chlorhexadine, metronidazol, benzalkonium, cetalkonium,
benzydamin, cholin salicilát

lidocain, benzocain

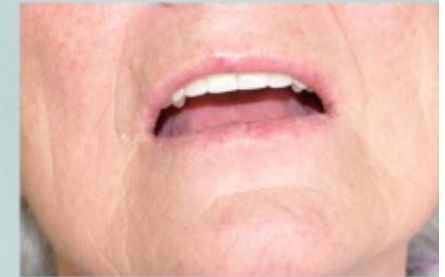Szájvíz: betamethason, tetraciklin

Immunmodulátor

Szájszárazság

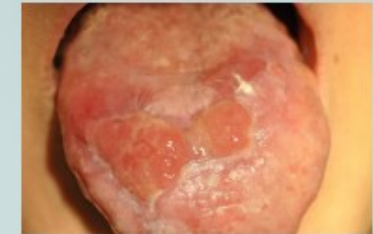

CARIES.....

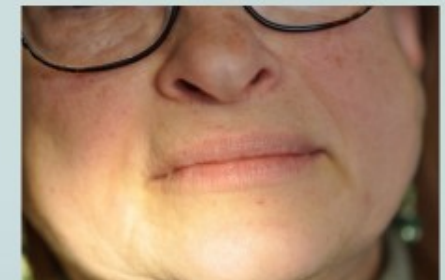
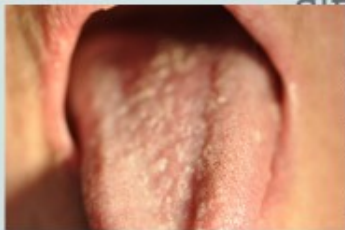


kor

Sjögren syndroma - autoimmun kórkép, xerophthalmiával társul
irradiatio, kemoterápia
gyógyszer mellékhatás



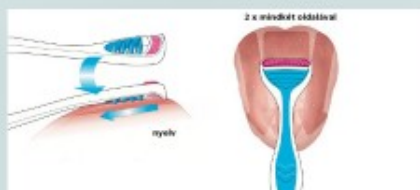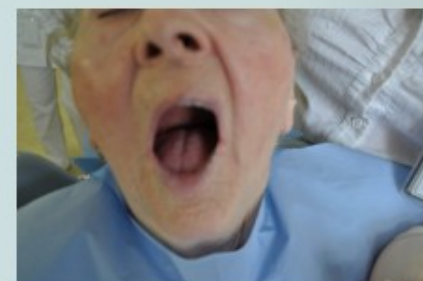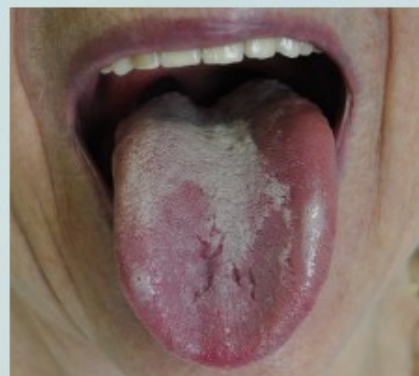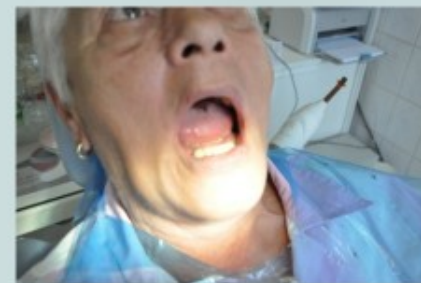
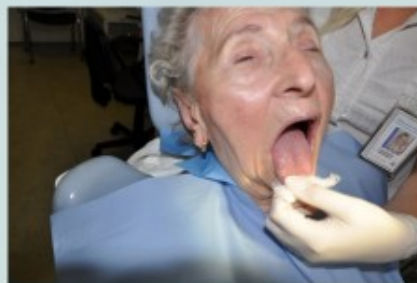- antiasthmaticumok
- antidepresszánsok
- nyugatók
- szedatívumok
- antibiotikumok (penicillin)
- epileptikus gyógyszerek
- hájtók
- antihisztaminok
- hányáscsillapítók
- antipszichotikumok
- Parkinson ellenes gyógyszerek
- diuretikumok
- gastroent. gyógyszerek (prilosec)
- cardiovasc. gyógyszerek
- izomrelaxánsok
- NSAID



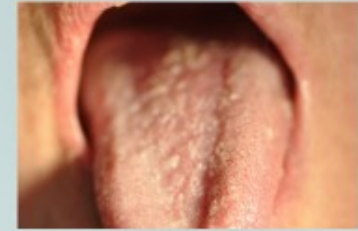terápia szájszárazságra

ACP -amorf kalcium foszfát
Flourid pótlás 0.63%-s ónflourid
Tooth mousse
Oral neutralizing gél
Xylitol/CARIFREE boost

és PREVENTÍV STRATÉGIA



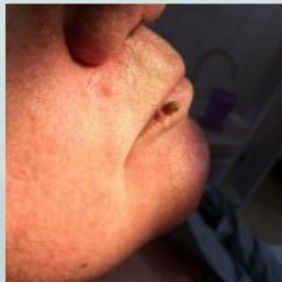Candida fertőzés



szürke/fehér felszínes, lobos membrán, melyet a fibrinosuppuratív exsudatumban lévő kórokozók képeznek, vörhenyes, gyulladt alapon
a Candida a normál szájüregi flóra része

Prediszponáló tényezők:

immunszuppresszált állapot (pl.:AIDS)
krónikus betegség
nem gondozott diabetes mellitus
elhúzódó gyógyszerelés (szteroidkezelés, antibiotikum)
immunszuppresszáns terápia
daganatterápia

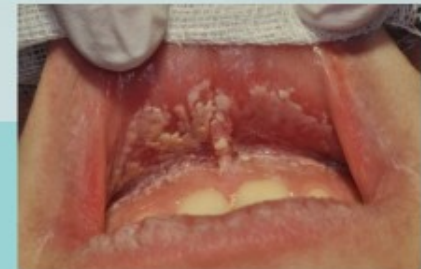

Terápia:

Clotrimazol festés, Nystatin,
Szisztémásan Fluconazol
Hyperplasticus plakk excisio
Kiváltó belgyógyászati ok kezelése

Típusai:

Hyperplastikus
Pseudomembranosus
Erythematosus (atrophiás)
Cheilitis



Terápia____PREVENTÍV STRATÉGIA

I. Folyadék és tápanyagbevitel (lehetőleg víz és változatos étrend)
vitaminok, nyomelemek és ásványi anyagok bevitel

II. Szájhygiéne

fogmosás

flourid bevitel

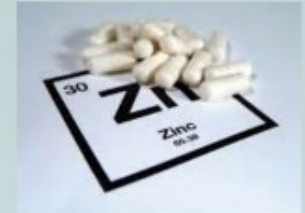szájöblítő

kúraszerűen- kémiai plakk kontroll

III.Fogsor higiéné

tisztítása

fertőtlenítése



Gerosztomatológia orális medicina vonatkozásai



dr. Németh Orsolya, PhD

VIDD MAGADDAL!!!

- Minden 2 héten belül nem gyógyuló szájnyalkahártya elváltozással forduljon fogorvosához!!
- Geriátriai betegeket 3 havonta ellenőrizzük, a stomatoonkológiai szűrés mellett a helyes szájhigiéne fenntartására és a fogsorok tisztítására és higiéniájára hívjuk fel a figyelmet.
- PREVENTÍV STRATÉGIA

Gerosztomatológia orális medicina vonatkozásai



dr. Németh Orsolya, PhD

elérhetőség

Németh Orsolya, PhD

FSZOI Orális Medicina -szájnyálkahártya betegségek- Osztály főorvos

VIII. ker. Szentkirályi u. 40. 305 kezelő

email: drnemethorsolya@gmail.com

nemeth.orsolya@dent.semmelweis-univ.hu

messenger, instagram, twitter


Gerosztomatológia orális medicina vonatkozásai



dr. Németh Orsolya, PhD


Customize the Design

Create your own layout and change colors




Customize the Design

Create your own layout and change colors



Customize the Design



Gerosztomatológia orális medicina vonatkozásai



dr. Németh Orsolya, PhD