



# Semmelweis Egyetem Fogorvostudományi Kar Fogászati és Szájsebészeti Oktató Intézet


igazgató: Dr. Kivovics Péter egyetemi docens

<http://semmelweis-egyetem.hu/fszoi/>

<https://www.facebook.com/fszoi>



## Felső teljes lemezes pótlás és alsó overdenture 2 db. implantátumon elhorgonyozva

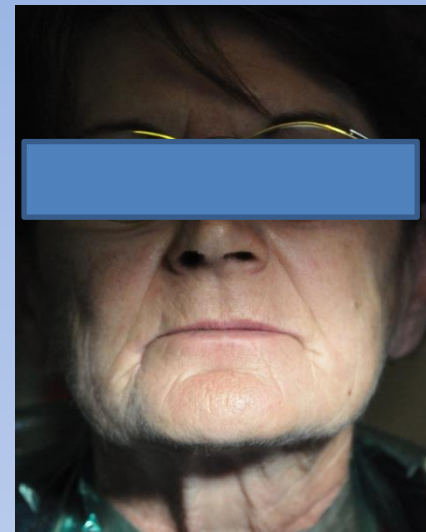
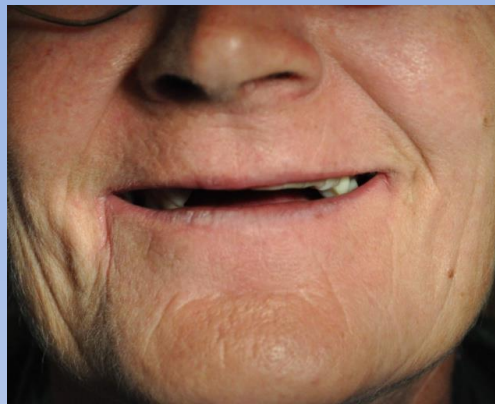

**Szerző :** dr. Makra Dániel

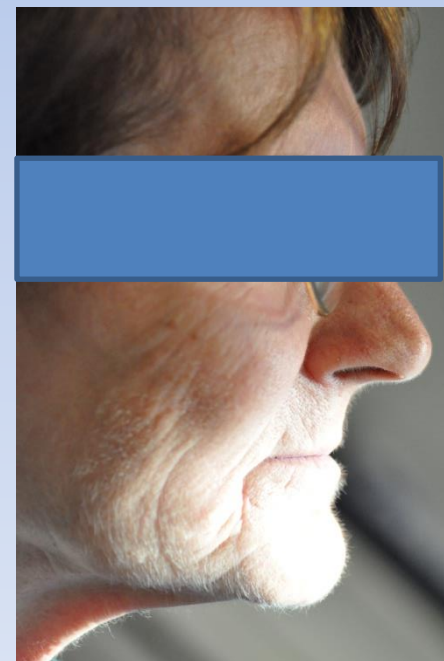
**Tutor:** dr. Katona István, FSZOI Konzerváló fogászat és Fogpótlástan Osztály –  
Osztályvezető Főorvos

**Mentor:** dr. Kivovics Péter Semmelweis Egyetem Fogorvostudományi Kar  
Fogászati és Szájsebészeti Oktató Intézet igazgató, egyetemi docens

# Anamnézis



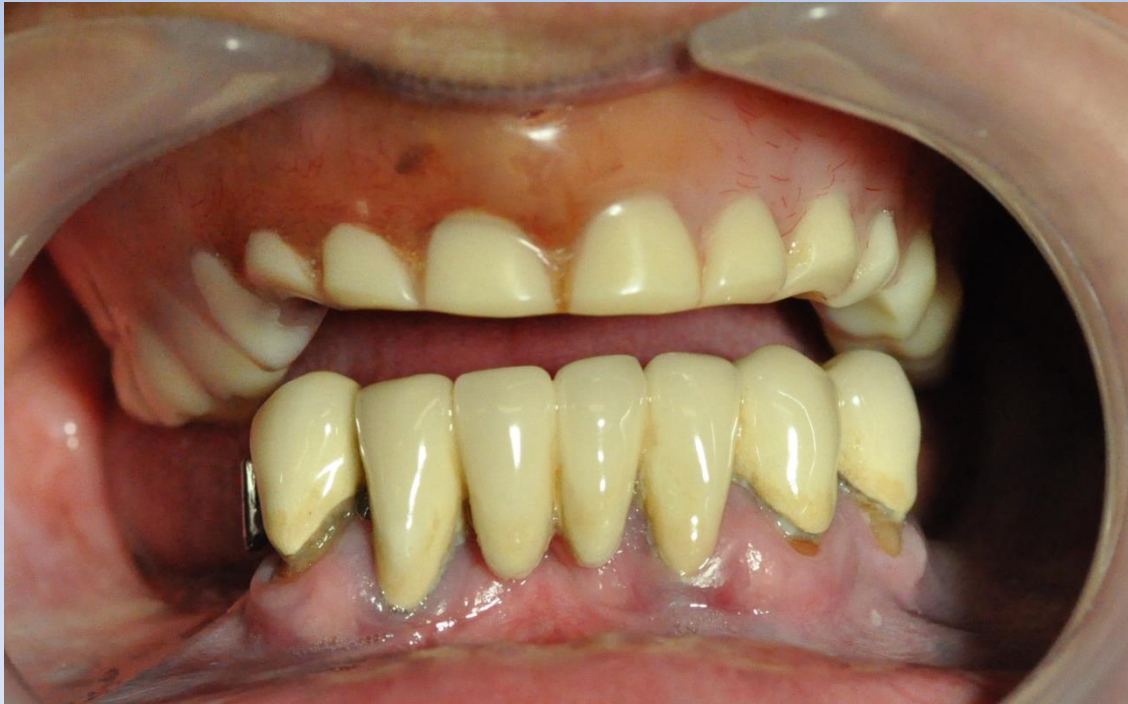- 74 éves nő
- Foglalkozása: Nyugdíjas
- Általános betegsége: hipertonia (Concor 2,5 mg)
- Allergia: nincs
- Panaszai: „Elégedetlen mosolyával, új pótlásokat szeretne csináltatni, alsó pótlása körül ínye állandóan vérzik.”





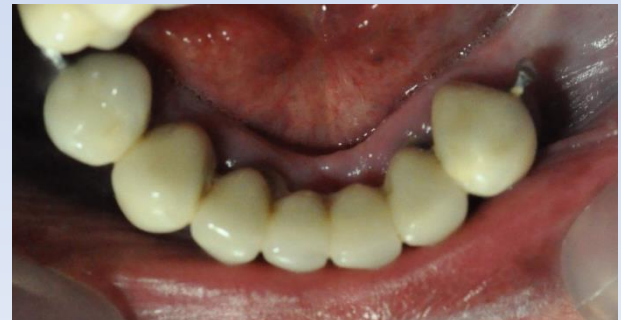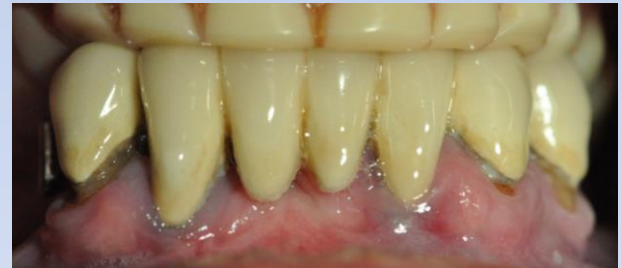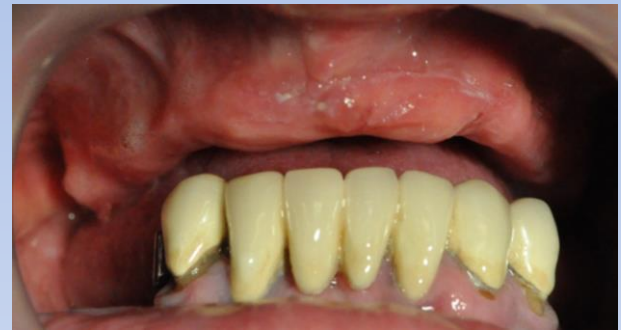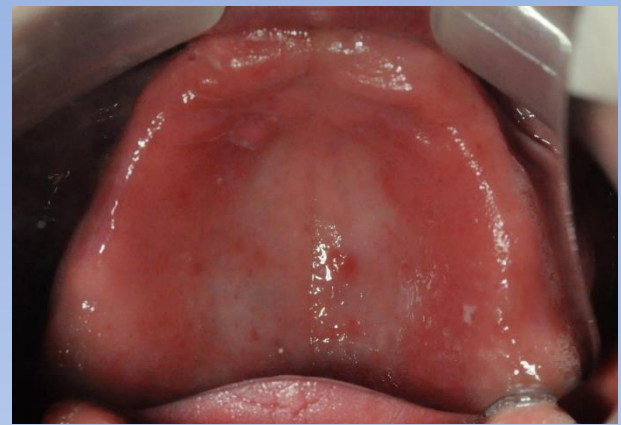
# Szájvizsgálat

- Sztomato-onkológiai vizsgálat negatív
- Szájhygiénia rossz
- TMI vizsgálatának eredménye negatív

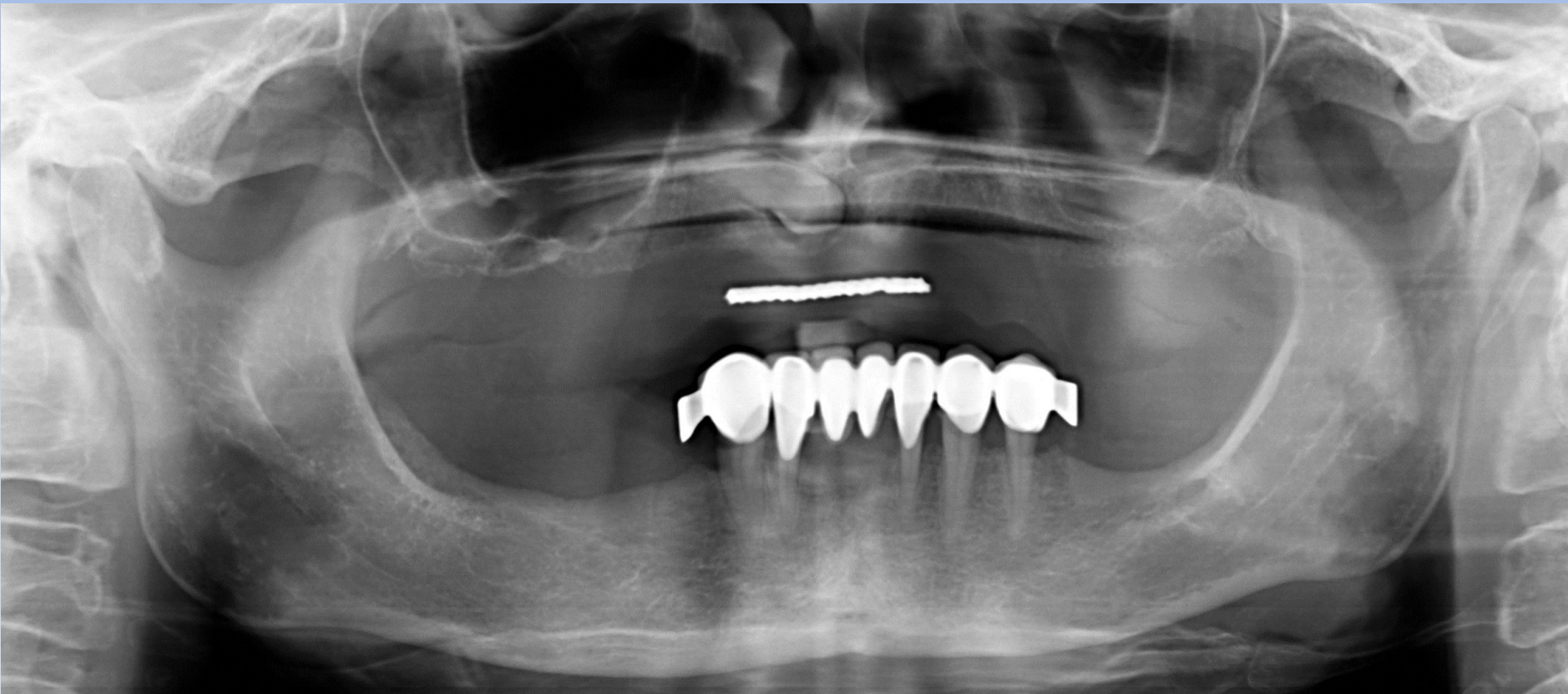

# Státusz

- Felső állcsont
  - Anodontia totalis
  - Impactált szemfog
- Alsó állcsont: 2B osztály
  - 7 tagú fémkerámia híd:
    - Pillérfogak:34,33,32,42,43
    - Hézagfogak:31,41
  - Gen. Chr. Parodontitis
  - Fogakon gyökér caries

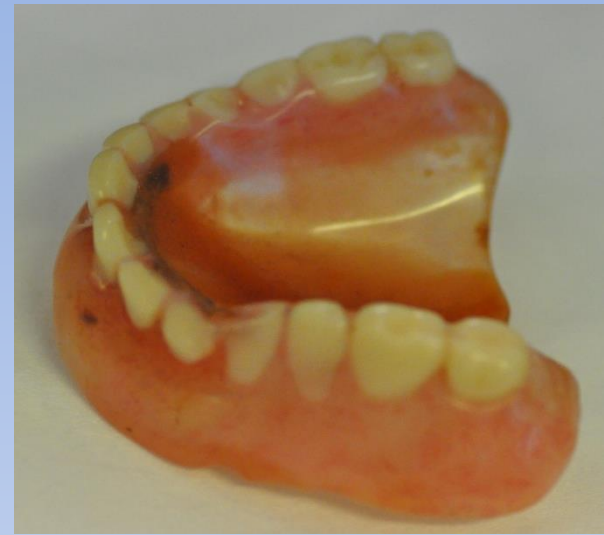

# Röntgen státusz



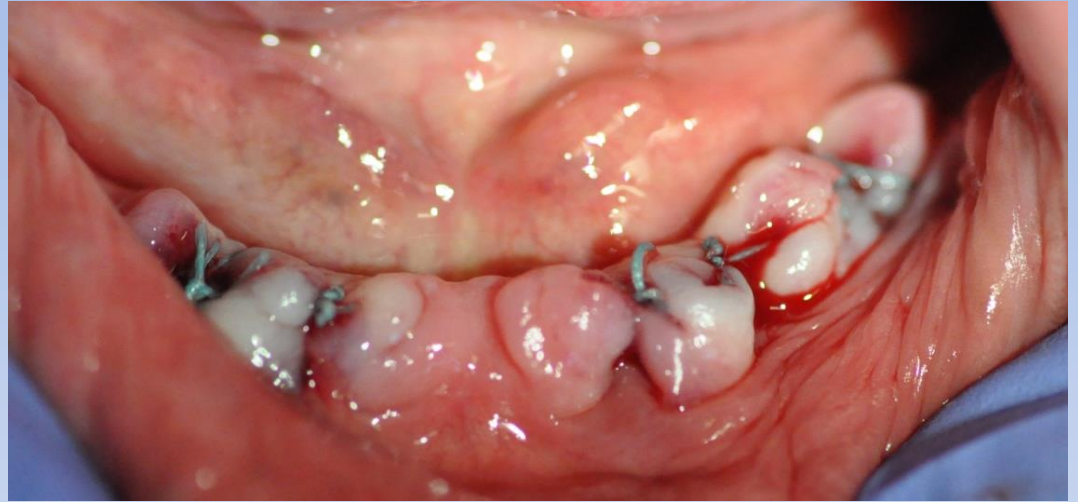
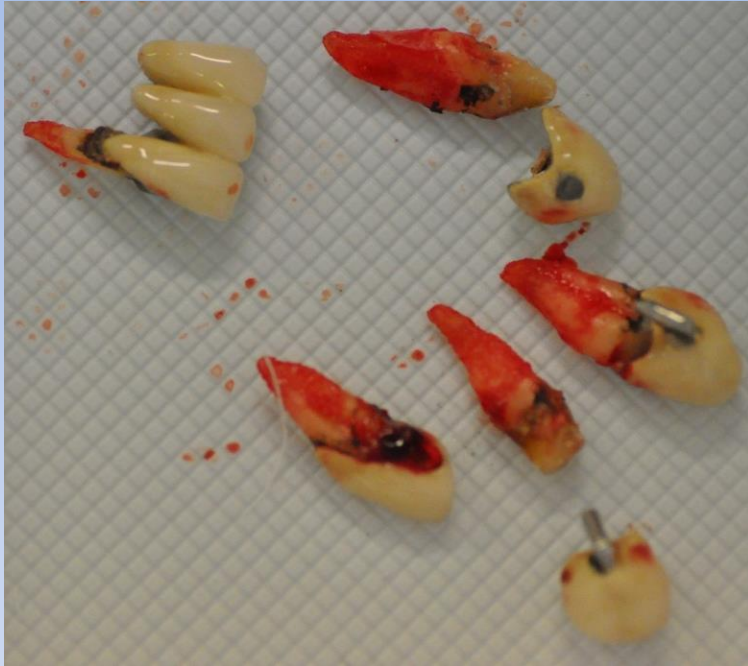# Kezelési Terv

- Felső állcsont:
  - Teljes lemezes pótlás
- Alsó állcsont:
  - Pótlás és fogak eltávolítása
  - 2 db. implantátumon elhorgonyzott overdenture

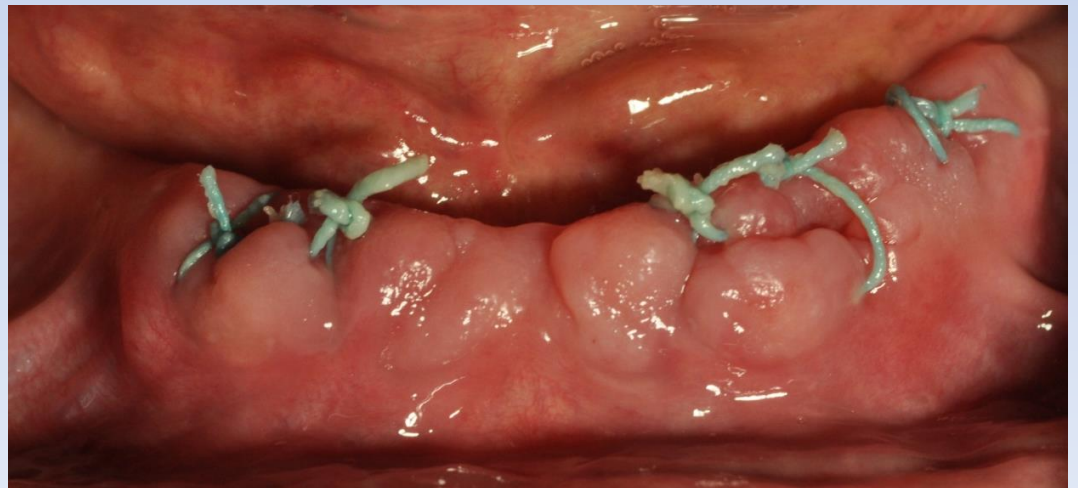




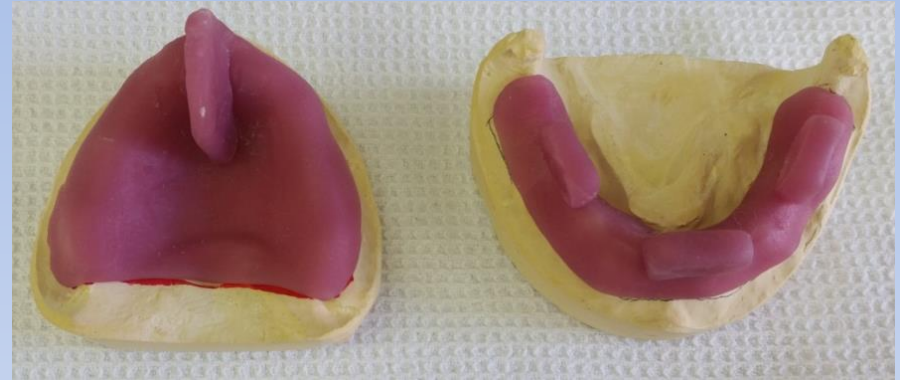
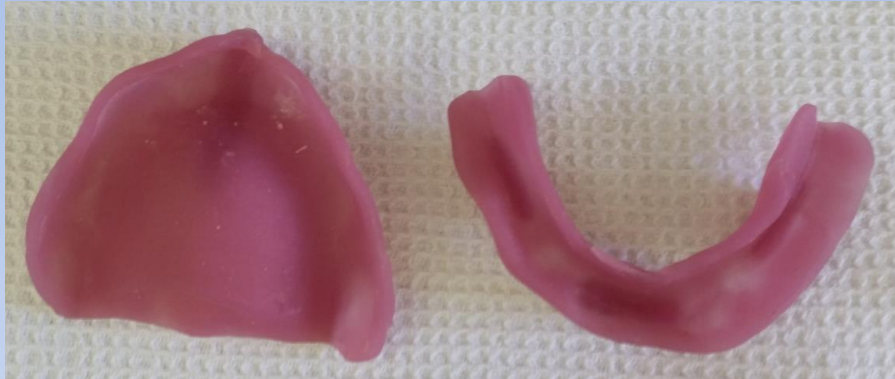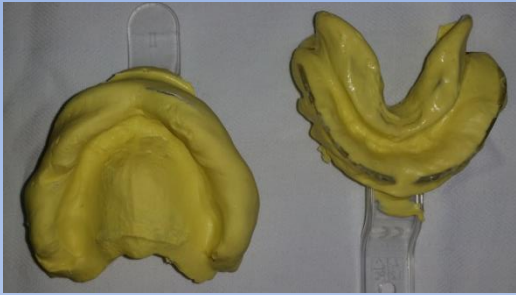# Alsó állcsont előkészítése



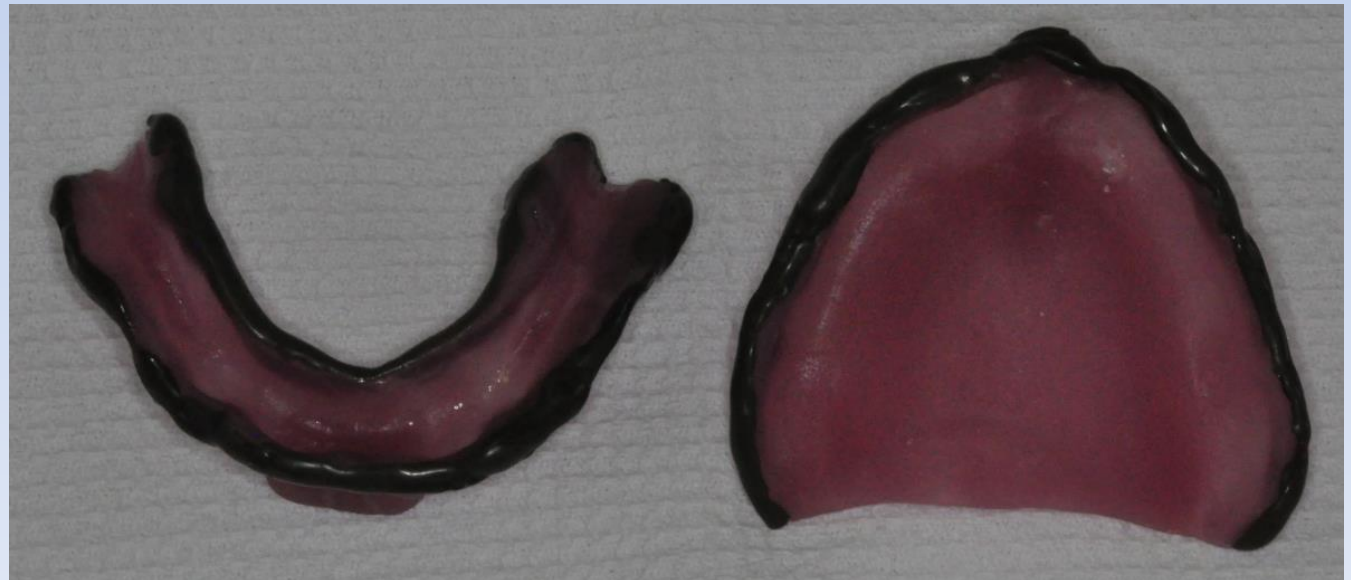Varratszedés 1 hét múlva



# Egyéni kanál adaptálása

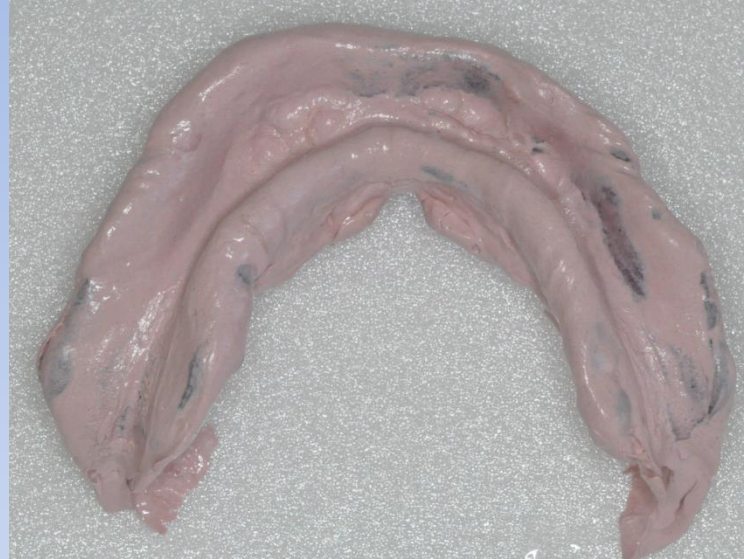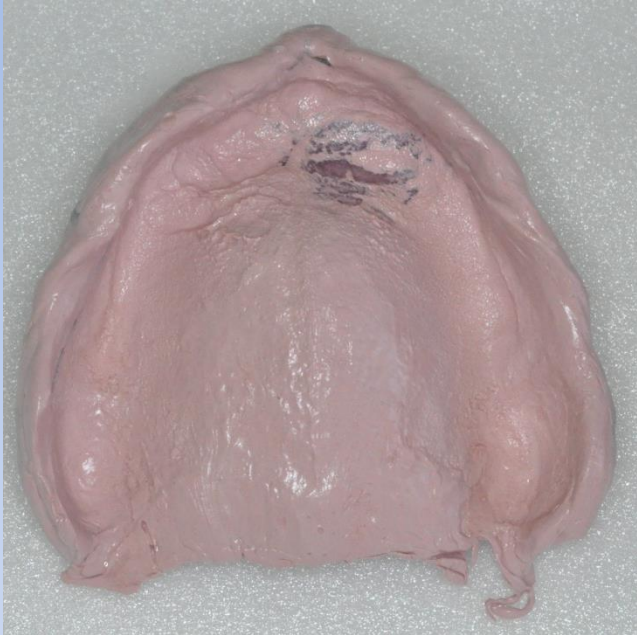


Impression Compound  
**Kerr** lenyomat rúd

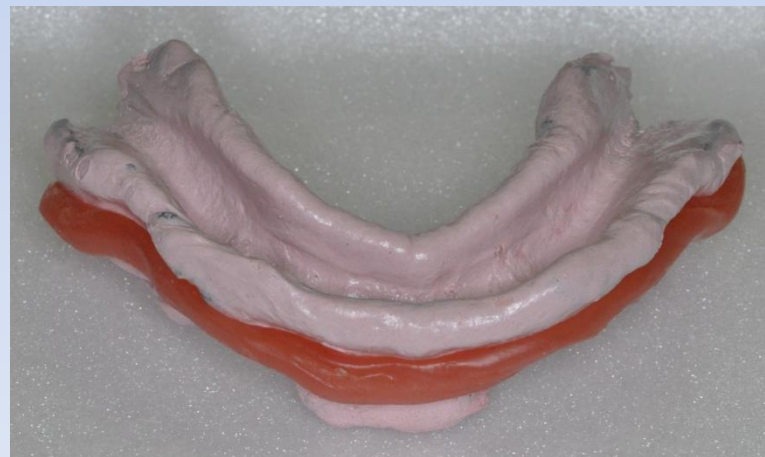
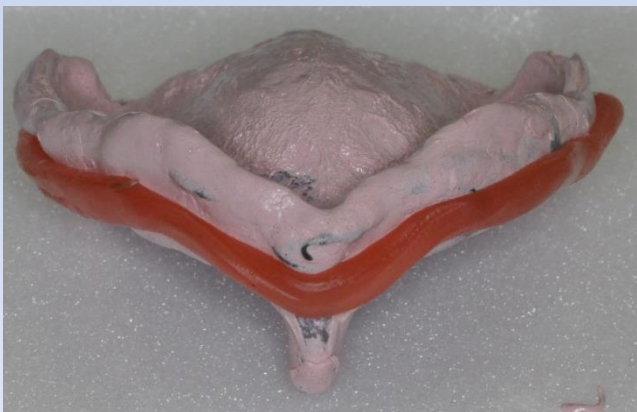


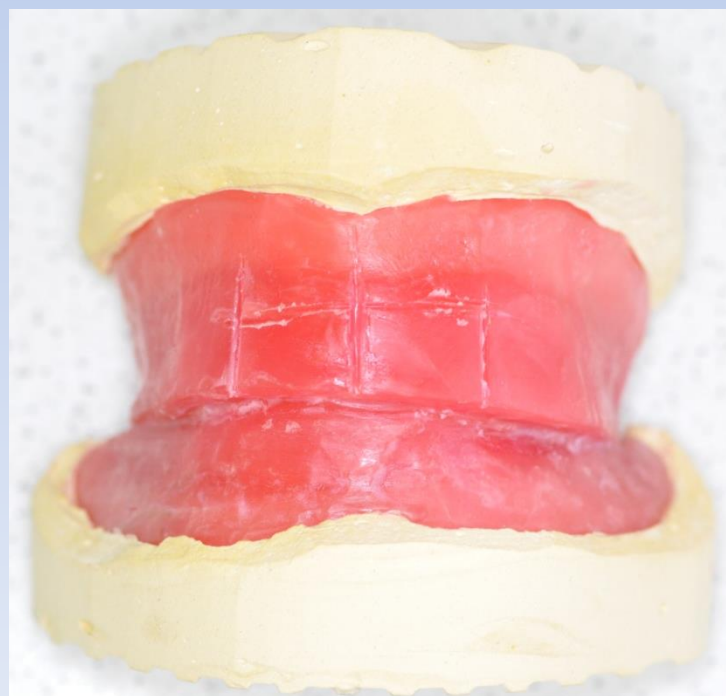
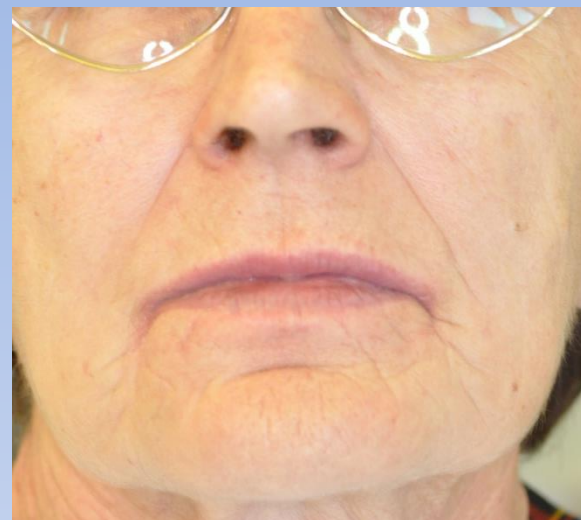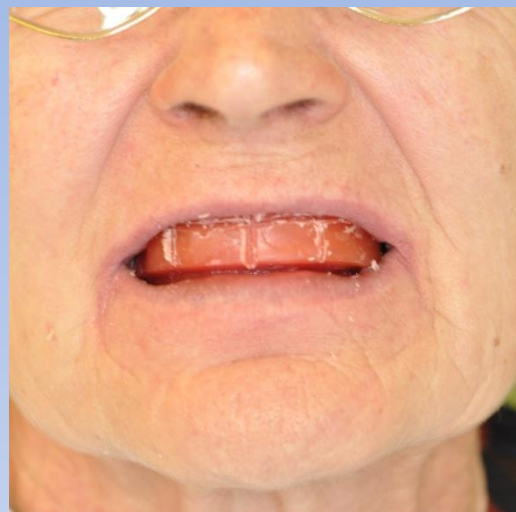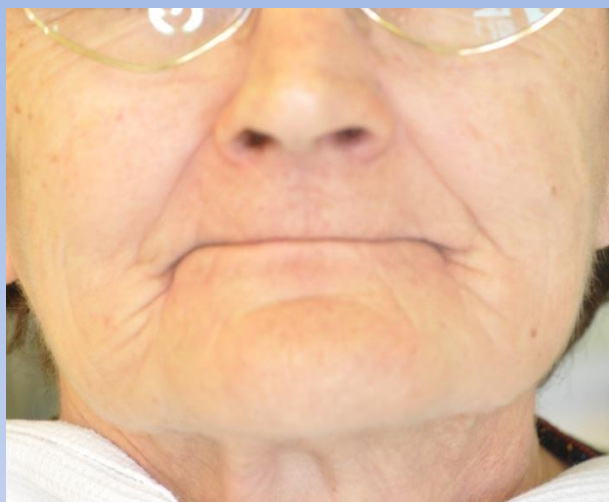# Funkciós lenyomat vétel és mandzsettázás



SS White (Cinkoxid-eugenol)

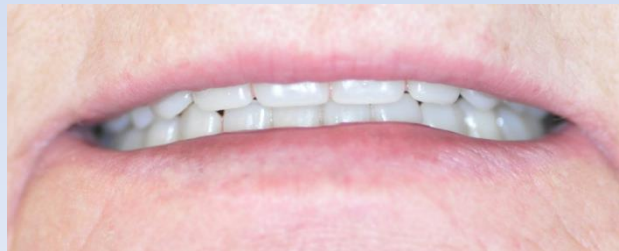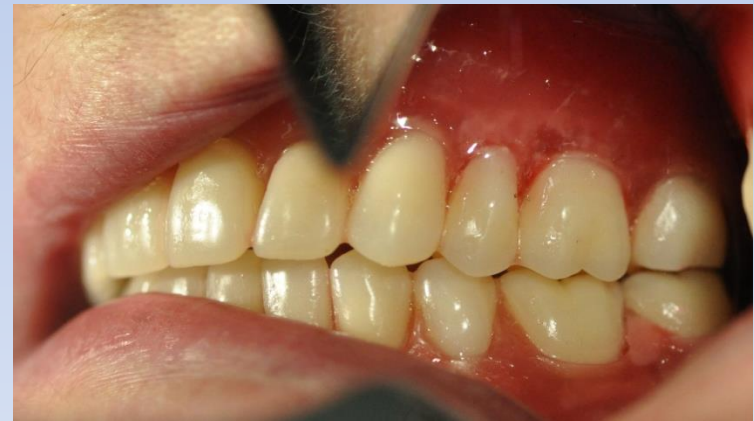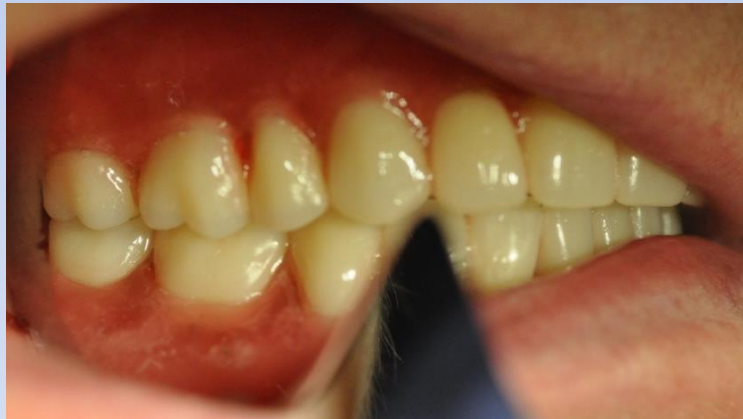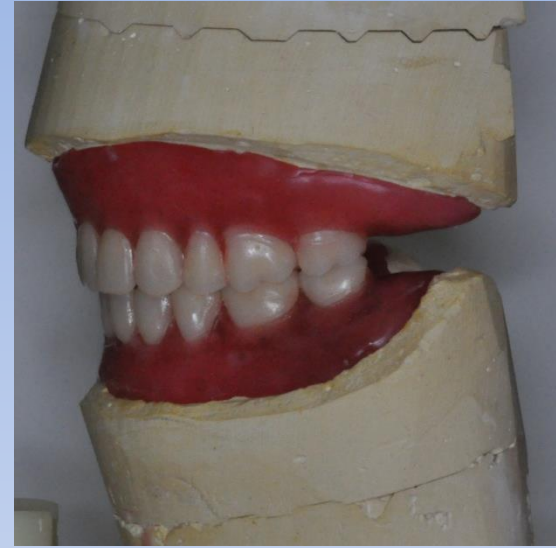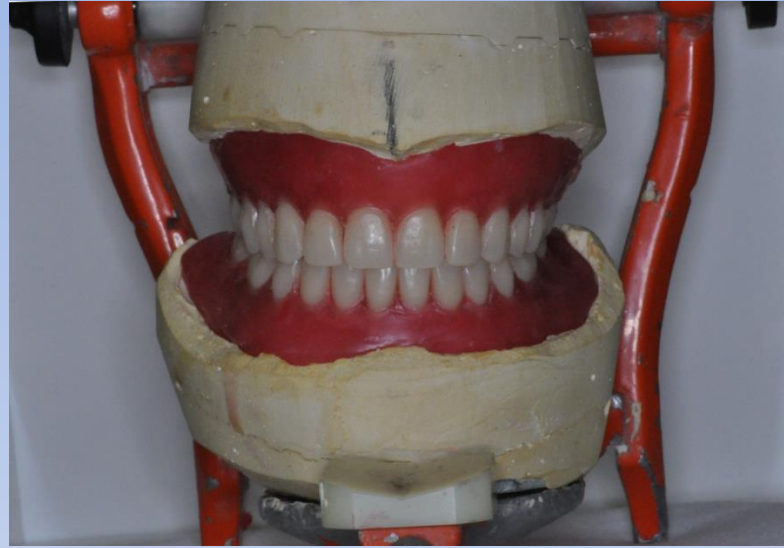


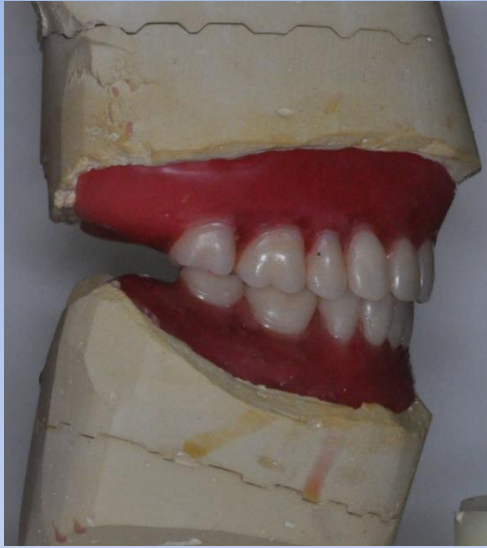# Harapási sablon – Centrális Okklúzió meghatározása



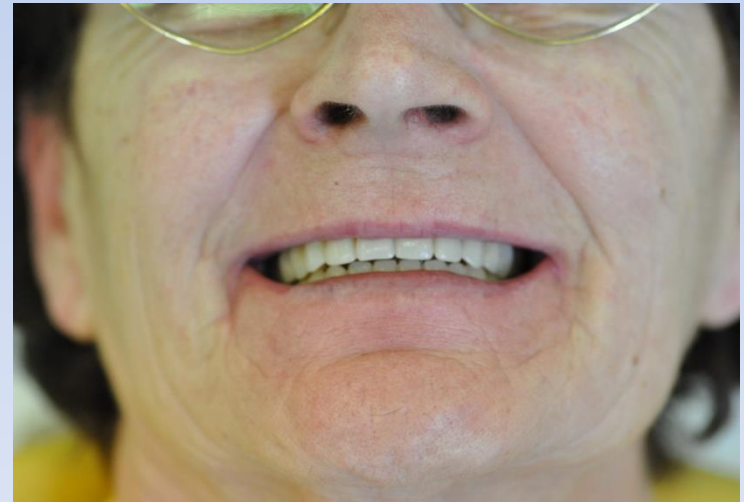
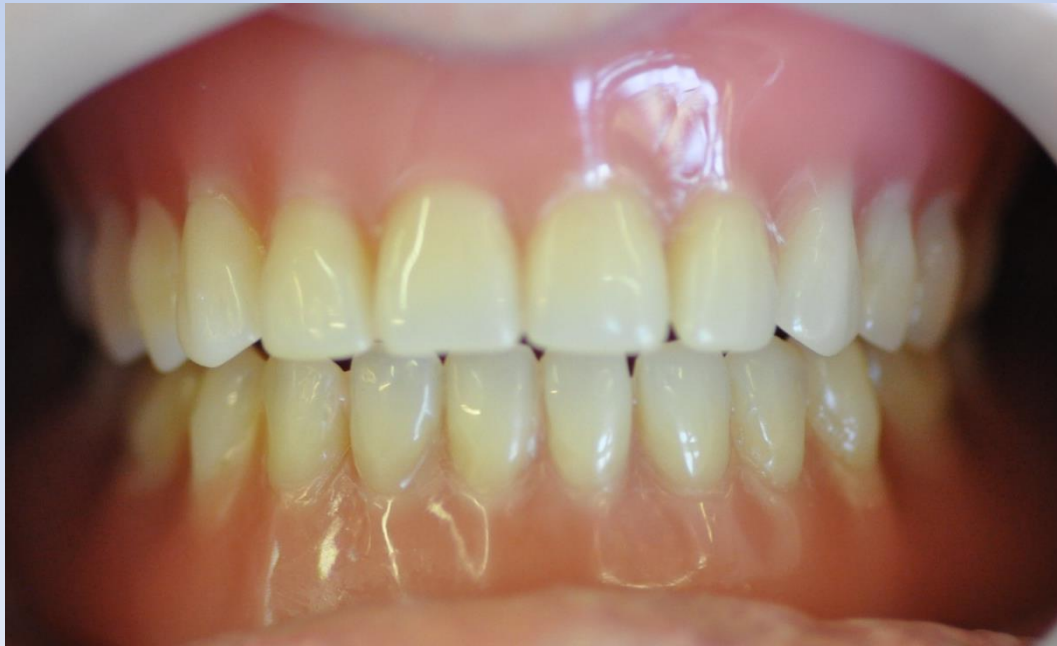
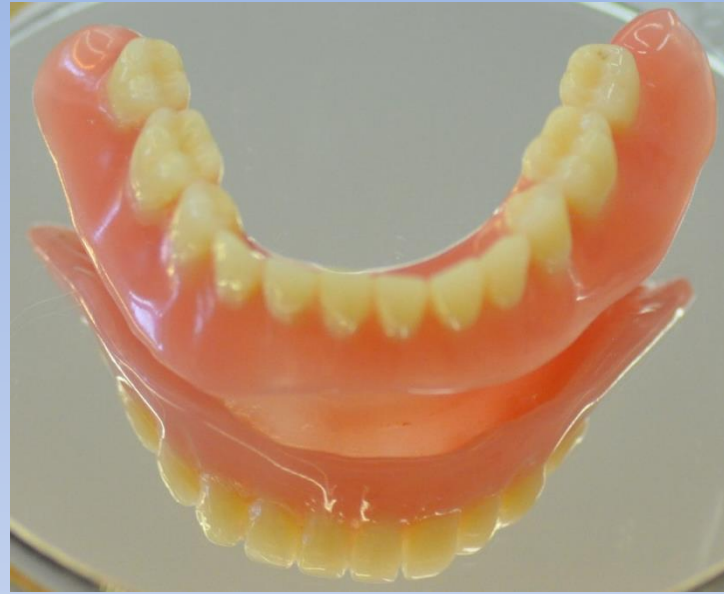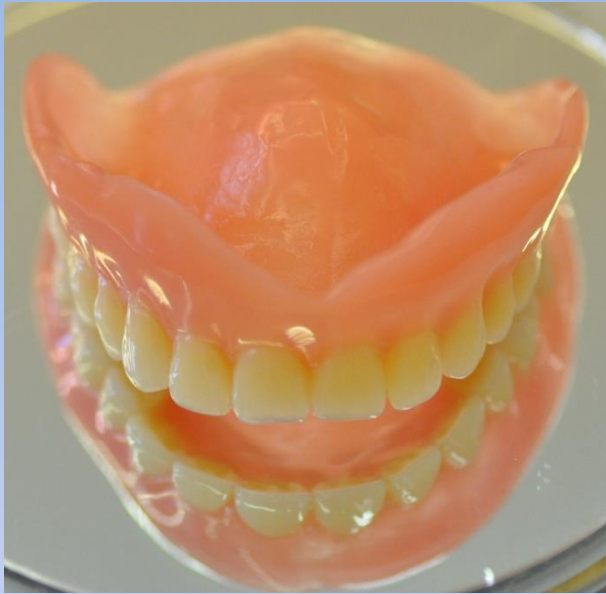# Próba fogisor és fogpróba



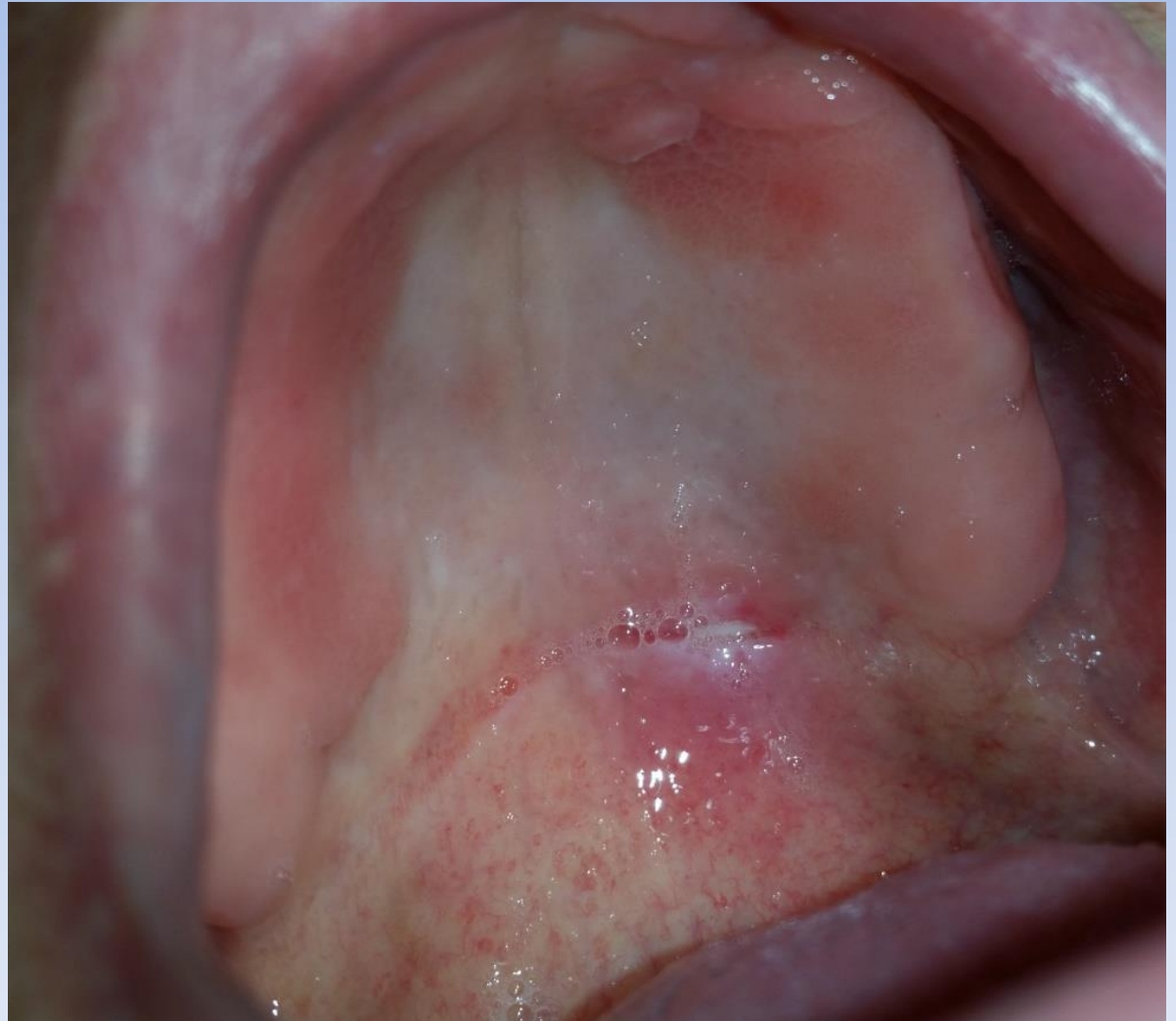

# Pótlások átadása (alsó ideiglenes)

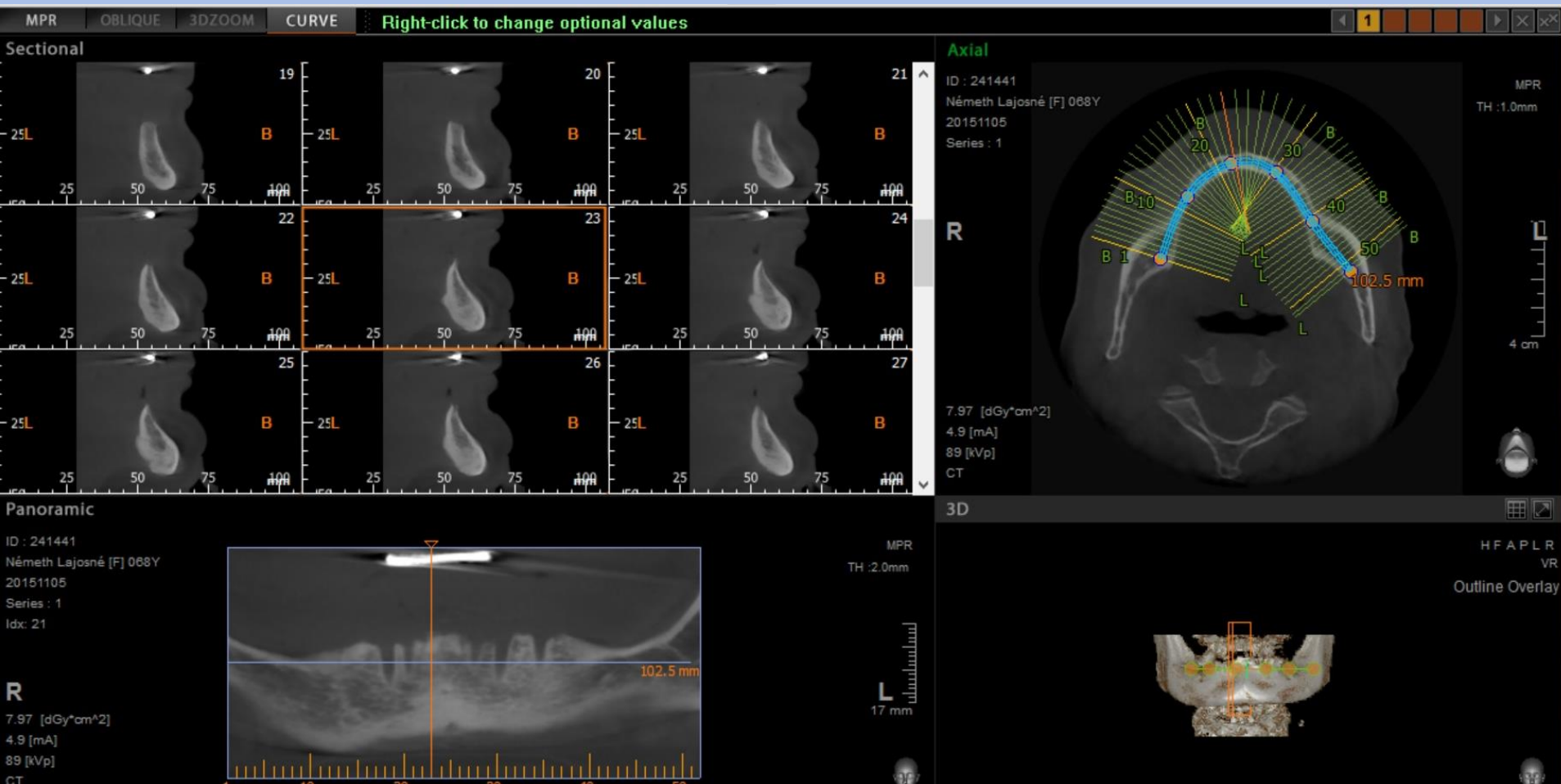


# Kontroll

- Decubitus
  - Dorzális lezárás  
vonalában

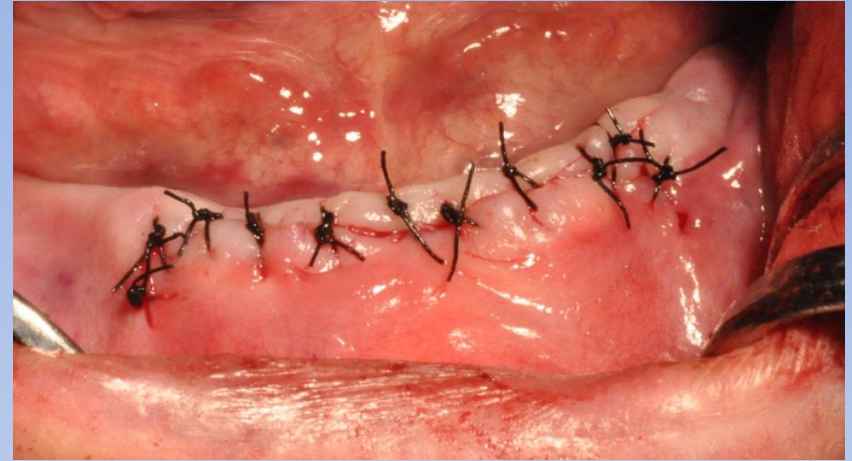
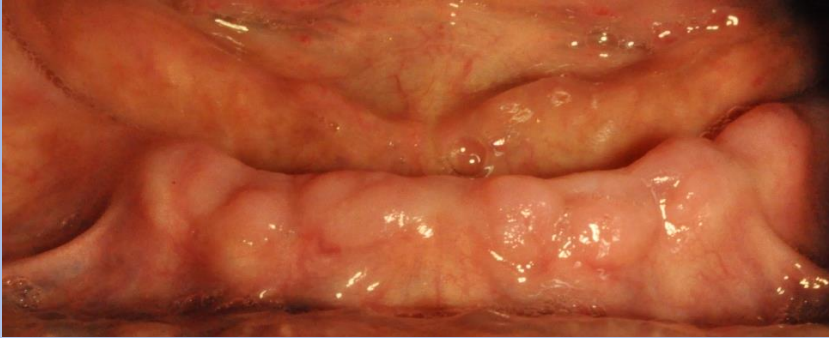


# CBCT vizsgálat





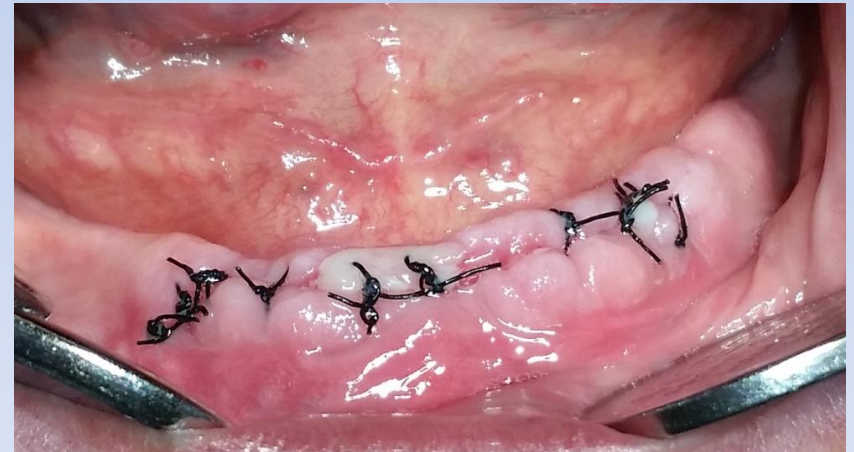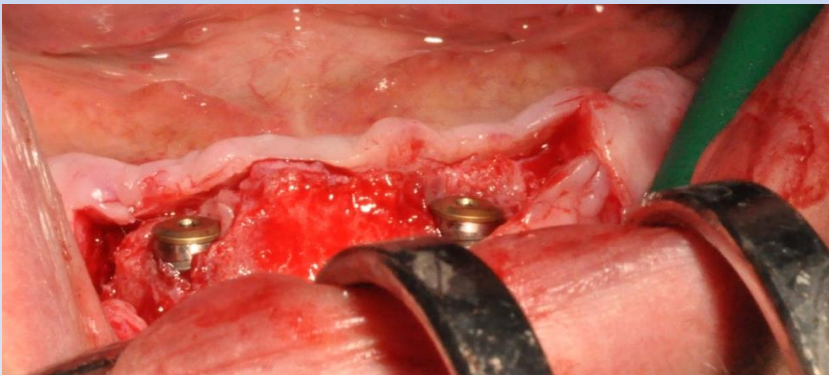
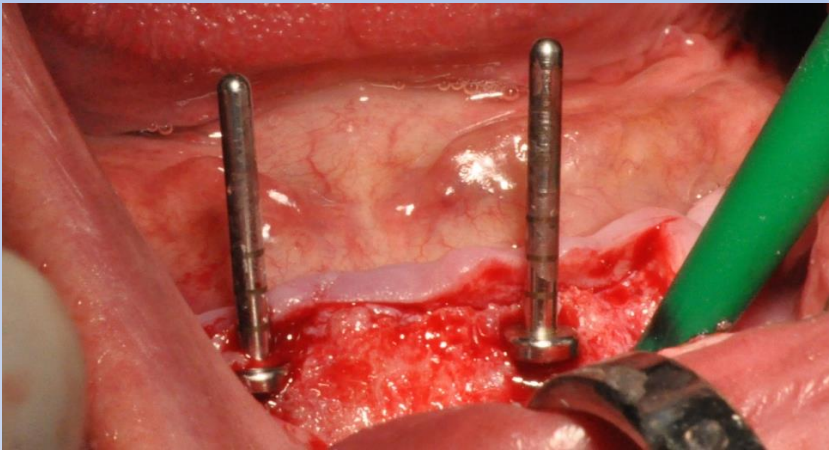
# Implantáció



Extractio után 2 hónappal

2 x Denti 3,8  $\phi$  x 9,5 mm

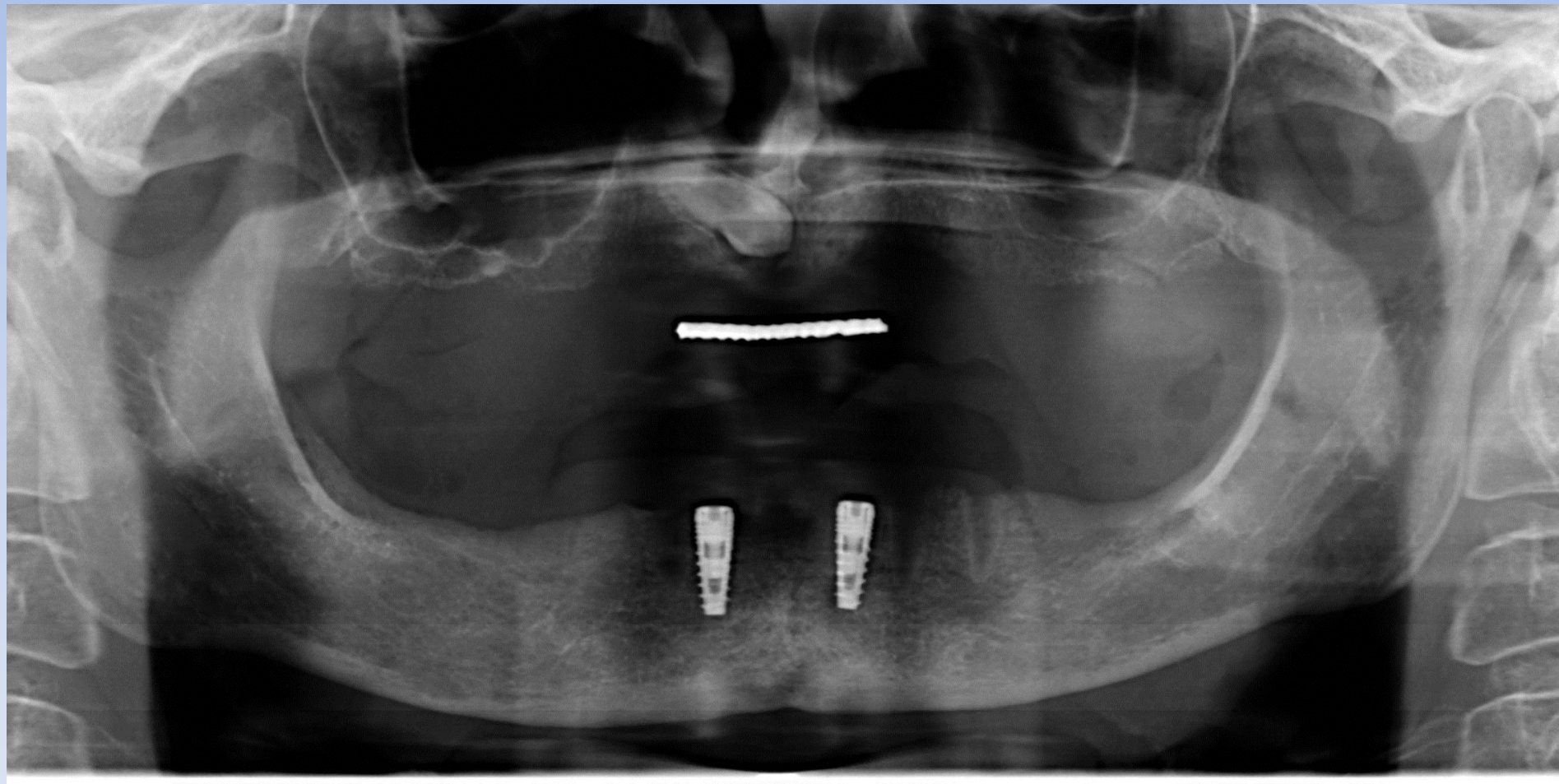
Varratok eltávolítása (1 hét)



Implantátumot elhelyezte: dr. Makra Dániel

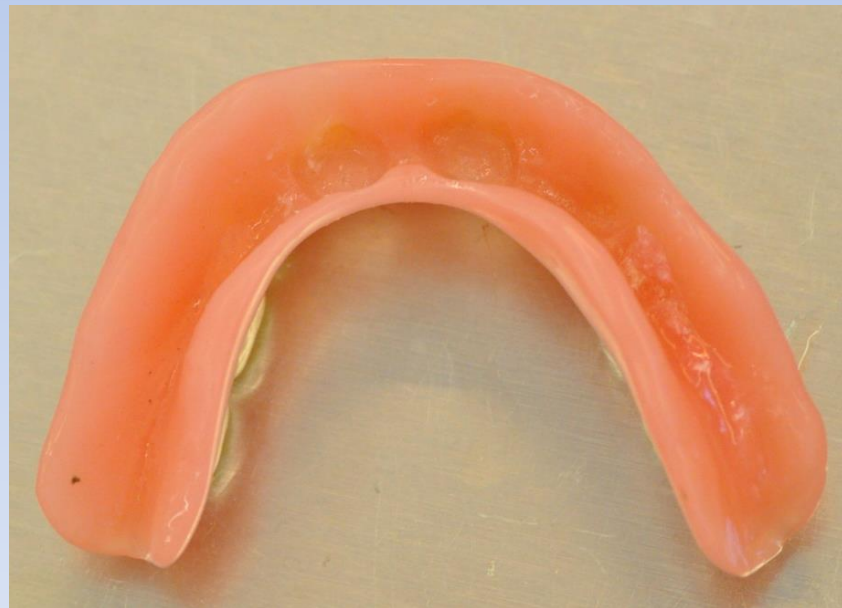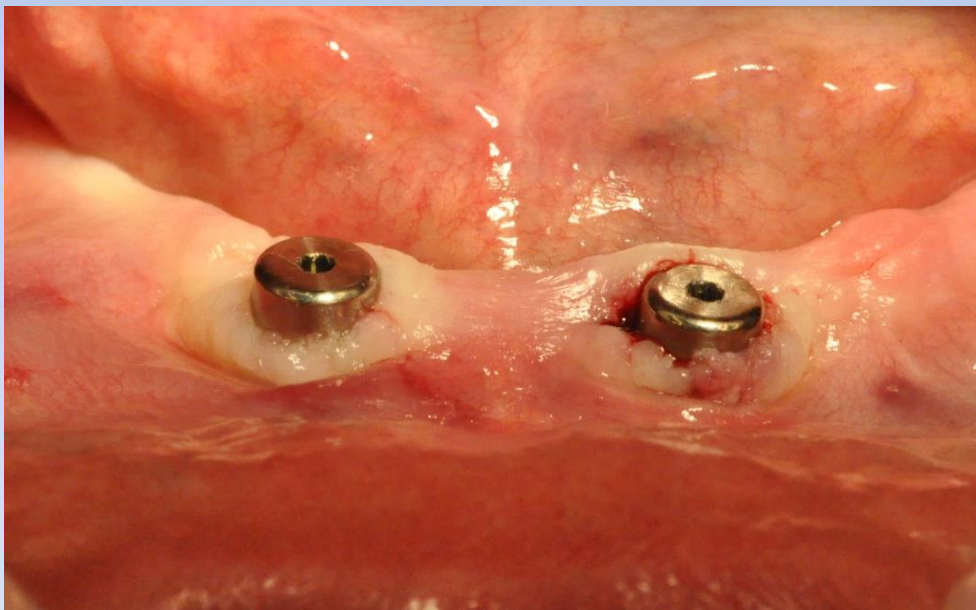
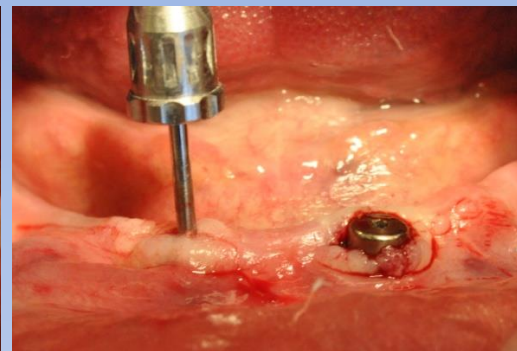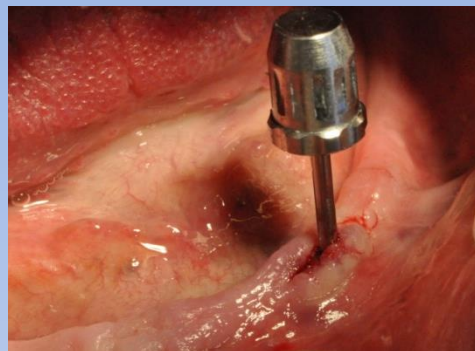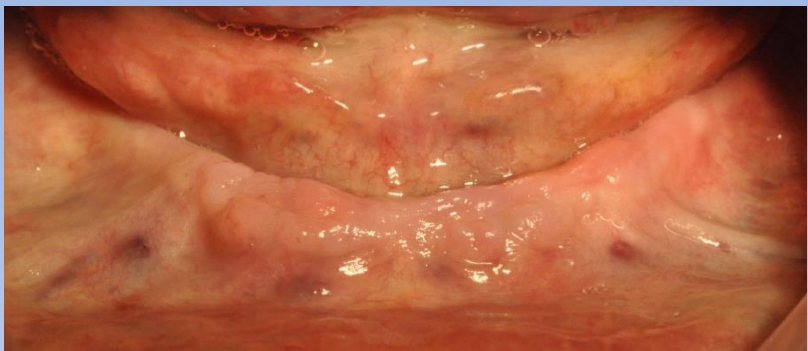
Felügyelte: dr. Czinkóczy Béla Implantológiai Osztály osztályvezető főorvosa

# Kontroll röntgen – Post Op.



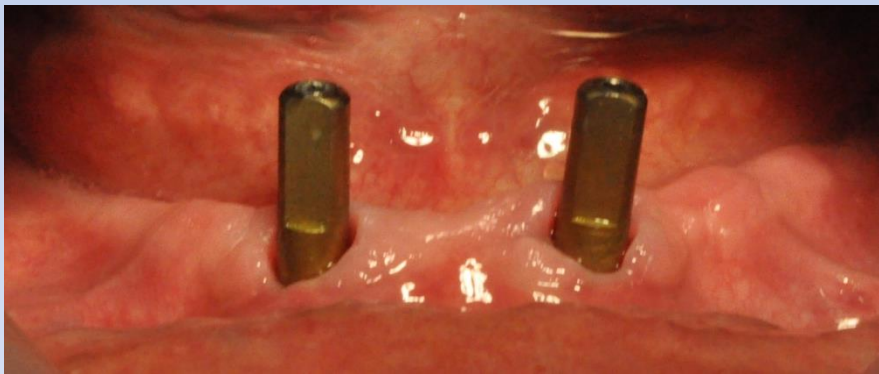
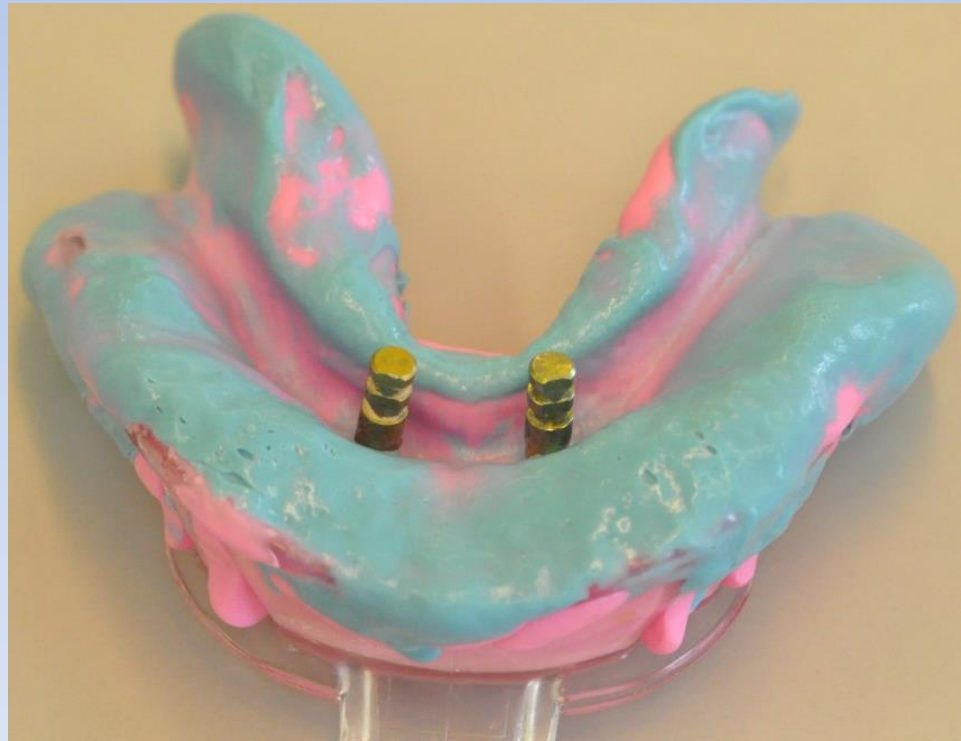
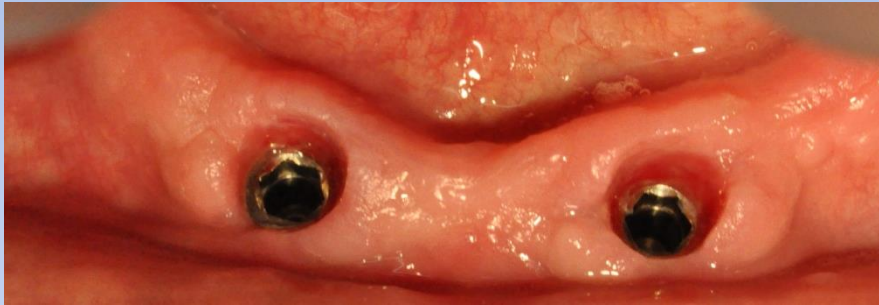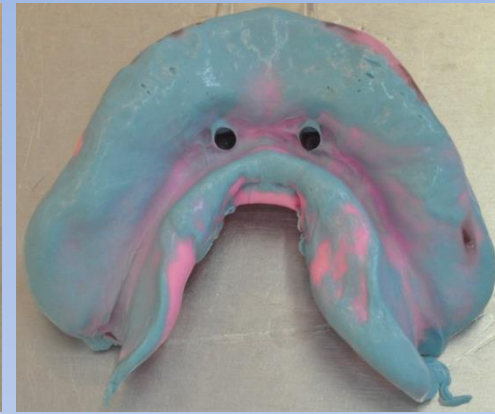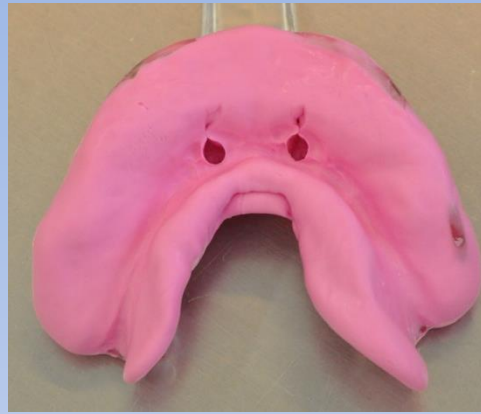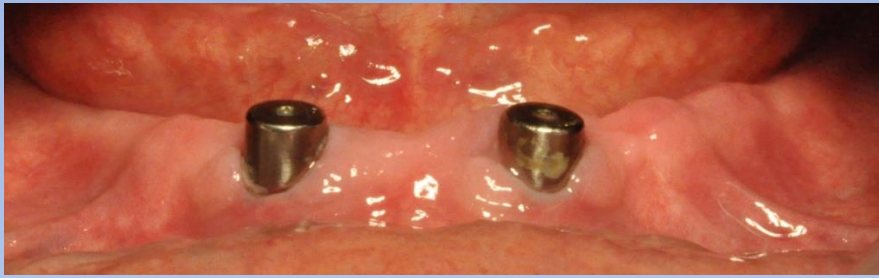# Felszabadítás (3 hónap)



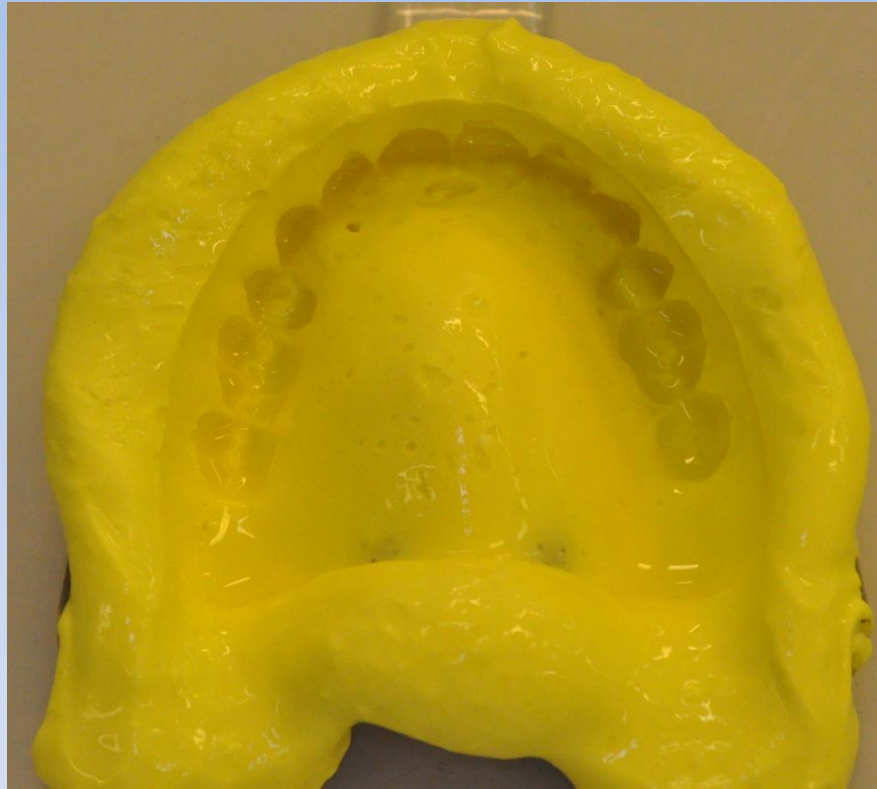


# Preciziós lenyomat (1hét)



Zárt kanál A-szilikon két fázis két időben

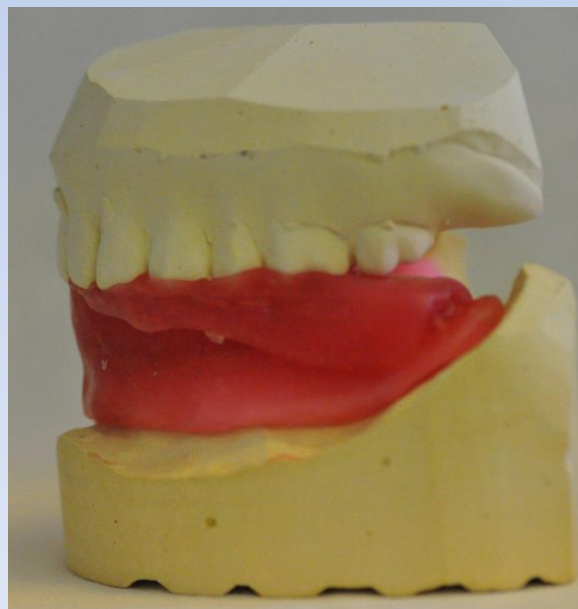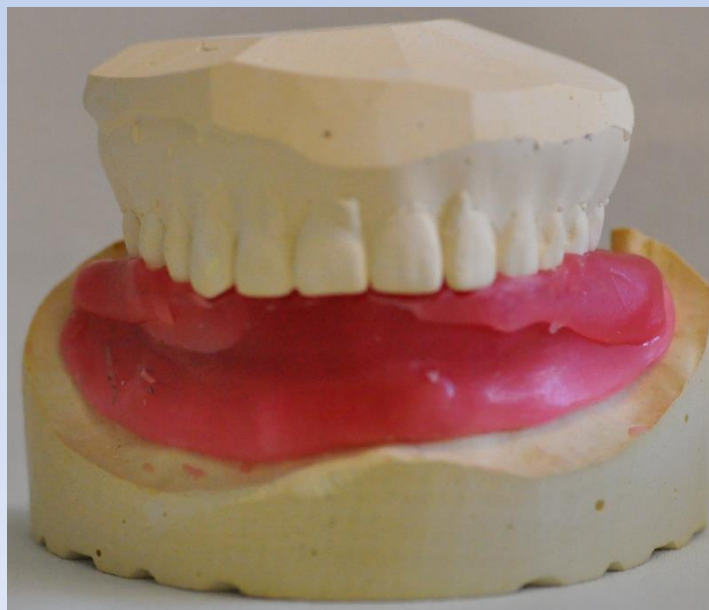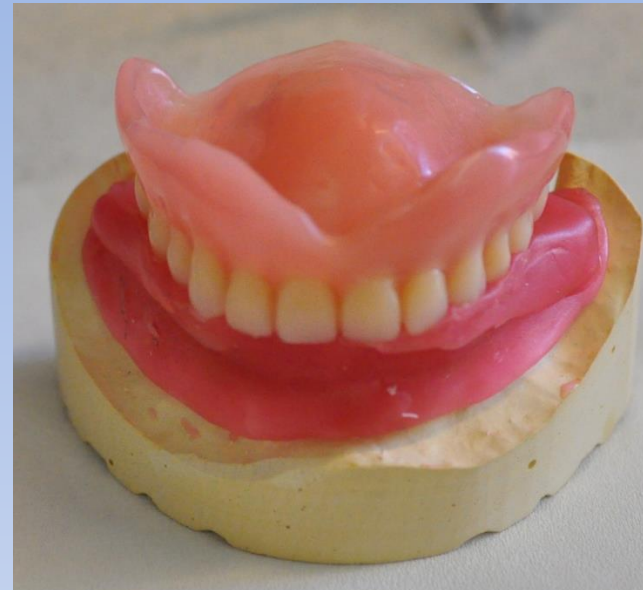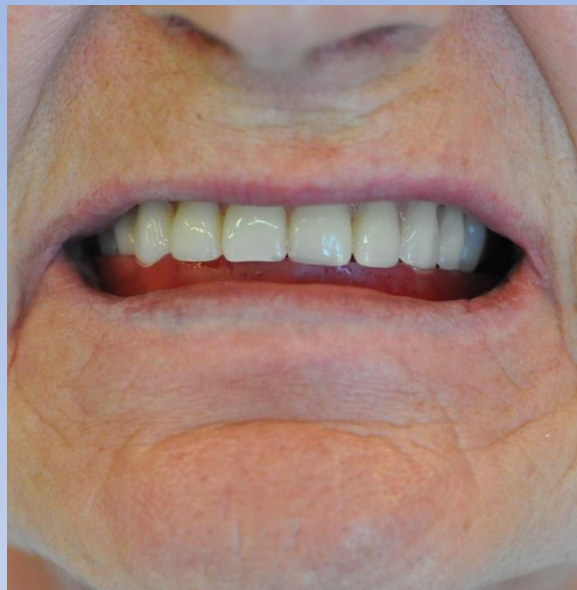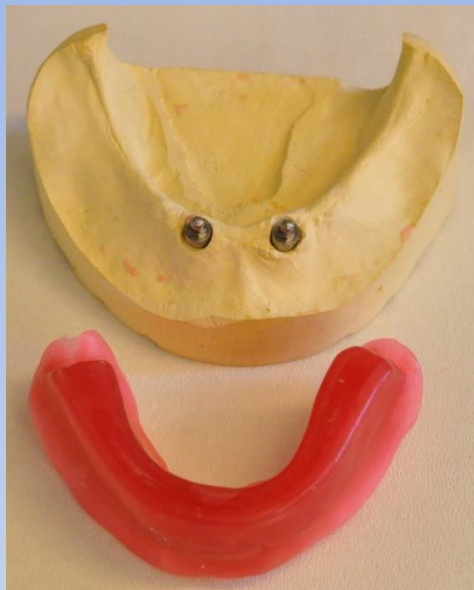# Antagonista lenyomat



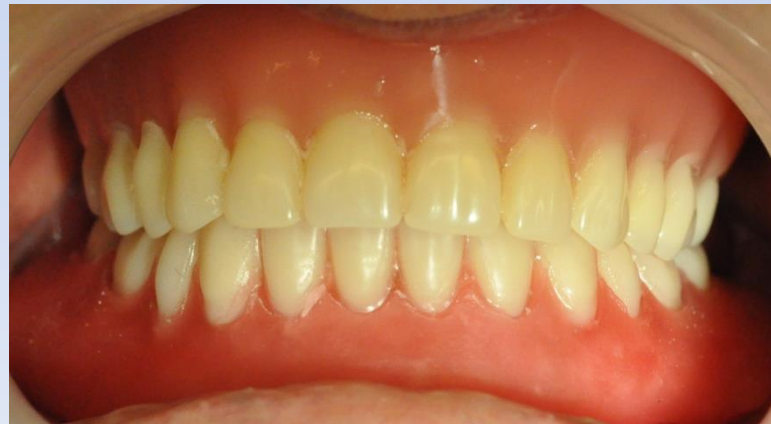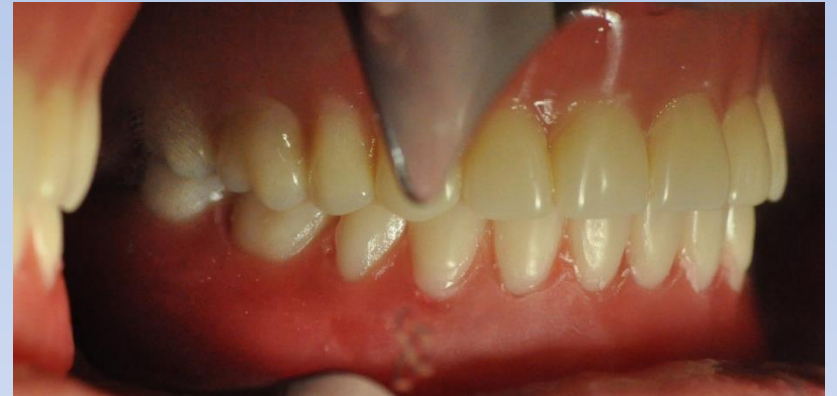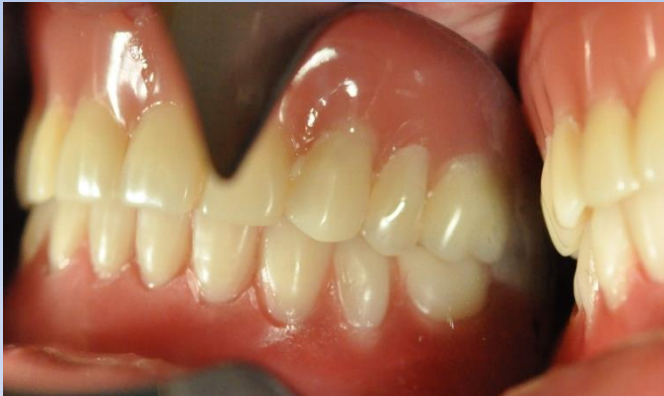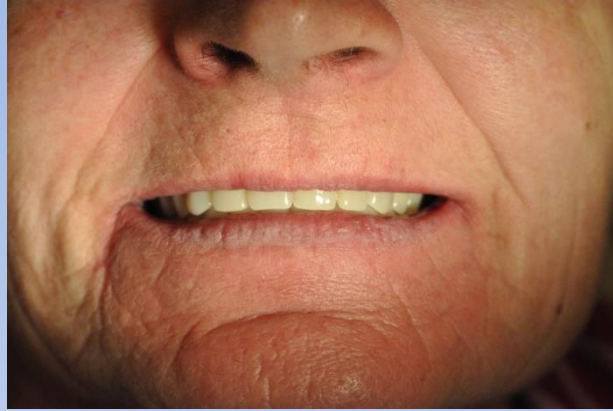Alginát



# Harapási sablon – Centrális Okklúzió meghatározása

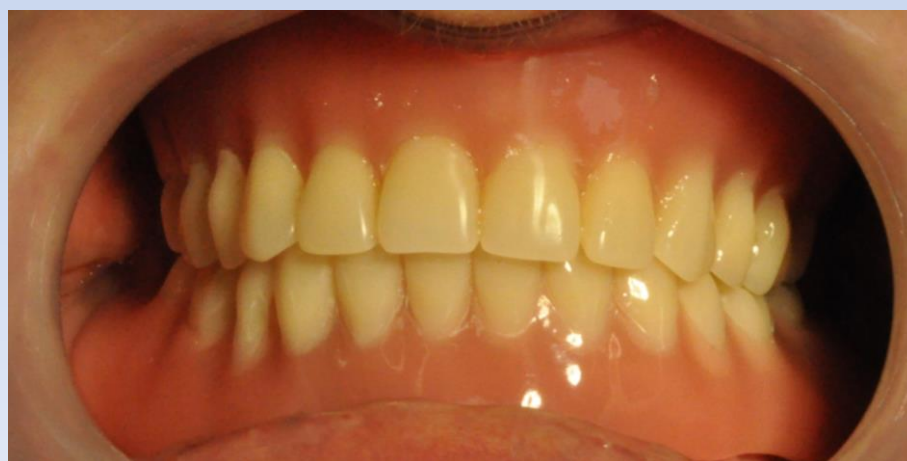
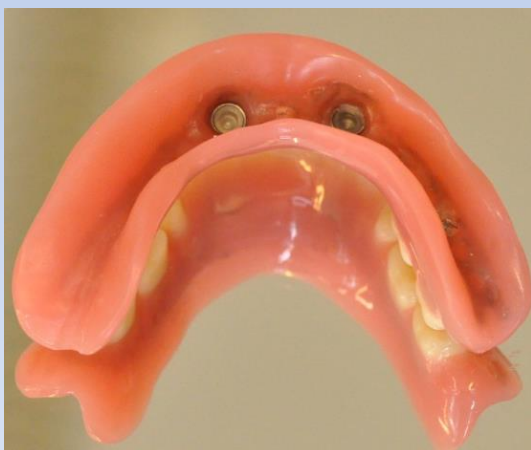
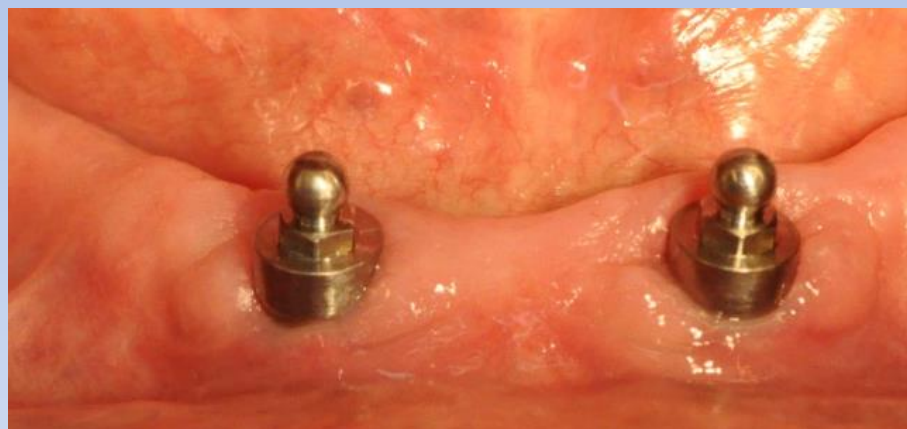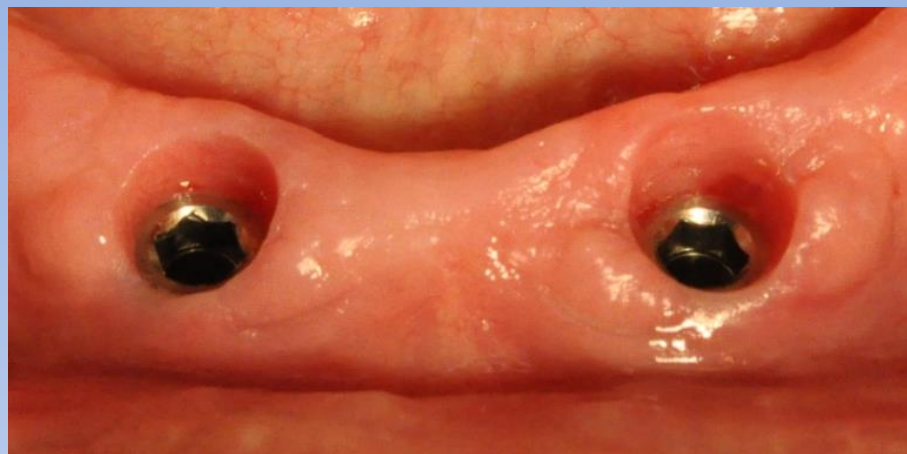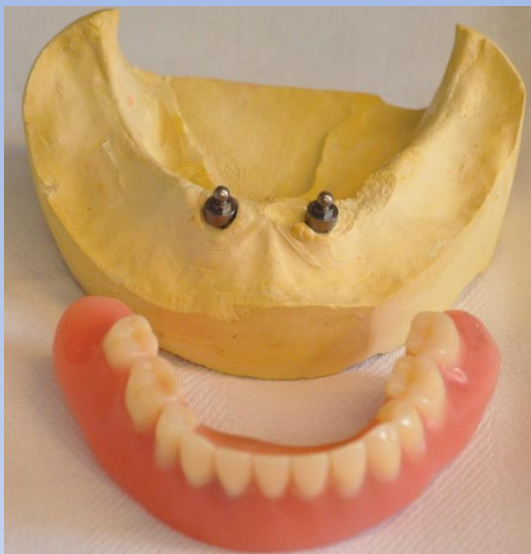# Próba fogisor szájban





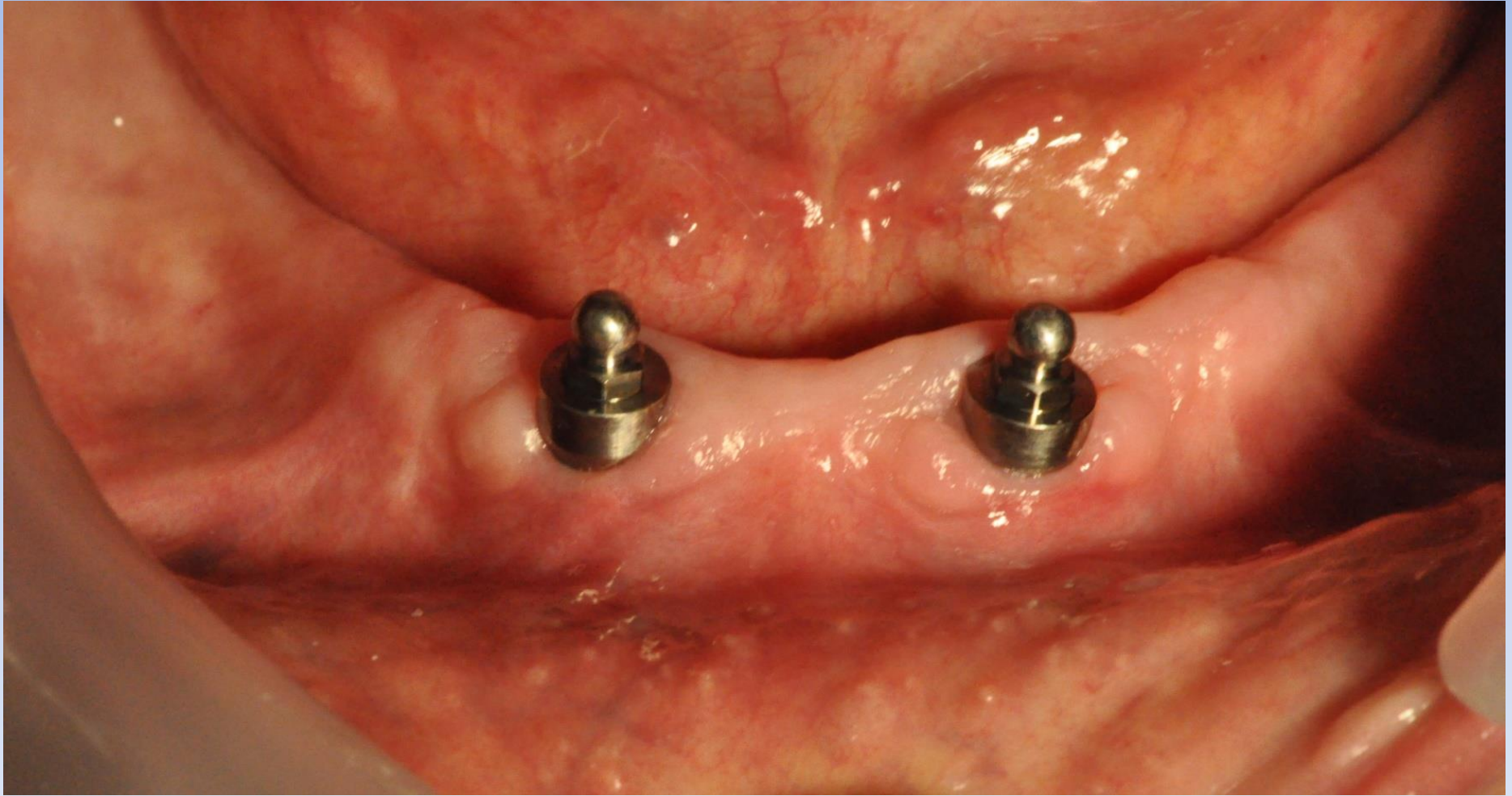
# Pótlás átadás



25 Nm

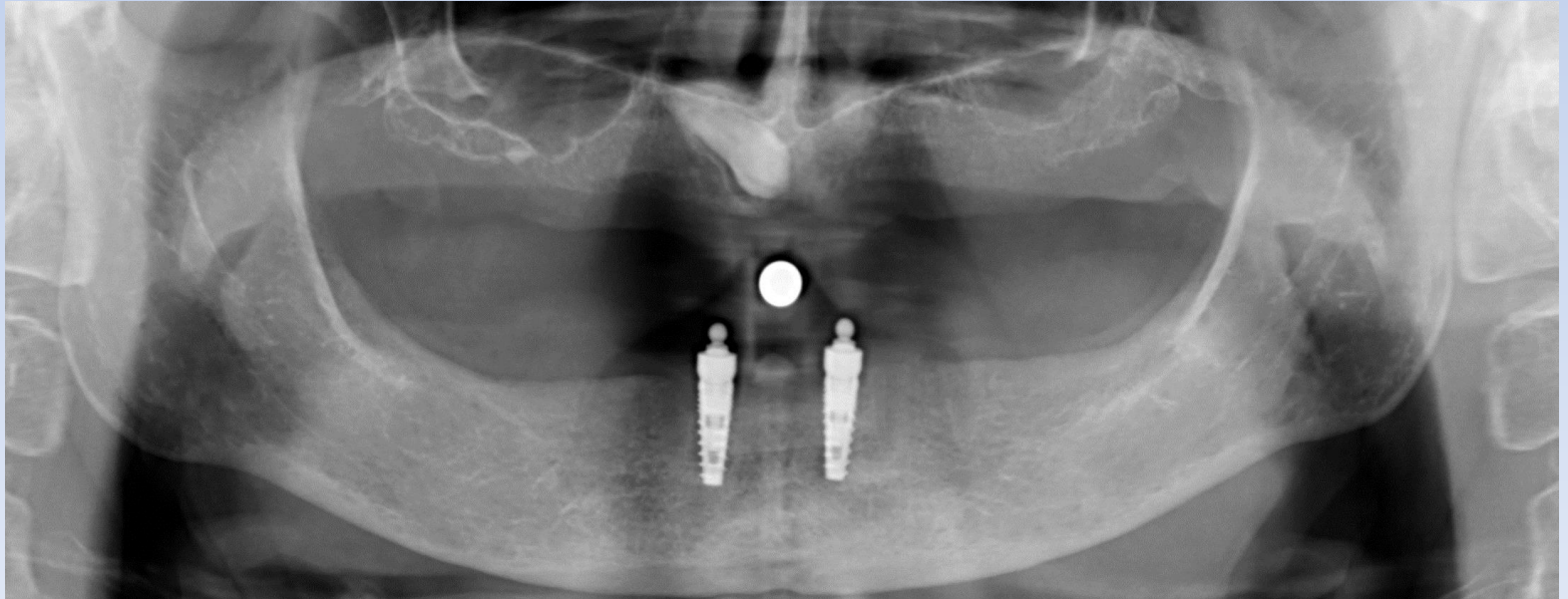
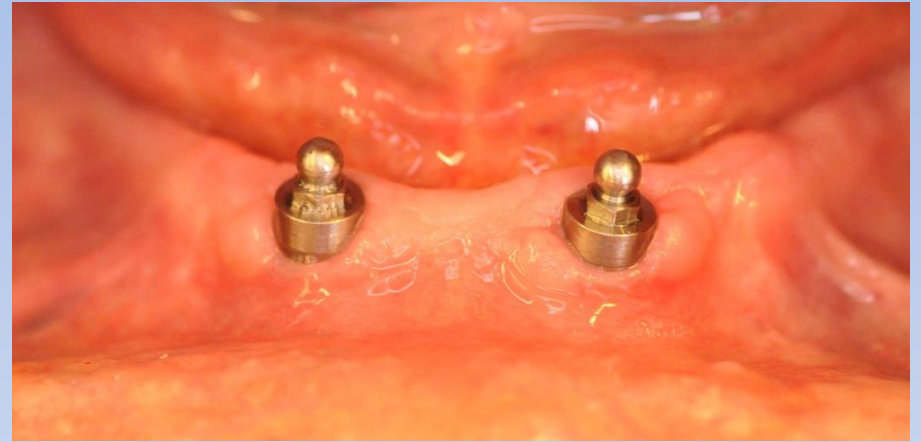
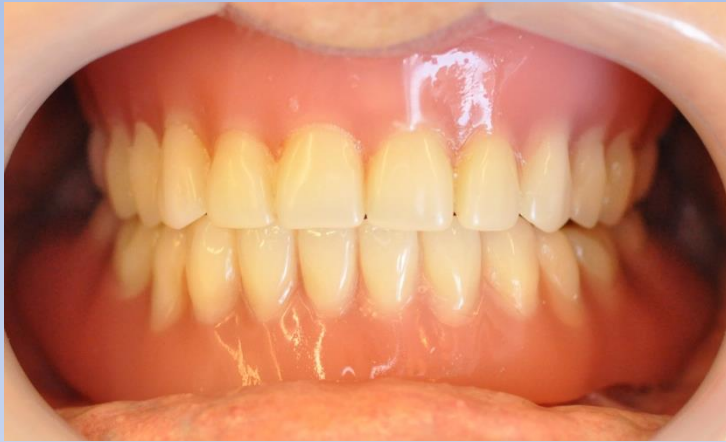

Kontroll - 1 hónap





# Kontroll – 12 hónap



Köszönöm a megtisztelő figyelmet!

