



# Semmelweis Egyetem Fogorvostudományi Kar Fogászati és Szájsebészeti Oktató Intézet

igazgató: Dr. Kivovics Péter egyetemi docens

<http://semmelweis-egyetem.hu/fszoi/>

<https://www.facebook.com/fszoi>



## Gyógyszer okozta ínyhyperplasia




**Szakorvosjelölt: Dr. Orsós Mária Mercédesz**

Tutor: Dr. Kivovics Péter egyetemi docens

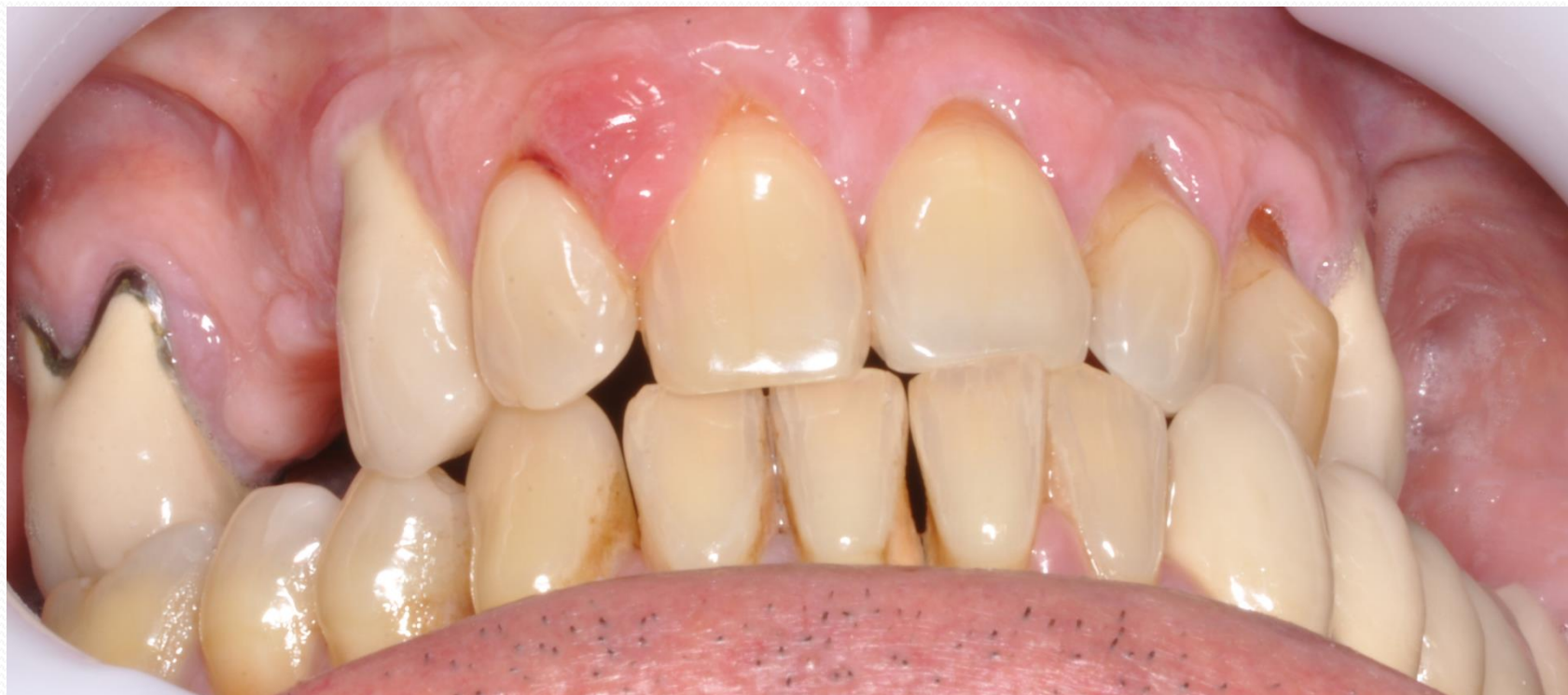Mentor: Dr. Katona István osztályvezető főorvos

2017.03.30



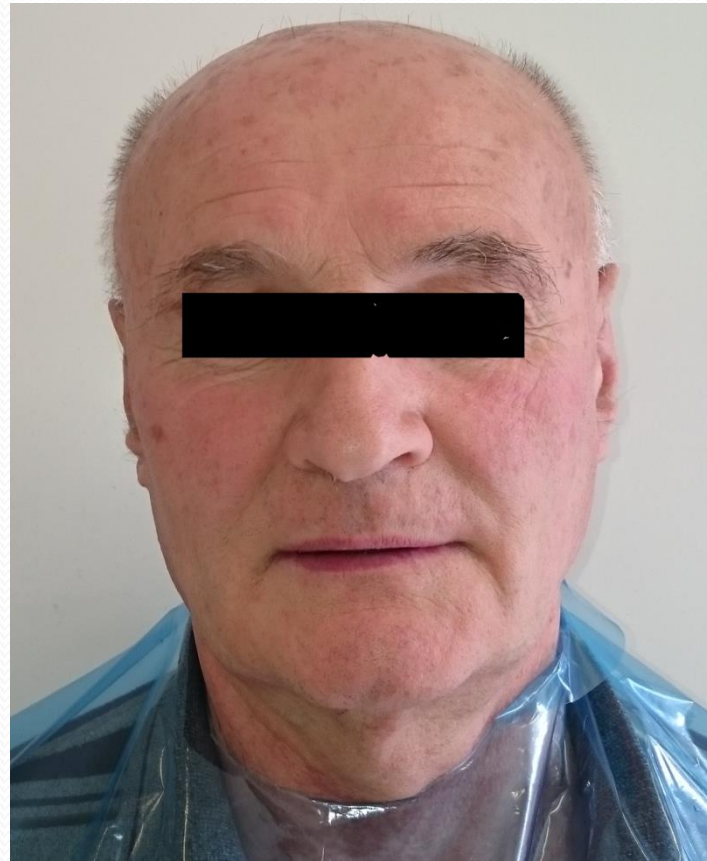# A fogorvosi vizsgálatra érkezés indoka

A páciens zavarta a két foga között található duzzanat.



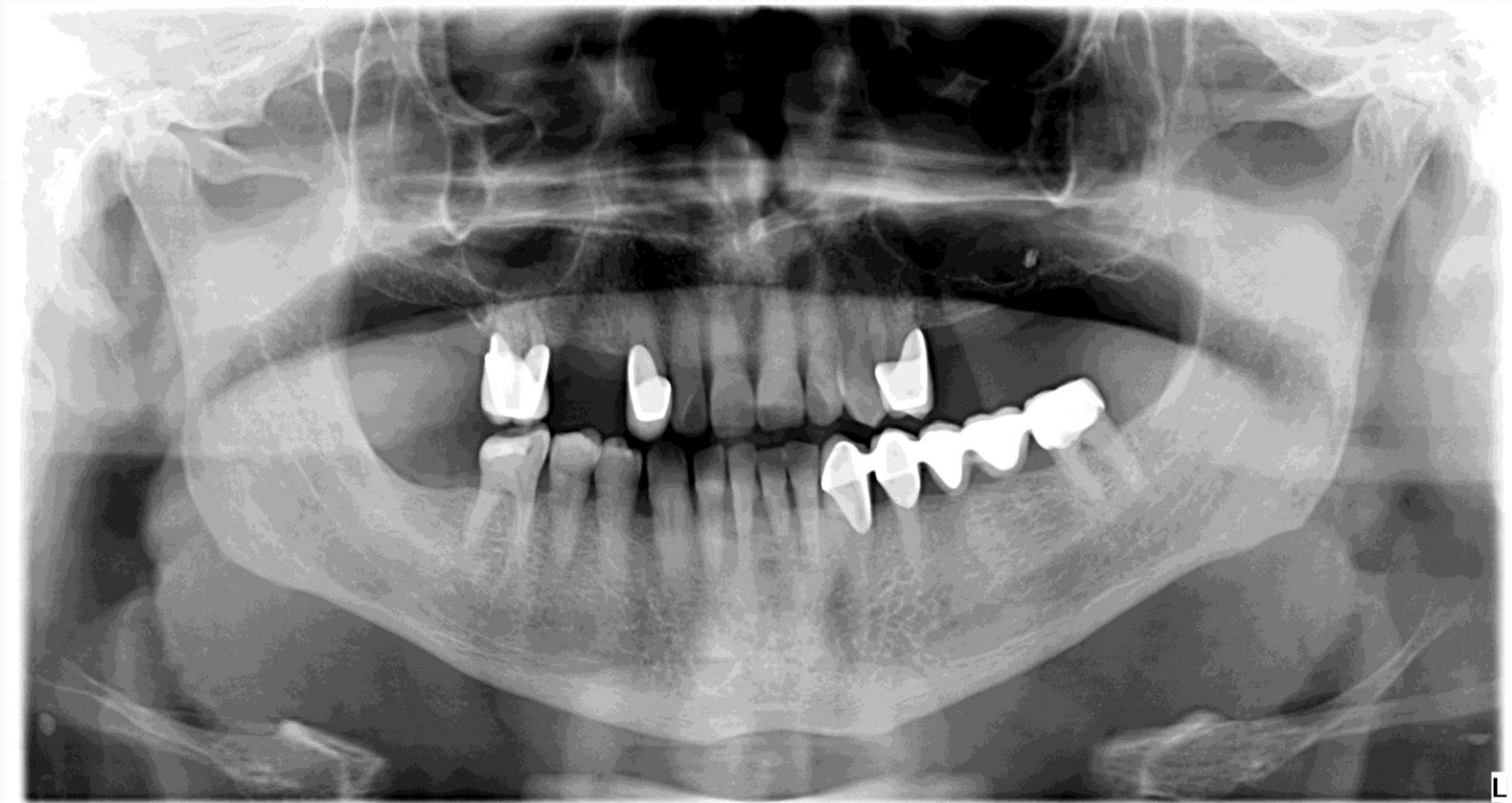# Általános és fogászati anamnézis

- 72 éves, férfi páciens
- Nyugdíjas
- Cordaflex 10mg (nifedipine)
- A fogászati kezelést befolyásoló egészségügyi tényező nincs.
- 2 éve járt legutóbb fogorvosnál

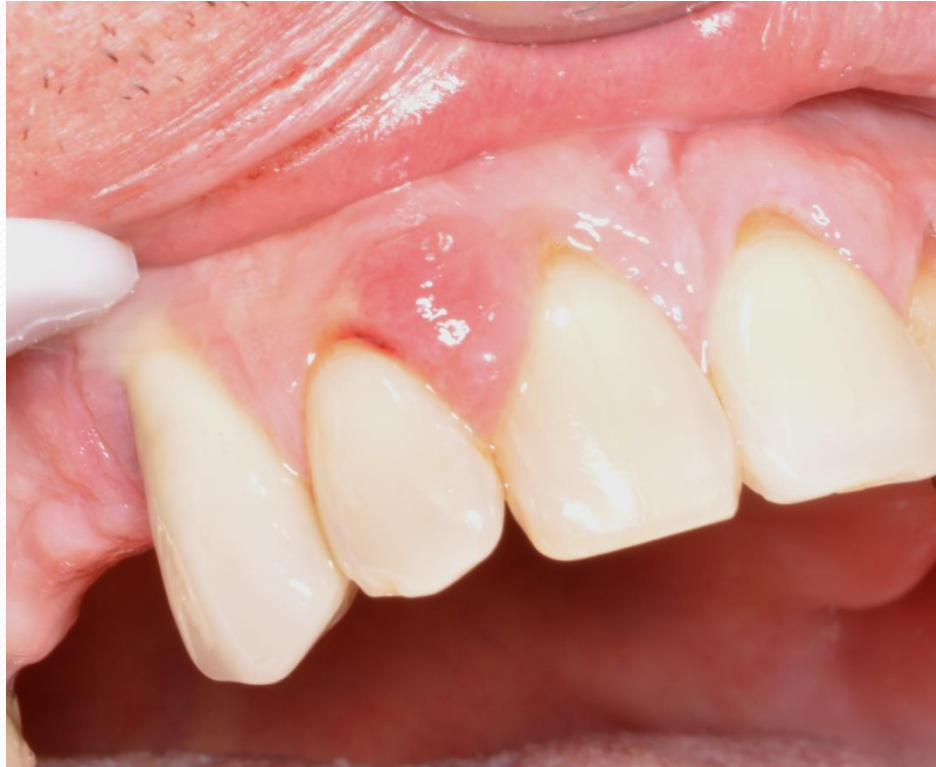



# Kiindulás OP felvétel



# Intraorális vizsgálat

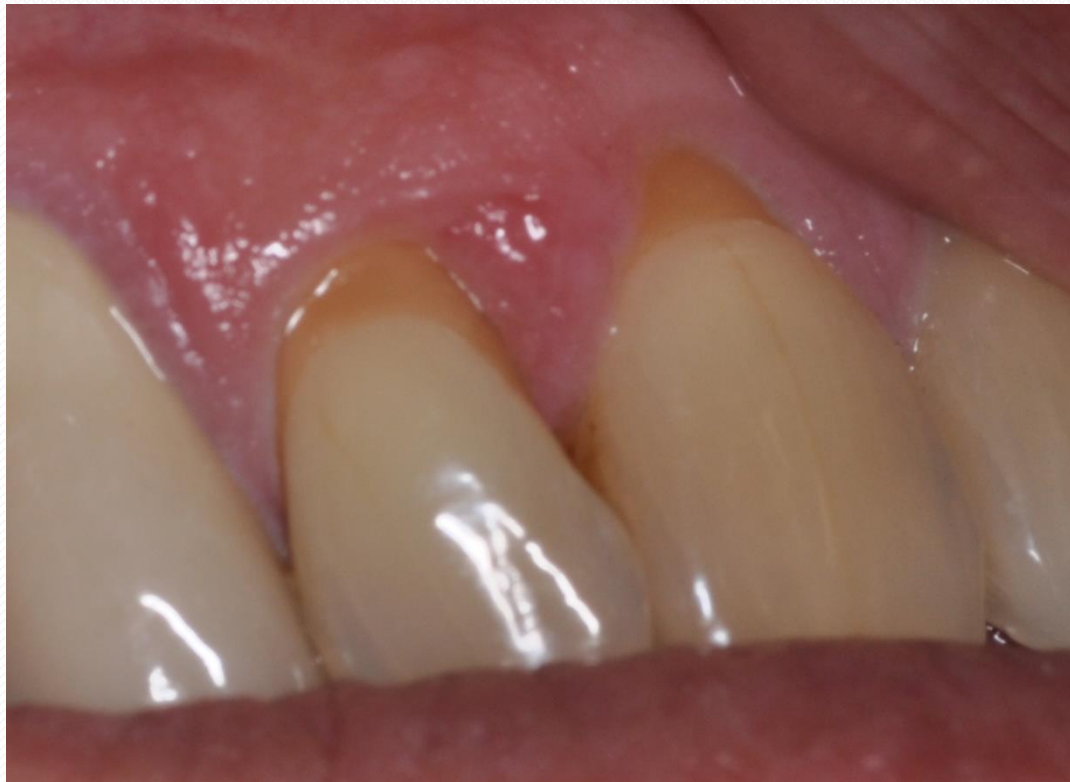

**Diagnózis: Ca- csatornablokkoló okozta ínyhyperplasia**

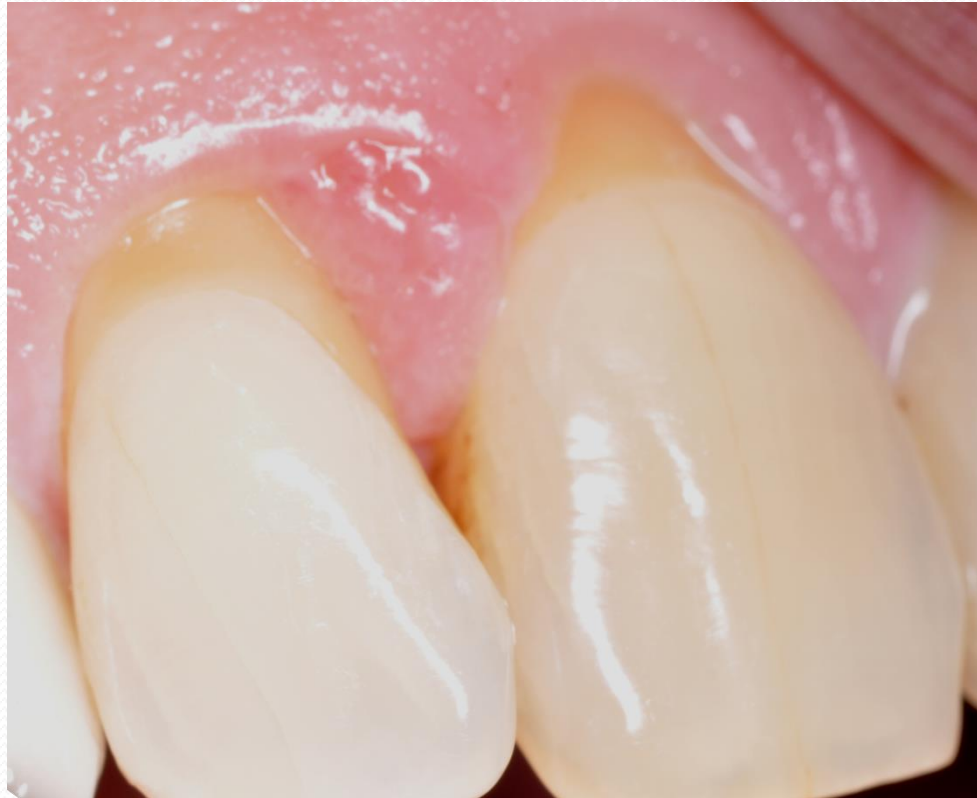# Kezelés

- Szájhyiégénés instruálás, motiválás
- Supraginivális és subgingivális depurálás
- Zárt küret
- Kontrollálás
- Konzultáció a kezelőorvossal a gyógyszer átállításáról

# 1. Kontroll



## 2. Kontroll







Köszönöm a megtisztelő figyelmet!