



# Semmelweis Egyetem Fogorvostudományi Kar Fogászati és Szájsebészeti Oktató Intézet

igazgató: Dr. Kivovics Péter egyetemi docens

<http://semmelweis-egyetem.hu/fszoi/>

<https://www.facebook.com/fszoi>


## Esetbemutató

Chronicus parodontitis

**Dr. Gallatz Katalin**

Tutor: Dr. Katona István klinikai főorvos

Mentor: Dr. Kivovics Péter egyetemi docens



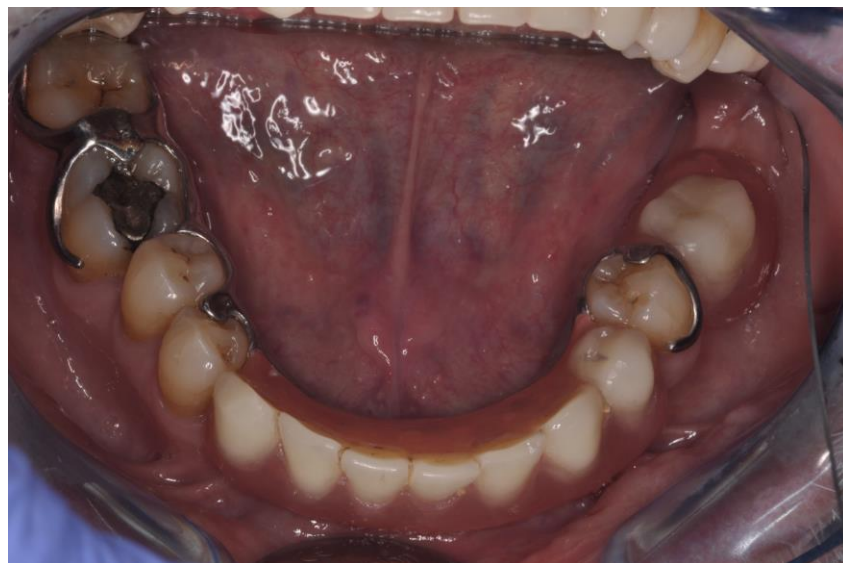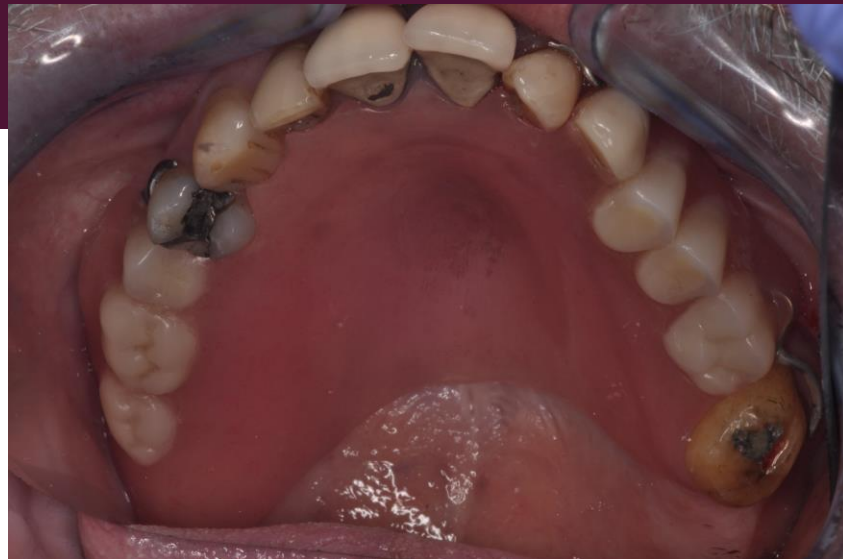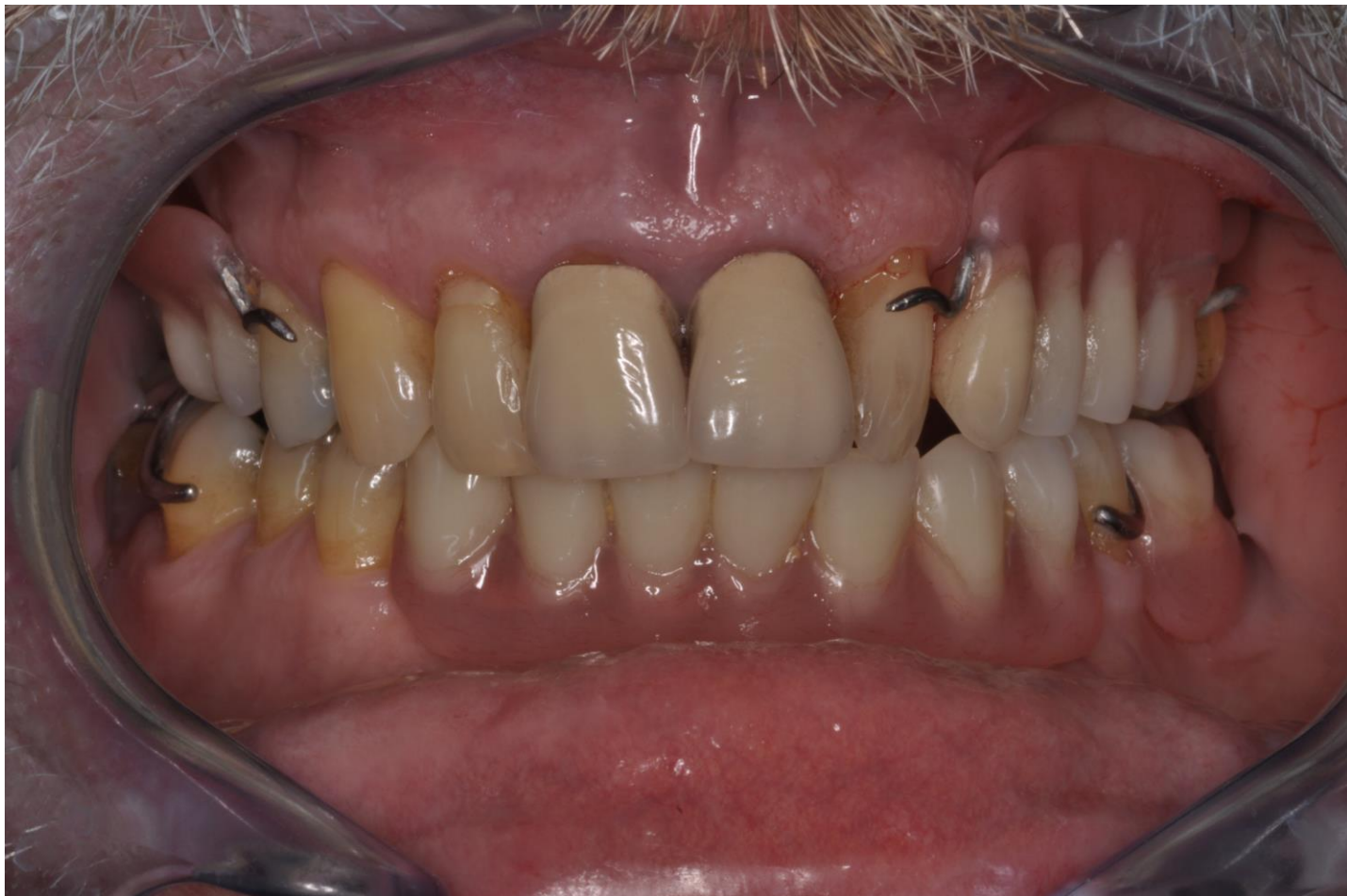# ANAMNÉZIS, KLINIKAI VIZSGÁLAT

- 64 Éves férfi páciens
- Nyugdíjas
- Általános anamnézisében hypertonia szerepel, szedett gyógyszer: Betaloc ZOK, allergiáról nem tud
- Más, kezelést befolyásoló betegsége nincs
- Szájhygiéna: közepes; kevés plakk, calculus;
- TMI vizsgálat eredménye: enyhe bal oldali krepitáció
- Stomato-onkológiai szűrés negatív

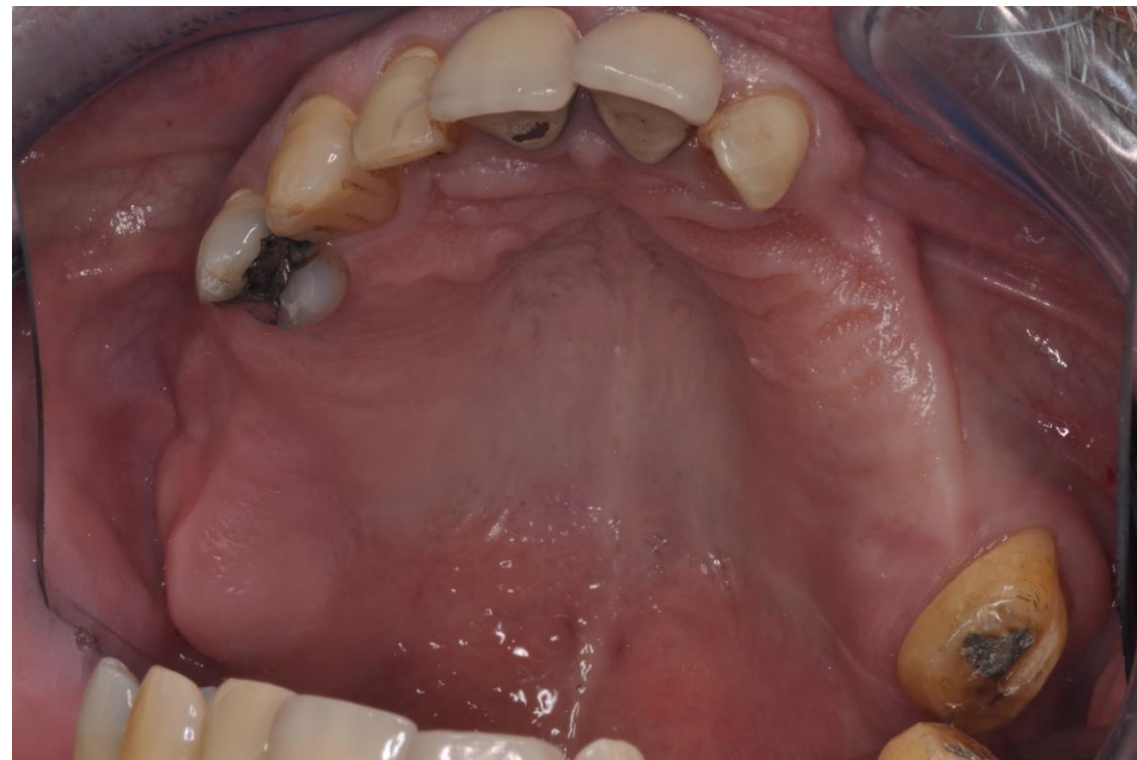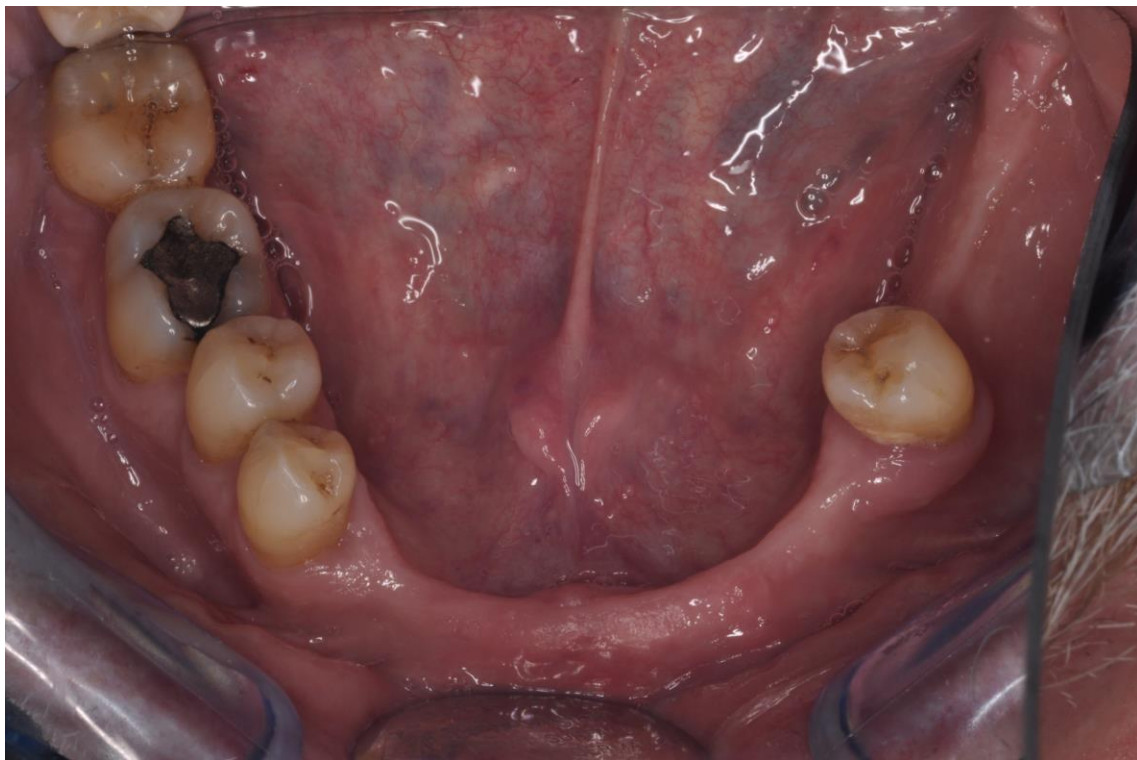■ BPE:

|   |   |   |
|---|---|---|
| 3 | 3 | 4 |
| 4 | - | 3 |

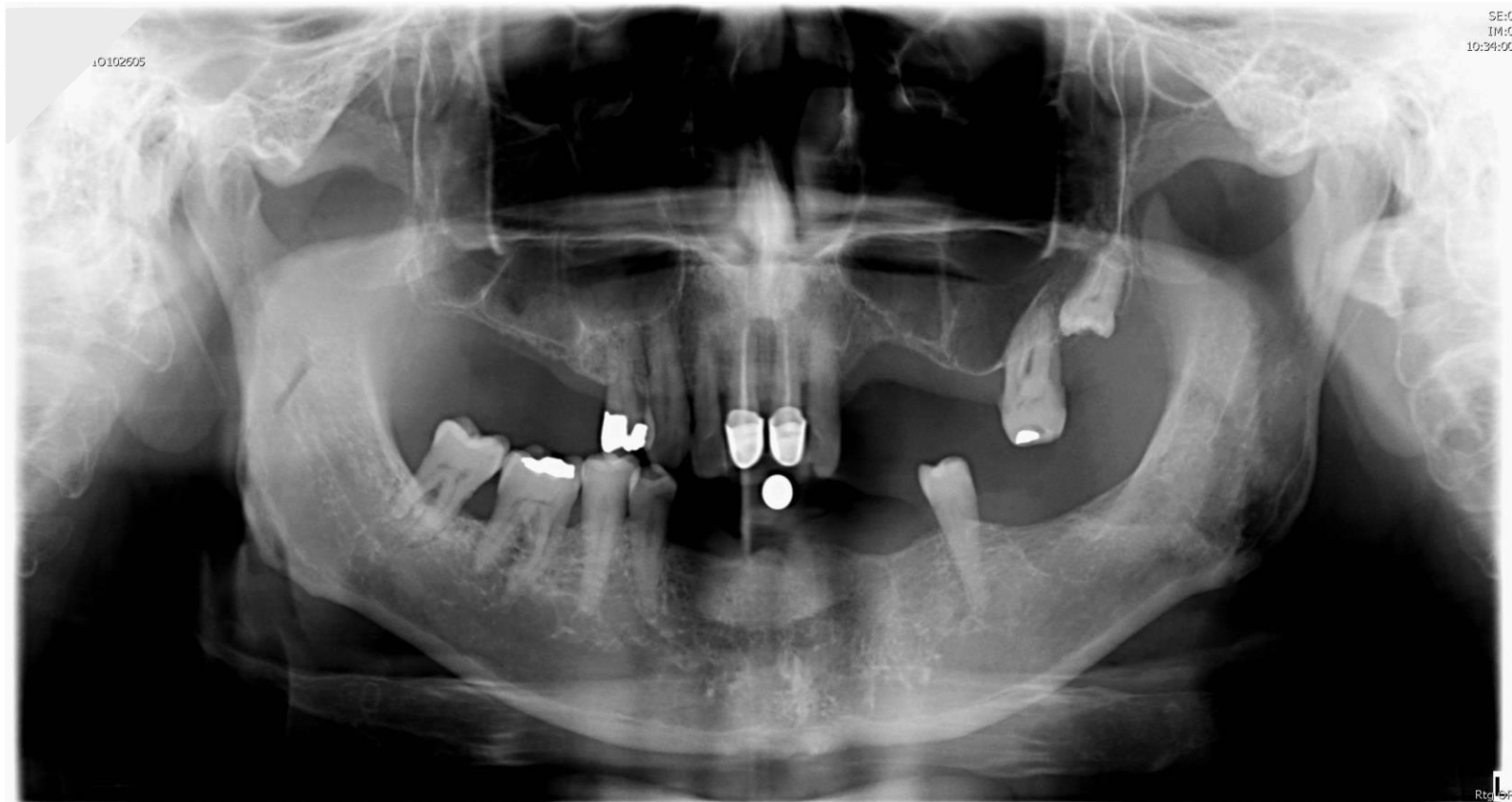# KIINDULÁSI ÁLLAPOT



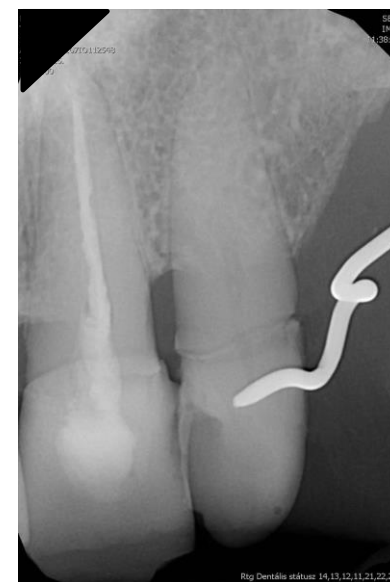
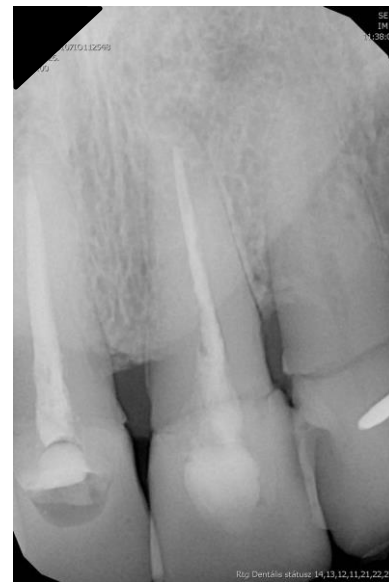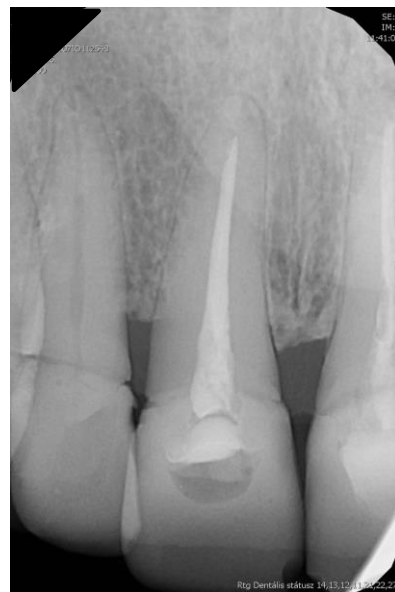
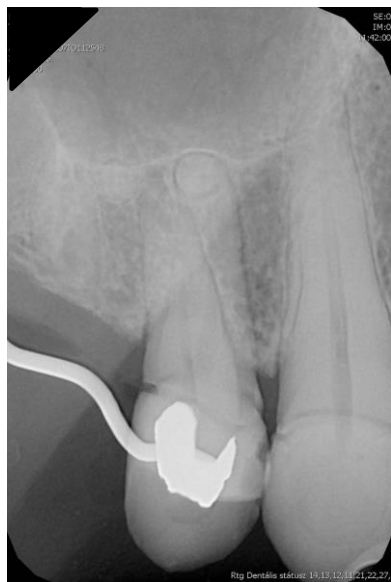
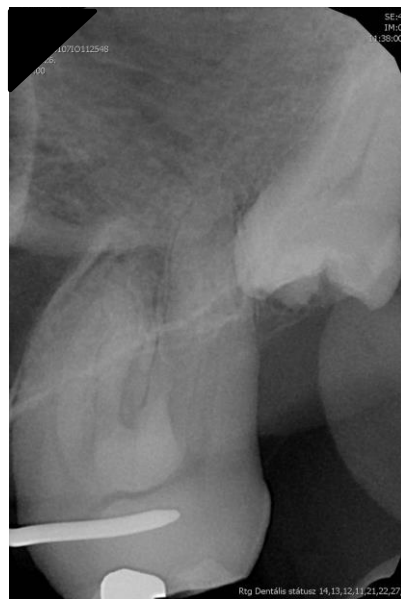# KIINDULÁSI ÁLLAPOT



# ORTHOPANTOMOGRAM



# KIINDULÁSI RADIOLOGIAI STÁTUSZ



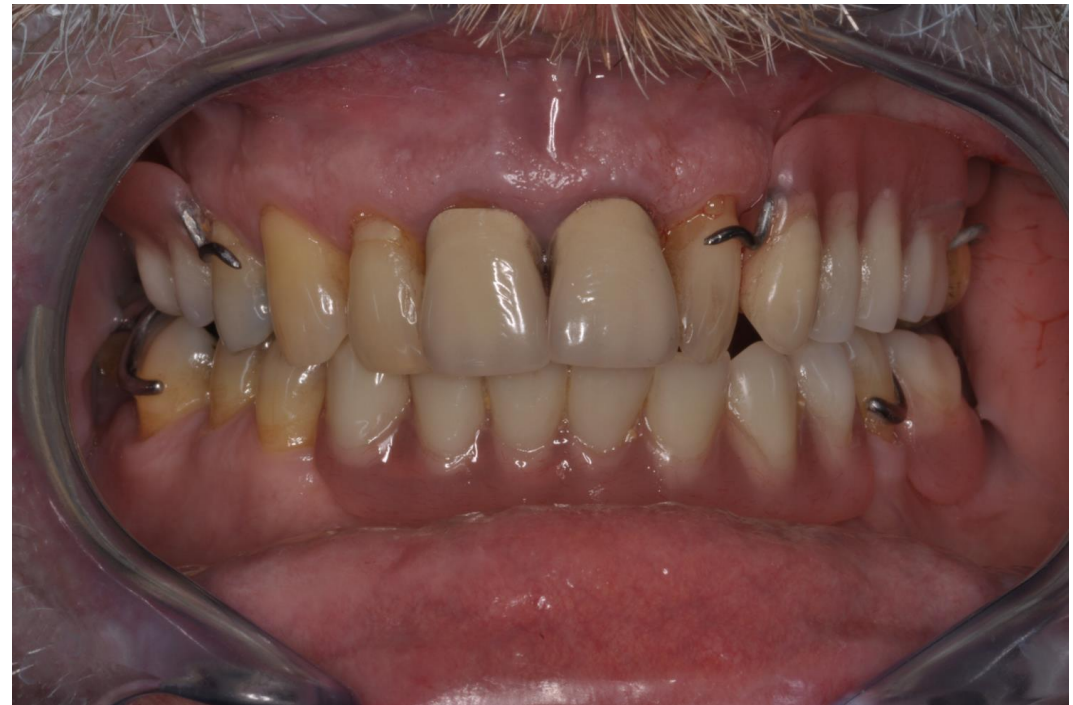





# DIAGNÓZIS, KEZELÉSI TERV

- Chronicus parodontitis
- Oki parodontalis terápia
- Felső állcsont protetikai rehabilitációja
- Fenntartó kezelés

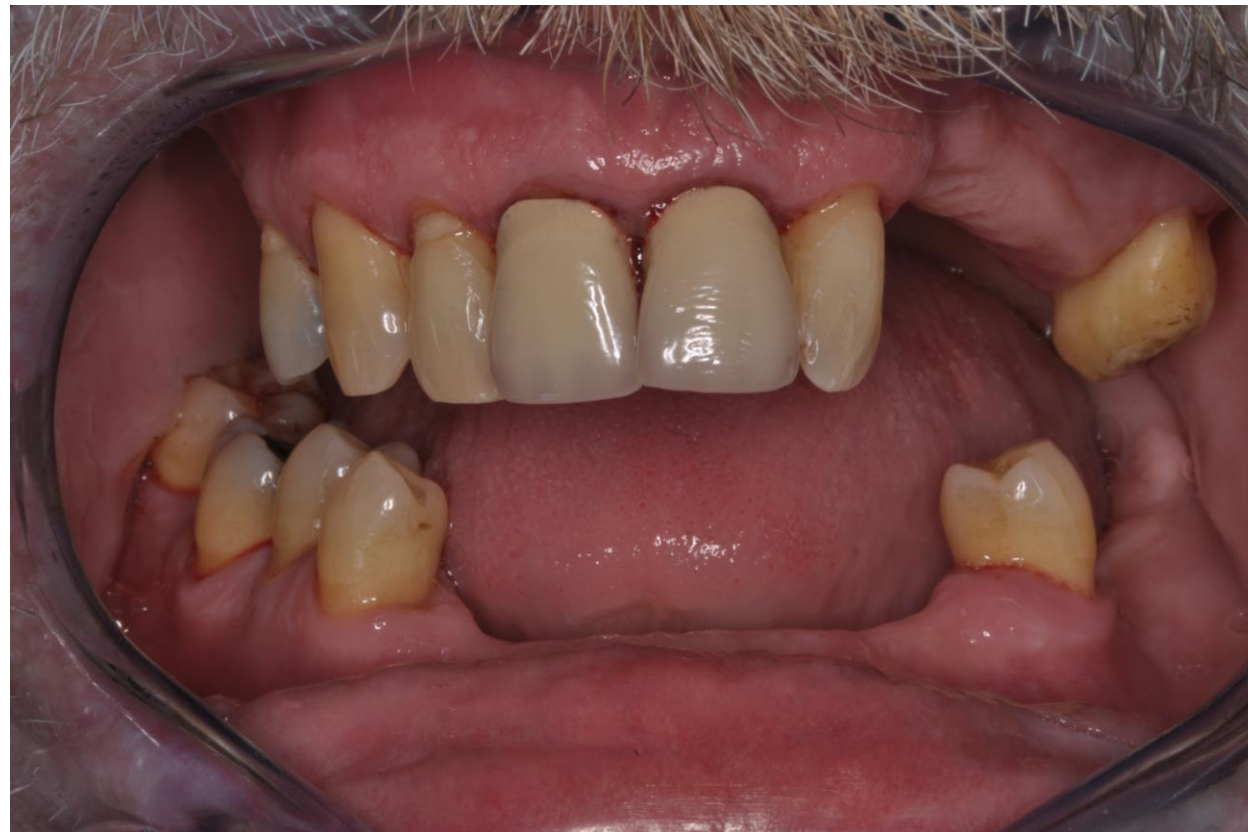

# OKI PARODONTALIS TERÁPIA

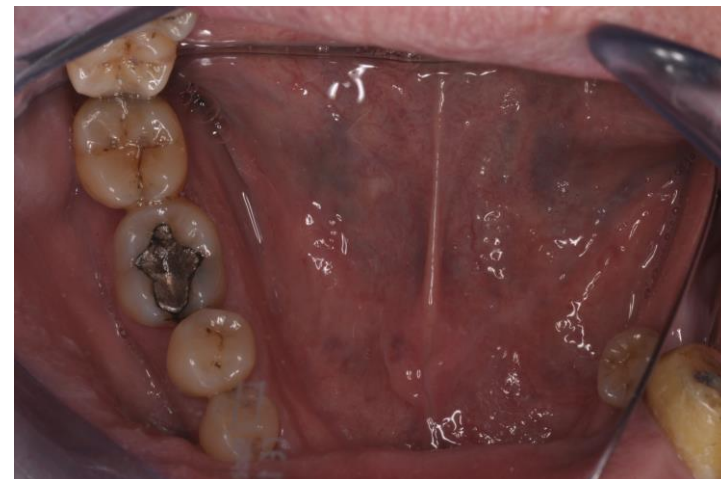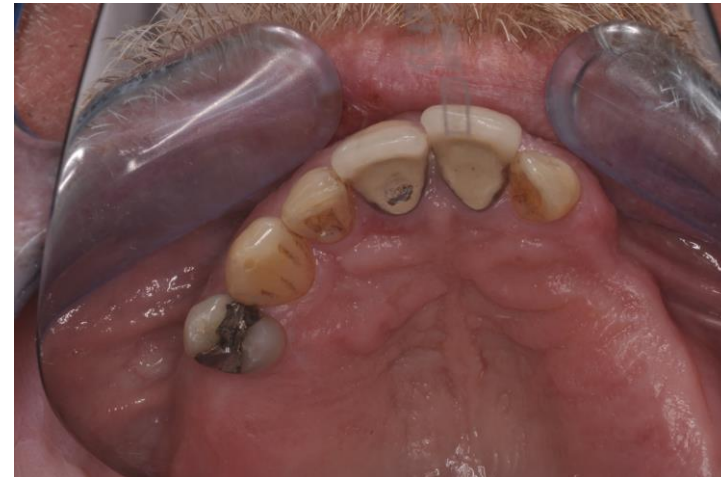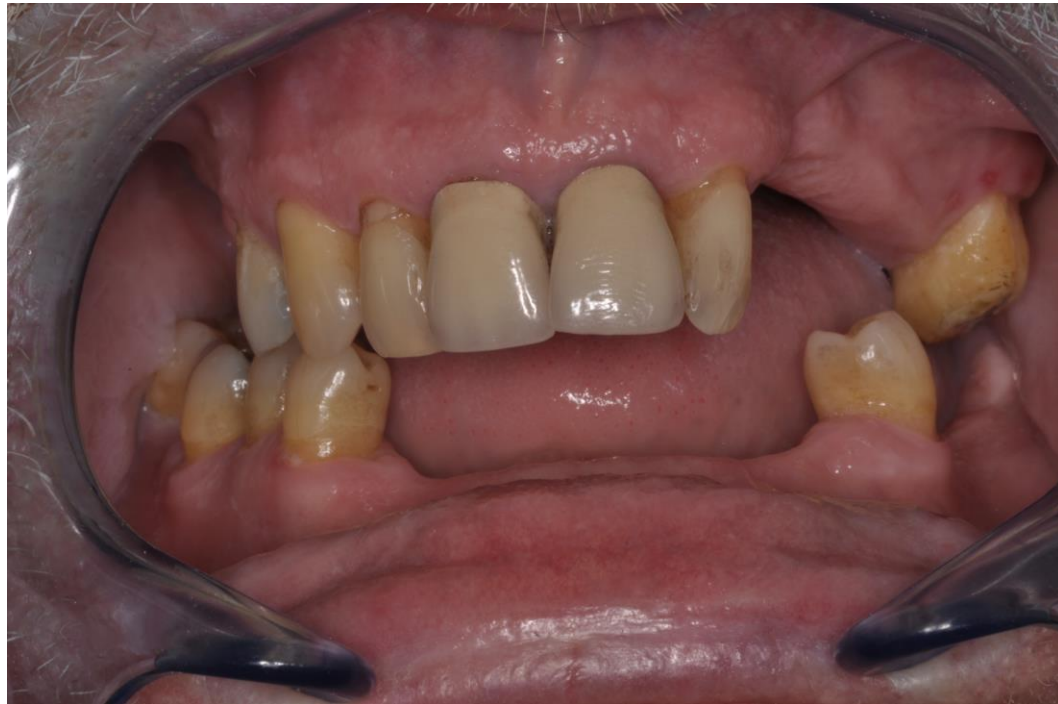- Supra- és subgingivalis depurálás
- Szájhygiénias instruálás és motiválás,
- Teljes alsó- és felső állcsont subgingivalis depurálás és kürettálás



# A KONZERVATÍV TERÁPIÁS FÁZIS (ZÁRT KÜRETT) UTÁN AZONNAL



# A KONZERVATÍV TERÁPIÁS FÁZISVÉGÉN ( 2 HÉT MÚLVA)







## TOVÁBBI KEZELÉSEK TERVE

- Jobb alsó szextáns: nyitott kürett, módosított Widmann-lebeny
- A szájhigiéna és további javítása, instruálás és motiválás szükséges
- Protetikai rehabilitáció a felső állcsonton: kombinált fogpótlás