



Semmelweis Egyetem Fogorvostudományi Kar Fogászati és Szájsebészeti Oktató Intézet

igazgató: Dr. Kivovics Péter egyetemi docens

<http://semmelweis-egyetem.hu/fszoi/>

<https://www.facebook.com/fszoi>



Herpes zooster




Szakorvosjelölt: Dr. Orsós Mária Mercédesz

Tutor: Dr. Kivovics Péter egyetemi docens

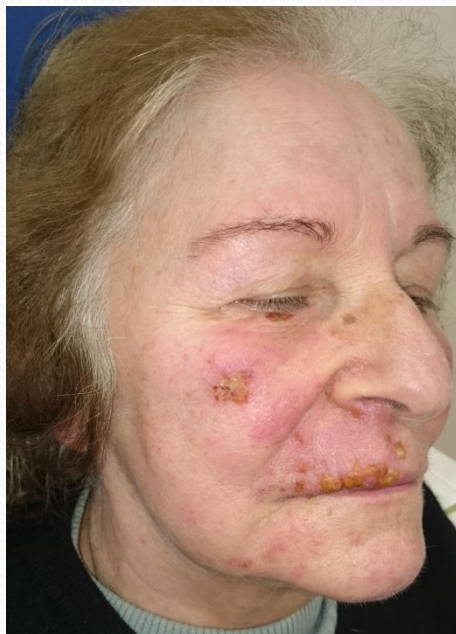Mentor: Dr. Katona István osztályvezető főorvos

2017.03.30



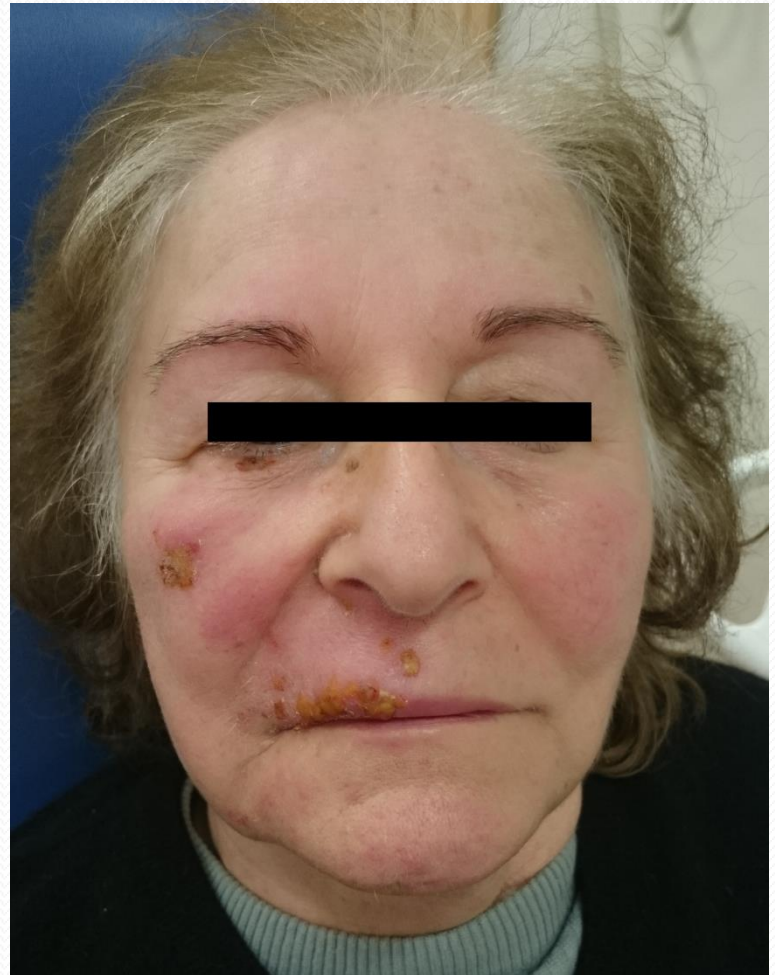A fogorvosi vizsgálatra érkezés indoka

A páciens jobb felső moláris fogának fájdalma és arca azonos oldalán található sebek miatt érkezett. Elmondása szerint lakhelyén is járt fogorvosnál, aki a fog eredetű gyulladás tüneteként diagnosztizálta az arcán található elváltozást és napi 4x1 Dalacint (300mg) rendelt el.

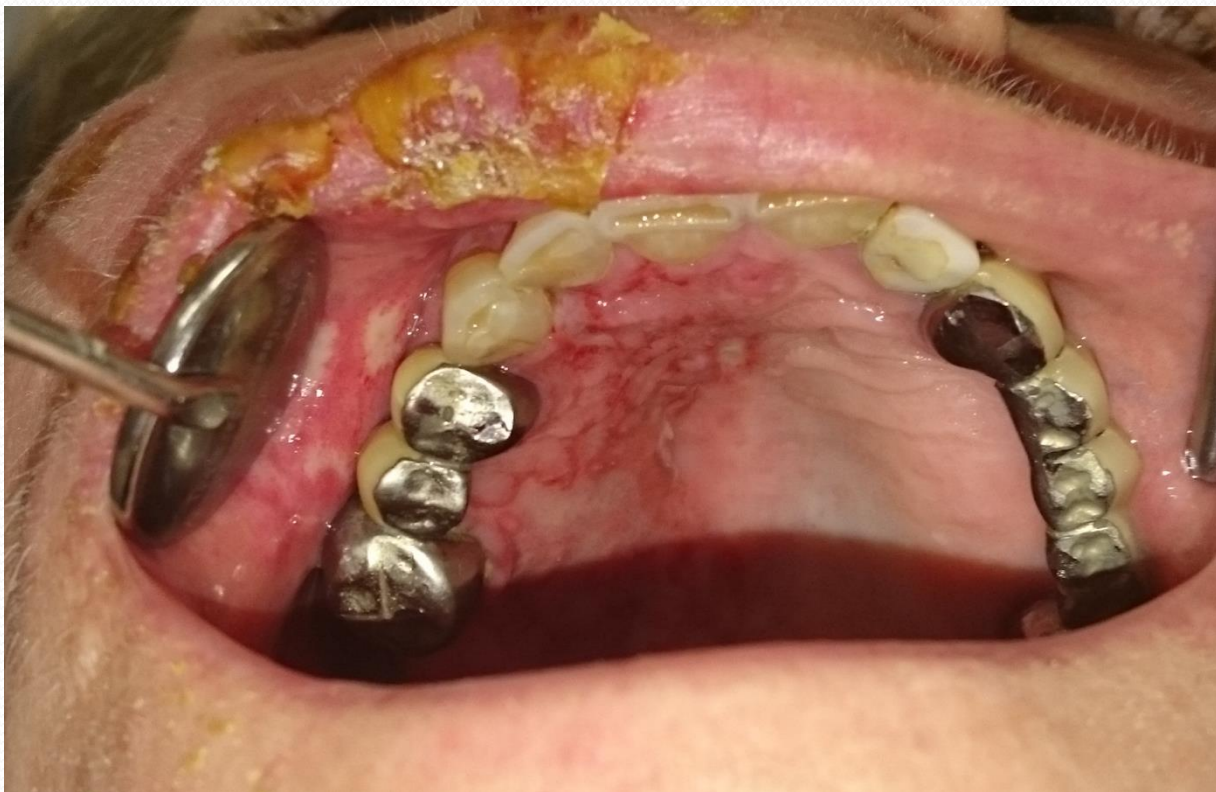

Általános és fogászati anamnézis

- 72 éves, hölgy páciens
- Nyugdíjas
- Magasvérnyomás (Valsacor 50mgx2)
- Egyéb a fogászati kezelést befolyásoló egészségügyi tényező nincs.
- 3 napja jelentkezett a jobb arcfél fájdalma, azóta $\sim 38^{\circ}\text{C}$ -os láza van



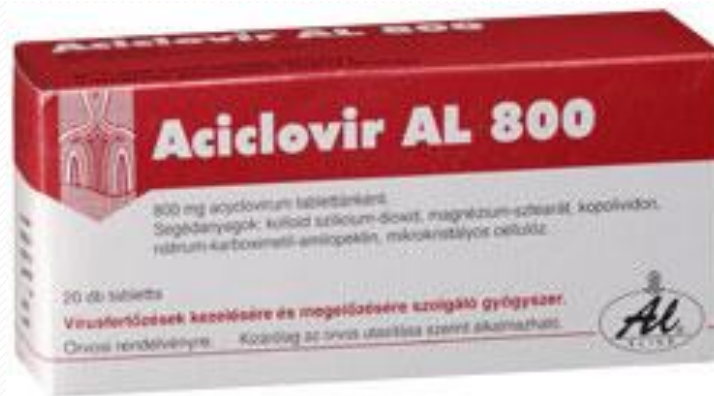Intraorális vizsgálat



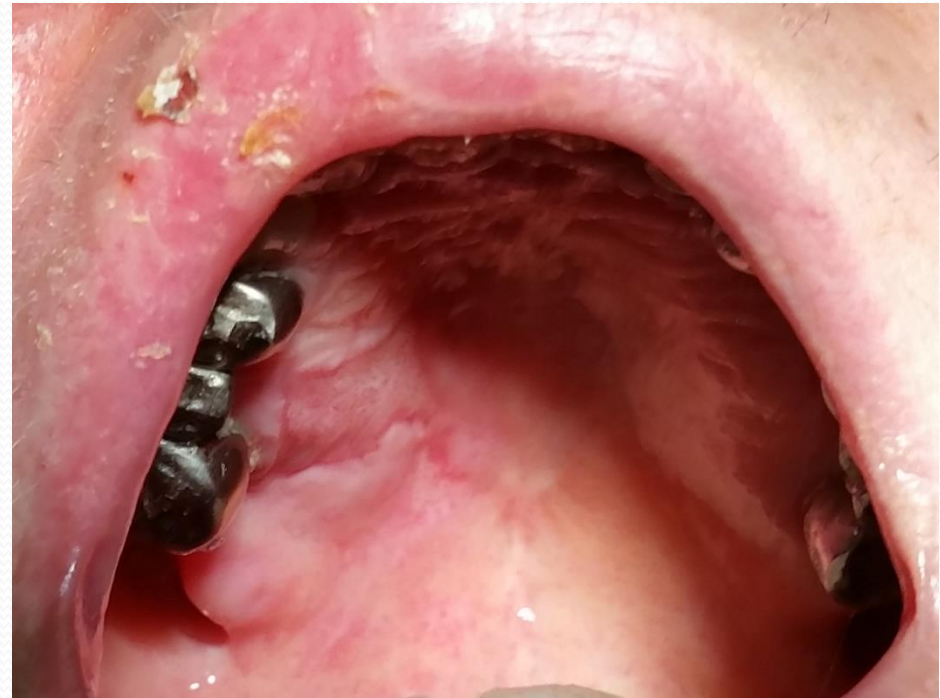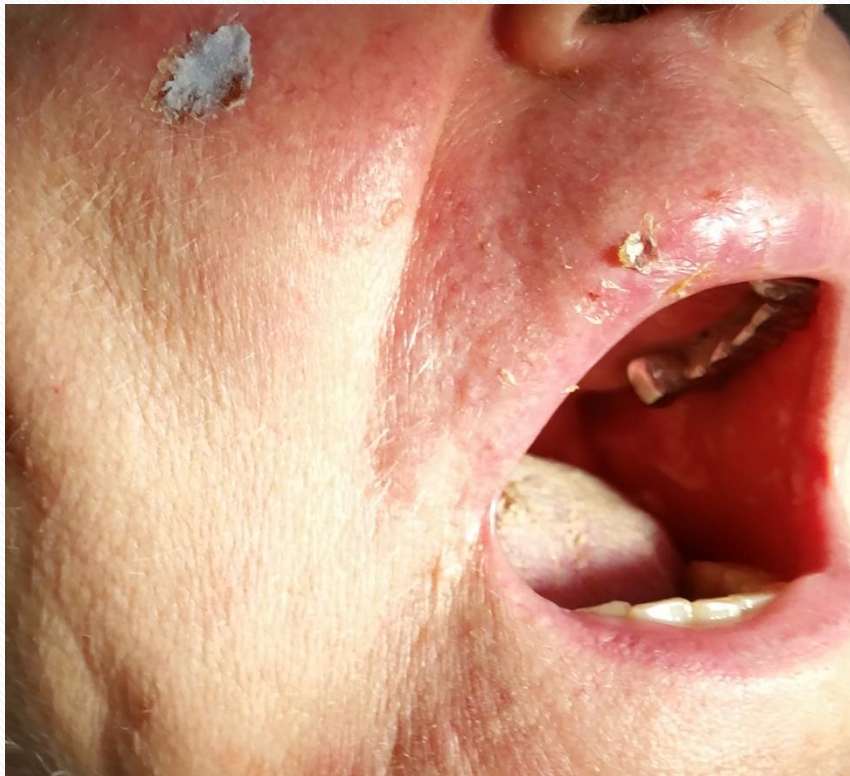Diagnózis: Herpes zoster V/2-es ágon

Kezelés

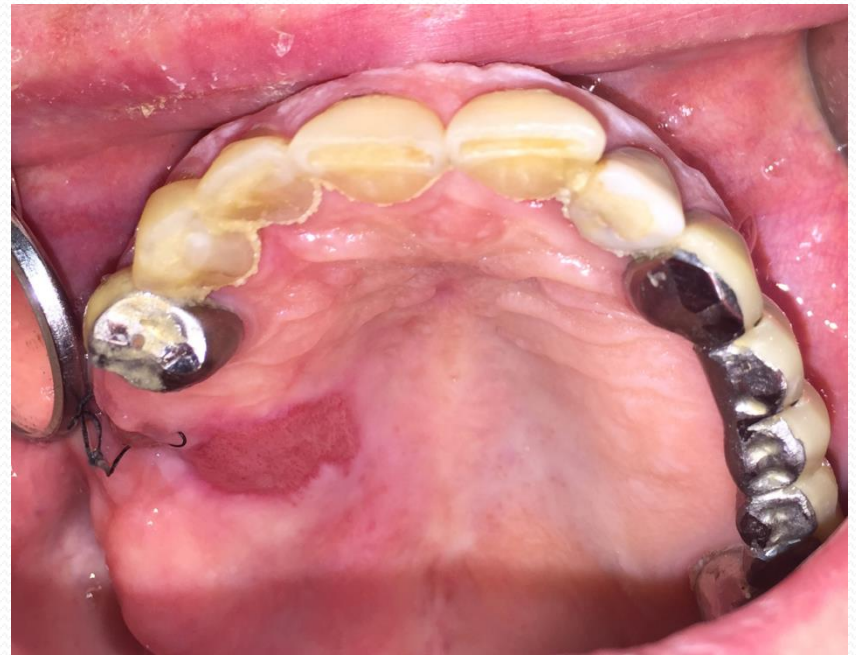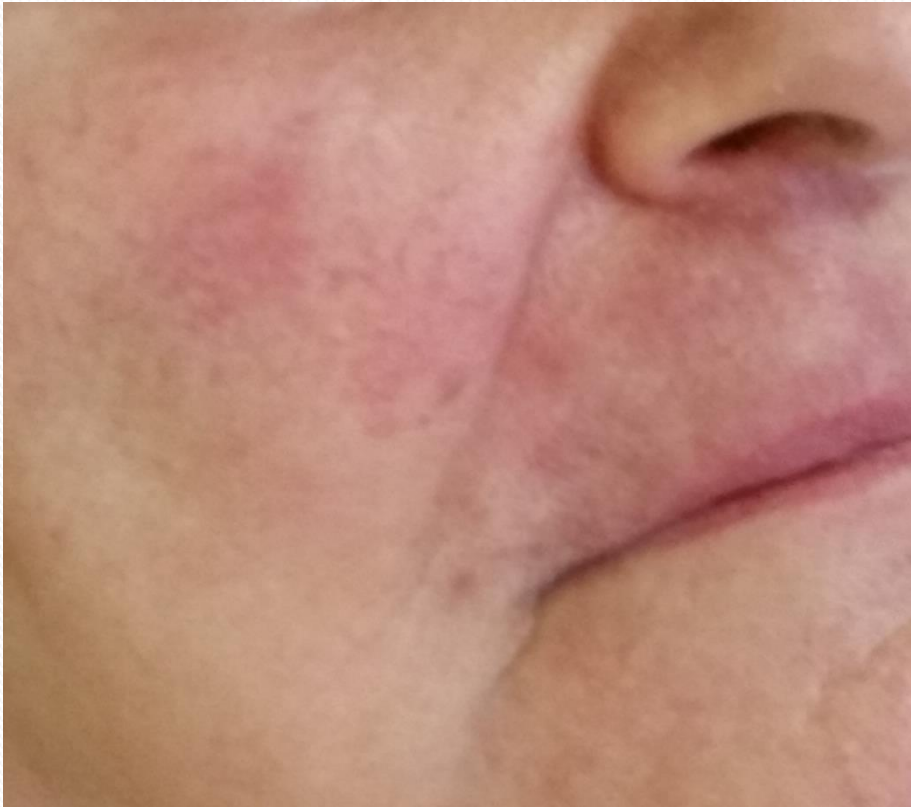- Acyclovir per os 5x800mg naponta 2 héten keresztül
- Acyclovir kenőcs külsőleg



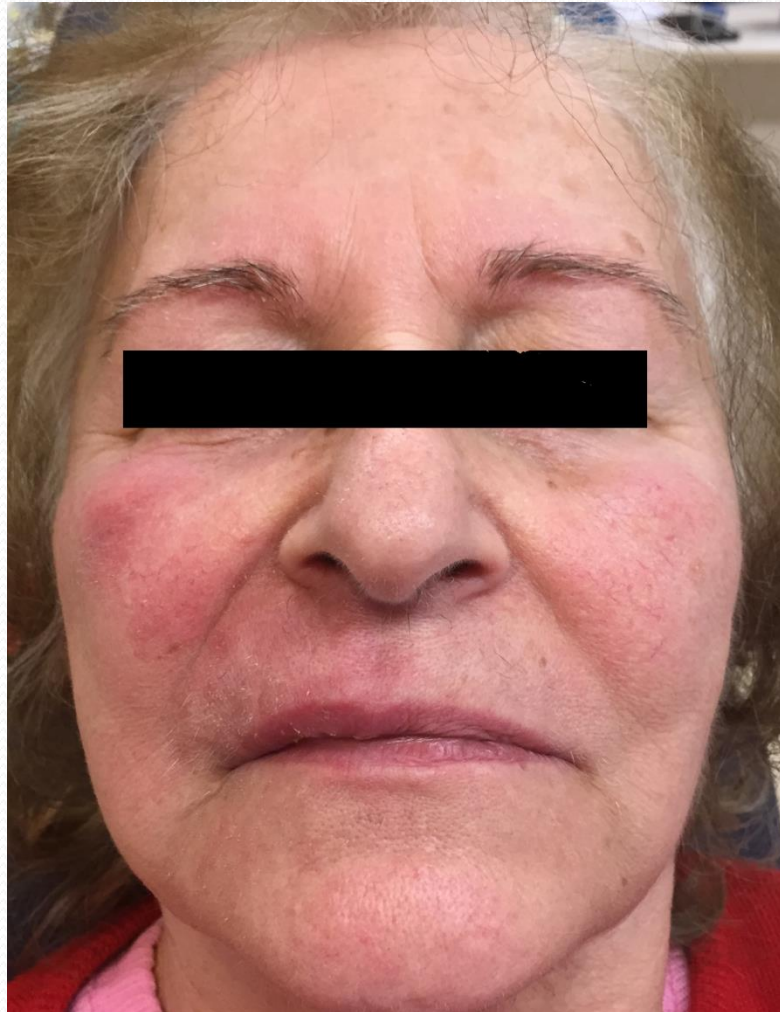1. Kontroll



2. Kontroll



3. Kontroll





Köszönöm a megtisztelő figyelmet!