



Semmelweis Egyetem Fogorvostudományi Kar Fogászati és Szájsebészeti Oktató Intézet

igazgató: Dr. Kivovics Péter egyetemi docens

<http://semmelweis-egyetem.hu/fszoi/>

<https://www.facebook.com/fszoi>



Fábián és Fejérdy féle 3. osztályú foghiány és teljes foghiány ellátása



Szakorvosjelölt: Dr. Orsós Mária Mercédesz

Tutor: Dr. Kivovics Péter egyetemi docens

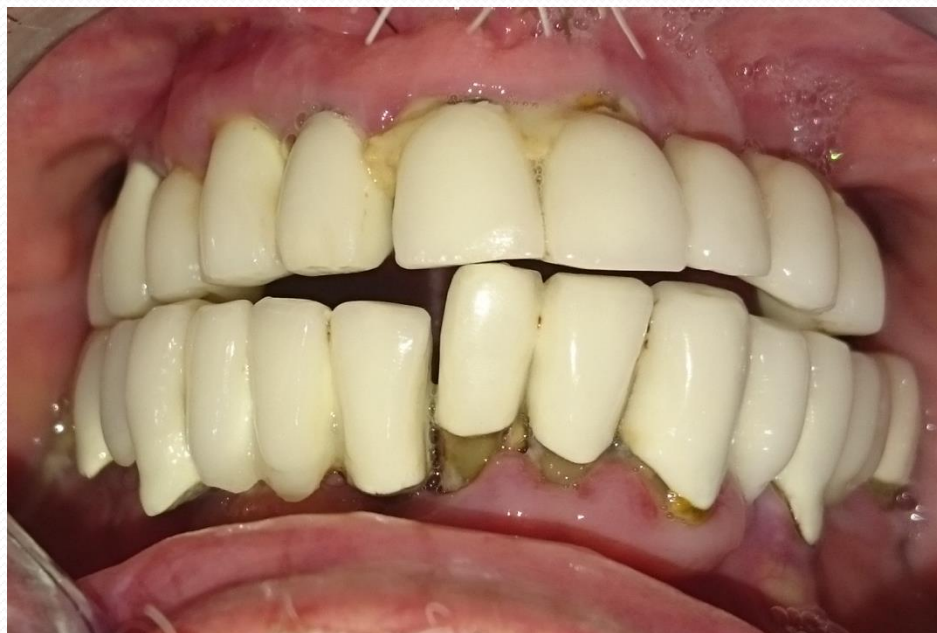Mentor: Dr. Katona István osztályvezető főorvos

2017.02.17



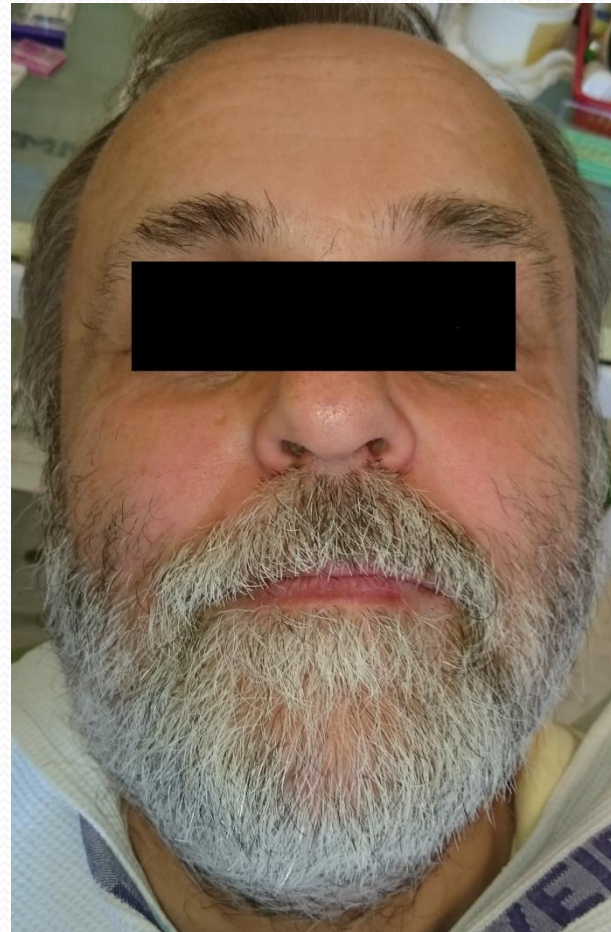A fogorvosi vizsgálatra érkezés indoka

A páciens zavarta mozgatható alsó pótlása és rossz lehelete, fogpótlásának lecserélése céljából kereste fel intézetünket.



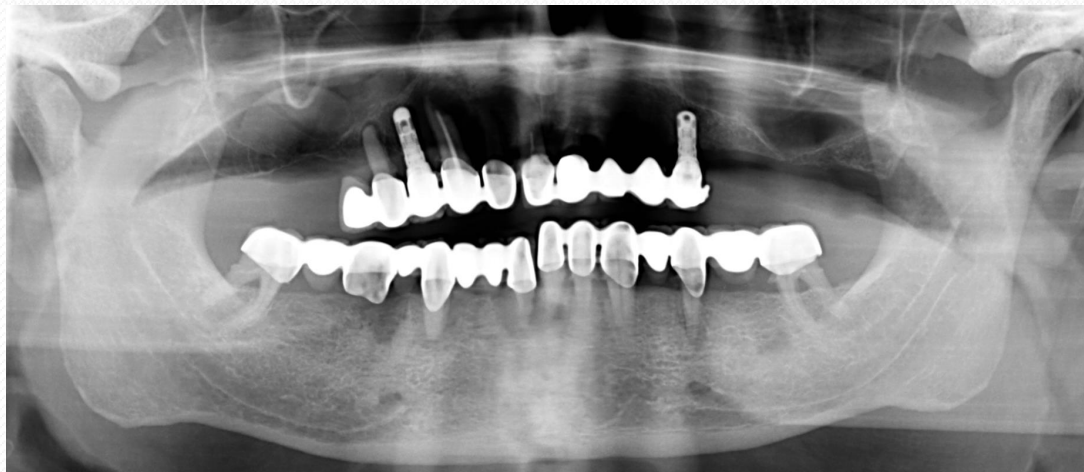Általános és fogászati anamnézis

- 63 éves, férfi páciens
- Irodavezető
- Cukorbeteg
- Egyéb a fogászati kezelést befolyásoló egészségügyi tényező nincs.
- Pótlásai 5 évvel ezelőtt készültek

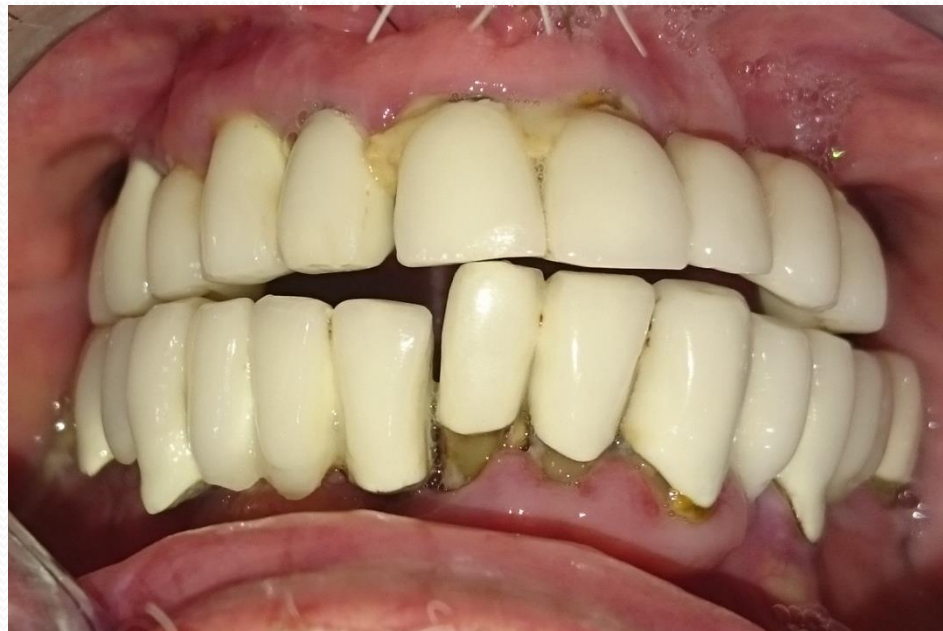
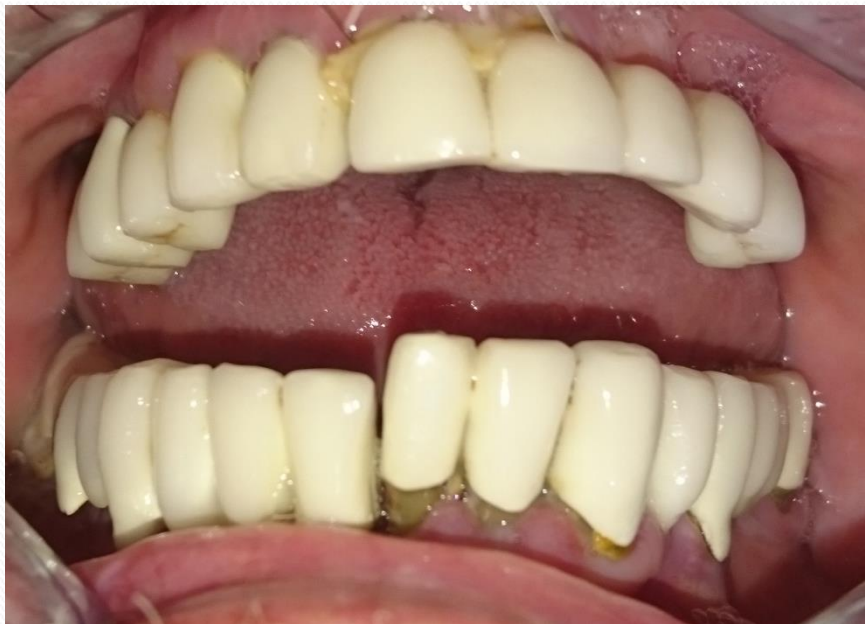
Fej-, nyak régió vizsgálata, intraorális vizsgálat

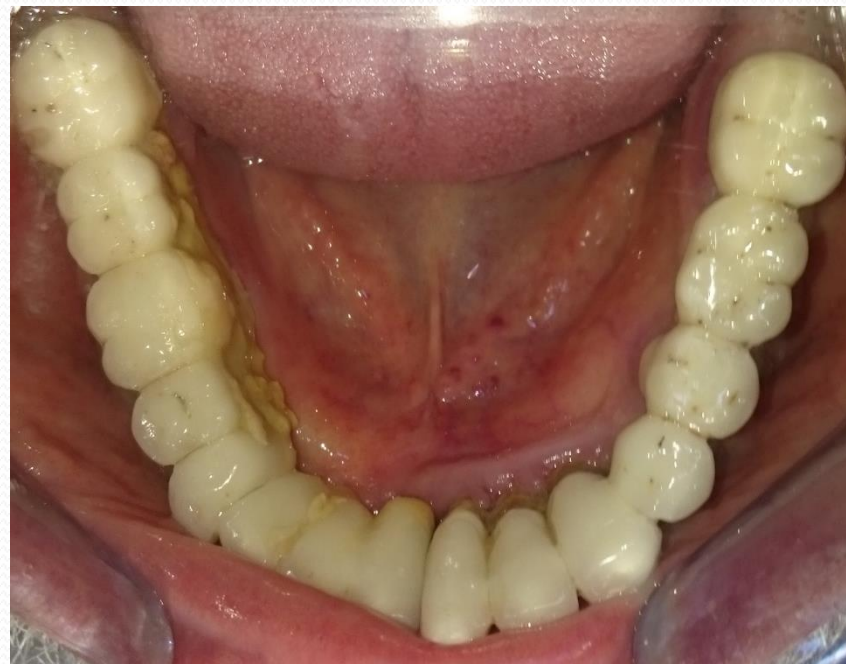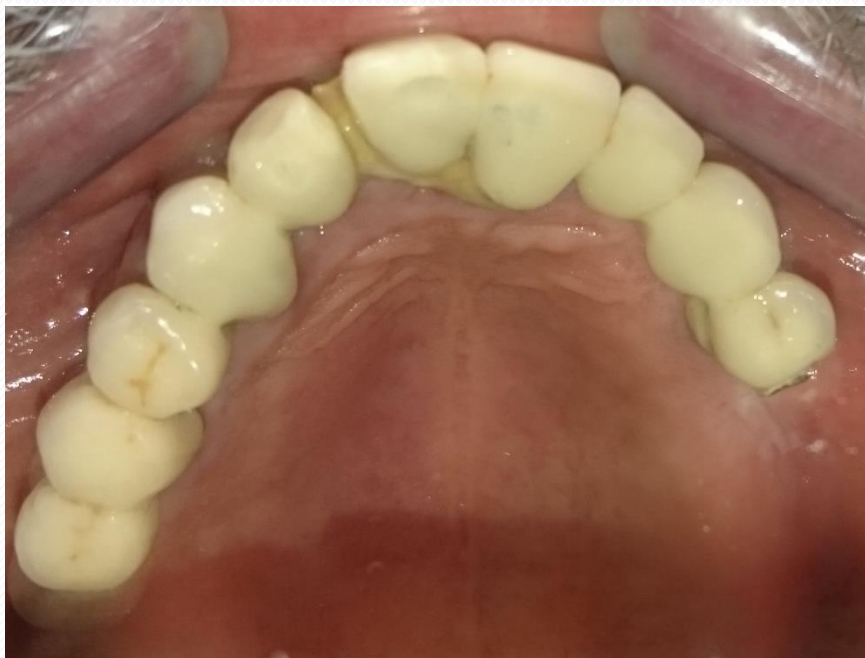- Sztomato-onkológiai vizsgálat negatív.
- Temporomandibularis ízület vizsgálatának eredménye negatív.
- Harapási forma eugnath, Angle osztály nem megállapítható
- Fábián és Fejérdy féle protetika osztály:
Ellátása szerint: felül 3. osztály, alul teljes fogatlanság
- Szájhigiénia rossz.



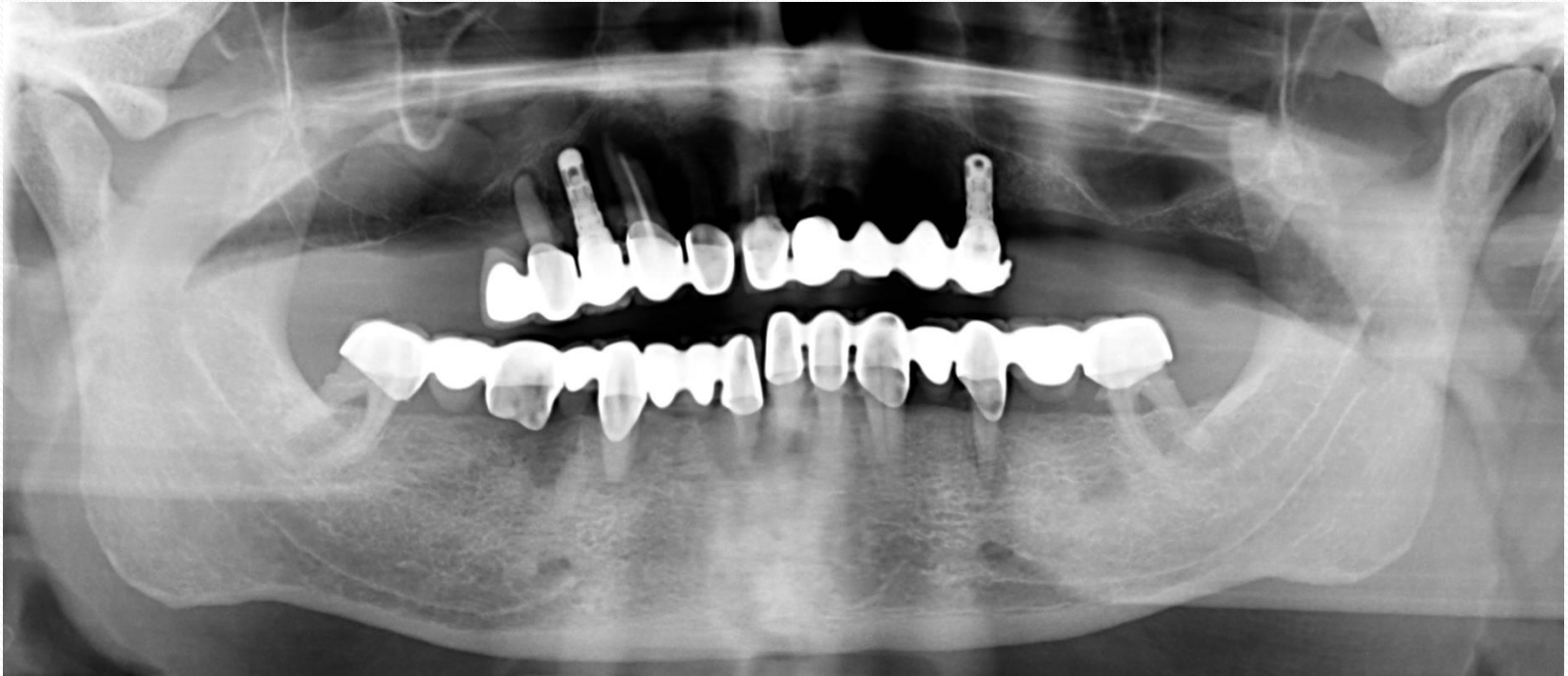
Nyitott pozíció és IKP



Fotó a felső és az alsó fogívről



Kiindulási OP felvétel



x	x	x	P	I	GyK P	P	GyK P	P	x	x	I	x	x	x	x
8	7	6	5	4	3	2	1	1	2	3	4	5	6	7	8
8	7	6	5	4	3	2	1	1	2	3	4	5	6	7	8
P	x	x	x	P	x	x	GyK P	P	P	P	x	P	x	P	x

Kezelési terv

Instruálás, motiválás

Felső állcsont:

Extractio: 15, 13, 12, 11, 21-es fogak

Rögzített: 14, 24-es fogak helyén levő implantátumokra primer cilindro-kónuszos teleszkóp koronák

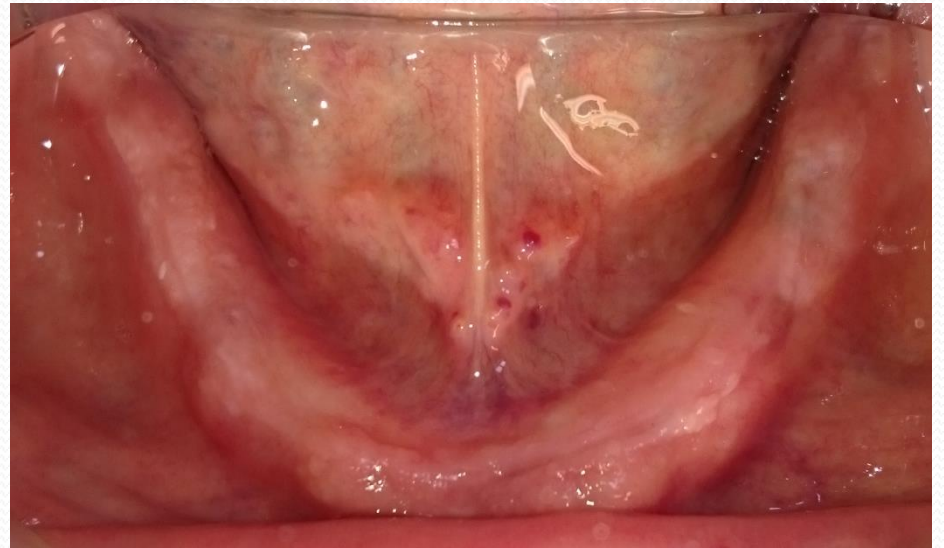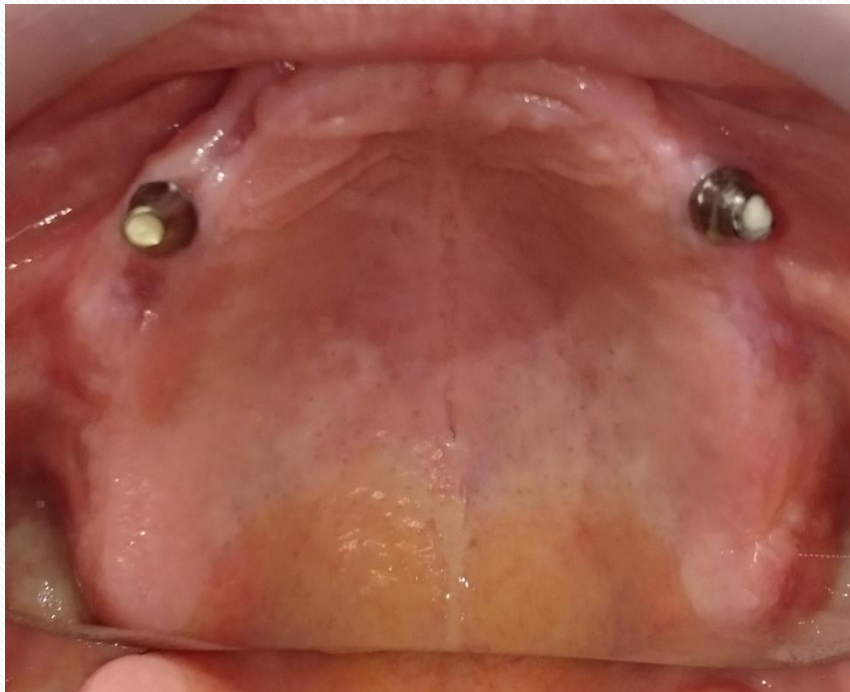Kivehető: 12 fogat pótló, késleltetett megtámasztású, teleszkóp elhorgonyzású overdenture

Alsó állcsont:

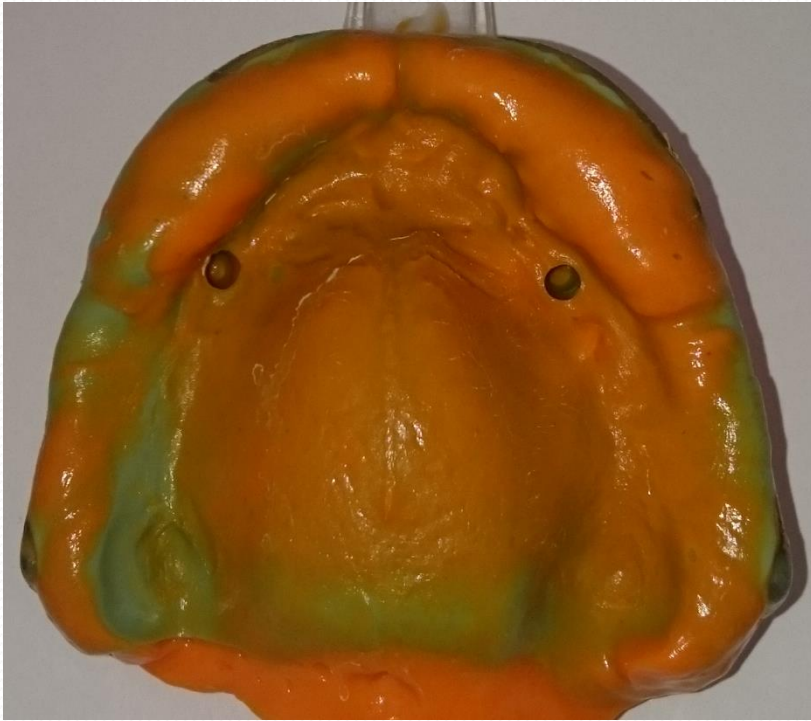Extractio: 48, 44, 41, 31, 32, 33, 35, 37-es fogak

12 fogat pótló teljes lemezes fogpótlás

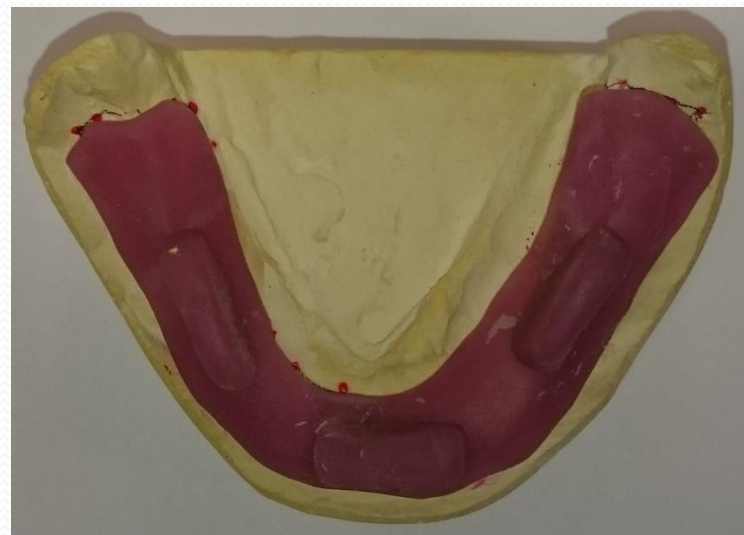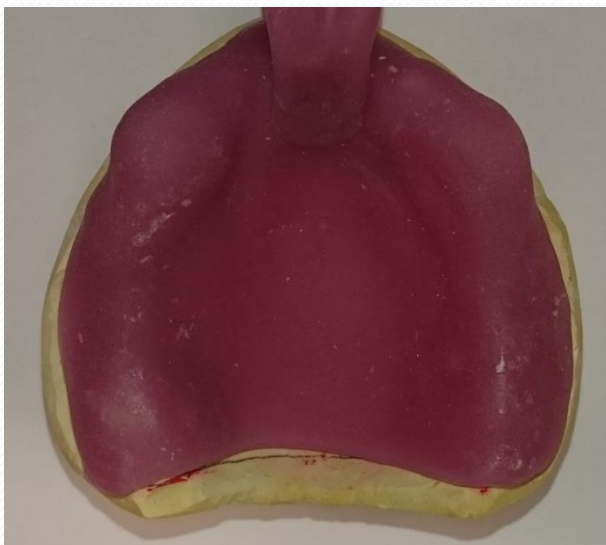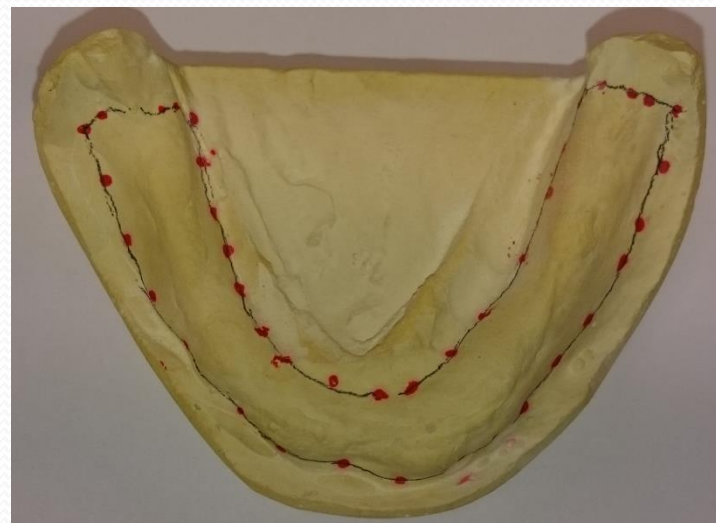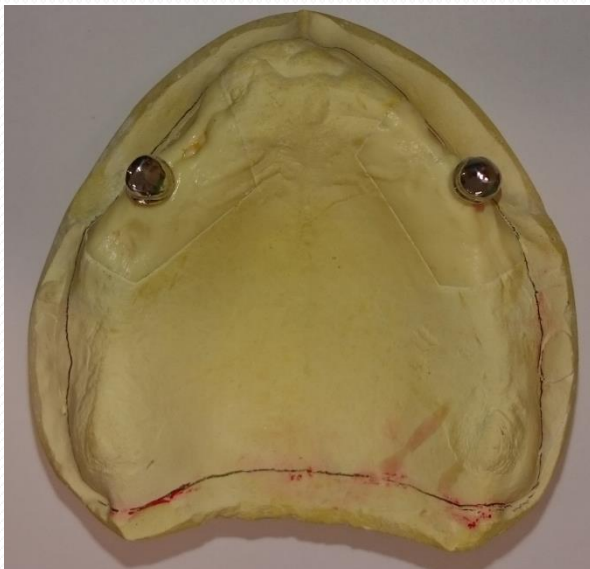Szanálás utáni állapot



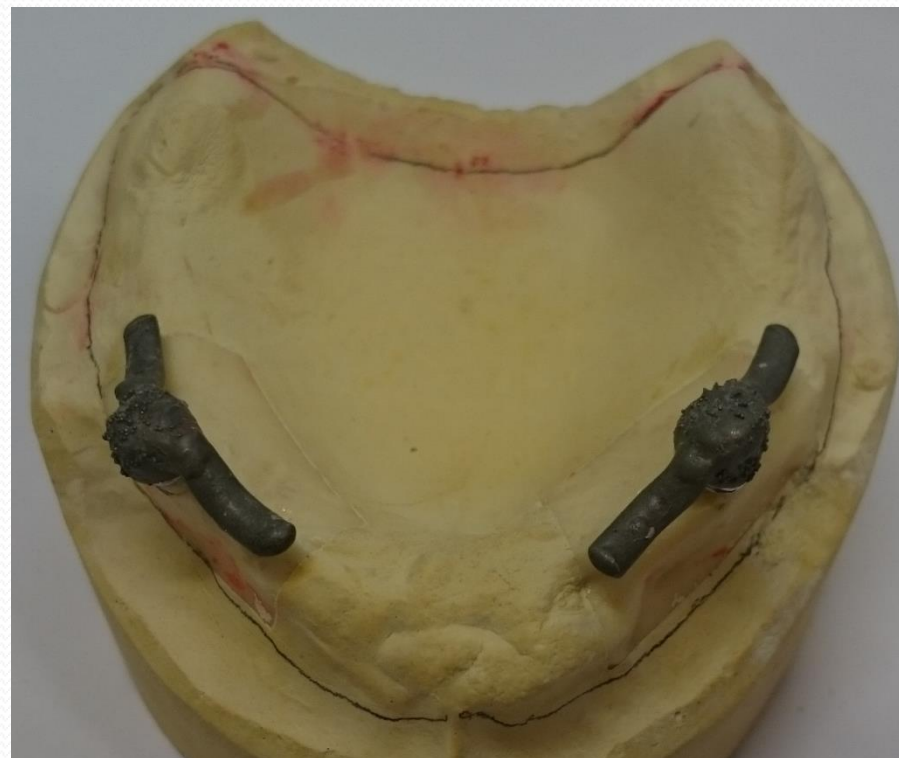
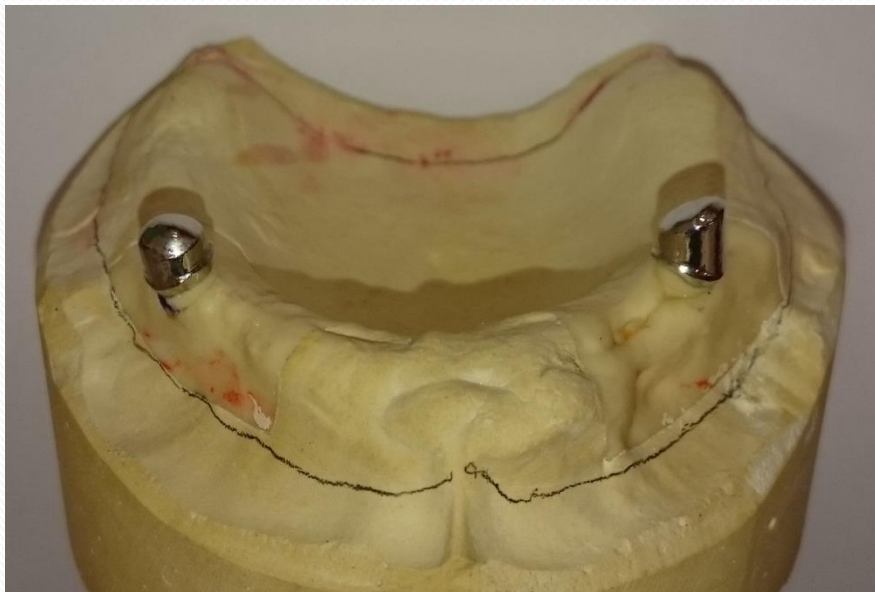Felső 2fázisú, 2idejű szituációs lenyomat (C szilikon) és alsó anatómiai lenyomat (alginát)



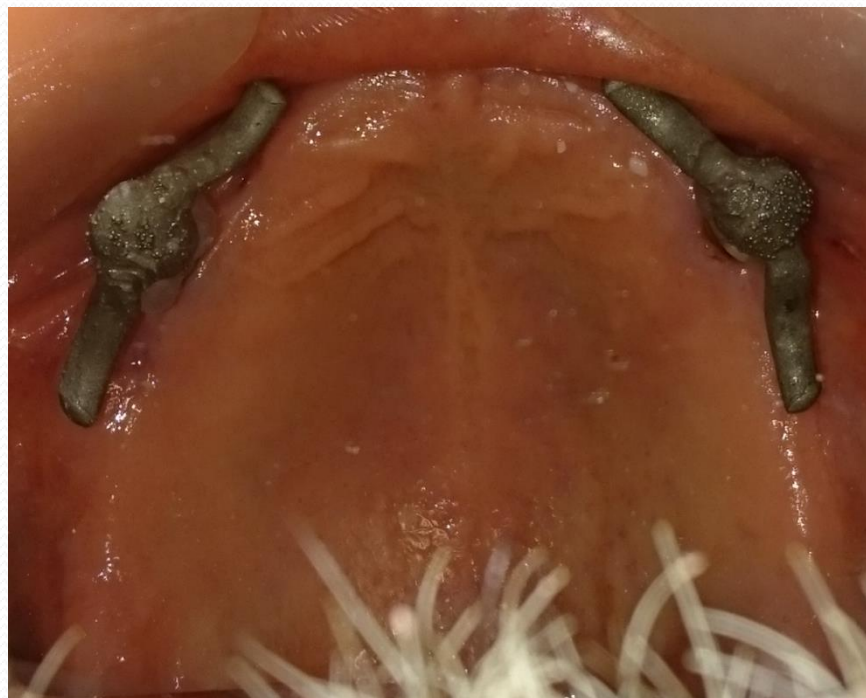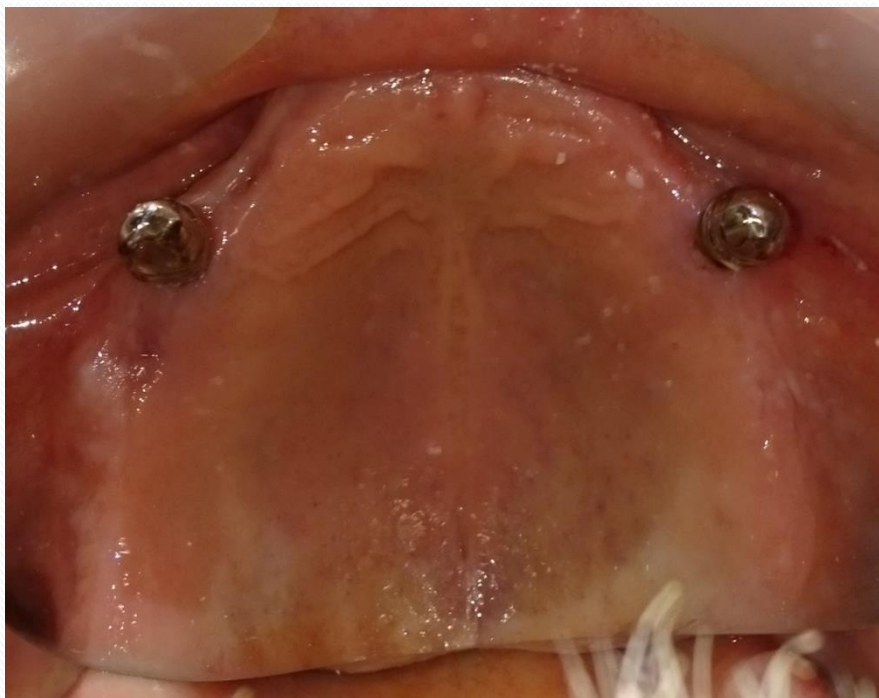Az egyéni kanál határainak berajzolása



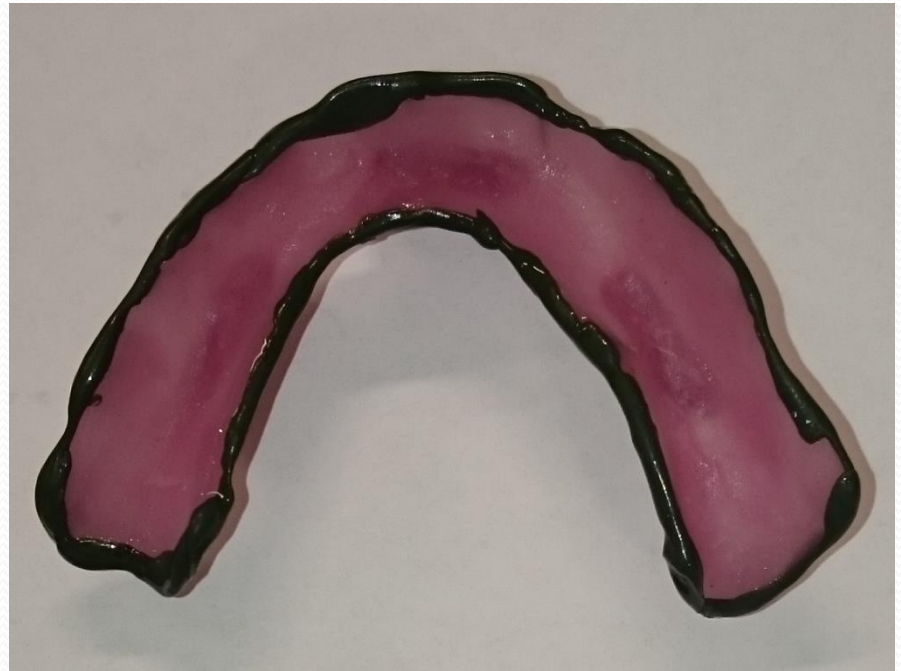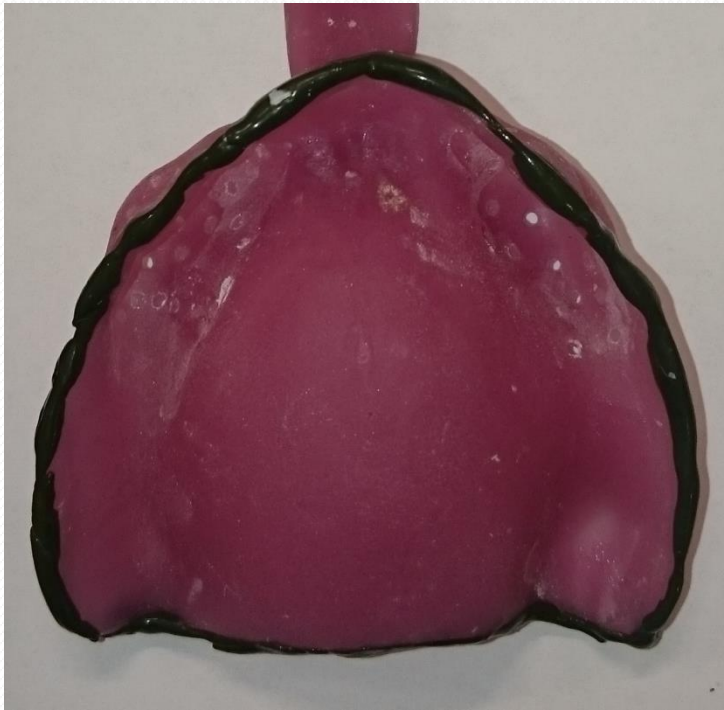Primer és szekunder teleszkópok



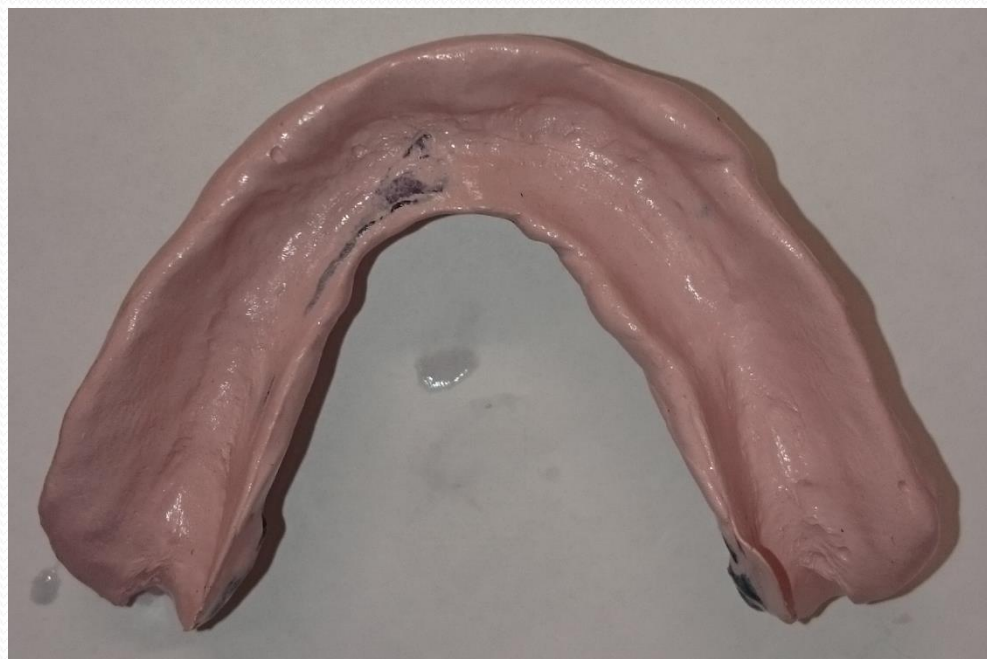A primer teleszkópok rögzítése és a szekunderek bepróbálása



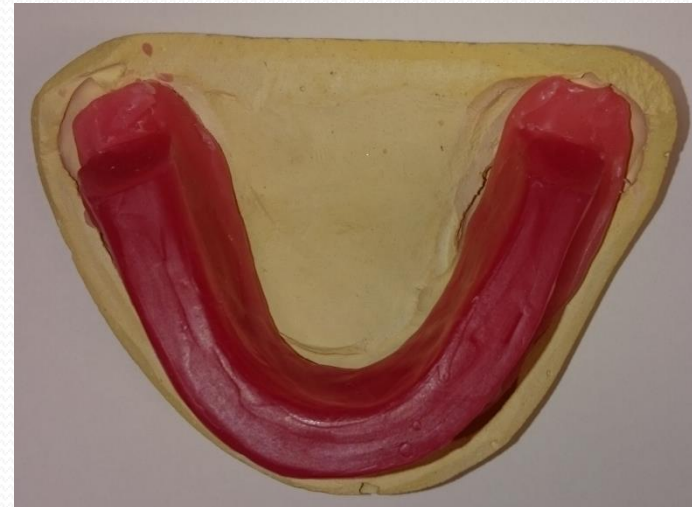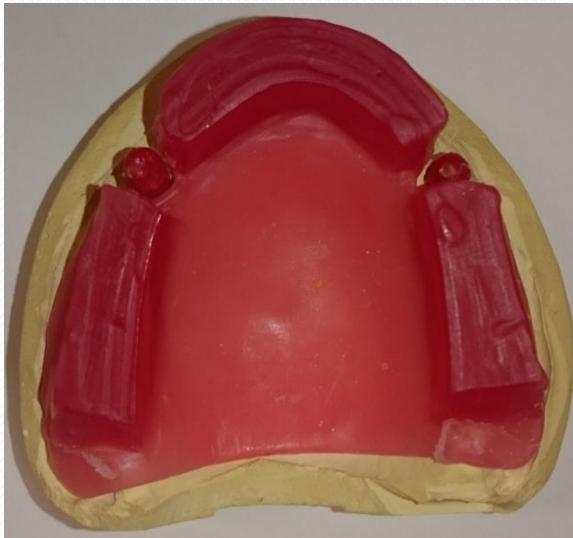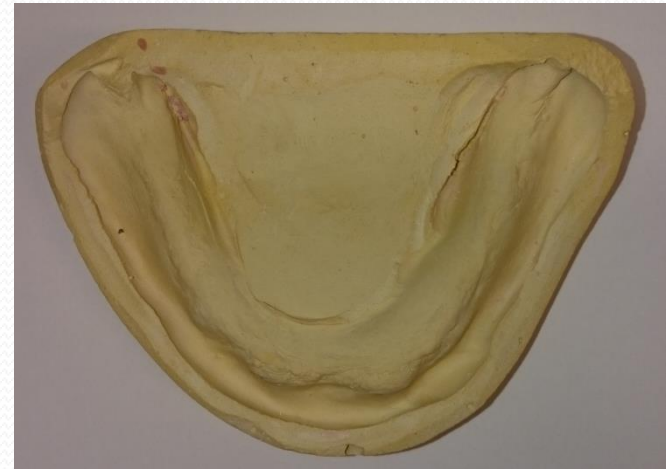Az egyéni kanalak befunkcionálása



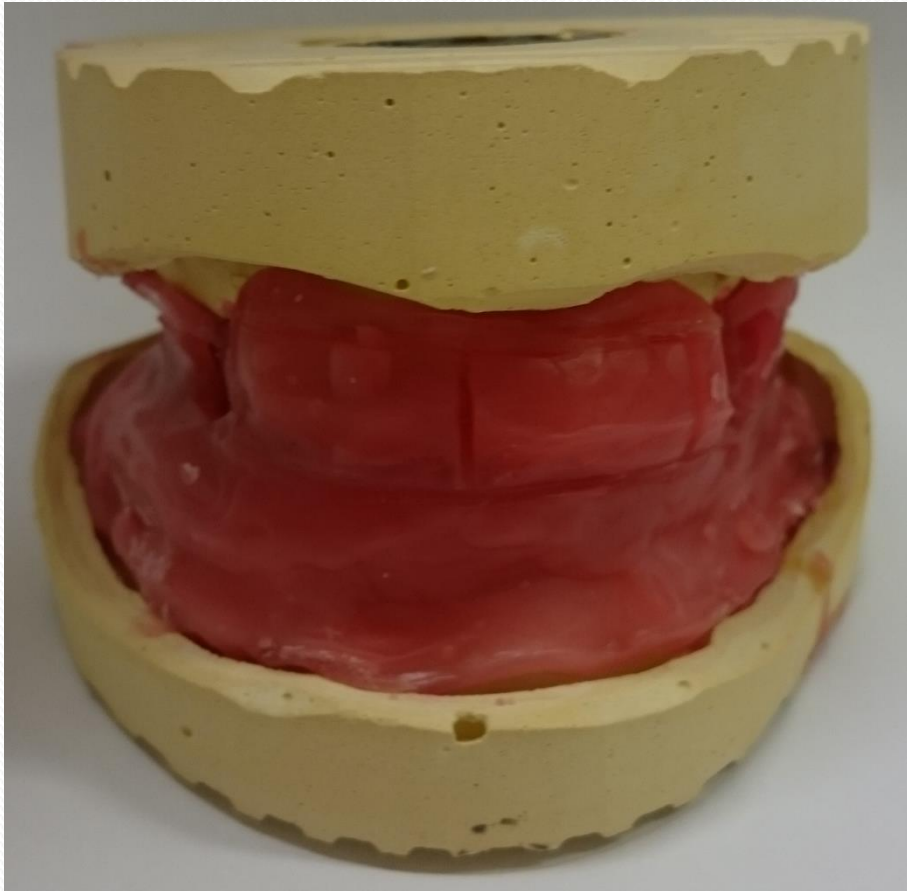
Felső funkciós szituációs lenyomat (C szilikon) alsó funkciós lenyomat (cinkoxid-eugenol)



Funkciós minták és harapási sablonok

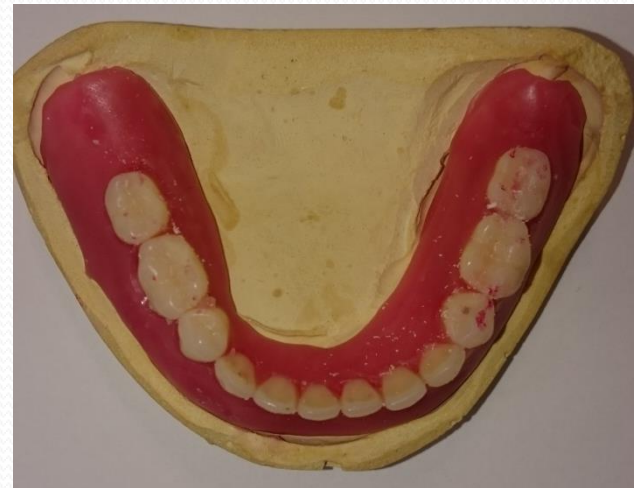
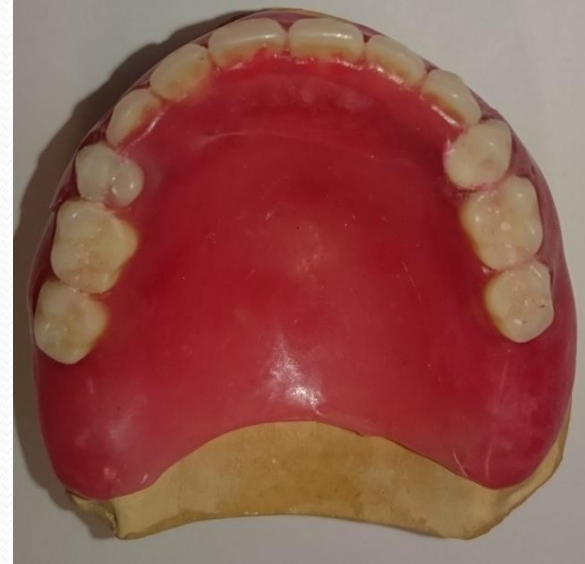
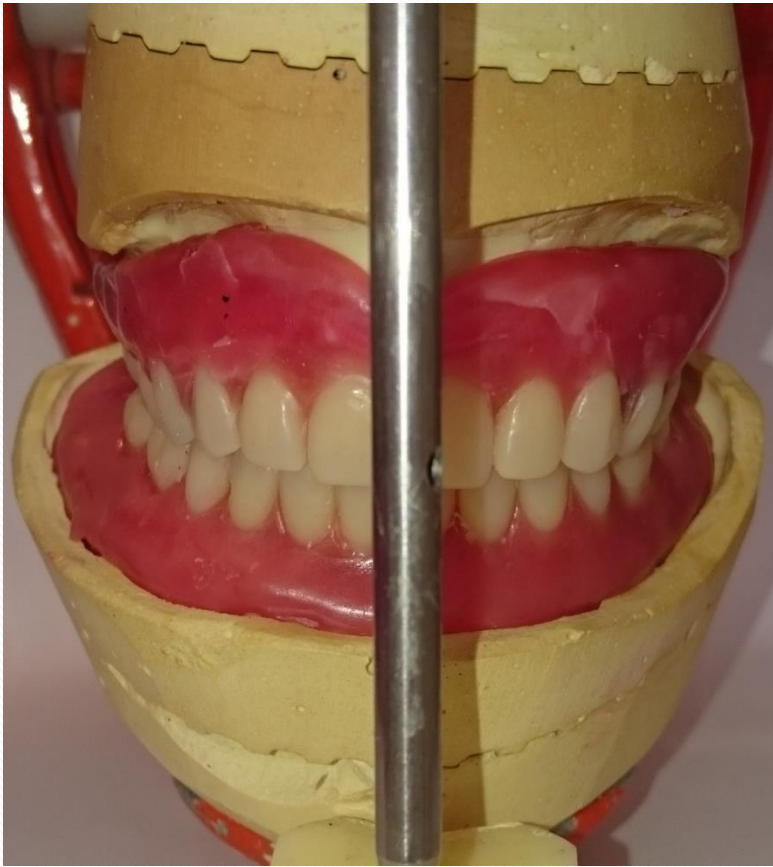CO- meghatározás, fogszínválasztás

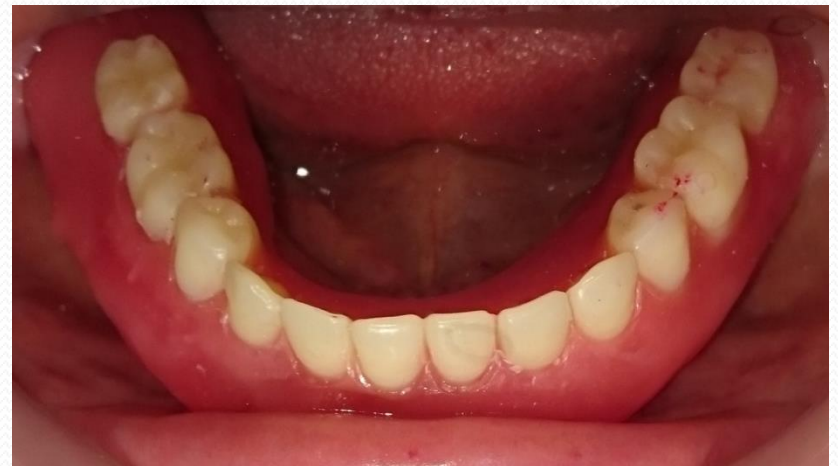
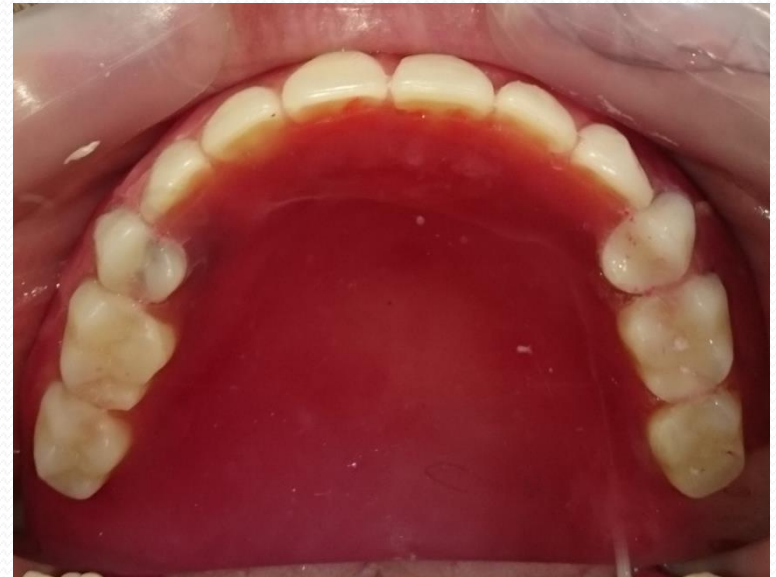
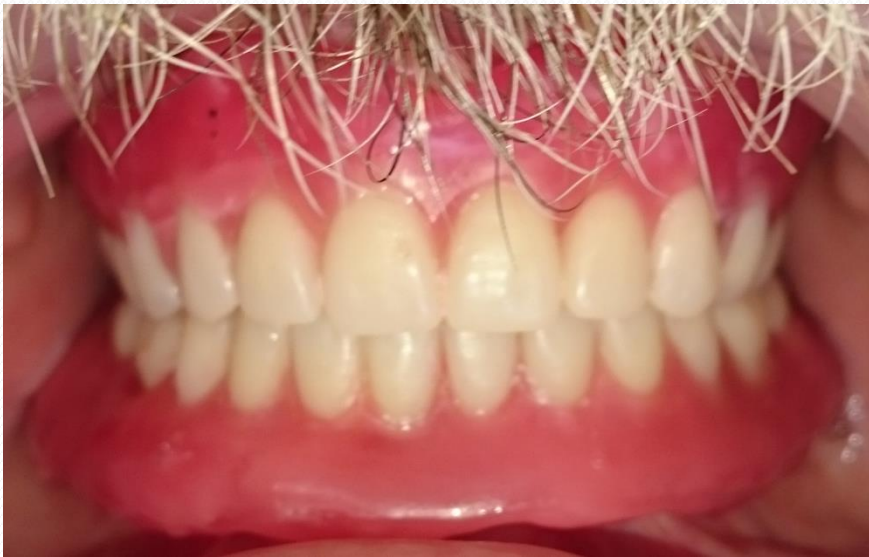A2 fogszín

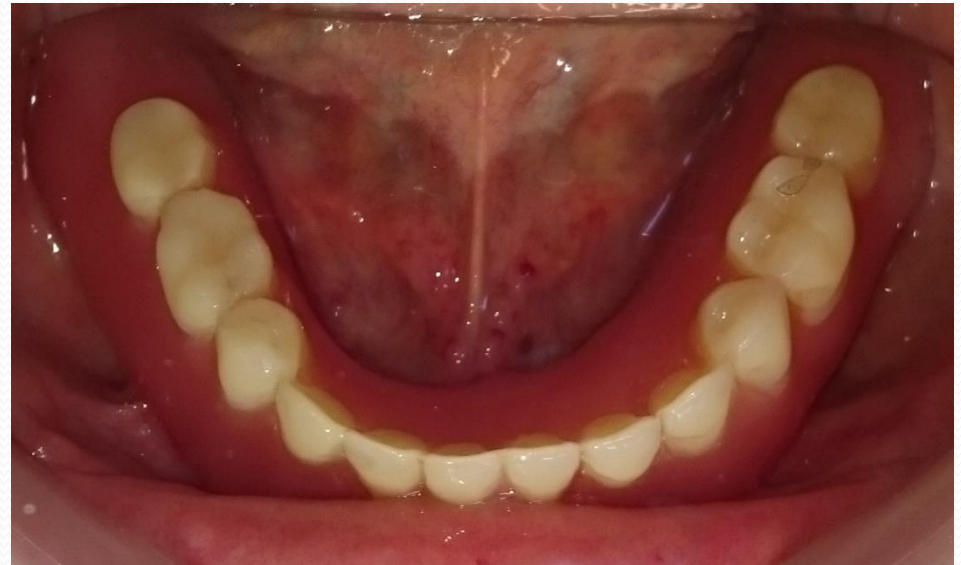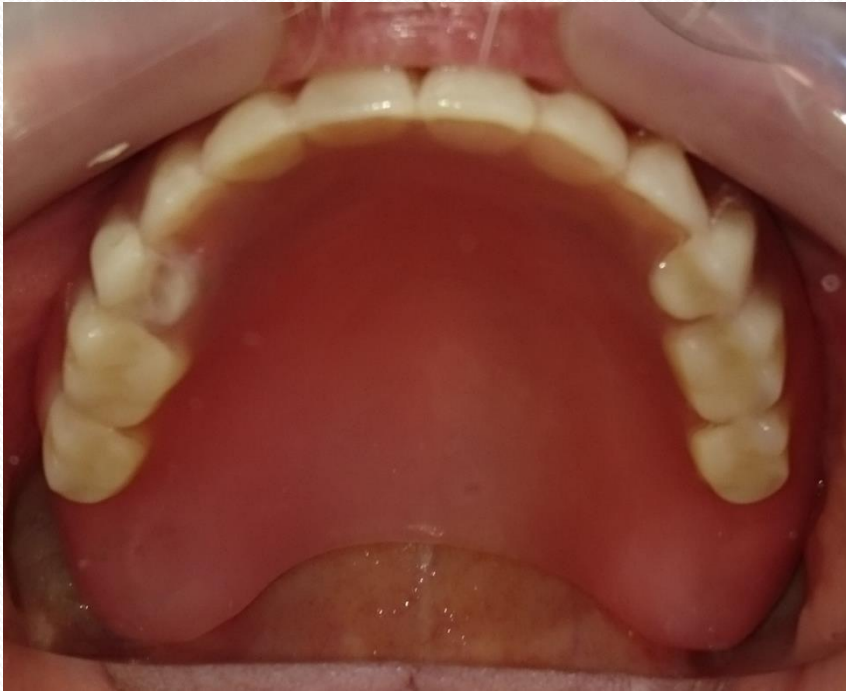Fogpróba



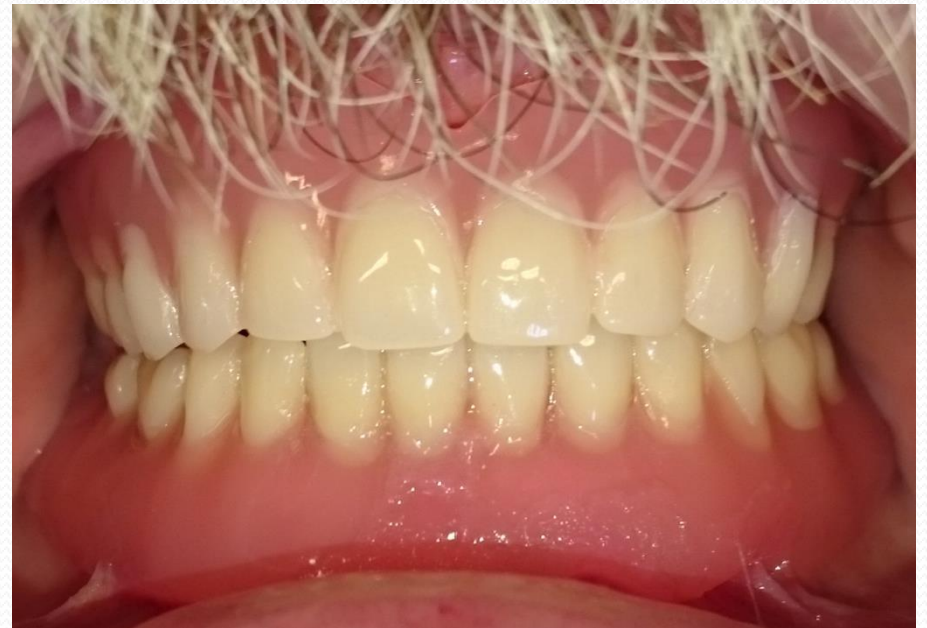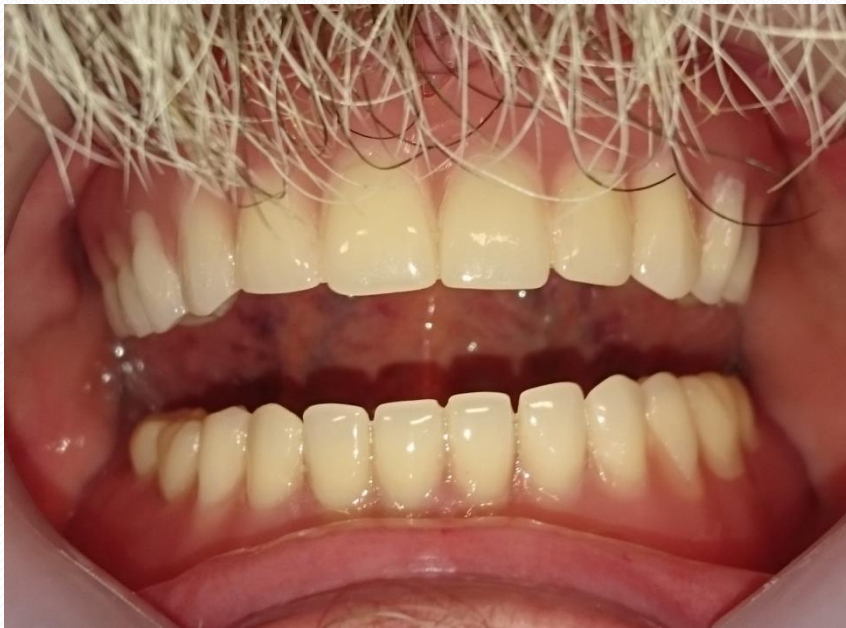Fogpróba



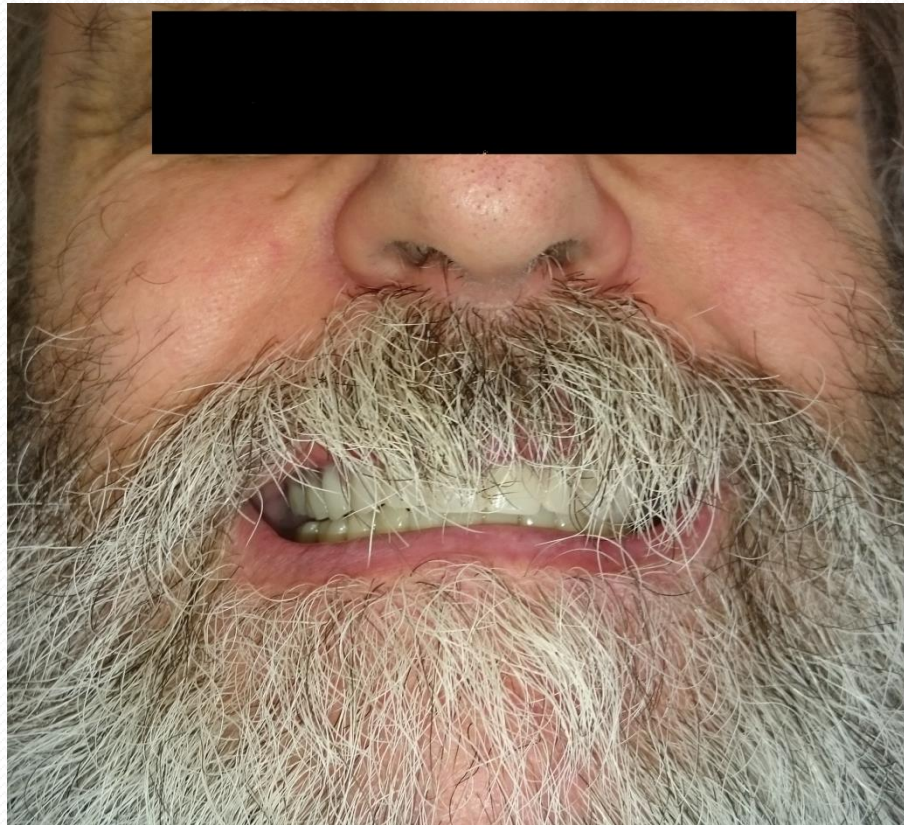Kész pótlás



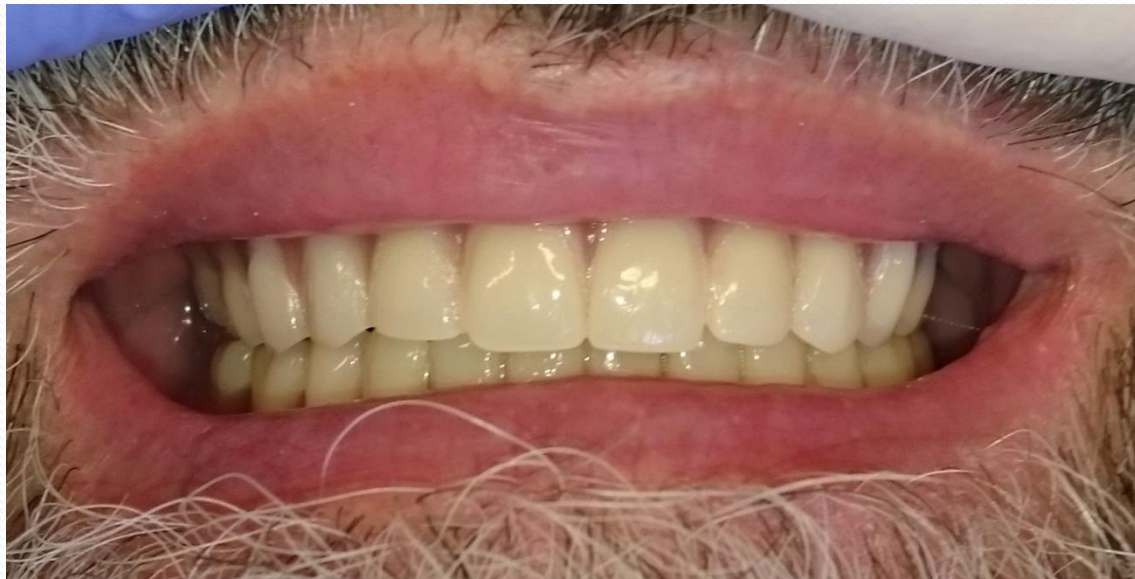Kész pótlás



Kész pótlás



Röntdtávú kontroll





Köszönöm a megtisztelő figyelmet!