



Semmelweis Egyetem Fogorvostudományi Kar
Fogászati és Szájsebészeti Oktató Intézet igazgató:

Dr. Kivovics Péter egyetemi docens
<http://semmelweis-egyetem.hu/fszoi/>
<https://www.facebook.com/fszoi>



Egy fog kereszttharapásának kezelése

Készítette: Dr. Leskó Zsuzsanna másodéves rezidens
Tutor: Dr. Turi Gábor osztályvezető főorvos helyettes
Mentor: Dr. Horváth János osztályvezető főorvos



Anamnézis



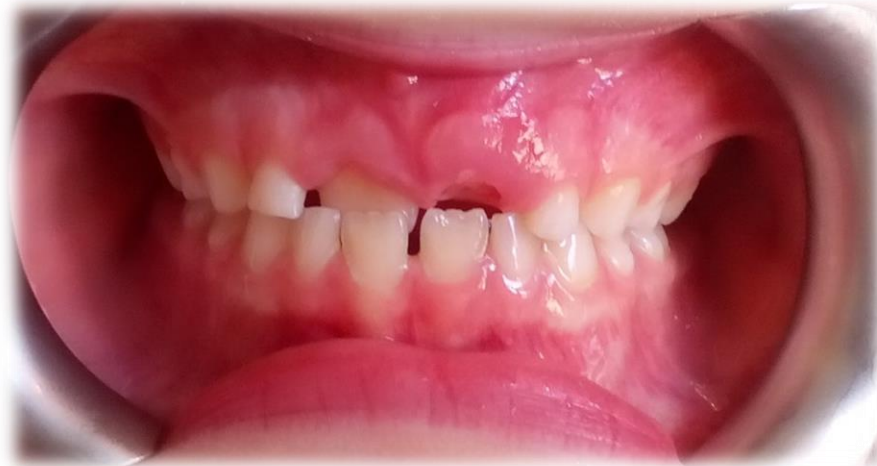- 7 éves lány páciens
- Anamnézisében nem szerepel trauma, szájüregi rossz szokás, illetve a fogazat állapotát befolyásoló egyéb tényező
- Rendszeresen jár fogorvosi szűrésekre
- Szájhygiéniája megfelelő
- Intézetünkbe fogszabályozási beutalóval érkezett

Fogazati státusz

- Korai vegyes fogazat

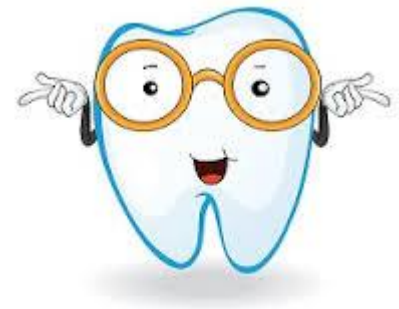6	V	IV	III	II	1	1	II	III	IV	V	6
<hr/>											
6	V	IV	III	II	1	1	II	III	IV	V	6

- Előtörőben lévő felső maradó nagymetszők
- A 11 fog kereszttharapásban

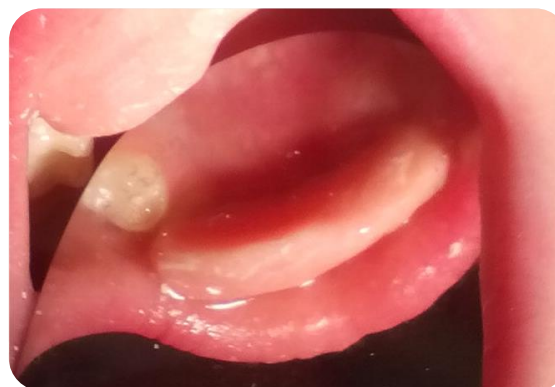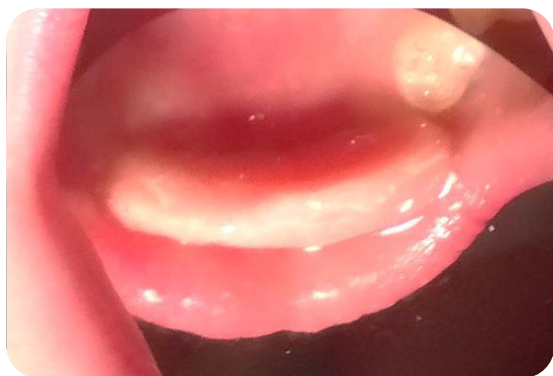
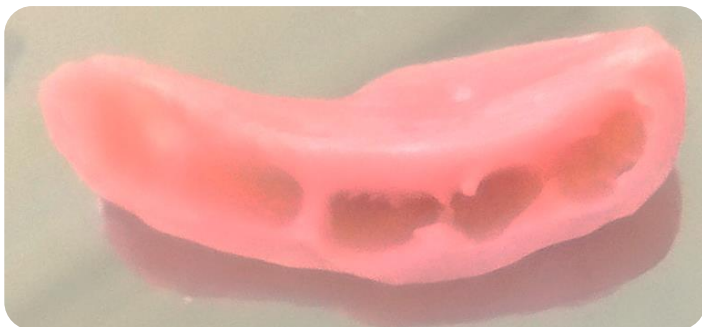


Kezelési terv

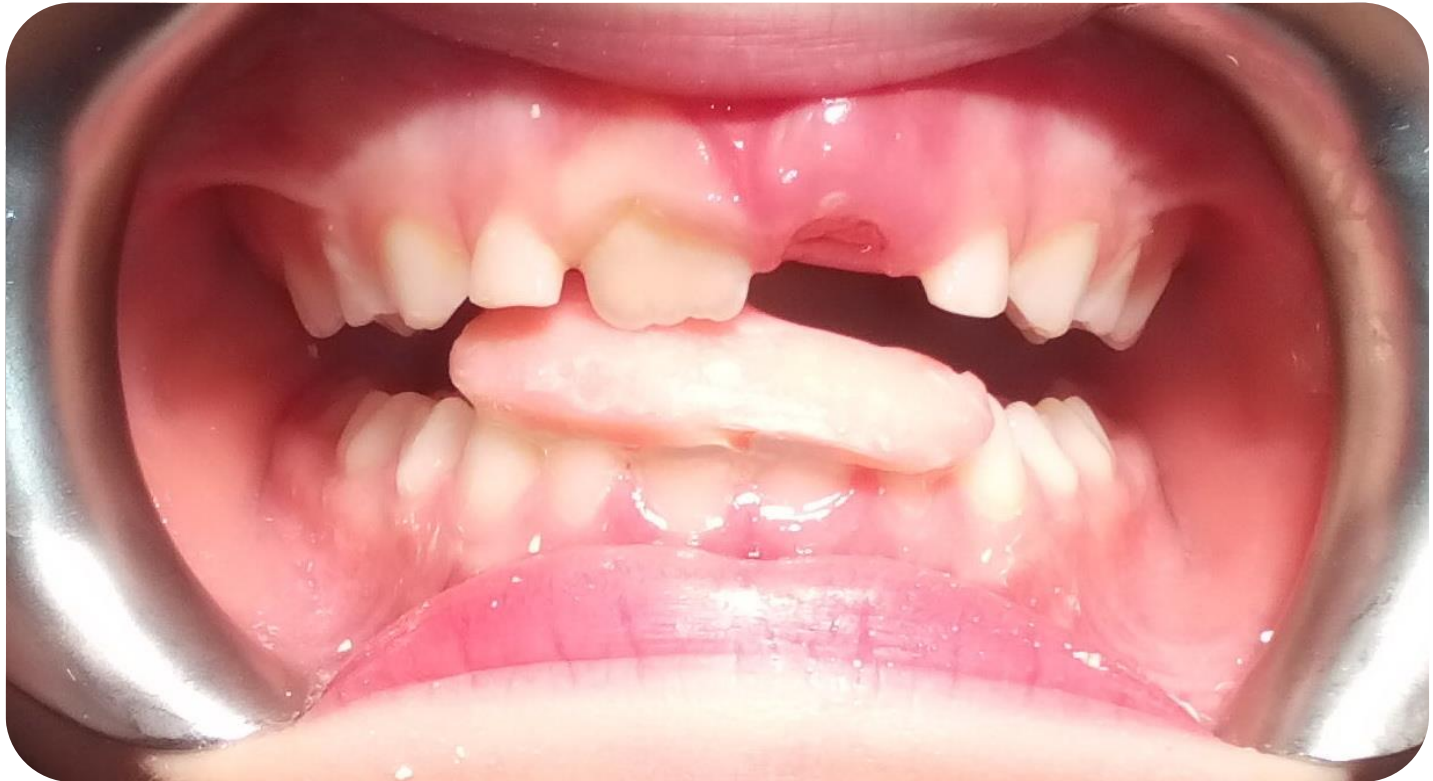- A kereszttharapás megszüntetése ferdesík segítségével
- A készülék direkt technikával, a rendelőben készült önkötő akrilátból (Dr. Horváth János osztályvezető főorvos úr segítségével)



A ferdesík elkészítése



A készülék szájba helyezése



A kezelés menete

- A páciensst kontrollra visszahívtuk heti rendszerességgel, összesen 3 alkalommal.
- Mikor a kereszttharapás megszűnt, a ferdesíkot eltávolítottuk.



A kezelés eredménye

