



Semmelweis Egyetem Fogorvostudományi Kar Fogászati és Szájsebészeti Oktató Intézet

igazgató: Dr. Kivovics Péter egyetemi docens

<http://semmelweis-egyetem.hu/fszoi/>

<https://www.facebook.com/fszoi>



Alsó állcsont rehabilitációja esztétikus tömésekkel




Készítette: Dr. Körhegyi Eszter

Tutor: Dr. Büchler János, osztályvezető főorvos

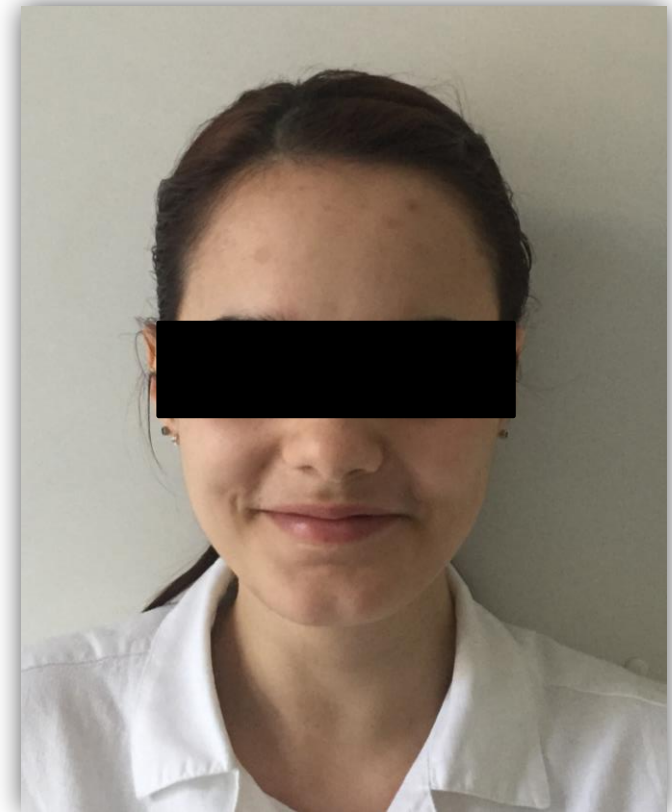Konzulens: Dr. Kivovics Péter, egyetemi docens

2017.



Fogorvosi vizsgálatra érkezés indoka

- A páciens rutinvizsgálatra érkezett.
- Jobb alsó kvadránsban időnként jelentkező érzékenységről panaszkodott.
- Régi töméseinek cseréjét kérte, amennyiben szükséges.



Anamnézis

Általános:

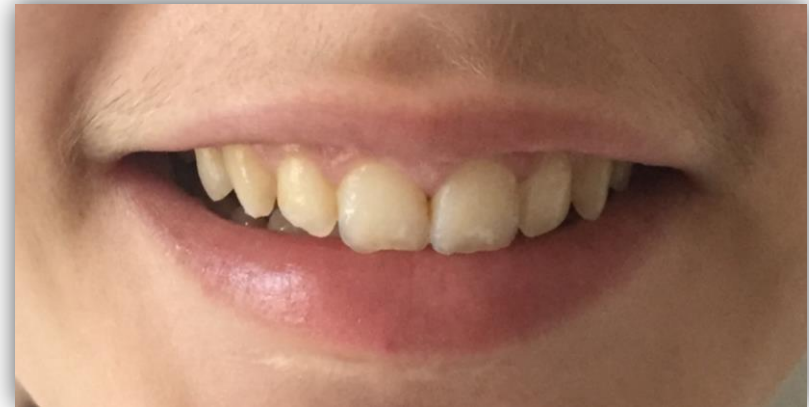- 21 éves nő
- Foglalkozása: fogászati asszisztens
- Általános anamnézisében fogászati kezelést befolyásoló tényező nem szerepel
- Gyógyszert nem szed rendszeresen
- Káros szokásai nincsenek

Fogászati:

- Szűrővizsgálaton rendszeres időközönként részt vesz
- Szájhygiénés szokásai megfelelőek
- Fogszabályozó kezelésen esett át (4 éve távolították el a multiband-készüléket)
- Persistáló 55 fogat kb. 1 évvel ezelőtt eltávolították, fél évvel ezelőtt 15 fog helyére 11,5 mm x 3,8 mm Denti implantátum került beültetésre

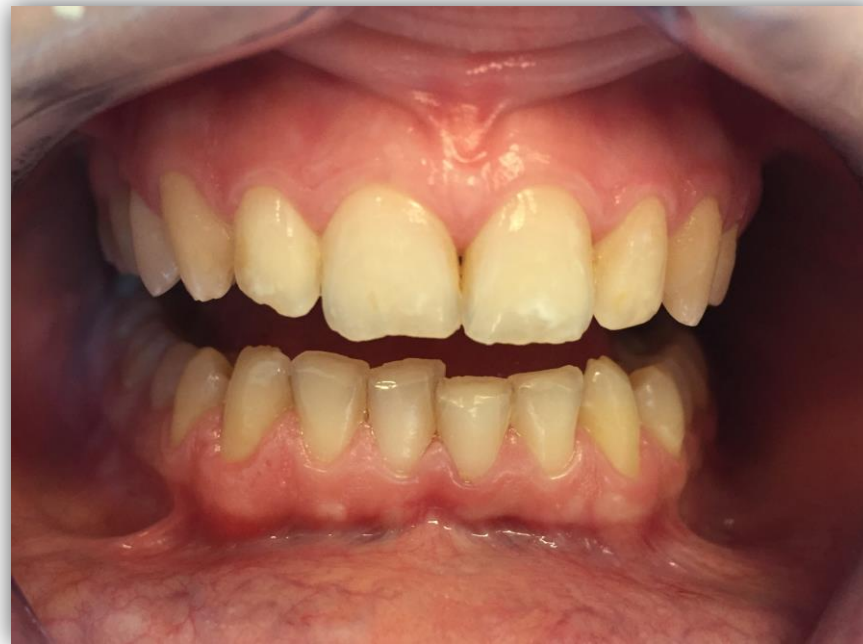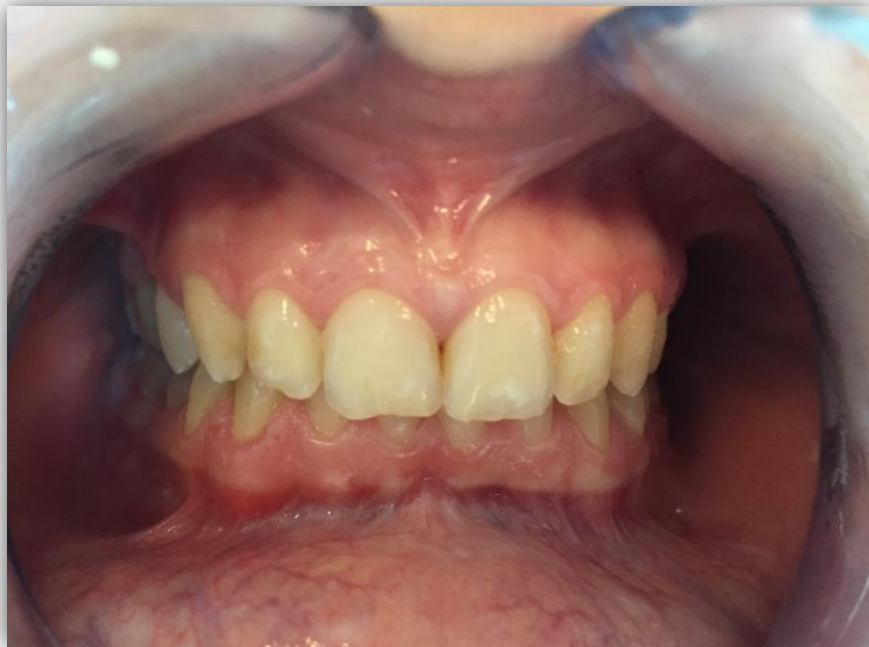Fej-nyak régió vizsgálata, intraorális vizsgálat

- **TMI vizsgálata:** negatív
- **Sztomato-onkológiai vizsgálat:** negatív
- **Angle-osztályozás:** Angle I.
- **Harapási forma:** ollóharapás
- **Szájhigiéne:** megfelelő
- **Parodontális státusz (PSR-index):**

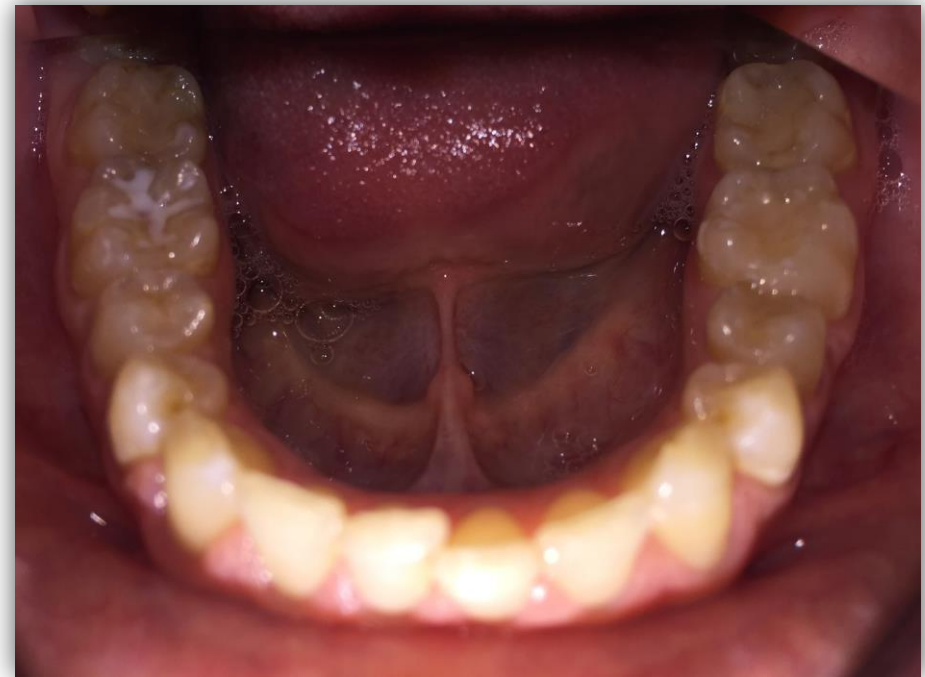
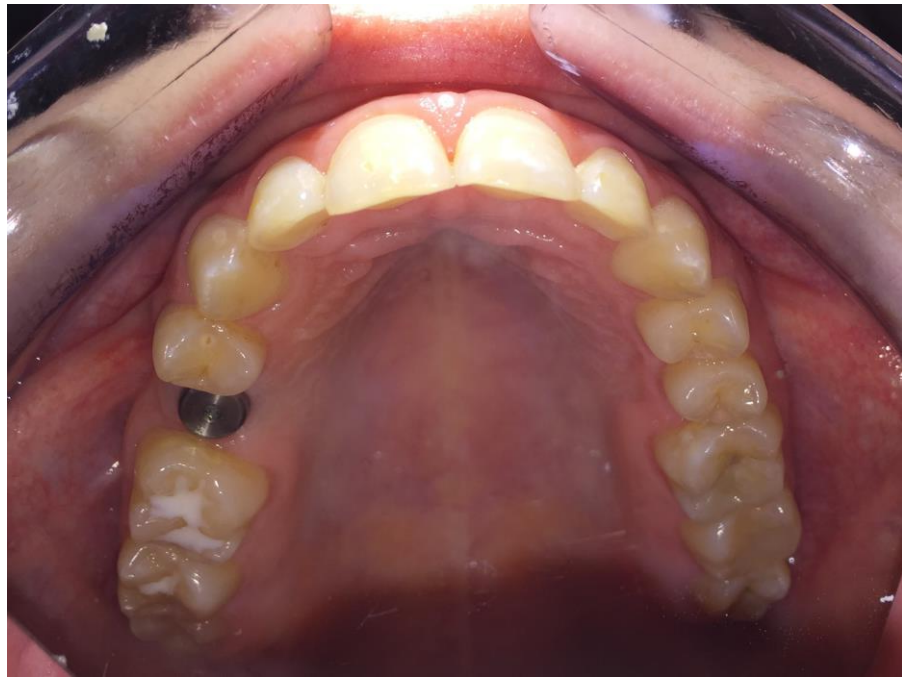
S1:0	S2:0	S3:0
S6:0	S5:0	S4:0

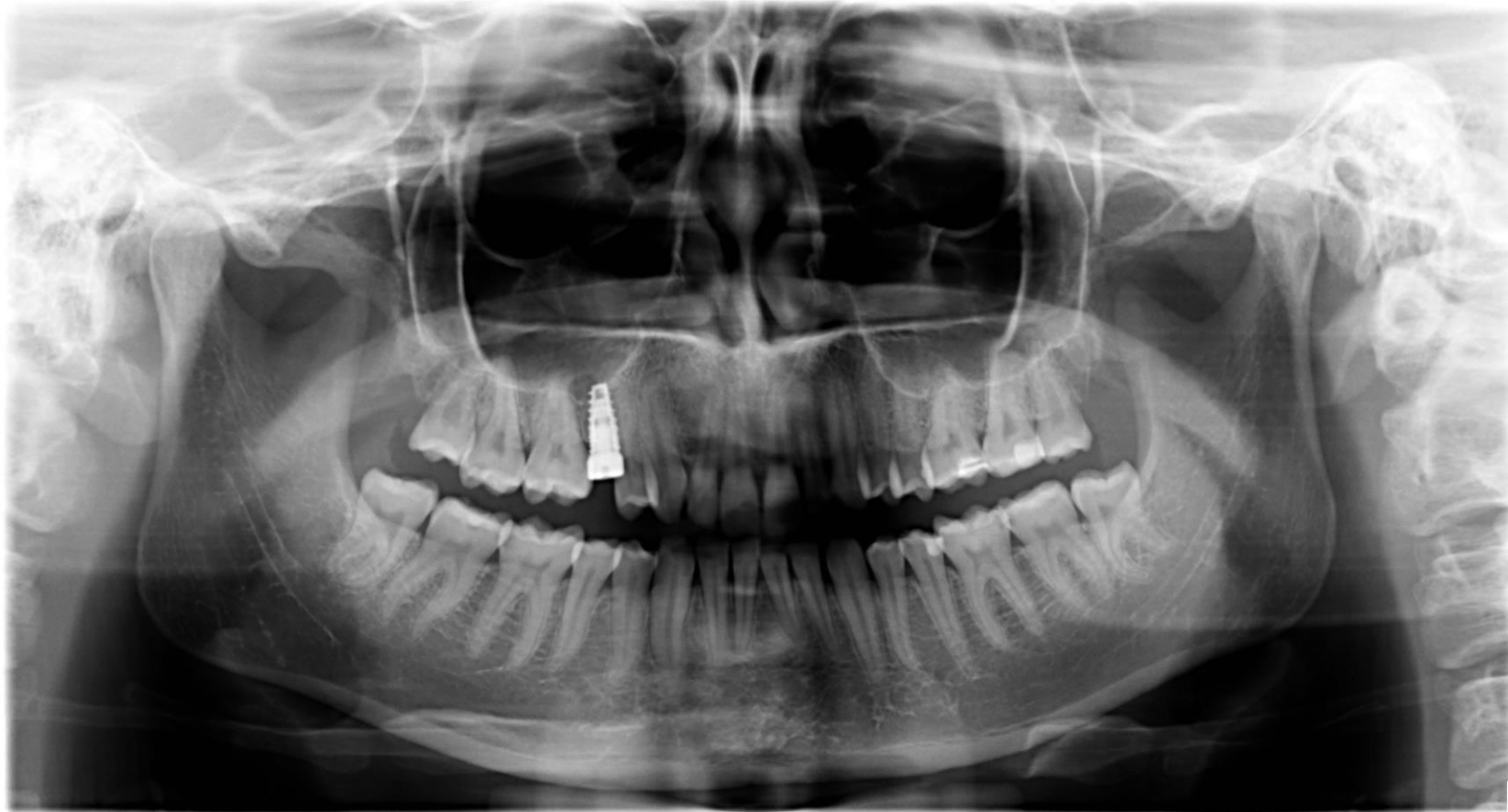IKP és enyhén nyitott pozíció



Felső és alsó fogív



Kiindulási OP-felvétel



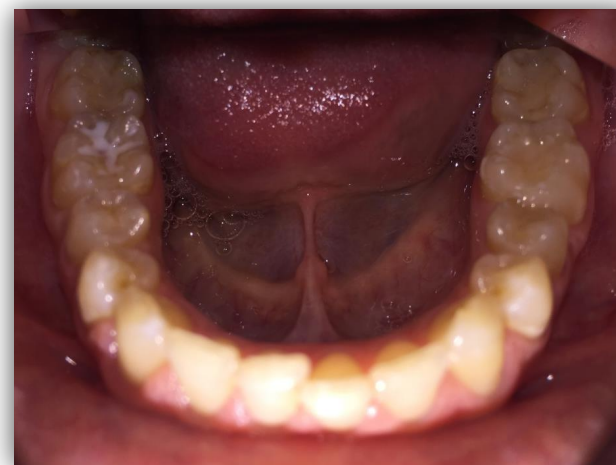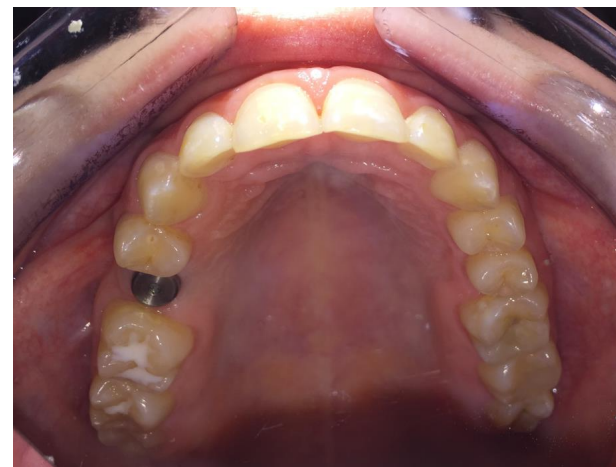Dentális státusz

■ Felső állcsont:

- I7: barázdazárás, sec. caries
- I6: barázdazárás, sec. caries
- I5: implantátum, gyógyulócsovar
- 26: OD kompozit tömés, sec. caries
- 27: OD kompozit tömés, sec. Caries

■ Alsó állcsont:

- 38: előtörőben
- 37: O kompozit tömés, sec. caries
- 36: O kompozit tömés, sec. caries
- 35: OD kompozit tömés
- 45: dist. caries
- 46: barázdazárás, sec. caries
- 47: O kompozit tömés, sec. caries
- 48: O kompozit tömés, sec. caries

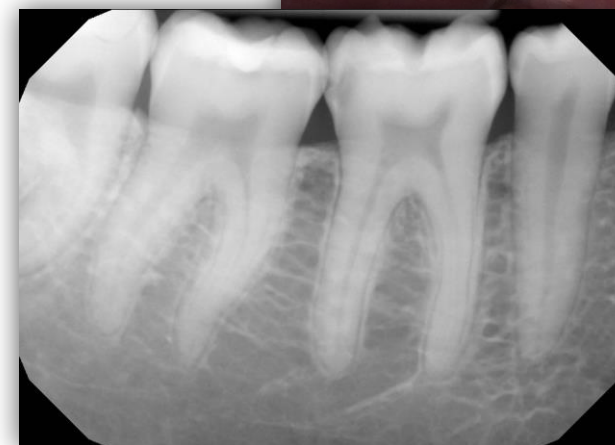
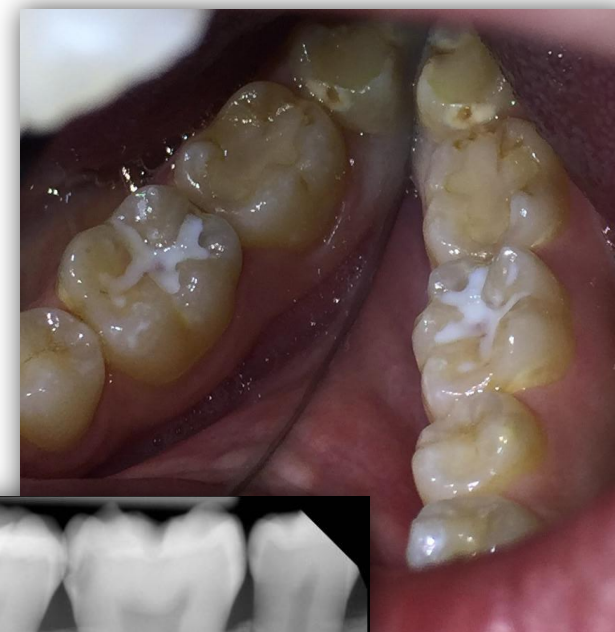
Kezelési terv

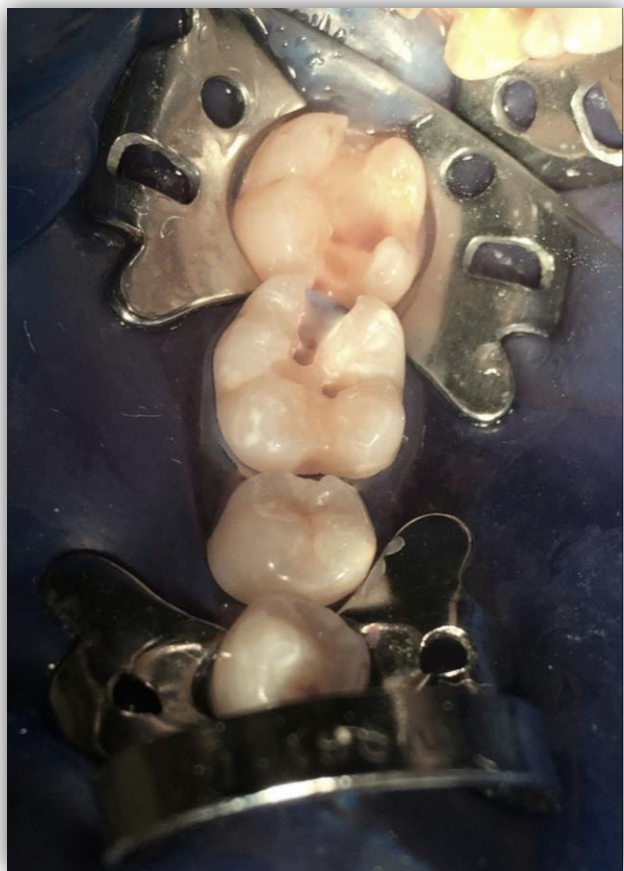- Supragingivális depurálás, egyéni szájhigiénés tanácsadás
- 48, 47, 46, 45, 36, 37, 27, 26, I 6, I 7 fogak töméseinek cseréje, carieses laesiók ellátása
- 15 implantátum felépítményének elkészítése

Jobb alsó kvadráns vizsgálata

- **Inspekció:** fehéres sárgás, matt zománcfelszín (48), tömészélek mellett barnás elszíneződés, approximalisan szürkésen átsejlő sötét területek (47, 46, 45)
- **Szenzitivitás-vizsgálat:** szomszédos fogakhoz viszonyítva normál válasz
- **Palpáció:** negatív
- **Perkusszió:** szomszédos fogakhoz viszonyítva normál válasz
- **Rtg.:** approximalisan radiolucens területek láthatók
- **Dg.:** approximalis caries, secunder caries (45, 46, 47, 48 fog)

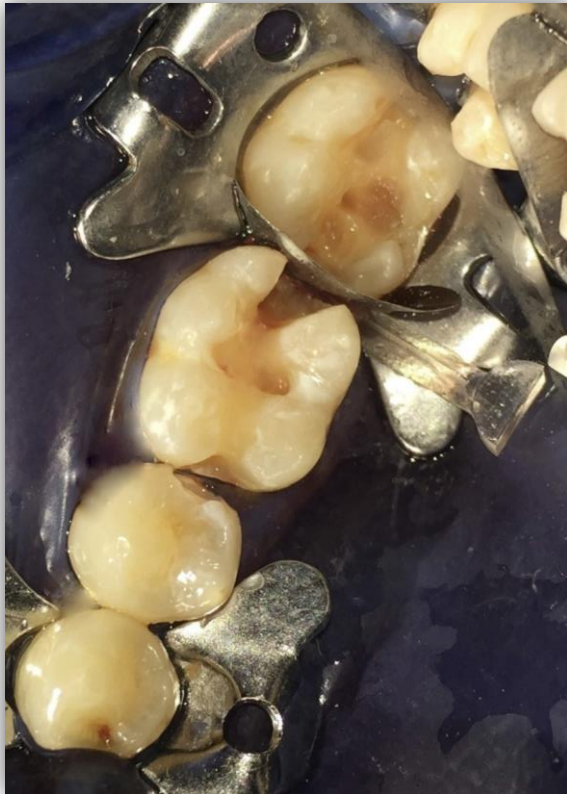

Üregalakítás és kofferdam felhelyezése után



- 47 MO, 46 MOD, 45 OD kavitás
- Abszolút izolálás

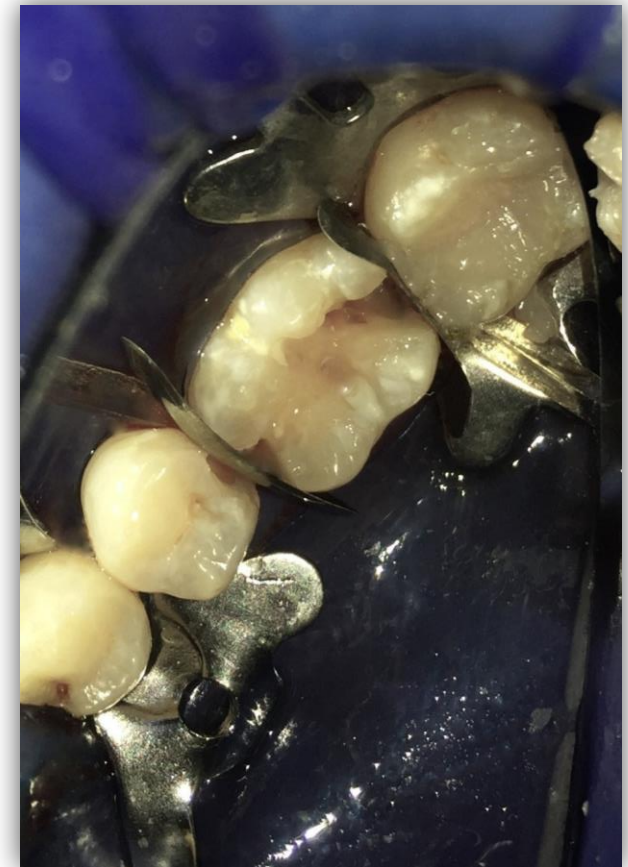
17 fog: matrica és ék in situ, kondicionálás, töméskészítés



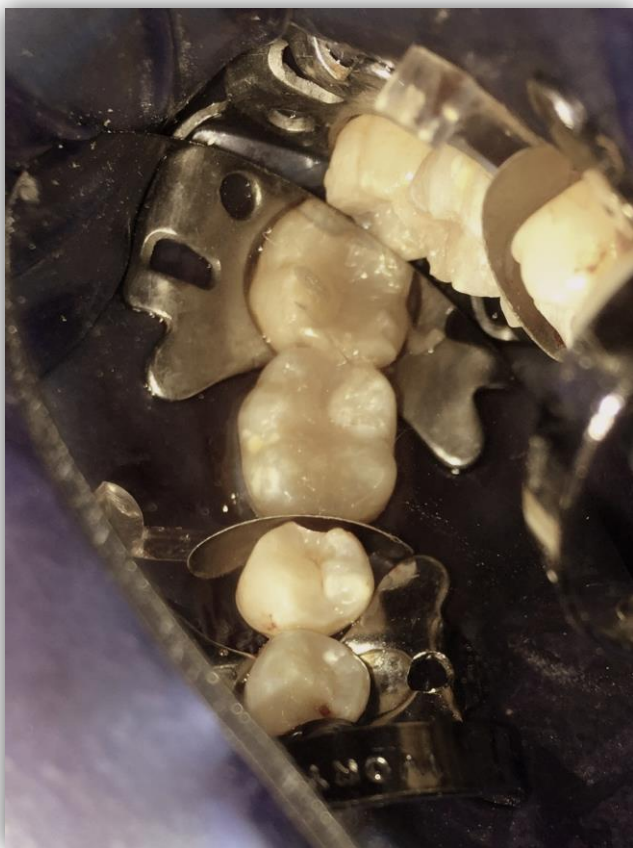- **Üreg tisztítása:** benzin
- **Kondicionálás:** 37% orthofoszforsav (zománc 30 mp, dentin 15 mp)
- **Lemosás:** 30 mp
- **Bond:** Gluma 2Bond (Heraeus Kulzer) „total etch”
- **Tömőanyag:** Filtek Z250 (3M ESPE) A3

46 fog: matrica és ék in situ, kondicionálás, töméskészítés

- **Üreg tisztítása:** benzín
- **Kondicionálás:** 37% orthofoszforsav (zománc 30 mp, dentin 15 mp)
- **Lemosás:** 30 mp
- **Bond:** Gluma 2Bond (Heraeus Kulzer) „total etch”
- **Tömőanyag:** Filtek Z250 (3M ESPE) A3

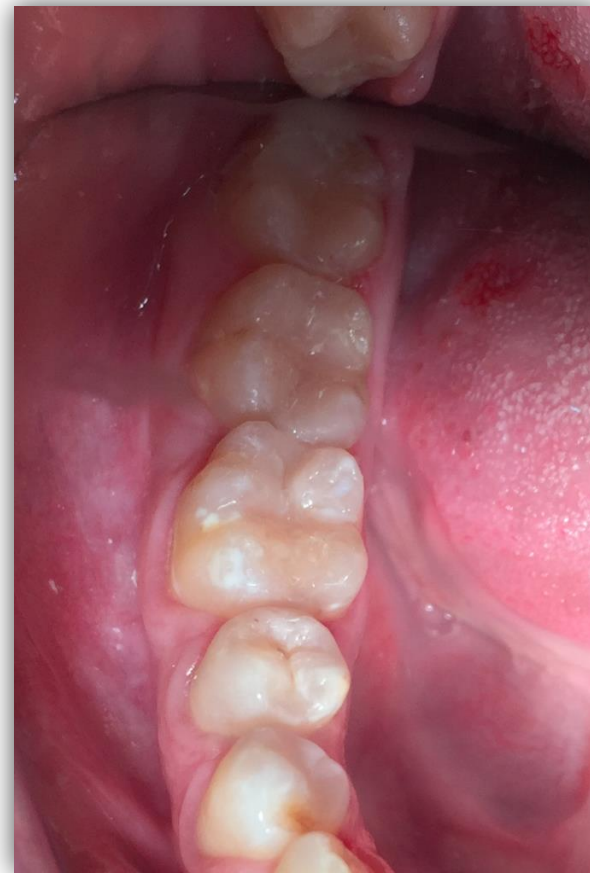
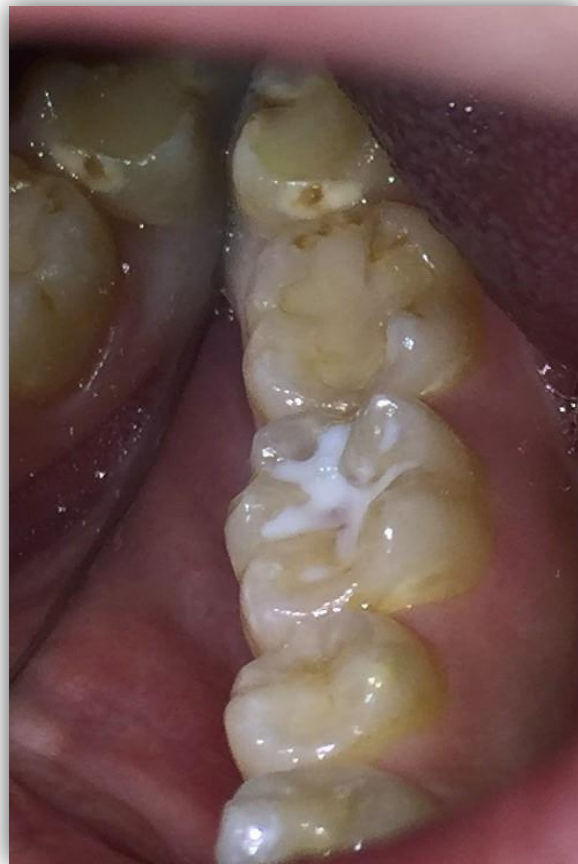
45 fog: matrica és ék in situ, kondicionálás, töméskészítés



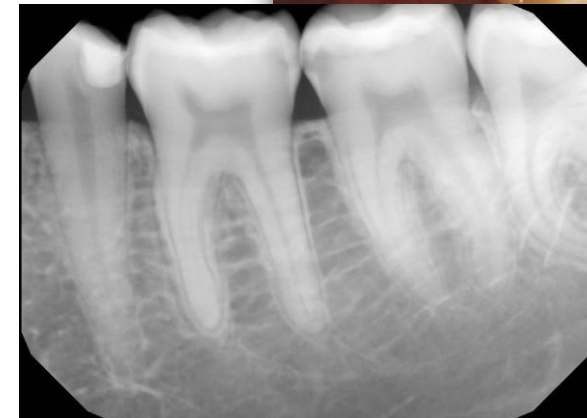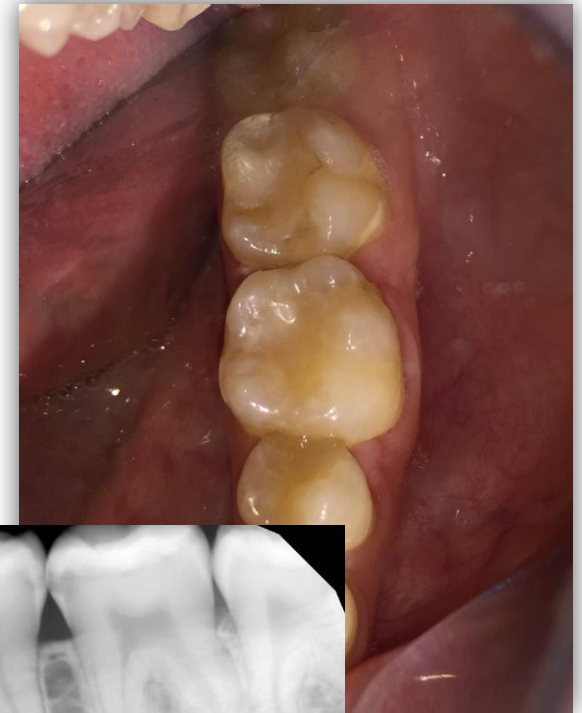- **Üreg tisztítása:** benzin
- **Kondicionálás:** 37% orthofoszforsav (zománc 30 mp, dentin 15 mp)
- **Lemosás** (30 mp)
- **Bond:** Gluma - 2Bond (total etch technika)
- **Kompozit:** Filtek Z250 (3M ESPE) A3

Kiindulási állapot és a kész restaurációk finírozás és polírozás után

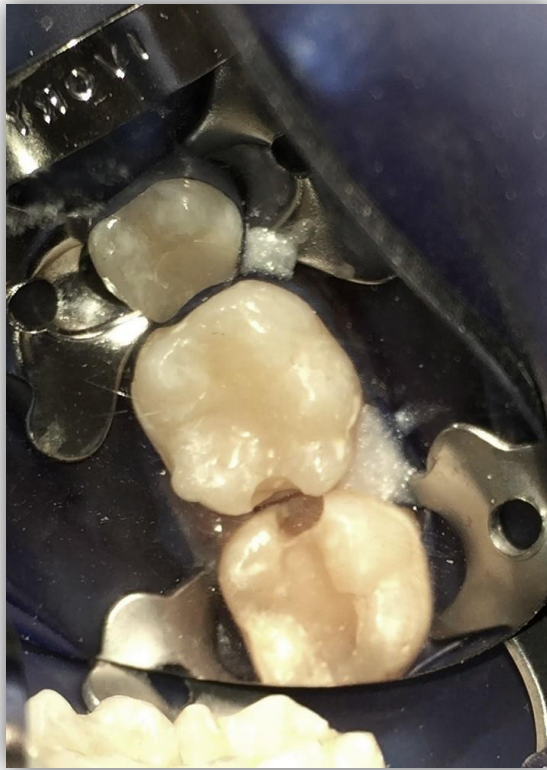

Bal alsó kvadráns vizsgálata

- **Inspekció:** tömészélek mellett barnás elszíneződés (37), approximalisan szürkésen átsejlő sötét területek (37,36)
- **Szenzitivitás-vizsgálat:** szomszédos fogakhoz viszonyítva normál válasz
- **Palpáció:** negatív
- **Perkusszió:** szomszédos fogakhoz viszonyítva normál válasz
- **Rtg.:** approximalisan radiolucens területek láthatók
- **Dg.:** approximalis caries, secunder caries (37, 36 fog)



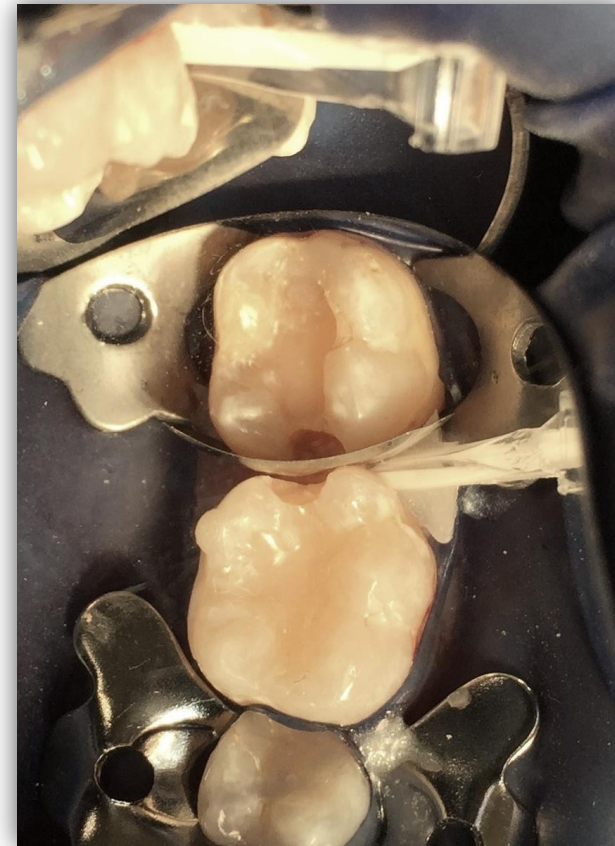Üregalakítás és kofferdam felhelyezése után



- 37 MO, 36 OD kavitás
- Abszolút izolálás
- Folyékony kofferdam

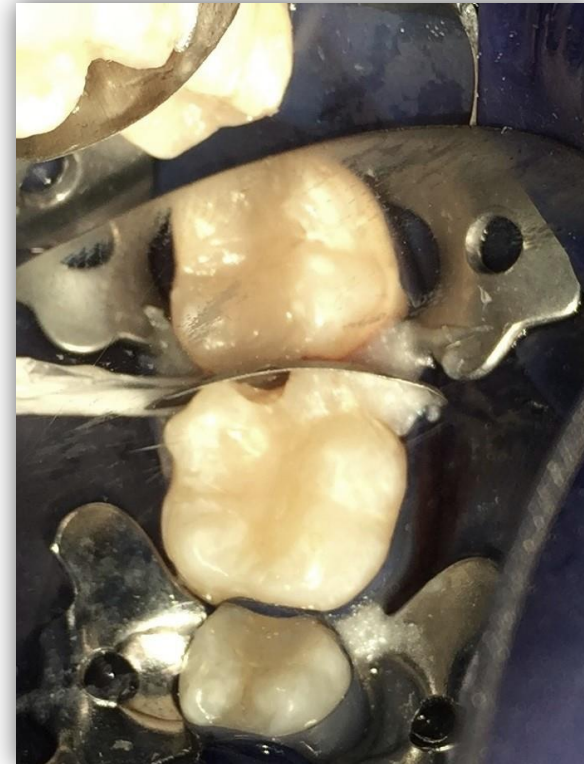37 fog: matrica és ék in situ, kondicionálás, töméskészítés

- **Üreg tisztítása:** benzin
- **Kondicionálás:** 37% orthofoszforsav (zománc 30 mp, dentin 15 mp)
- **Lemosás** (30 mp)
- **Bond:** Gluma - 2Bond (total etch technika)
- **Kompozit:** Filtek Z250 (3M ESPE) A3

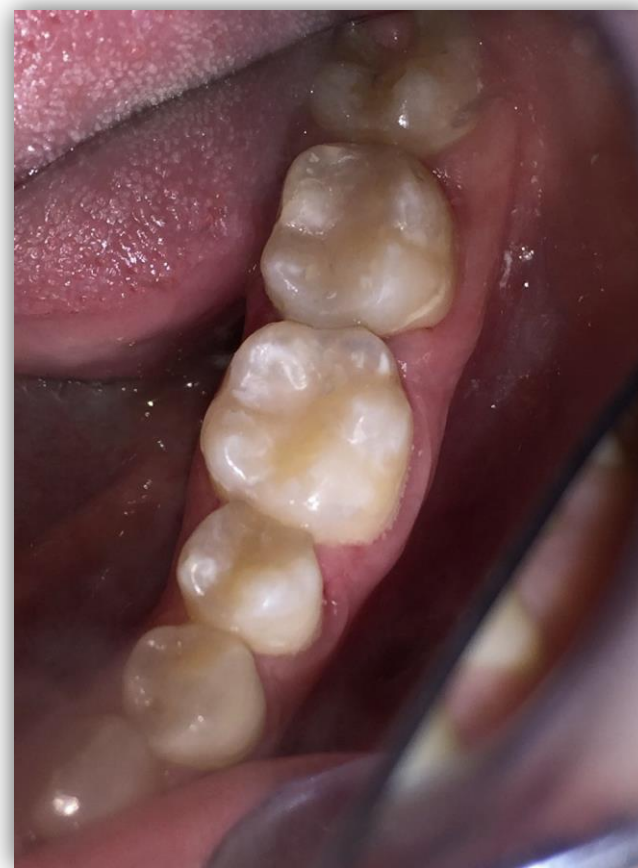
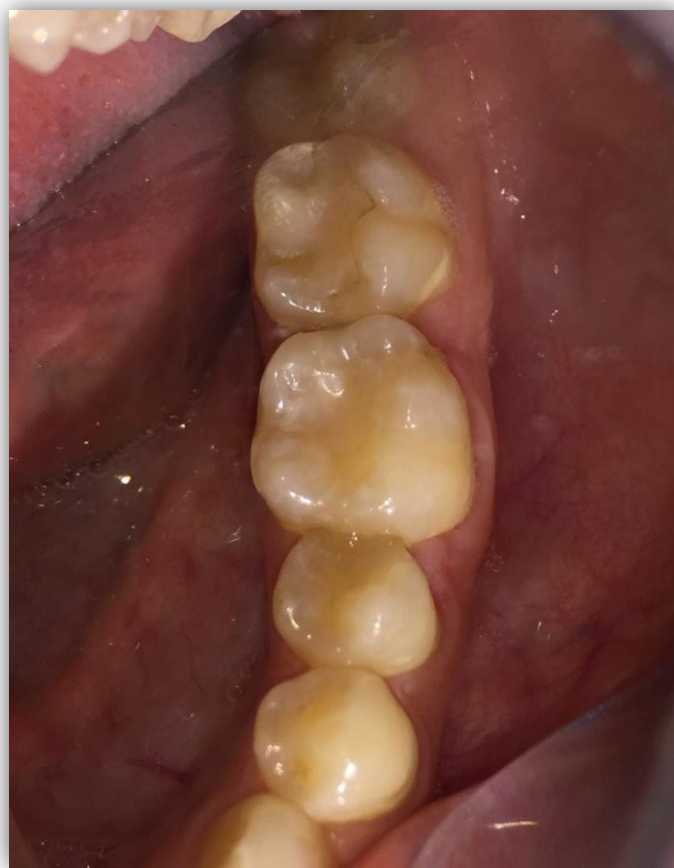
36 fog: matrica és ék in situ, kondicionálás, töméskészítés

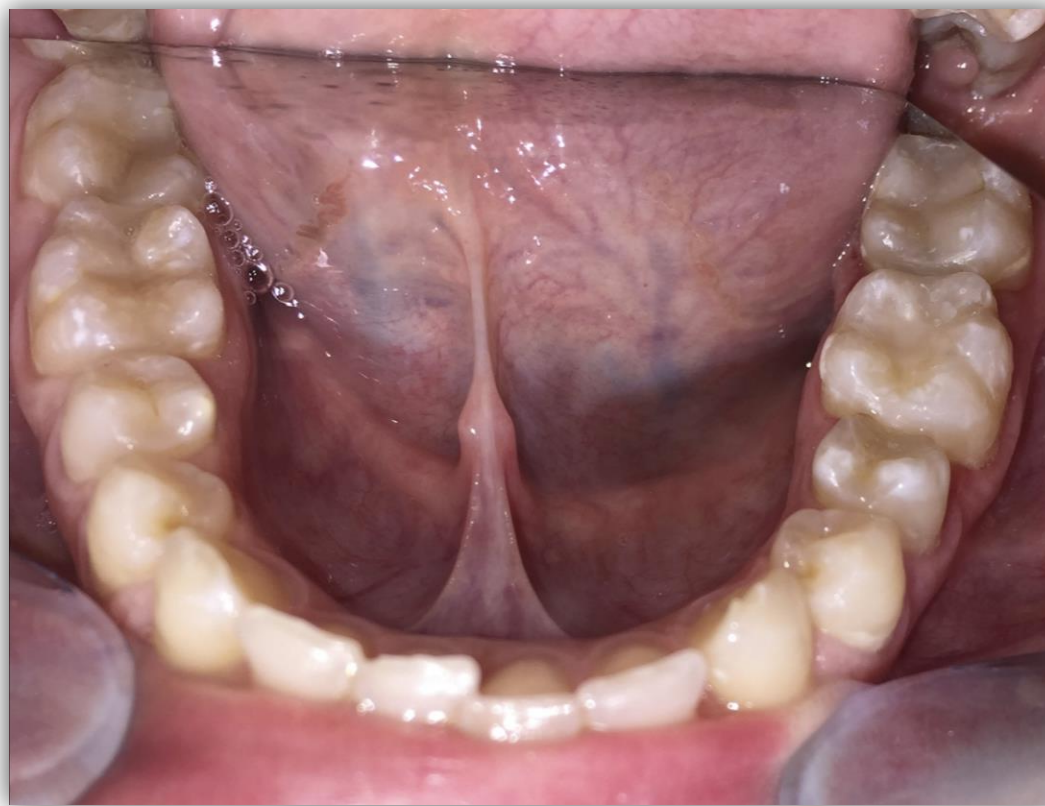
- **Üreg tisztítása:** benzin
- **Kondicionálás:** 37% orthofoszforsav (zománc 30 mp, dentin 15 mp)
- **Lemosás** (30 mp)
- **Bond:** Gluma - 2Bond (total etch technika)
- **Kompozit:** Filtek Z250 A2 (3M ESPE)



Kiindulási állapot és a kész restaurációk finírozás és polírozás után



Rövid távú kontroll (1 hét)





Köszönöm a figyelmet!