



Semmelweis Egyetem Fogorvostudományi Kar Fogászati és Szájsebészeti Oktató Intézet

igazgató: Dr. Kivovics Péter egyetemi docens

<http://semmelweis-egyetem.hu/fszoi/>

<https://www.facebook.com/fszoi>



Fábián és Fejérdy féle 1A osztályú foghiány pótlása implantáció alkalmazásával

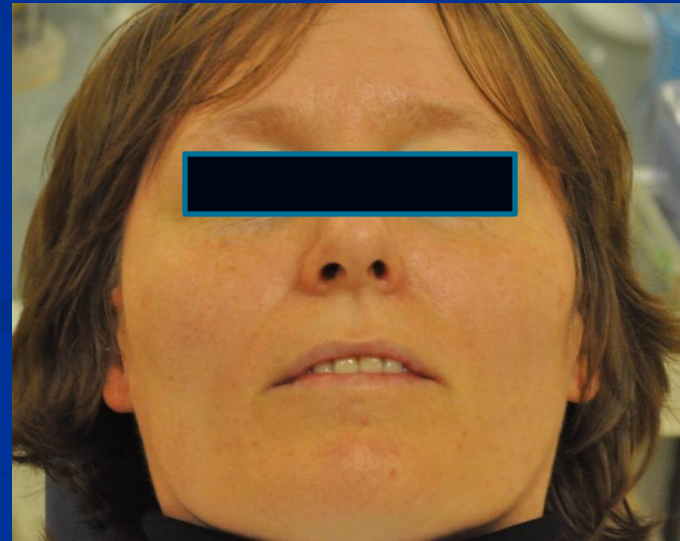KONZERVÁLÓ FOGÁSZAT ÉS FOGPÓTLÁSTAN SZAKKÉPZÉS



Szerző : dr. Szathmári- Mészáros Noémi
Tutor: dr. Kivovics Péter egyetemi docens
Mentor: dr. Nagy Gábor egyetemi tanár

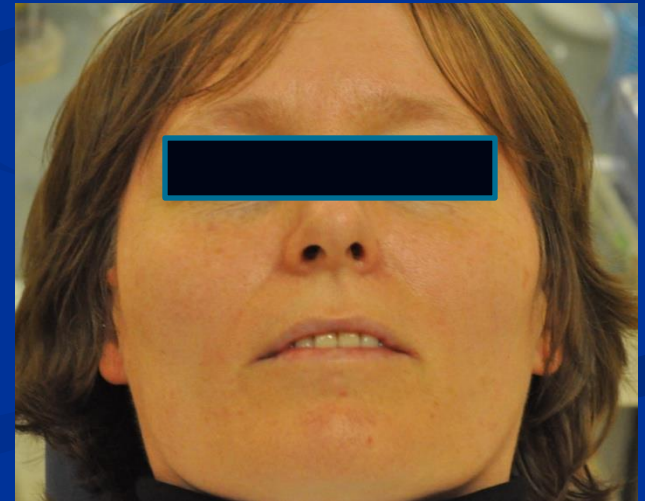A fogorvosi vizsgálatra érkezés indoka

- Éves fogászati szűrővizsgálat
- Több éve fennálló foghiányát szeretné rendezni, mivel ez elmondása szerint zavarja a rágásban



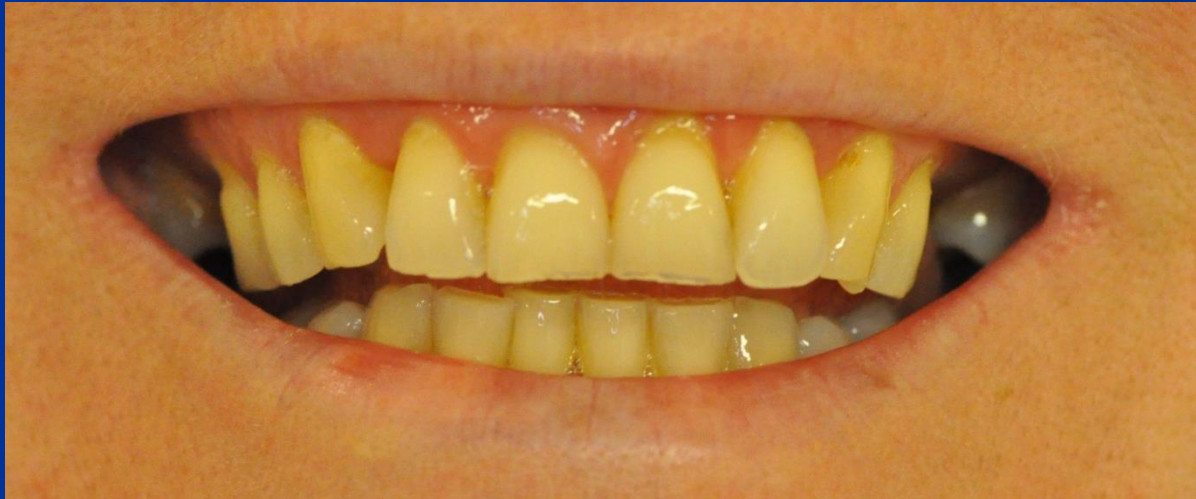Általános anamnézis

- 45 éves női páciens
- Foglalkozása : tanárnő
- Kezelést befolyásoló betegsége/allergiája :
 - Nincs
- Egészségre káros szokása:
 - Nincs



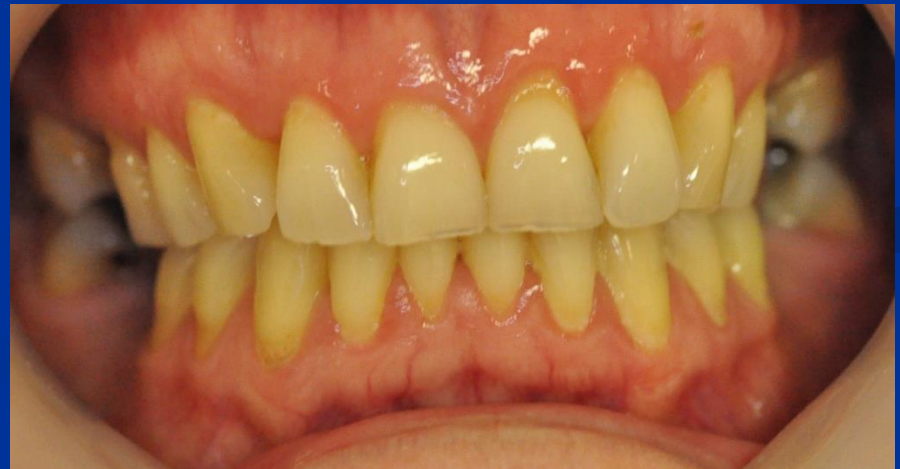Fogászati anamnézis

- Fogorvosi vizsgálatra jelentkezésekor fogpótlást nem viselt
- Extractiók: 16, 25, 26, 36, 46
- Fogszabályozó kezelésben nem részesült

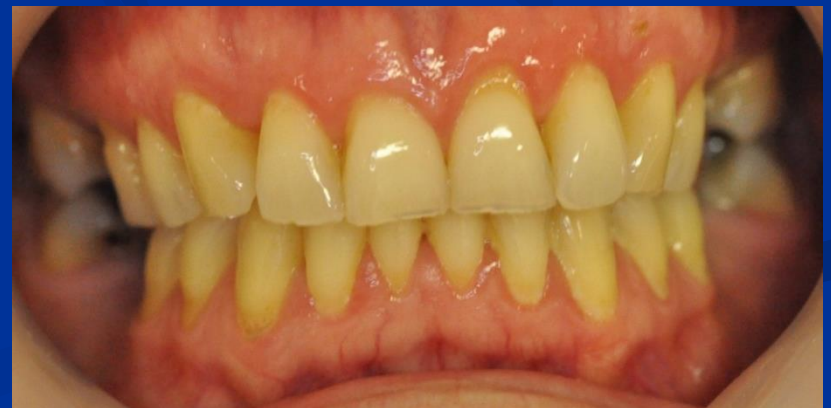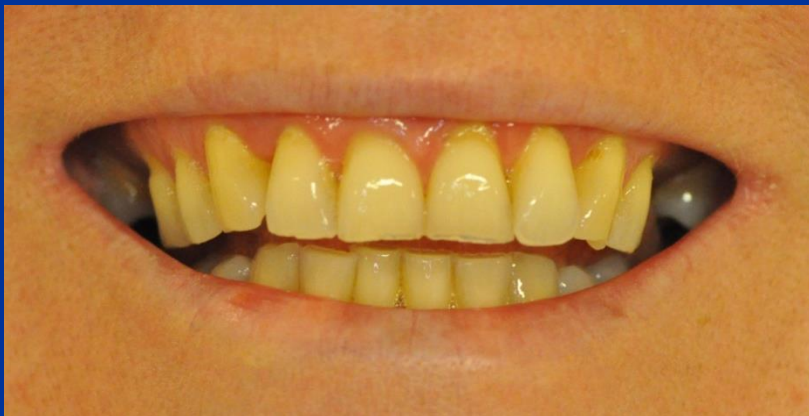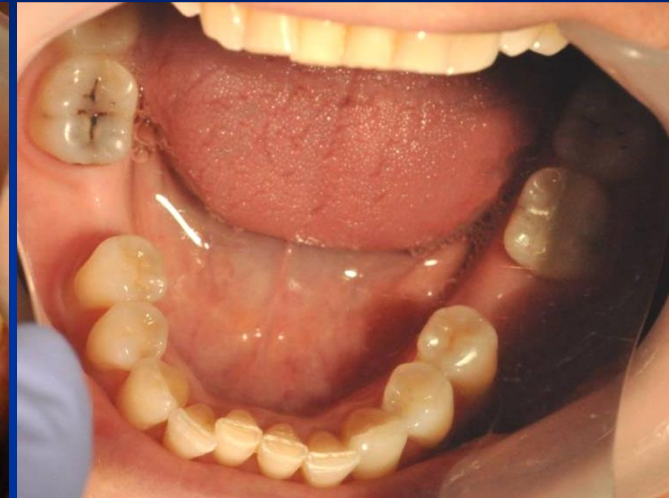


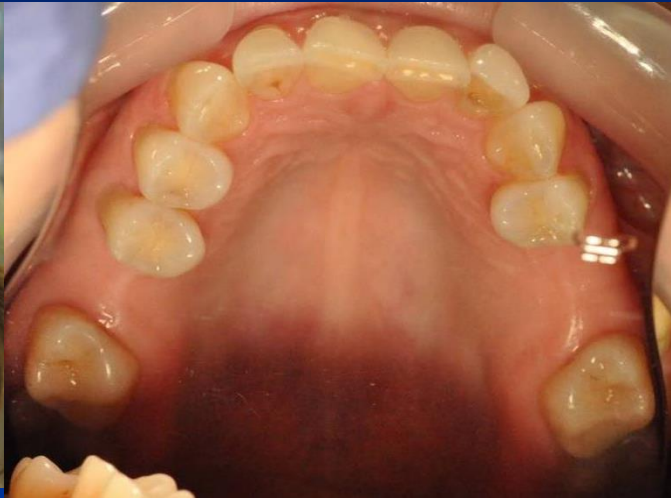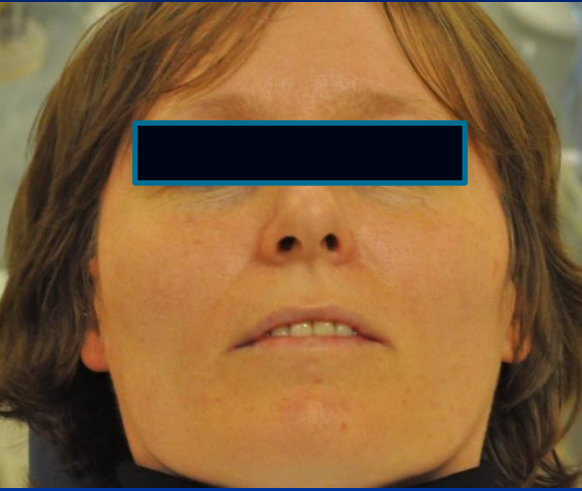Fej-, Nyak régió vizsgálata, intraorális vizsgálat

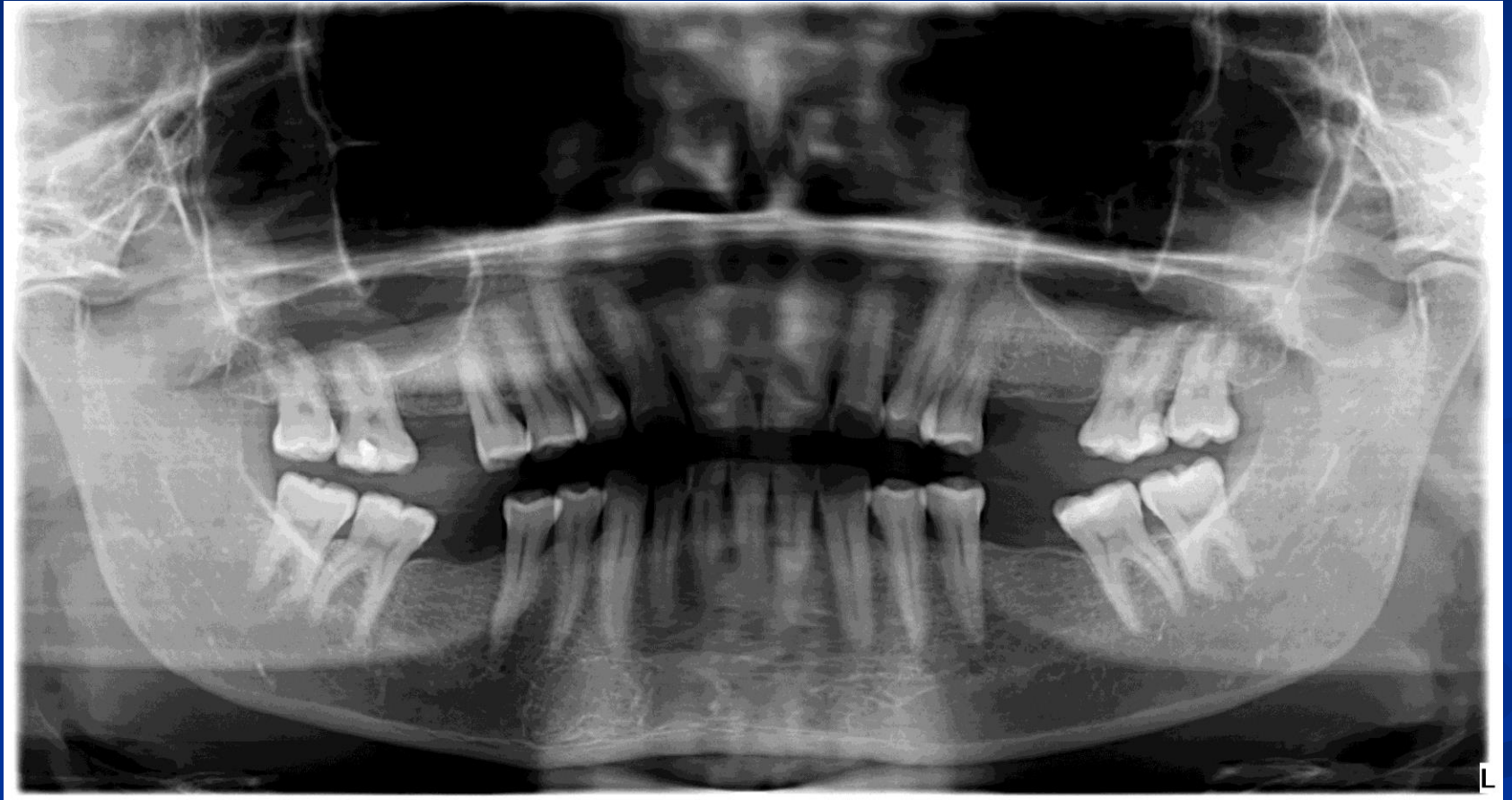
- Stomato-onkológiai vizsgálat negatív
- Szájhygiéncia kielégítő
- Harapási forma (eugnath, olló)
- Temporomandibularis ízület vizsgálatának eredménye negatív



Kiindulási állapot fényképei



Röntgendiagnózis

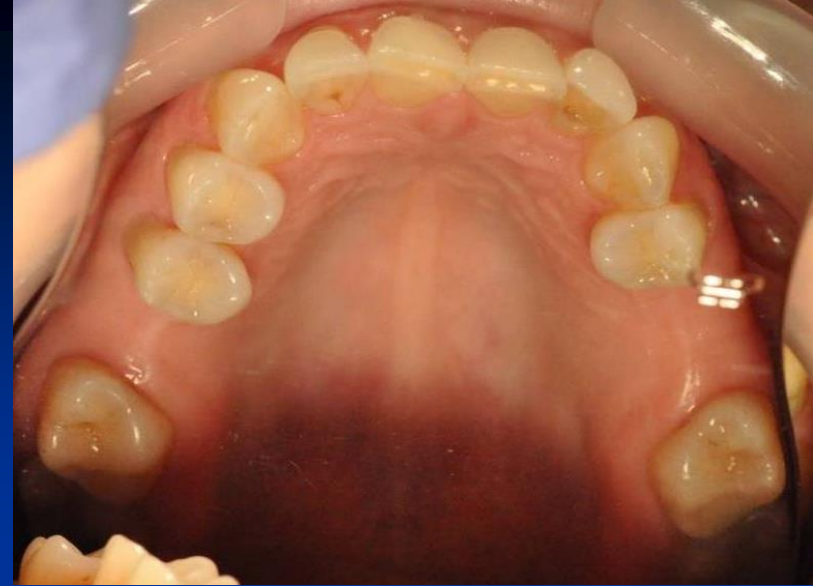

Kiindulási orthopantomogram

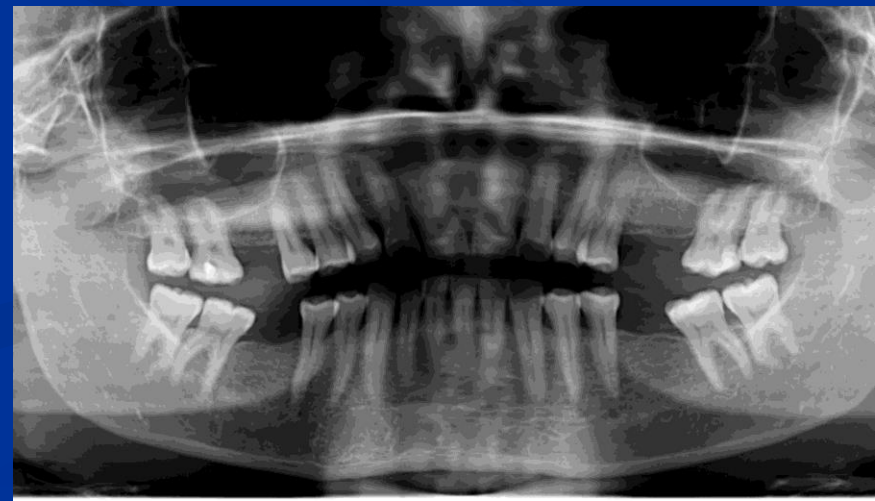Status

Felsőállcsont (1A. osztály)

- Pótlást nem visel
- 17: buccalis kompozit tömés
secunder caries
- 12: foramen coecum caries
incipiens
- 22: foramen coecum caries
incipiens
- 27: OD kompozit tömés
- Extrahált fogak: 16, 25, 26



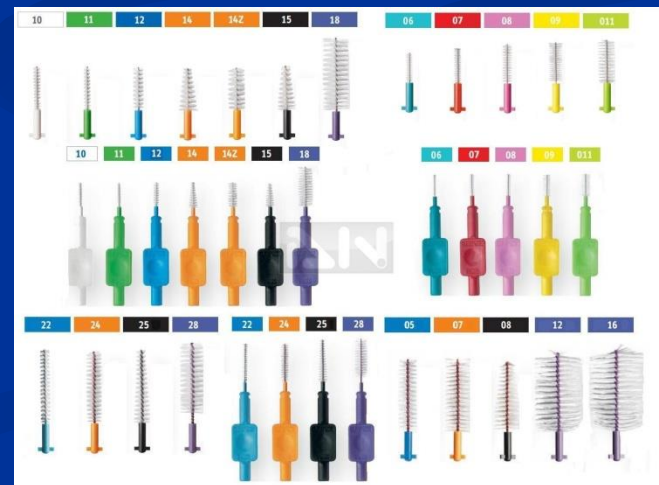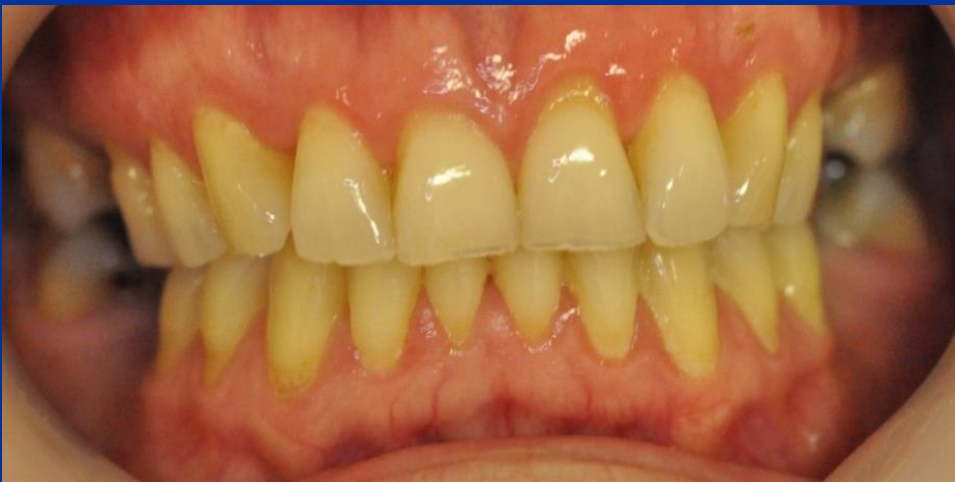8	7	5	4	3	2	1	1	2	3	4	7	8



Előkészítő műveletek I.

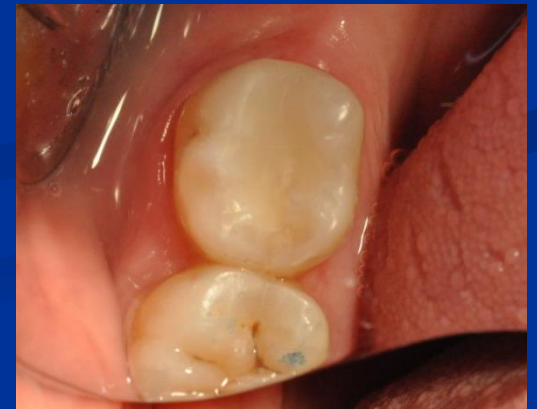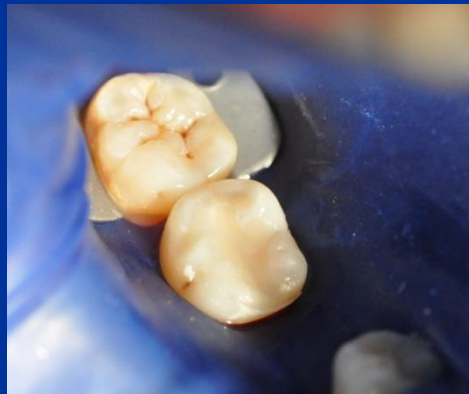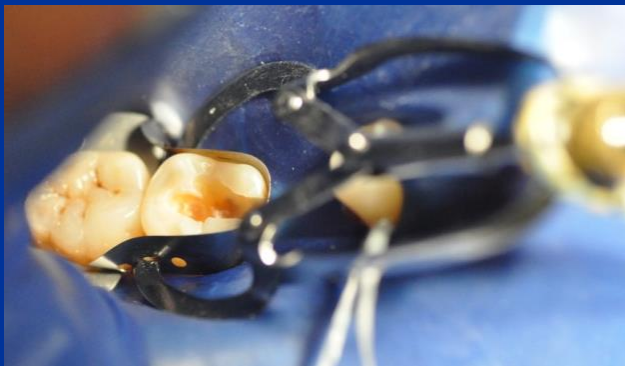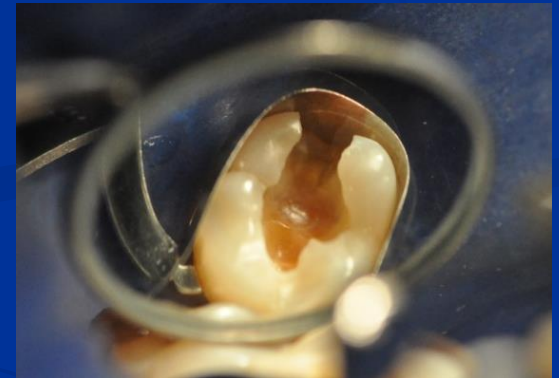
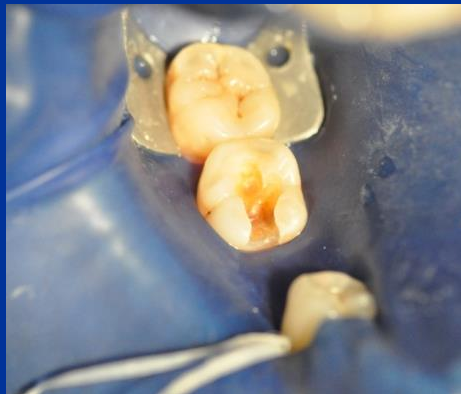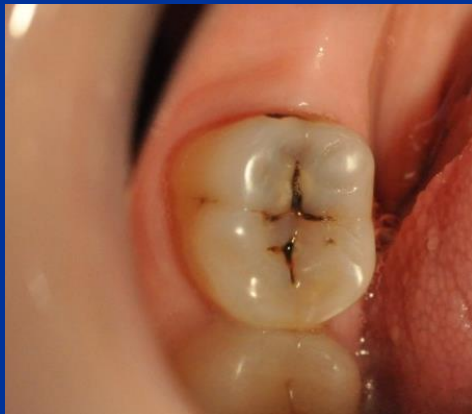■ Parodontológiai

- Supra- és subgingivalis depurálás
- Szájhygiéniai instruáció, motiváció



Előkészítő műveletek II.

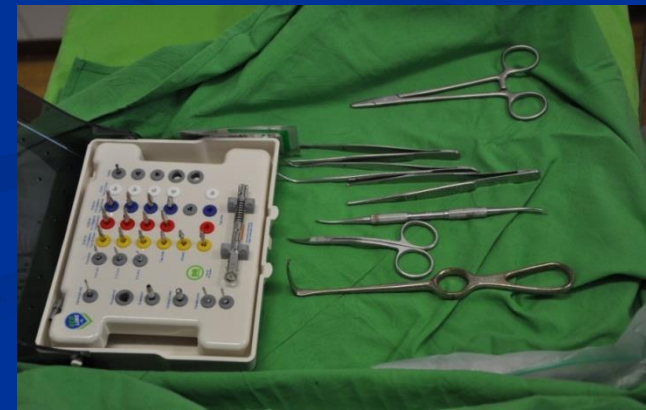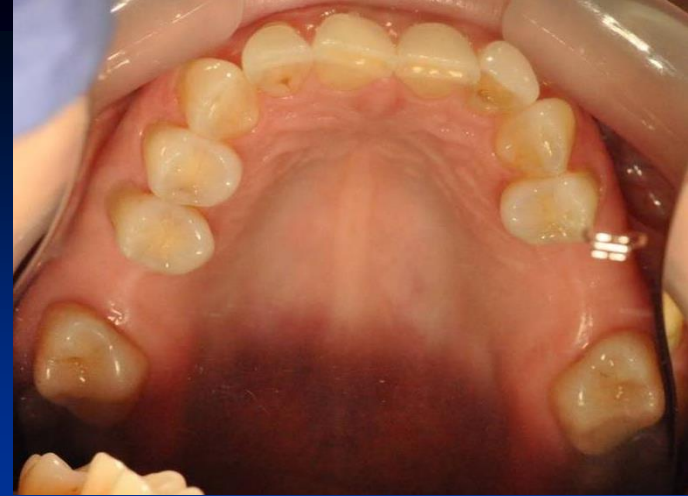- Konzerváló fogászat: cariologiai ellátás
 - Képanyag: 37 fog mesioocclusalis caries kezelése kompozit tömés készítésével



Kezelési terv

Felső állcsont

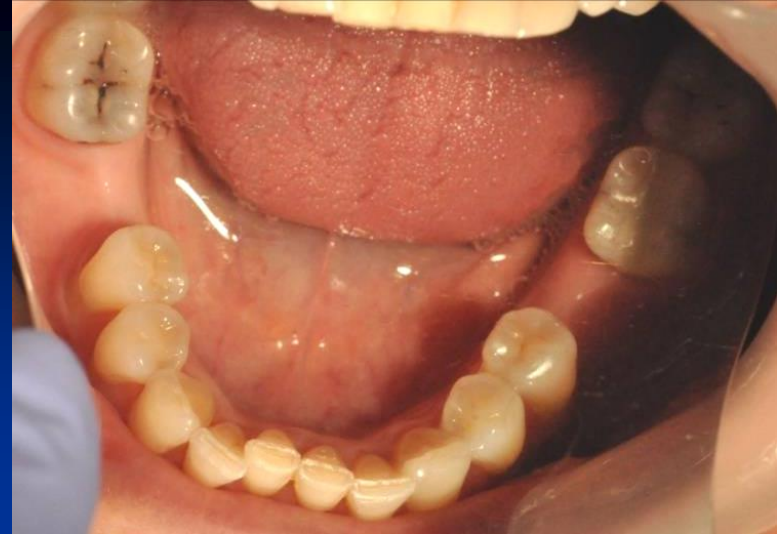
- 16, 25 és 26 fogak helyén 3 darab Denti implantátum (25 és 26: root form plus; 16: Denti Kone Short) beültetése
- 16 pozícióban behelyezett implantátumra fémkerámia korona készítése
- 25 és 26 pozíciókban behelyezett implantátumokra fémkerámia sín készítése



Kezelési terv

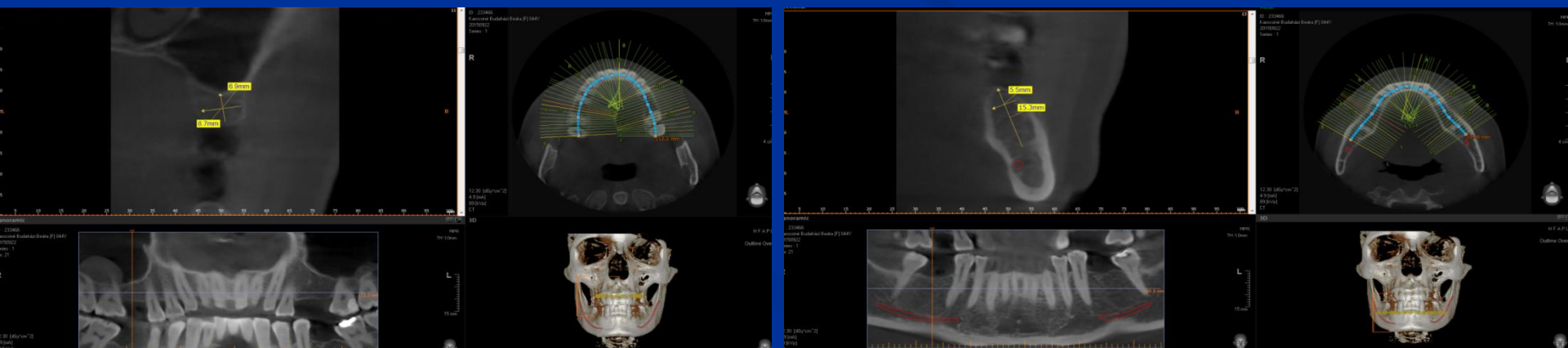Alsó állcsont

- 36 és 46 fogak helyén 2 darab Denti implantátum (root form plus) beültetése
- 36 és 46 pozíciókban behelyezett implantátumokra fémkerámia koronák készítése



Sebészeti fázis – 5 darab implantátum beültetése 2 ülésben

- CBCT alapján bemérésre került az implantátumok mérete:
 - 16: 4,3 x 6,5 mm (DKS)
 - 26: 4,3 x 9,5 mm (DR+) 25: 3,8 x 11,5 mm (DR+)
 - 36: 4,3 x 11,5 mm (DR+) 46: 3,8 x 11,5 mm (DR+)

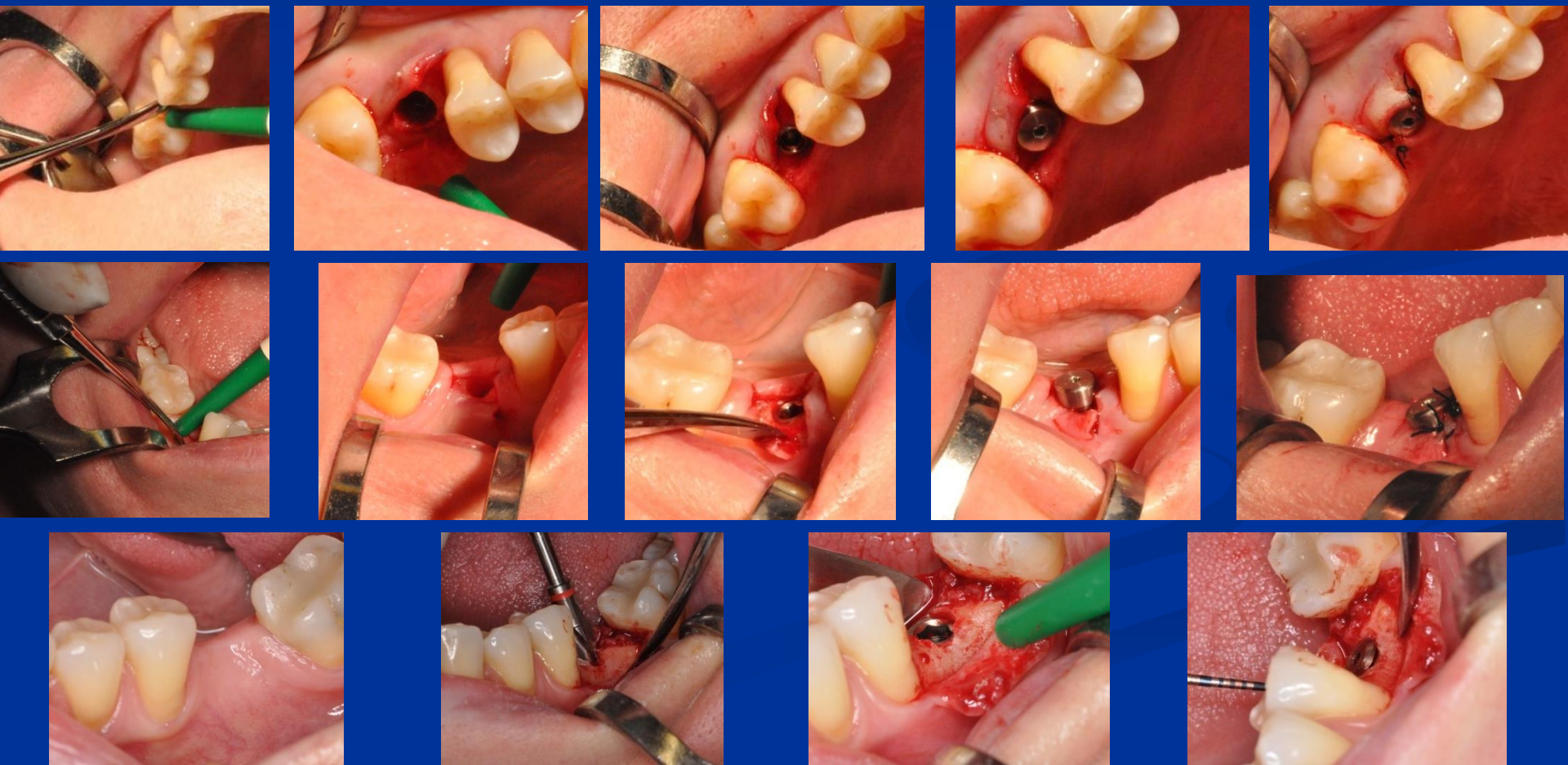

Sebészeti fázis – műtéti képek

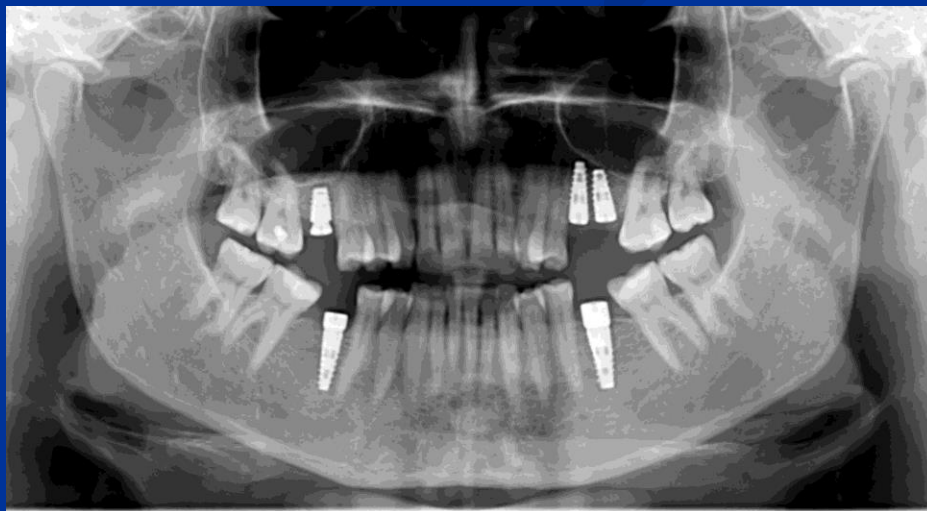
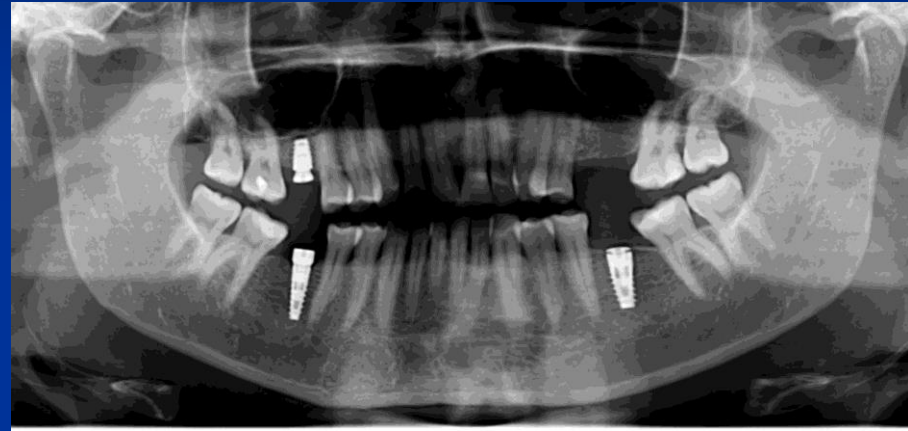
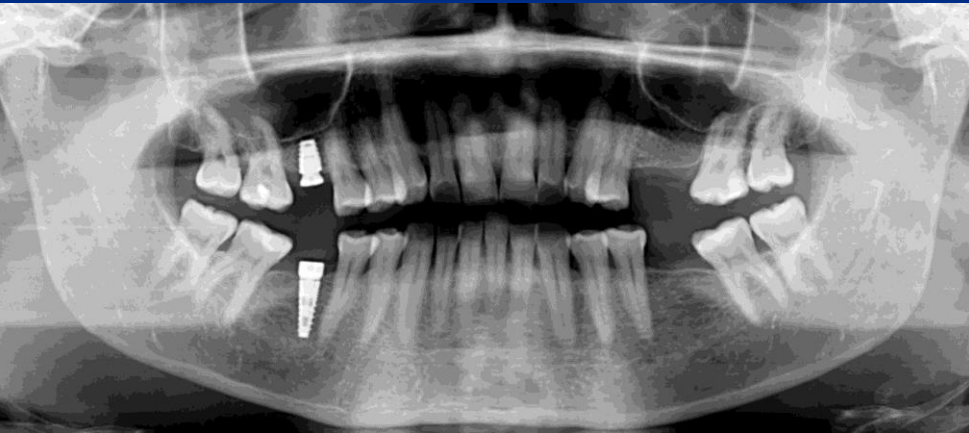
Implantáló orvos: dr. Szatmári-Mészáros Noémi

Felügyelő főorvos: dr. Czinkóczy Béla

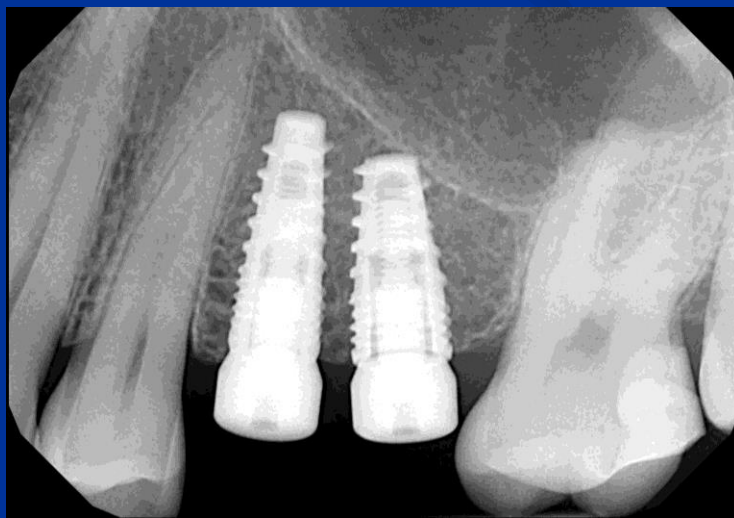
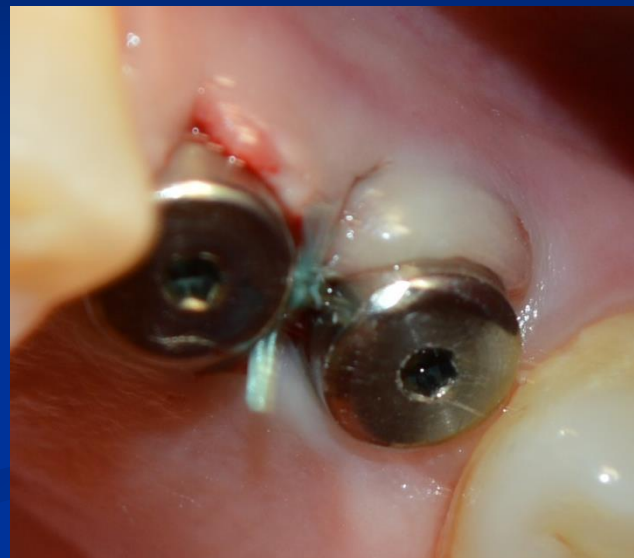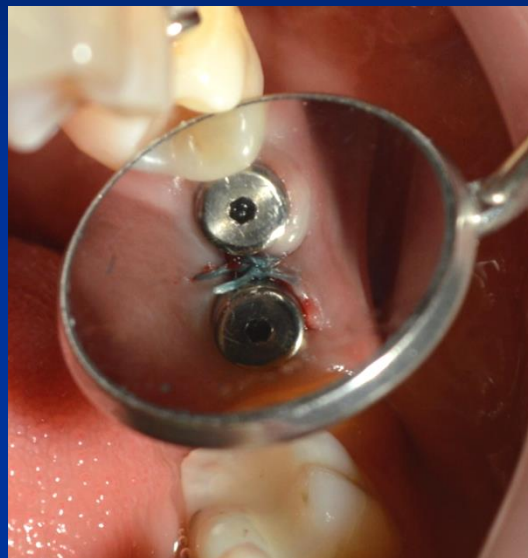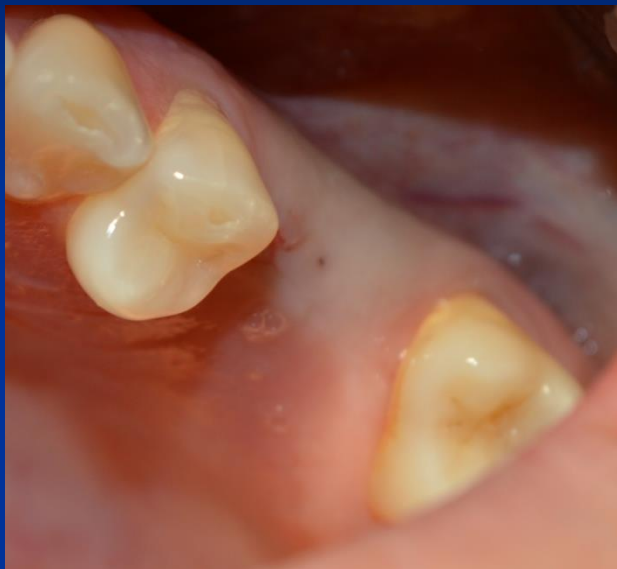Egyszakaszos műtét, transgingivalis gyógyulás: 16 és 36 pozícióban
Kétszakaszos műtét, subgingivalis gyógyulás: 25, 26 és 36 pozícióban



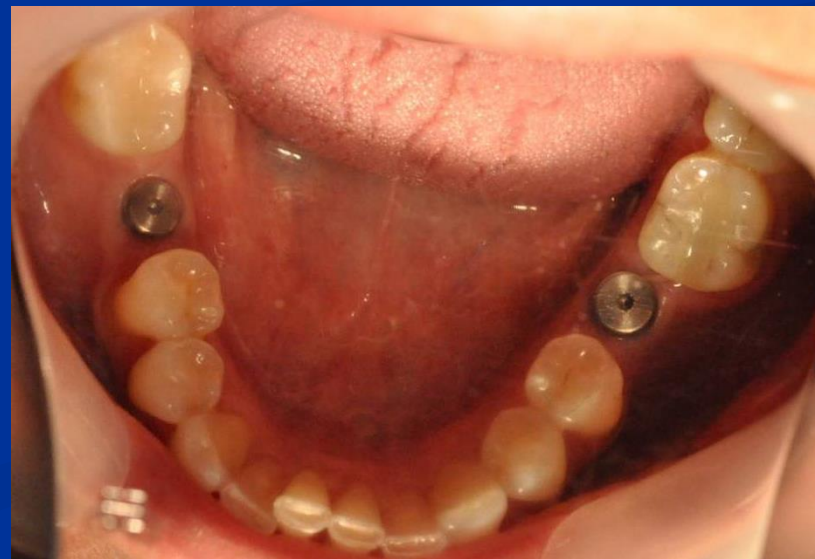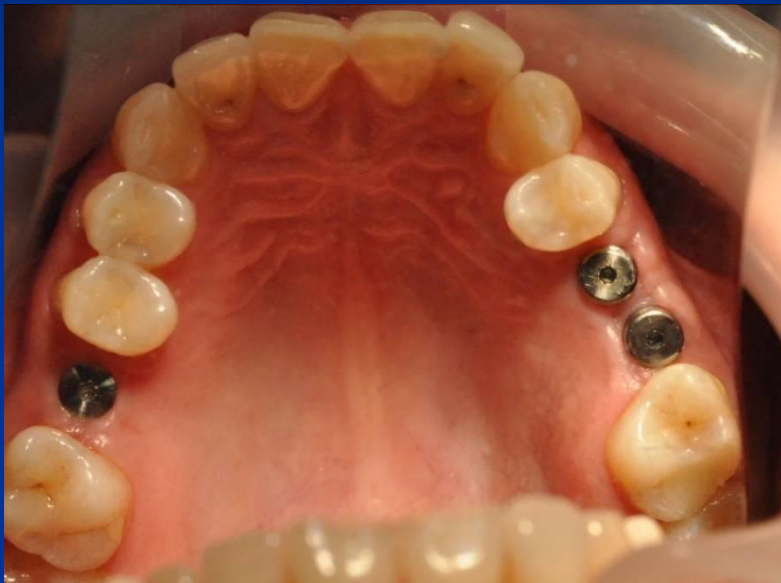Kontroll röntgenek



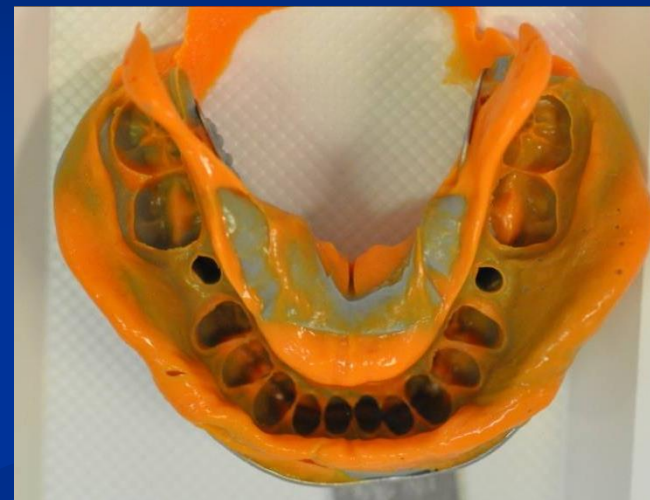
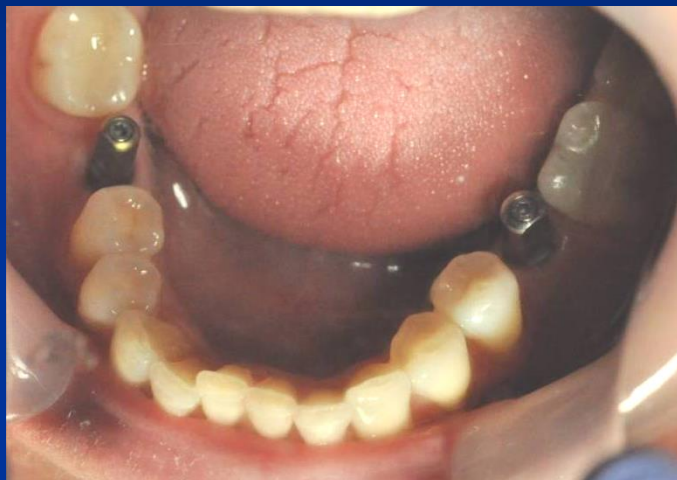Implantátumok felszabadítása



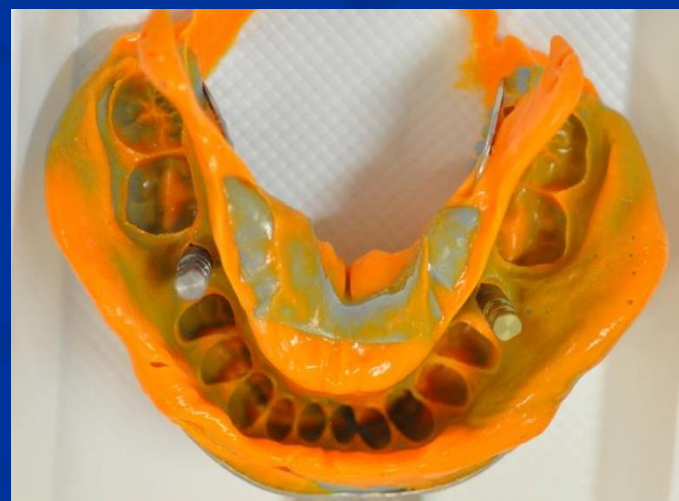
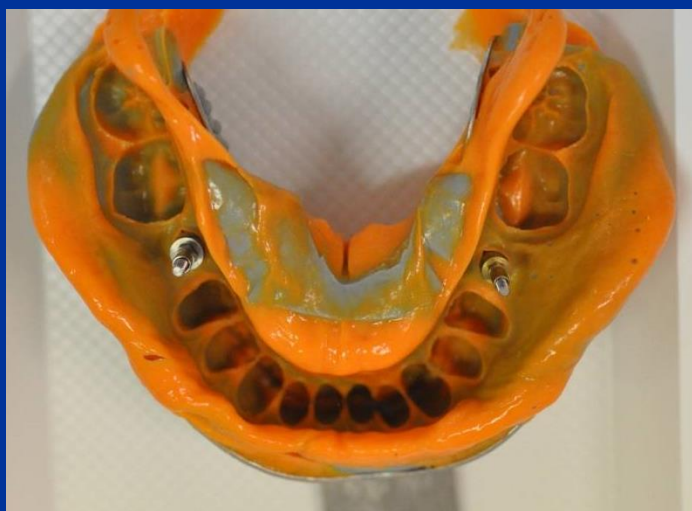
2 héttel az implantátumok felszabadítása után



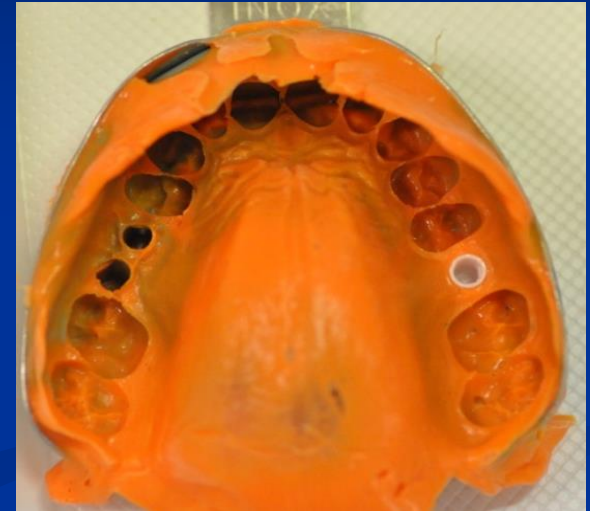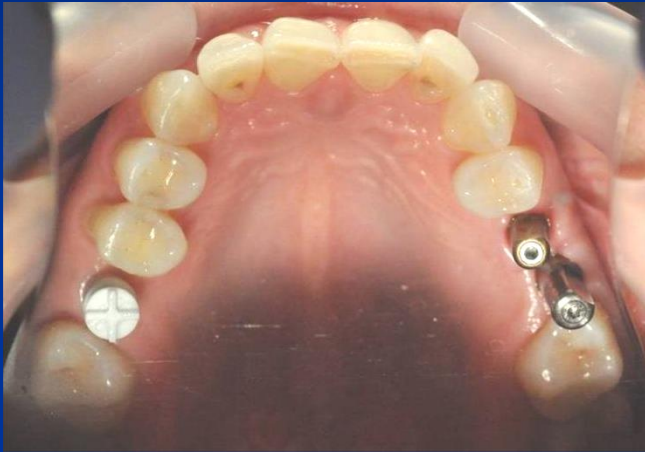Zárt kanalas precíziós-szituációs lenyomat lenyomati fejekről



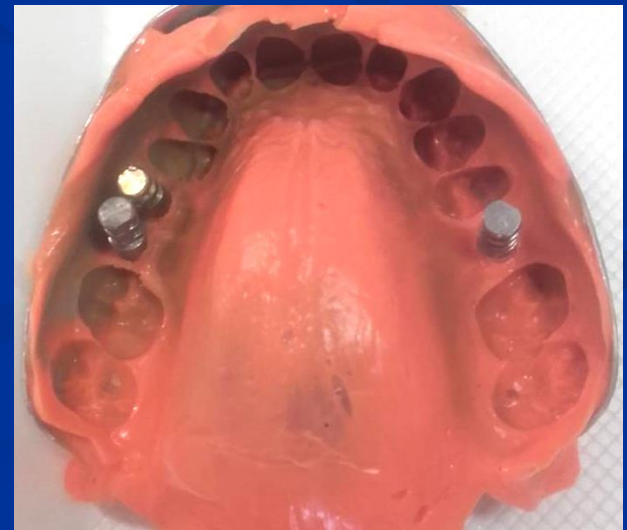
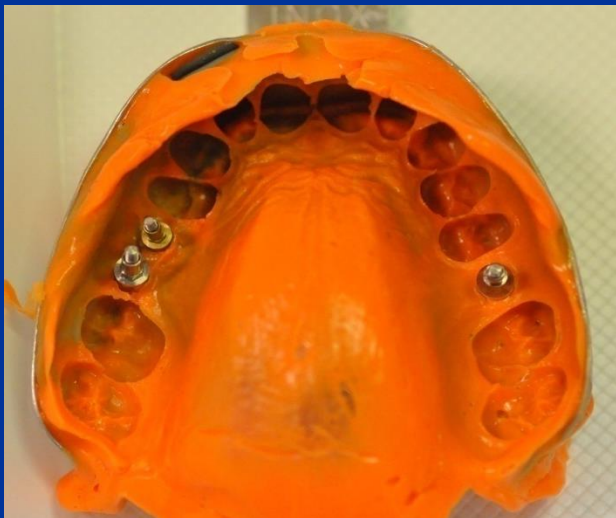Alsó
állcsont



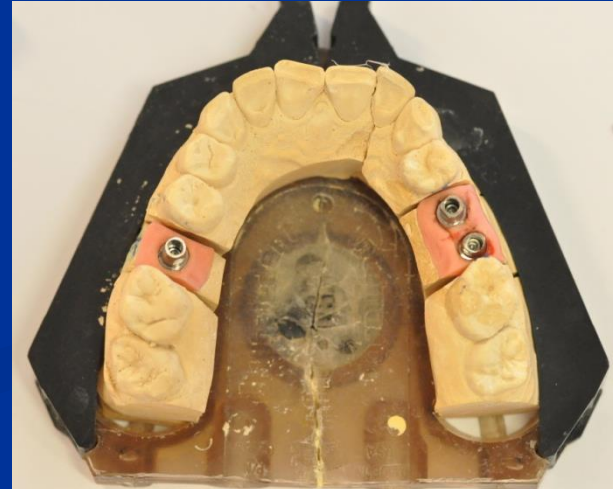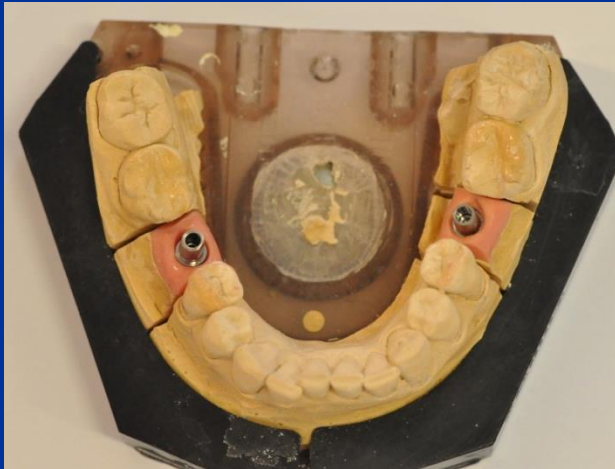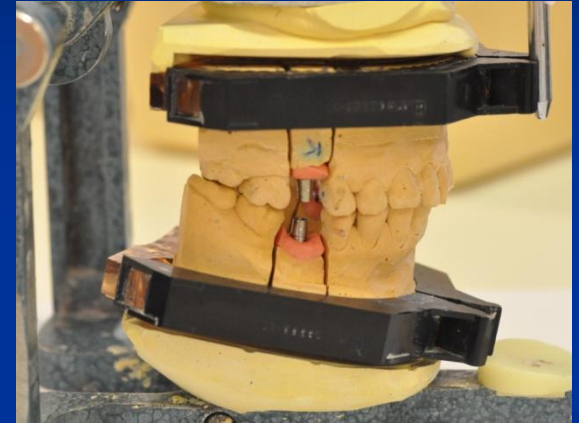
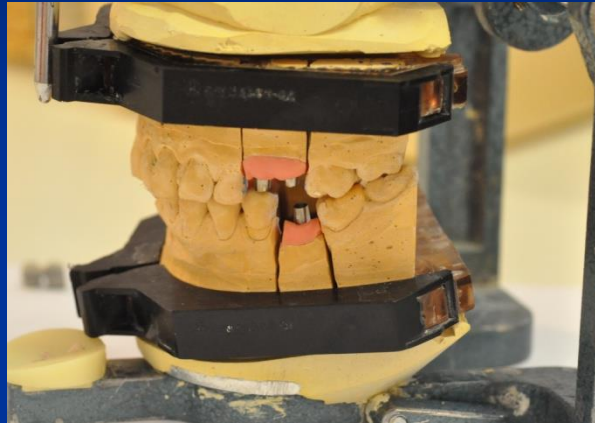Zárt kanalas precíziós-szituációs lenyomat lenyomati fejekről



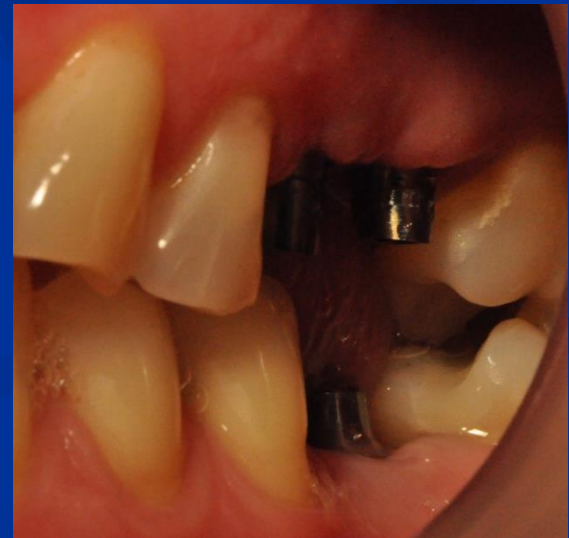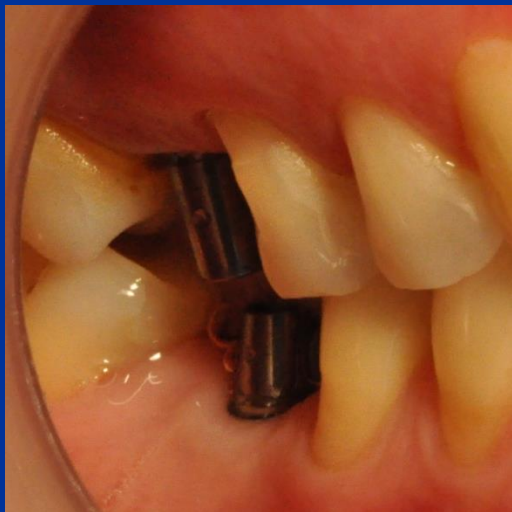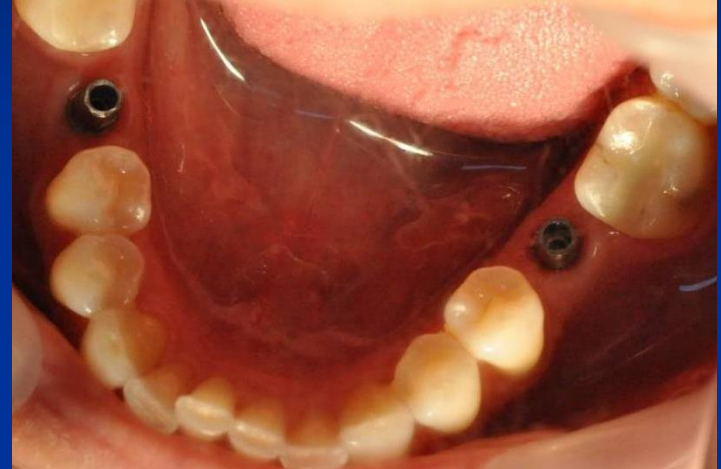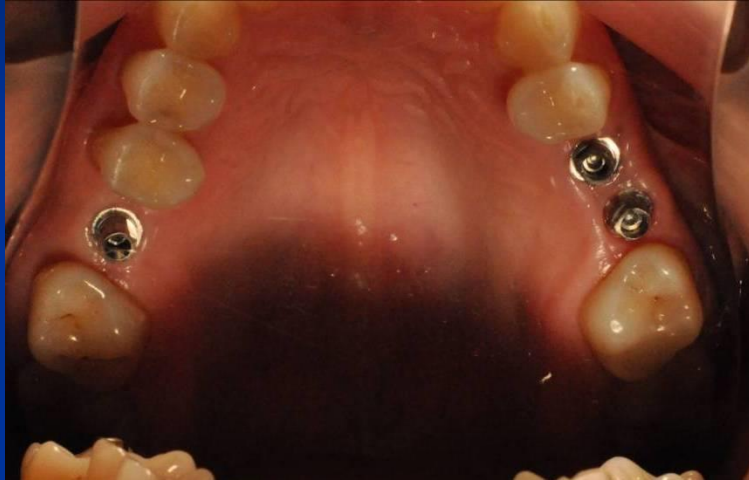Felső
állcsont



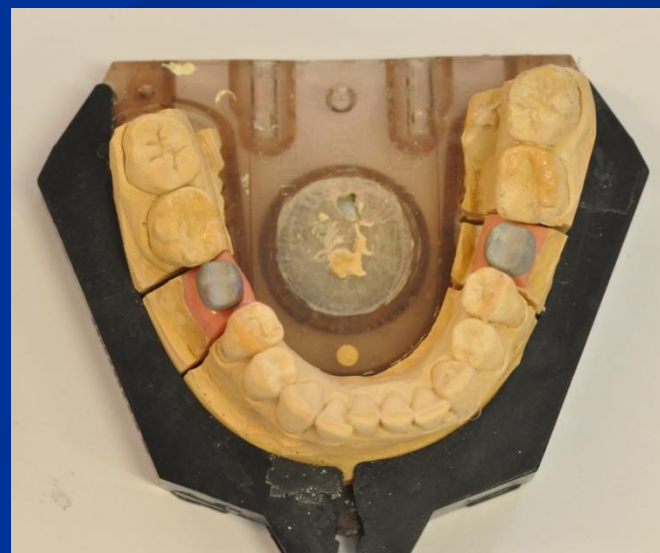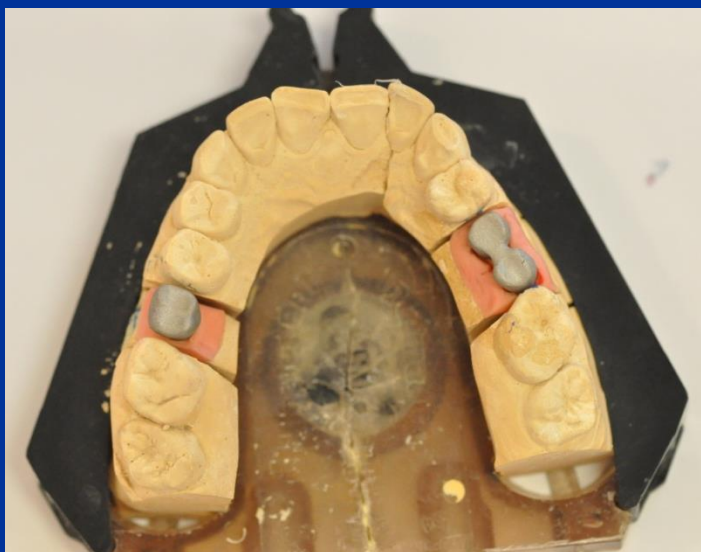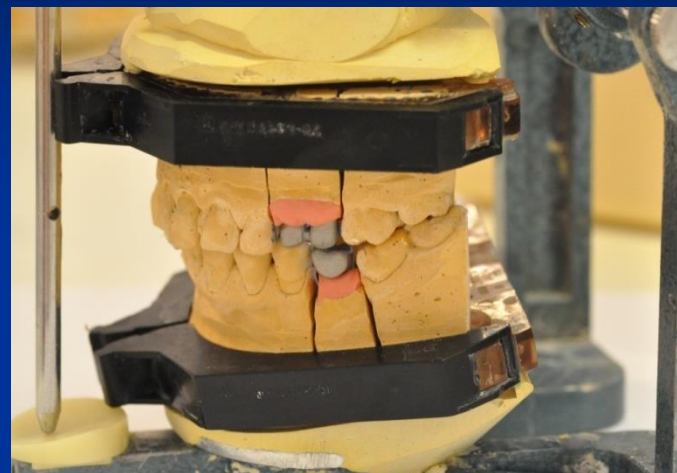
Kulcslenyomat és szituációs minták



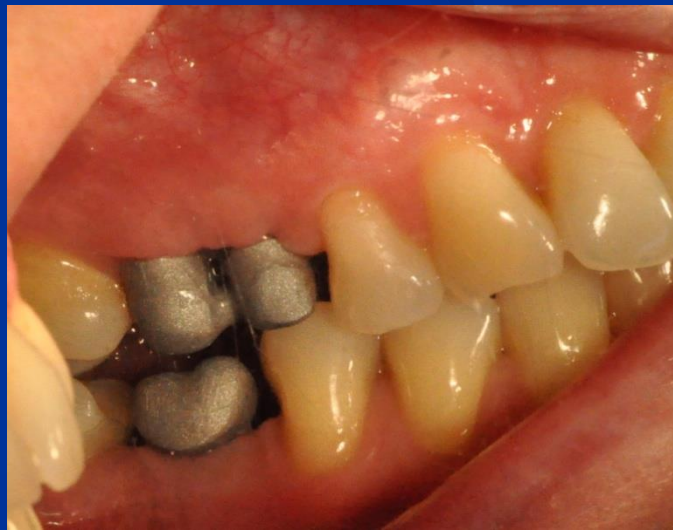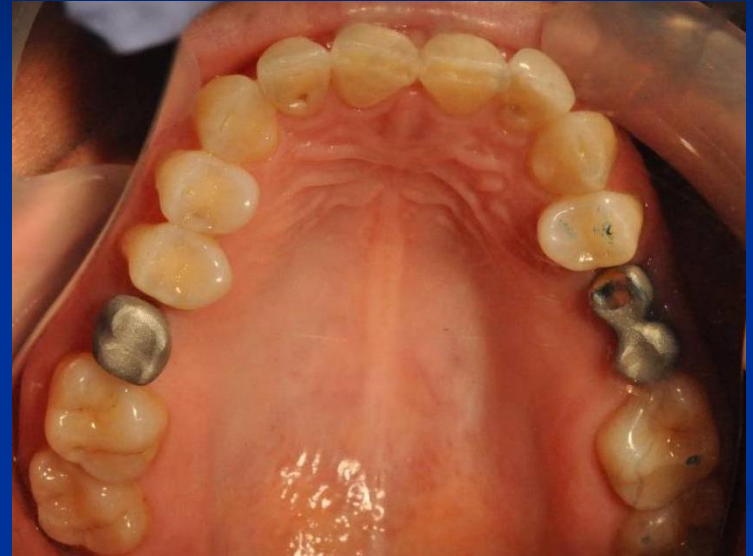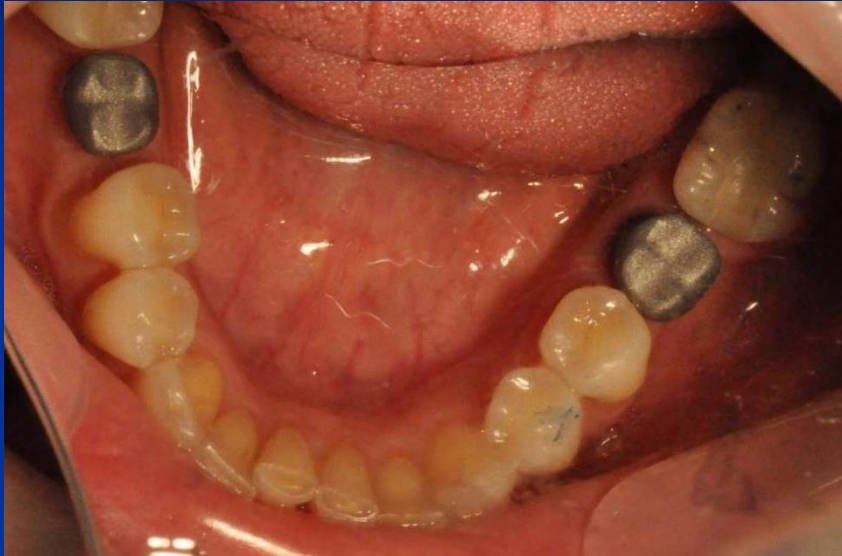Implantátum fejek próbája szájban



Vázak a mintán

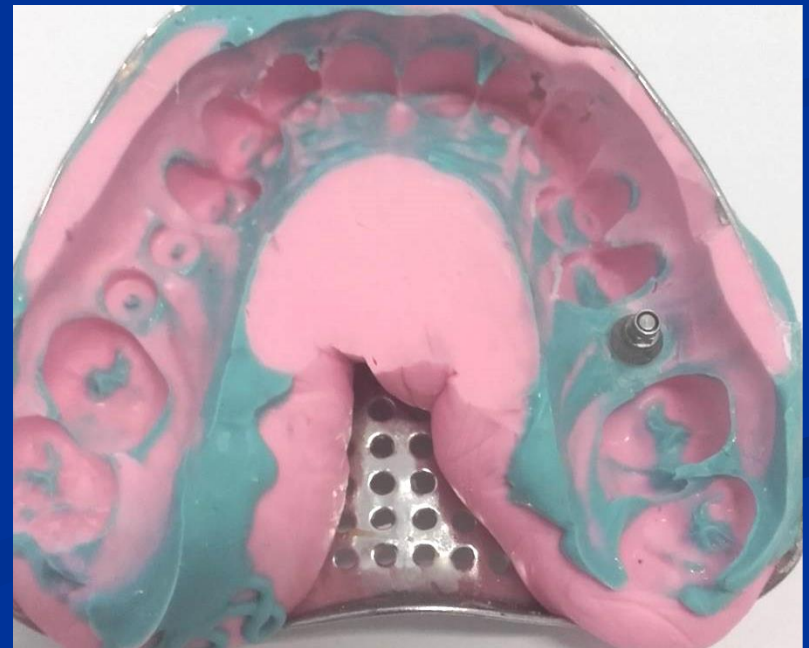
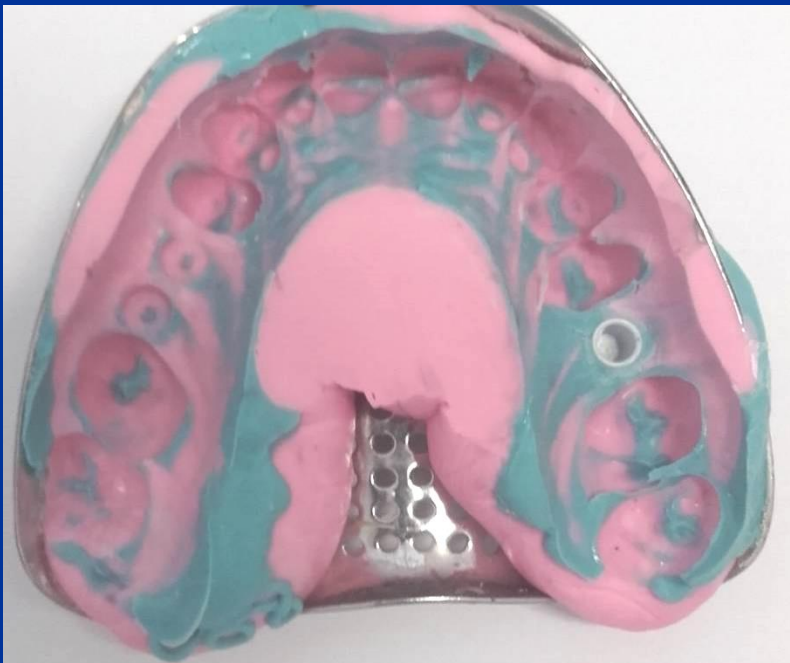
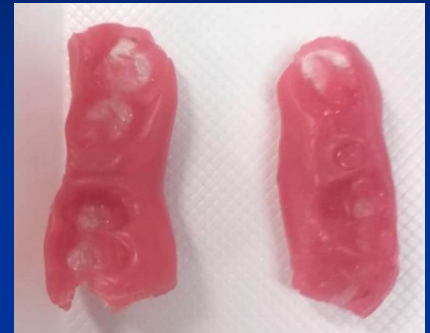
Vázpróba

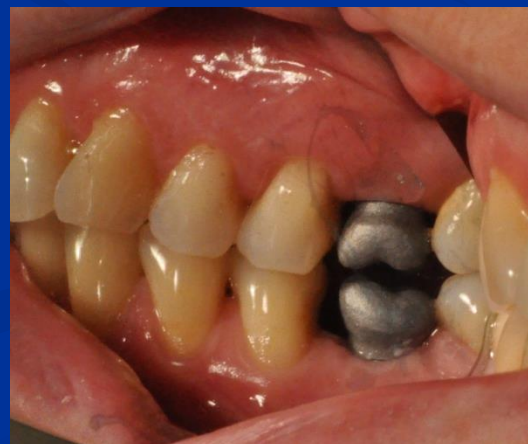
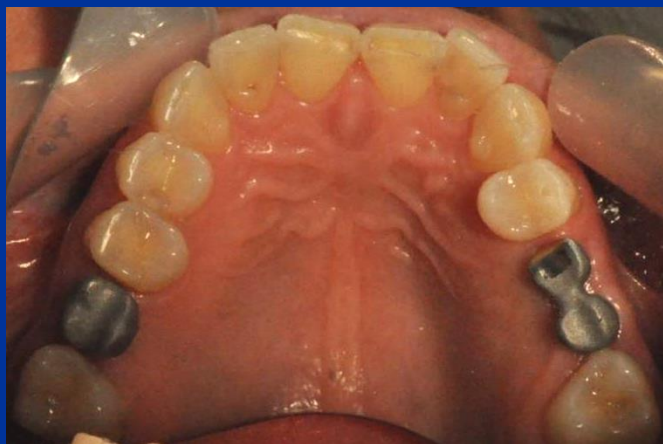
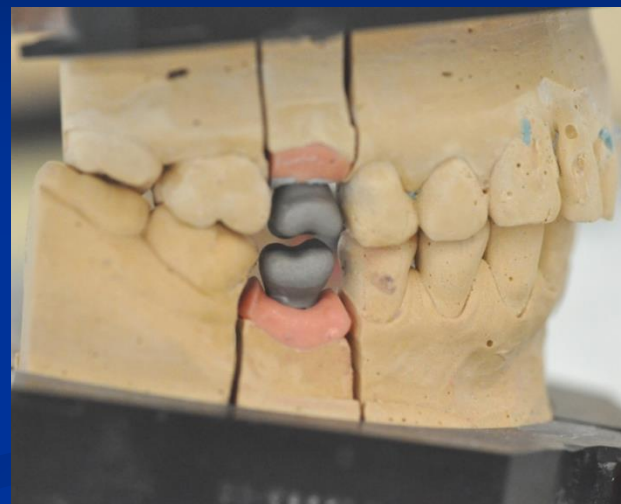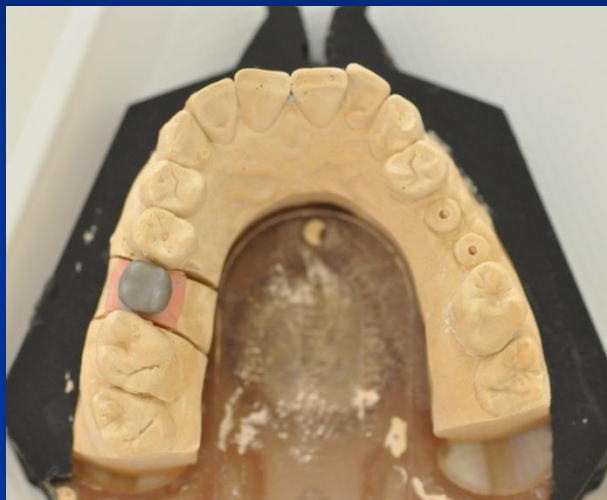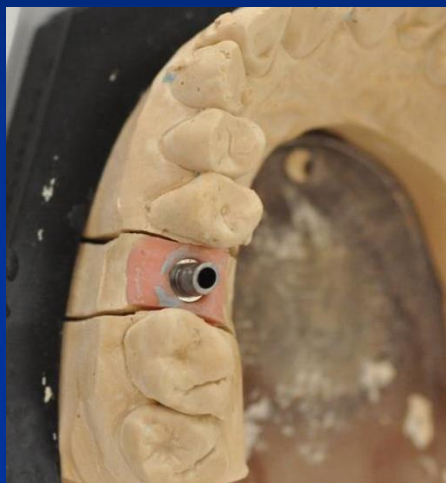Ismételt precíziós-szituációs lenyomat 16 implantátumról

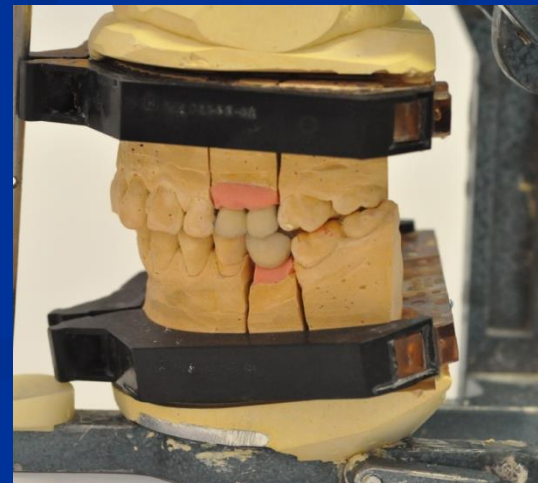
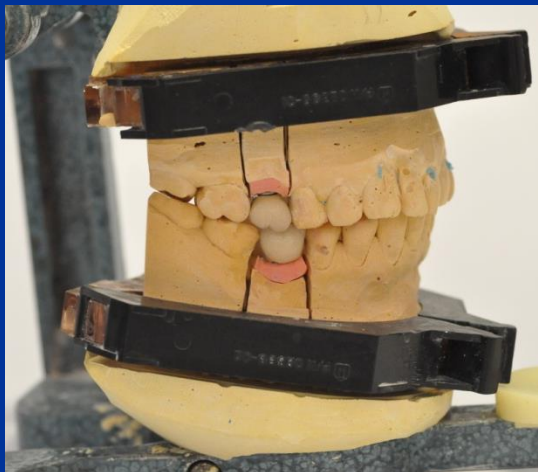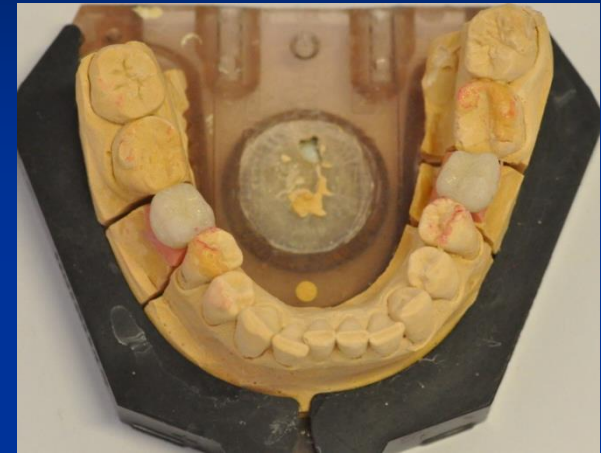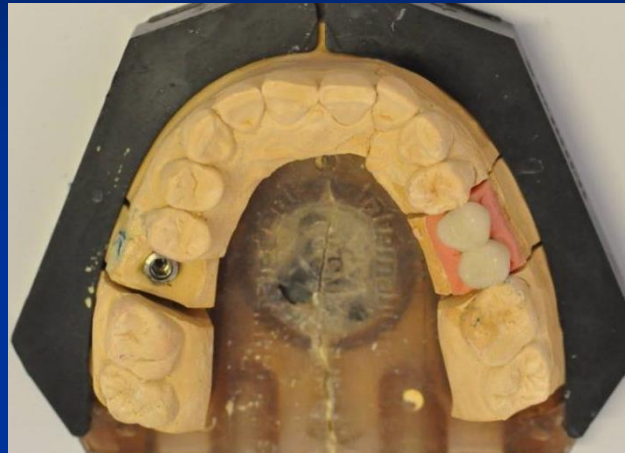Vázpróba során 16 pozíciójú implantátumra készült váz nem illeszkedett megfelelően, a váz helyzete mintán és szájbán eltérő volt, ez indokolta a precíziós-szituációs lenyomat és a kulcslenyomat ismétlését



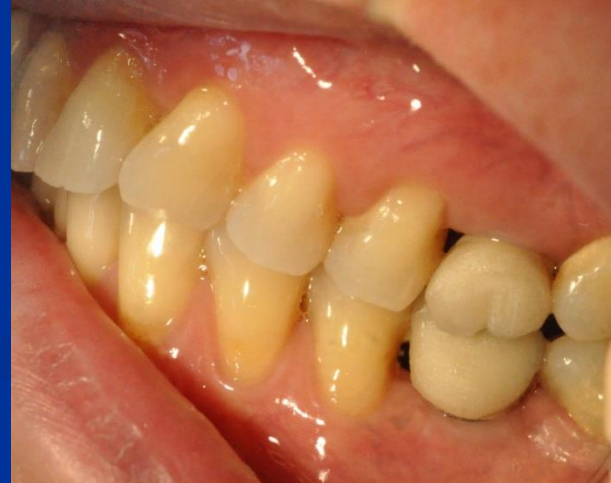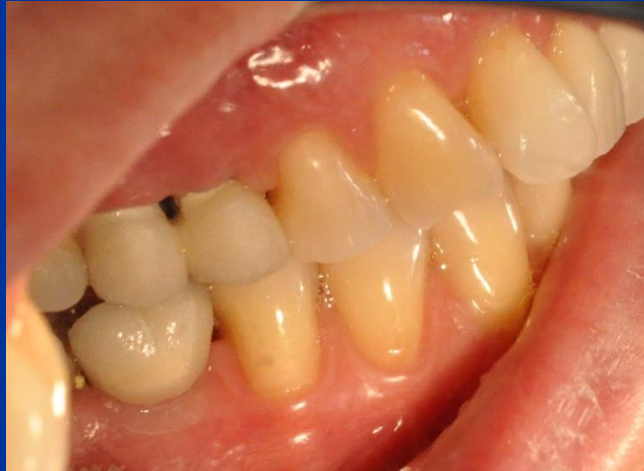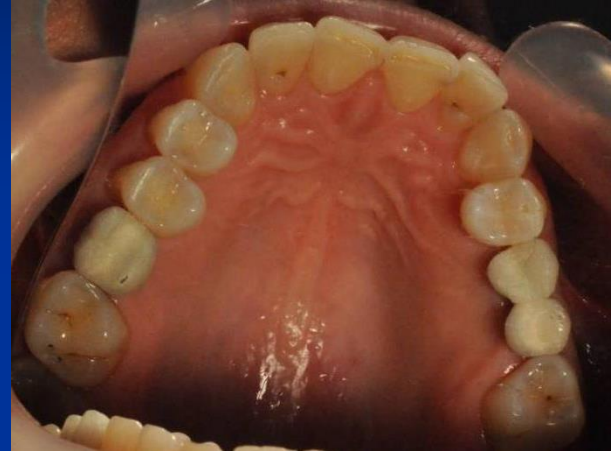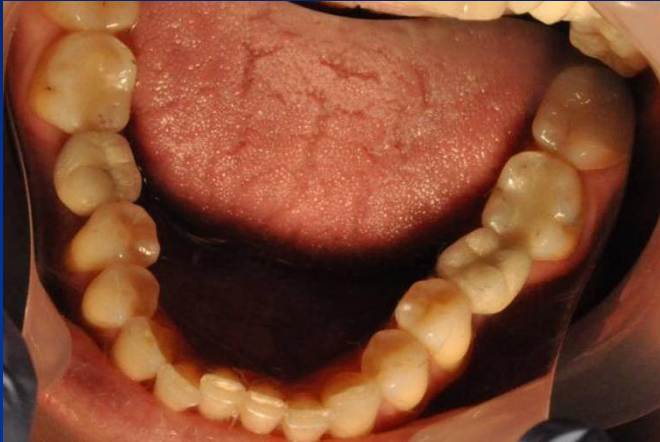Ismételt vázpróba



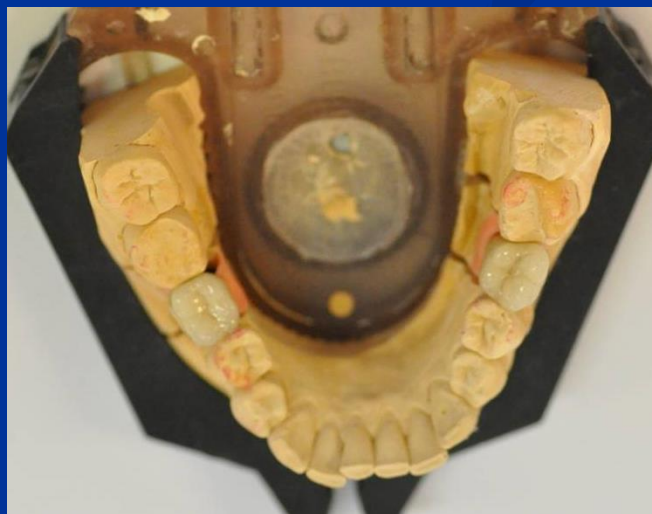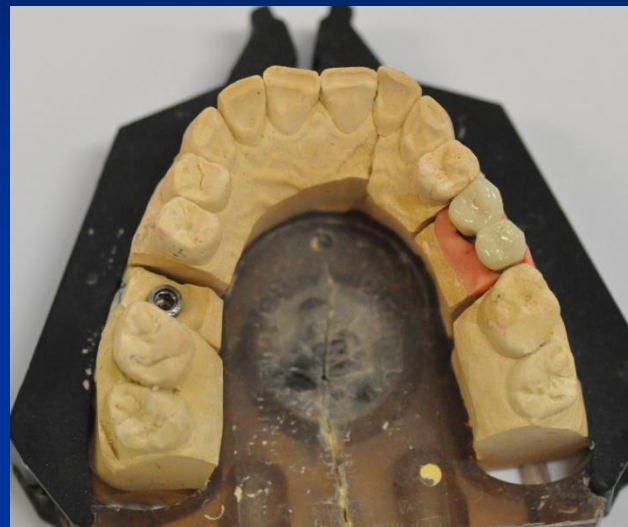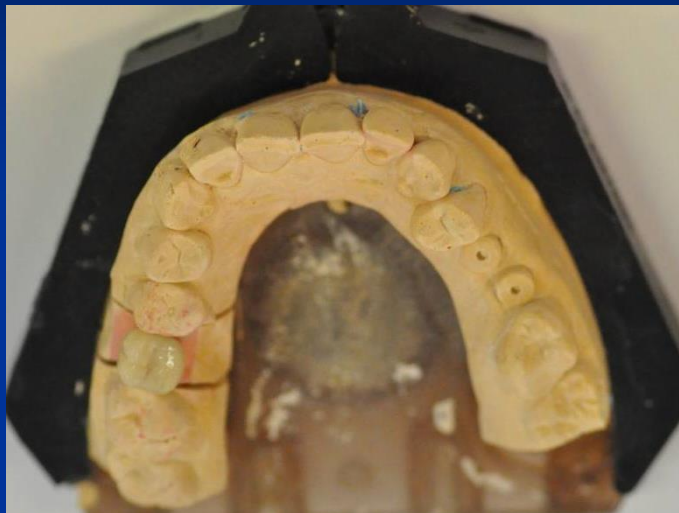Mattpróba mintákon



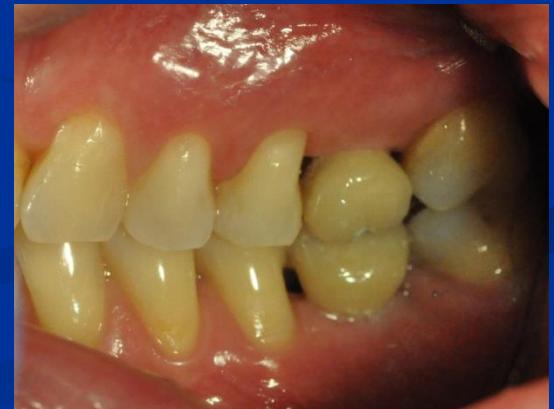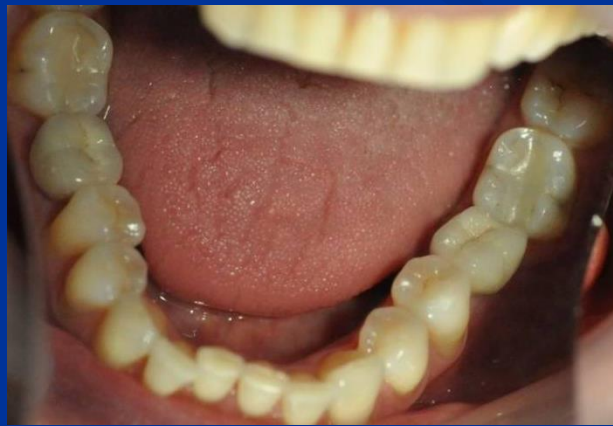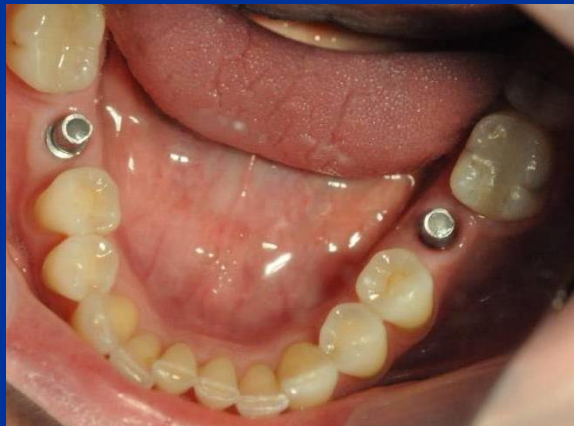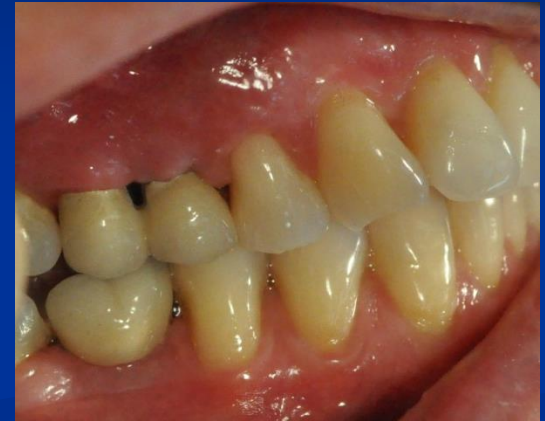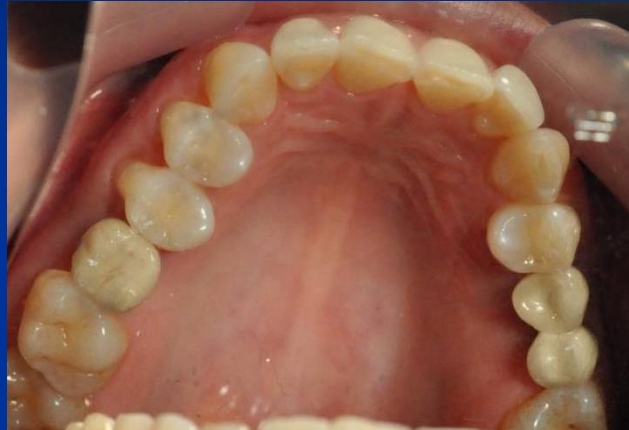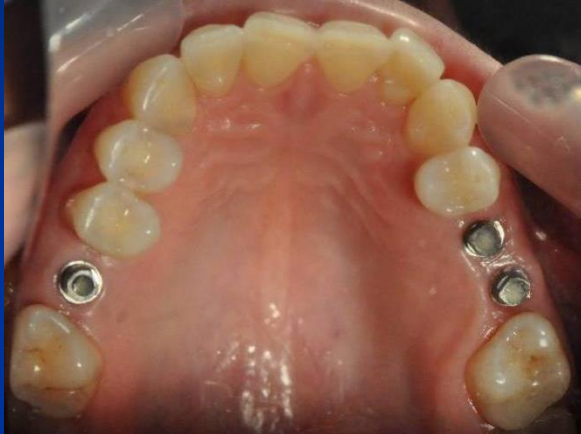Mattpróba



Fényreégetett koronák, mintán



Átadás, becementezés



**Köszönöm a
megtisztelő figyelmet!**