



Semmelweis Egyetem Fogorvostudományi Kar Fogászati és Szájsebészeti Oktató Intézet

igazgató: Dr. Kivovics Péter egyetemi docens

<http://semmelweis-egyetem.hu/fszoi/>

<https://www.facebook.com/fszoi>




Foramen coecum caries ellátása



Dr. Rendek Luca

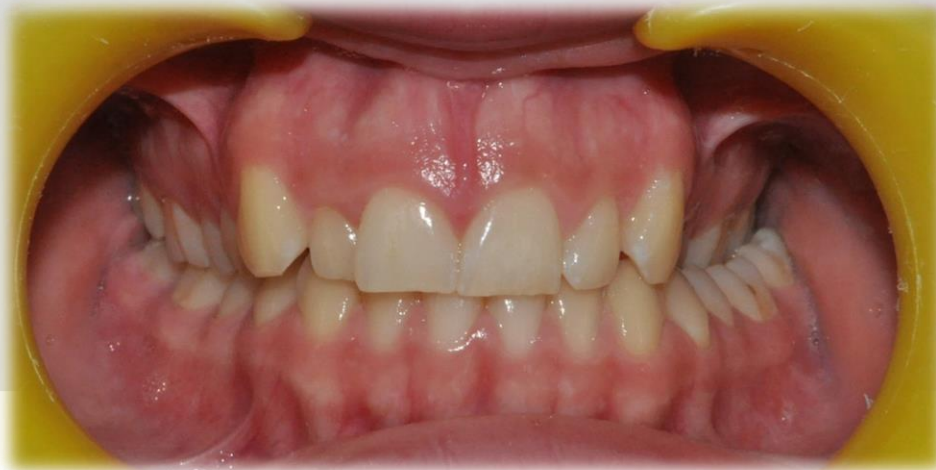Tutor: Dr. Turi Gábor
Osztályvezető Helyettes

Konzulens: Dr. Horváth János
Osztályvezető Főorvos



Esetismertetés

- 16 éves lány
- Intézetünkbe fogszabályozás miatt érkezett
- Panasza: szeretné, ha esztétikusabb lenne a mosolya



Általános anamnézis

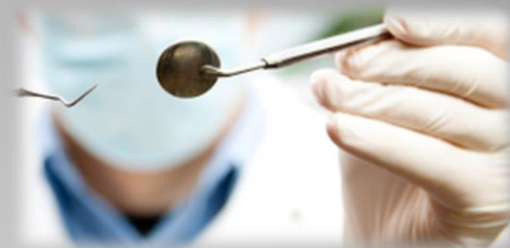- Általános, szisztémás, kezelést befolyásoló betegsége nincs
- Gyógyszert nem szed
- Gyógyszerérzékenység ről nem tud
- Allergia: nincsen
- Egészségére káros szokása nincs
- Orrmanduláját korábban eltávolították

Fogászati anamnézis

- Rendszeresen jár fogorvoshoz
- Fogszabályzó készüléke korábban nem volt

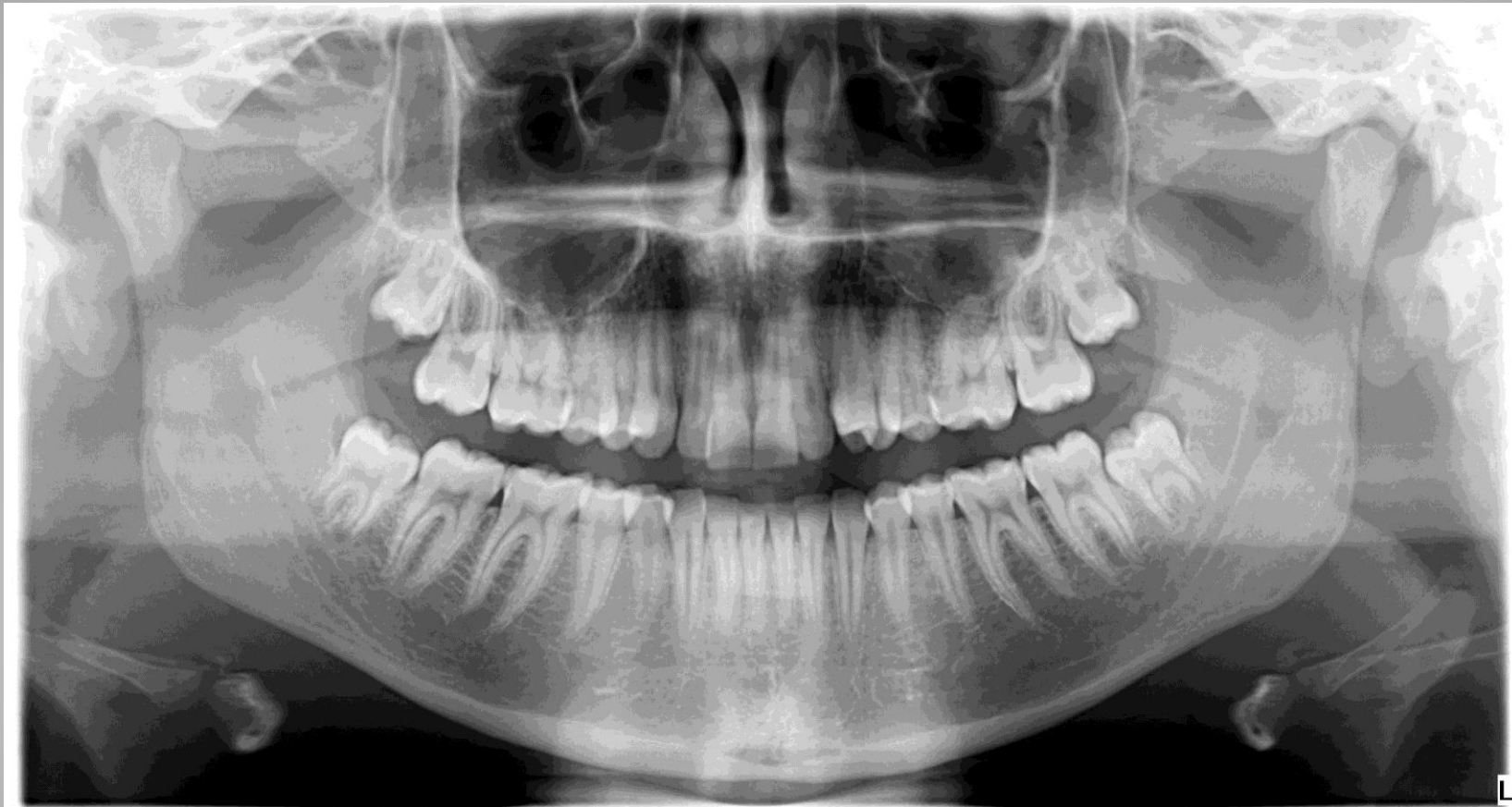

Fej-, nyak régió vizsgálata, intraorális vizsgálat



- Sztomato-onkológiai szűrés: negatív
- TMI vizsgálat során eltérés nem volt észlelhető
- Szájhygiénia: jó
- Parodontium állapota: ép

Panoráma röntgen

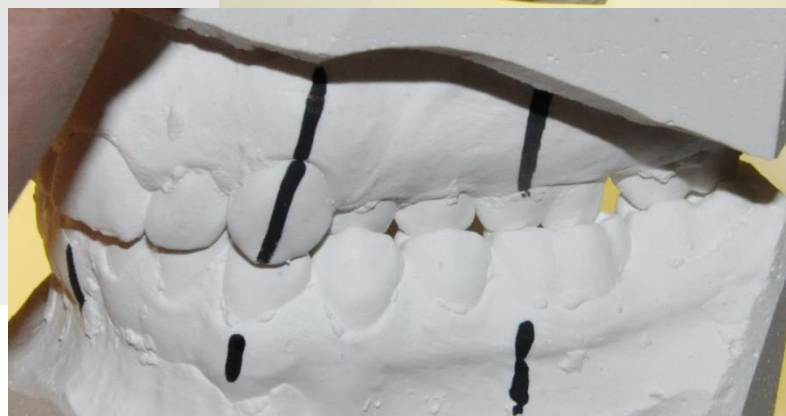
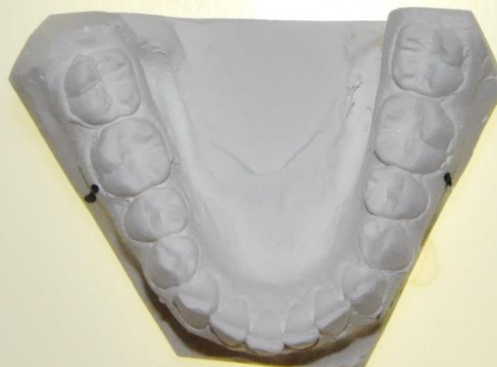
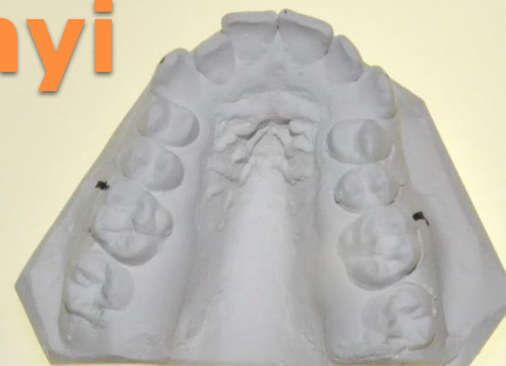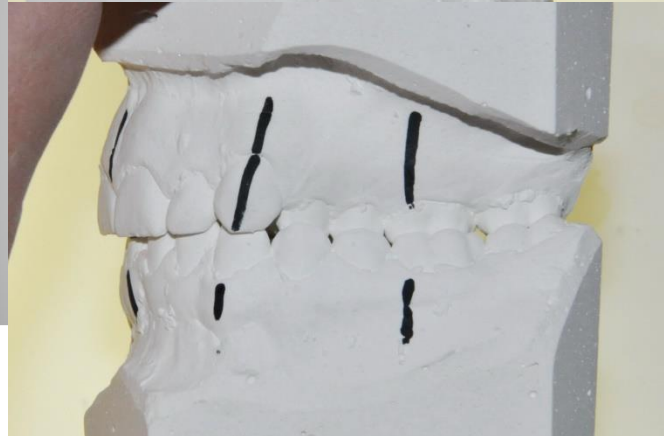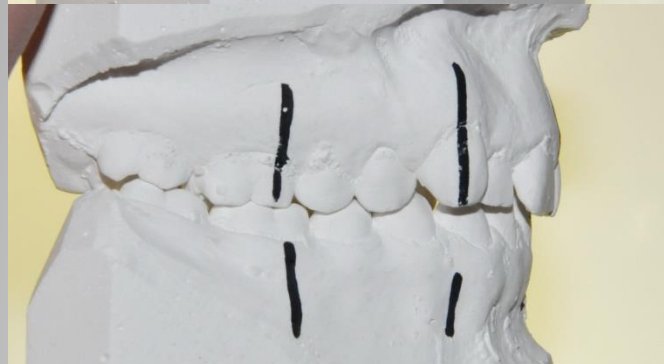Dentalis status

8															8
	7	6	5	4	3	2	1	1	2	3	4	5	6	7	
	7	6	5	4	3	2	1	1	2	3	4	5	6	7	
8															8

- Nincs aplasia
- Mind a 4 növekedésben lévő bölcsességfog látható a röntgenen, de valószínűsíthetően gond nélkül elő tudnak majd törni, és nem fogják veszélyeztetni a fogszabályozó kezelés eredményét.

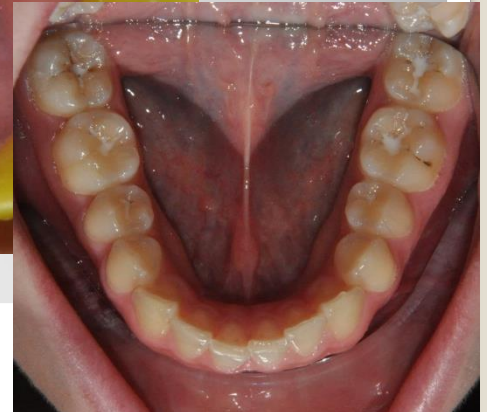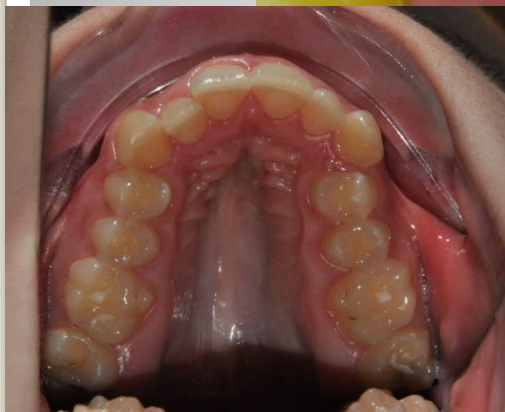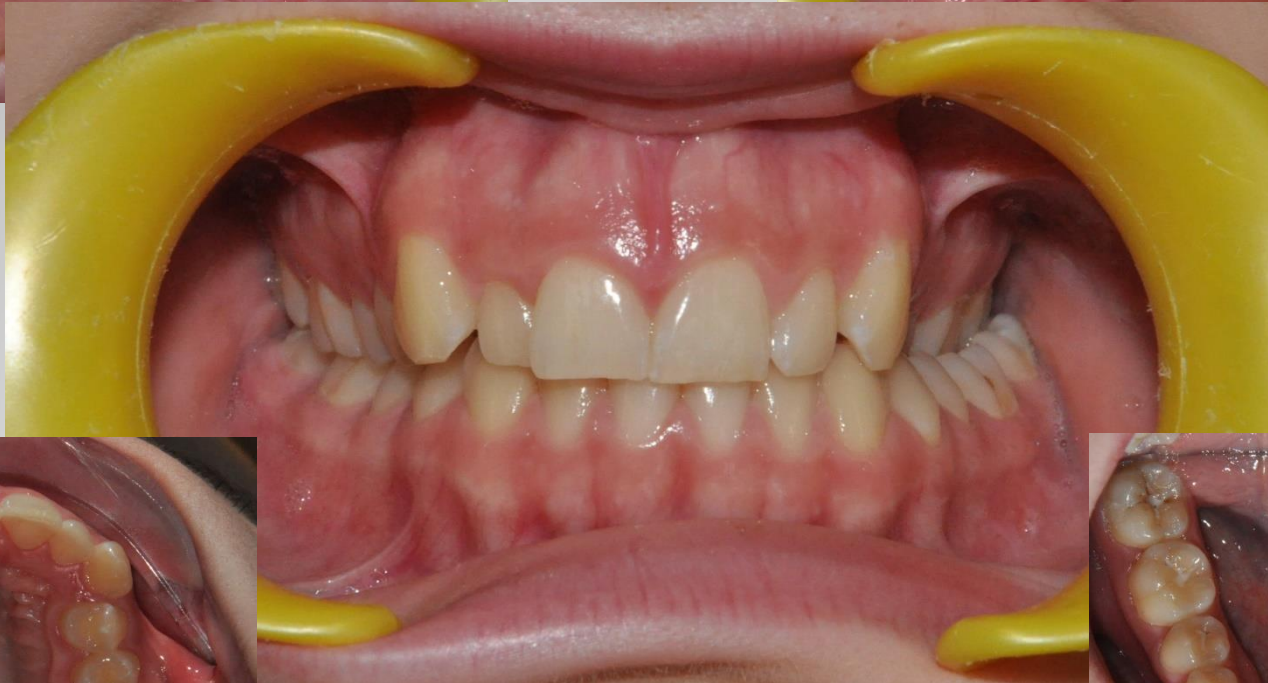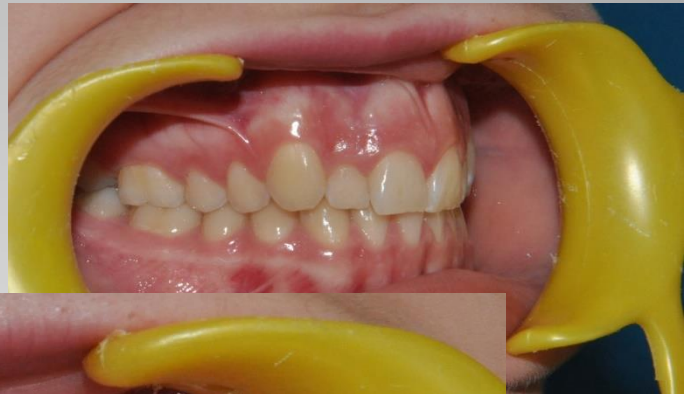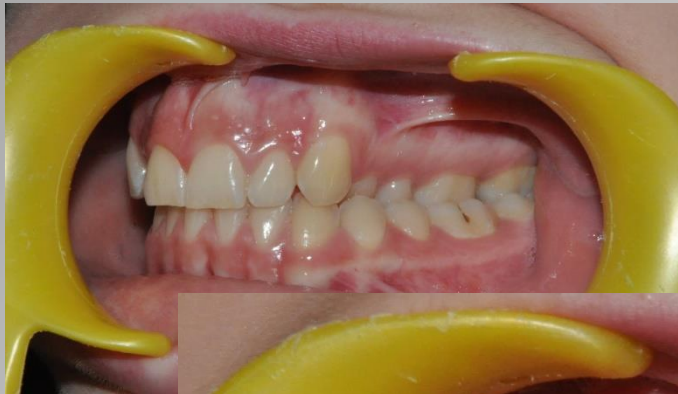Tanulmányi minta



Kiindulási arcfotók (a hyrax lezárása után)



Kiindulási szájfotók

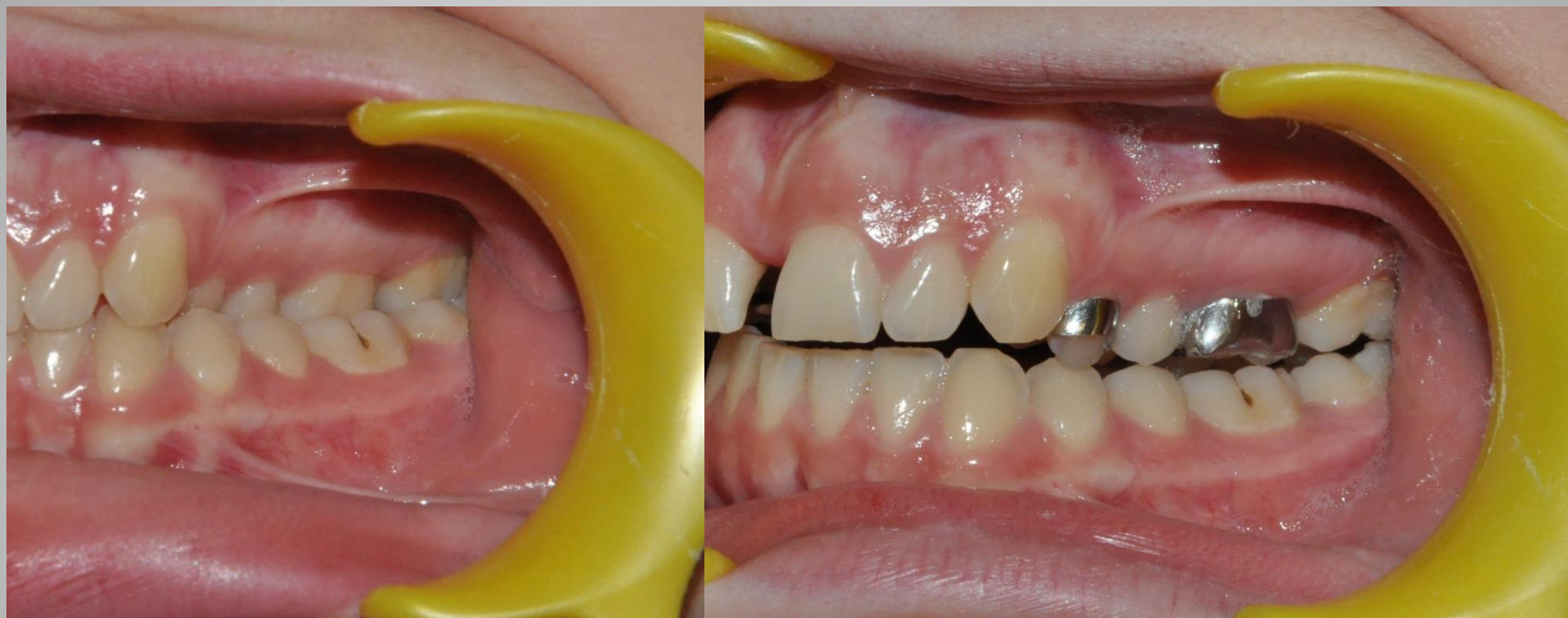

Kezelési terv

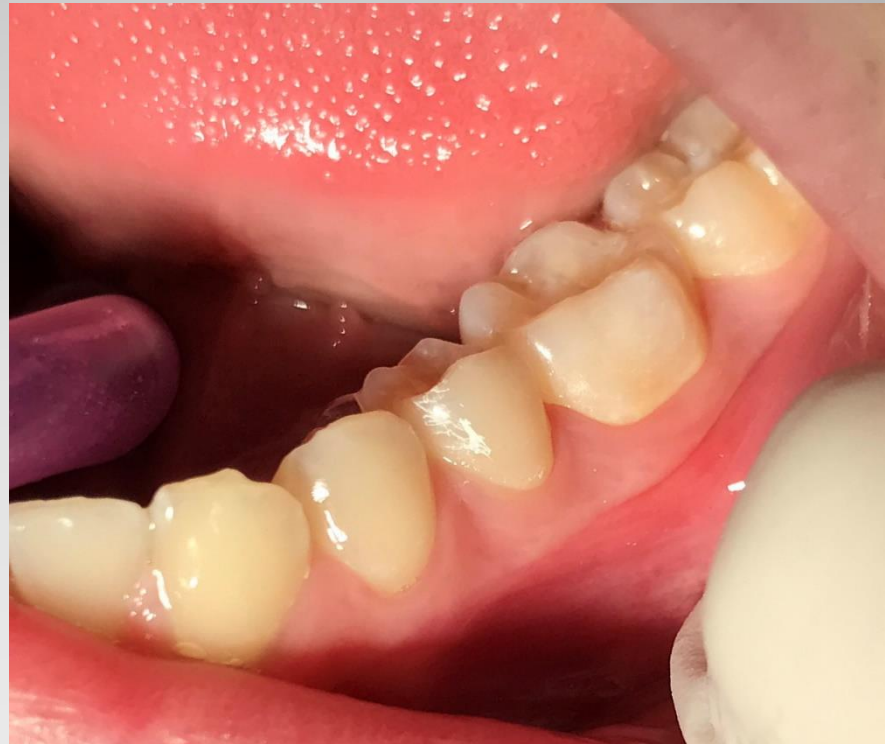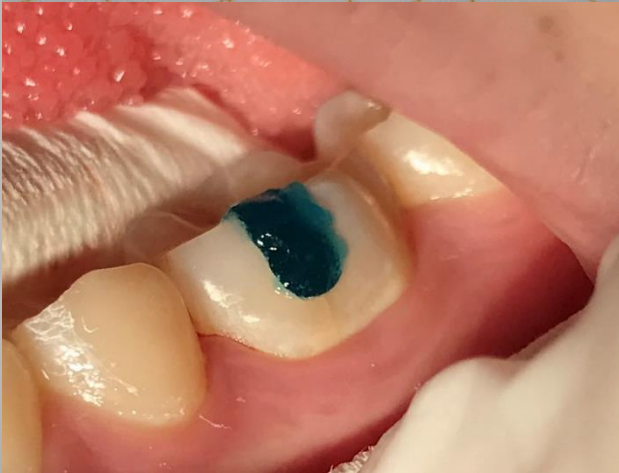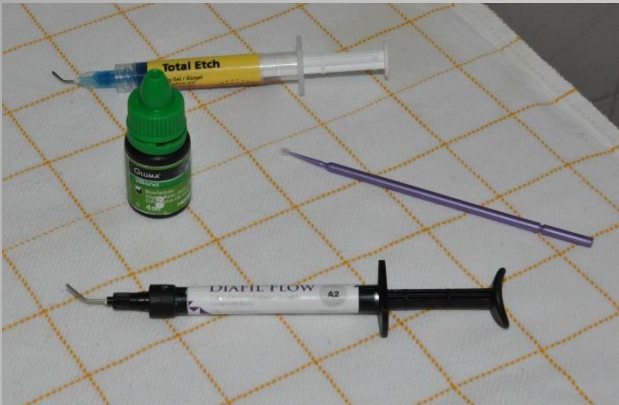- Hyrax, felső-, alsó beragasztott fogszabályozó készülék, goshgarian
- Felső fogív: sutura palatina mediana repesztése, fogív tágítása, nivellálás
- Alsó fogív: minimális torlódás rendezése
A fix készülék felragasztása előtt a 36-os fog foramen coecumában kialakult carieses laesiot el kell látni.
- Középvonal eltolódás rendezése
- Retenció



A 36-os fog foramen coecumában lévő szuvas laesio



A laesio feltárása és kitisztítása utáni savazás, majd bondozás, és a kész tömés finírozás és polírozás után



Jelenleg, 3 hónap elteltével itt tart a fogszabályozó kezelés:

