

# Semmelweis Egyetem Fogorvostudományi Kar Fogászati és Szájsebészeti Oktató Intézet

igazgató: Dr. Kivovics Péter egyetemi docens

<http://semmelweis-egyetem.hu/fszoi/>

<https://www.facebook.com/fszoi>



## Esetbemutató

Szakorvosjelölt: Dr. Moldvai Júlia Helga

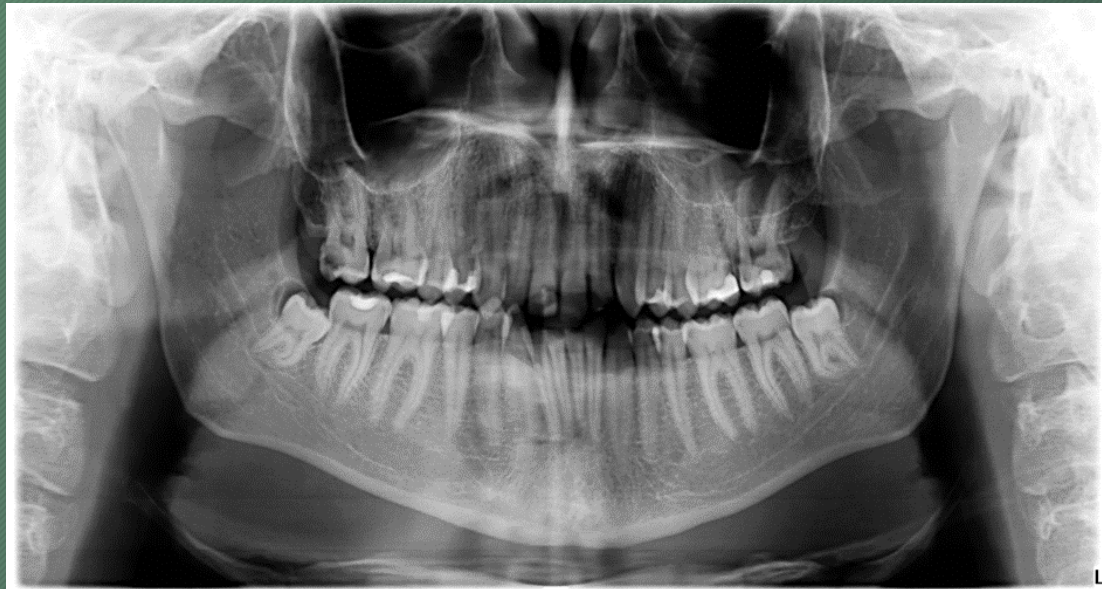Mentor: Dr. Kivovics Péter egyetemi docens

Tutor: Dr. Katona István osztályvezető főorvos



# A fogorvosi vizsgálatra érkezés indoka

A páciens az intézetet a bal és jobb felső kvadránsban észlelt fájdalom miatt kereste fel.



# Általános anamnézis

- 25 éves, férfi páciens
- Foglalkozása: szakács
- Az egészséges állapottól jellemzően eltérő, és adott esetben más fogászati beavatkozás szempontjából számottevő kórtani anomália nincs.
- Egészségre káros szokások: nincsenek
- 6 éve életet veszélyeztető balesete volt, ami által sérültek front fogai.

# Fogászati anamnézis

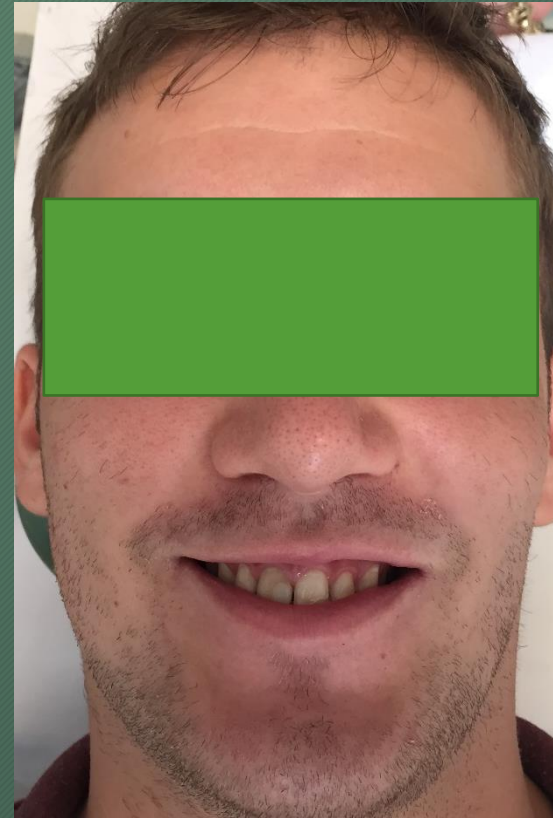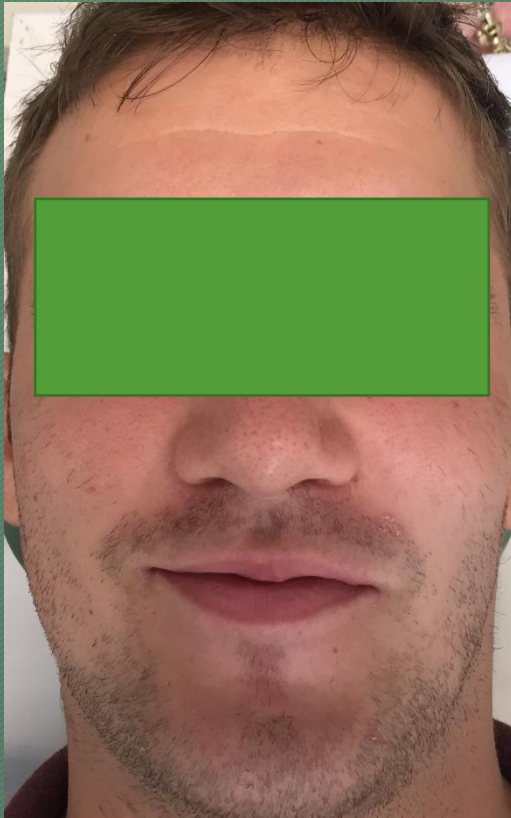
- Ambuláns ellátás során megtrepanálták a bal felső 6-os fogát.
- A bal és jobb felső 7-es fogát eltávolították a szájsebészeti osztályon.
- Az ambuláns és szájsebészeti beavatkozást megelőzően 1 éve nem járt fogorvosnál, akkor készültek a tömései, illetve gyökérkezelték a jobb felső 1-sét, amit nem fejeztek be.

# Fej-, nyak régió vizsgálata, intraorális vizsgálat

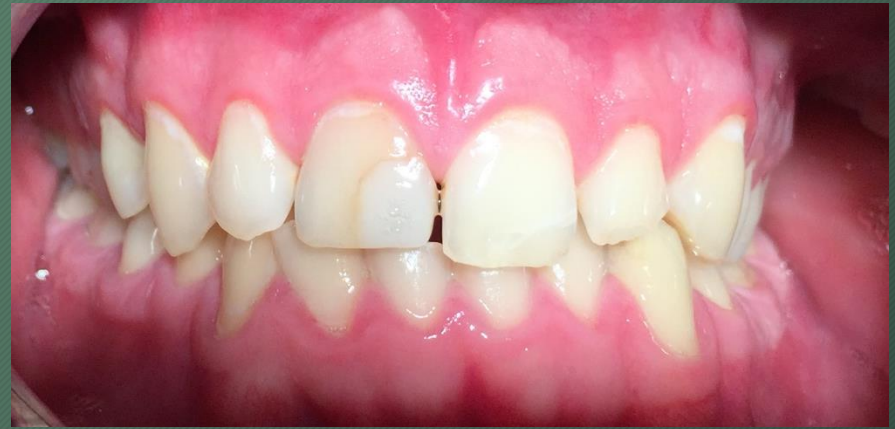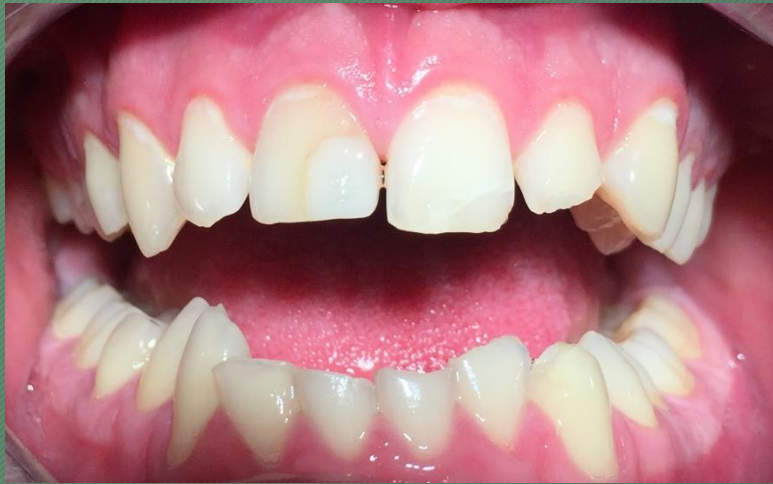- TMI-vizsgálat: negatív
- Sztomato-onkológiai szűrés: negatív
- PSR-index: 

1	1	1
1	1	1
- Szájhygiéne: nem megfelelő
- Harapási forma: eugnath, Angle I.
- Fábián és Fejérdy-féle protetikai osztály: 0

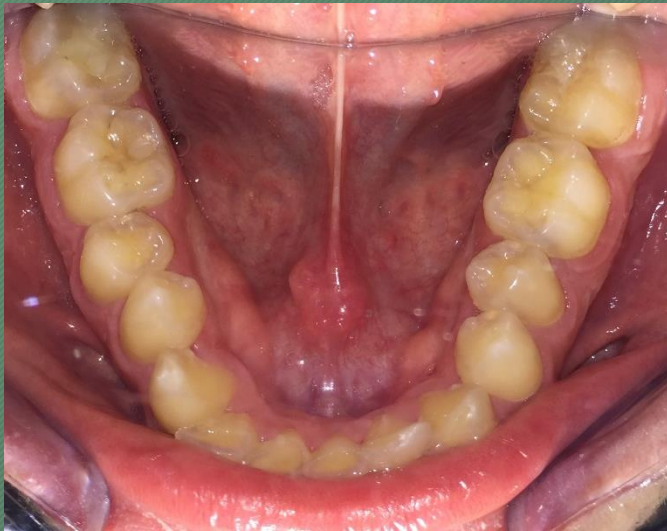# Fotódokumentáció Teljes arc



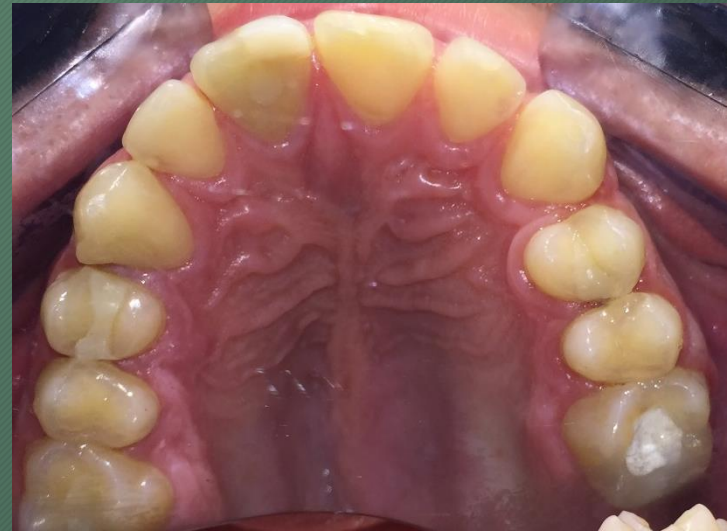# Fotó a felső és alsó fogakról nyitott helyzetben és IKP-ban



# Fotó az alsó és felső fogívről



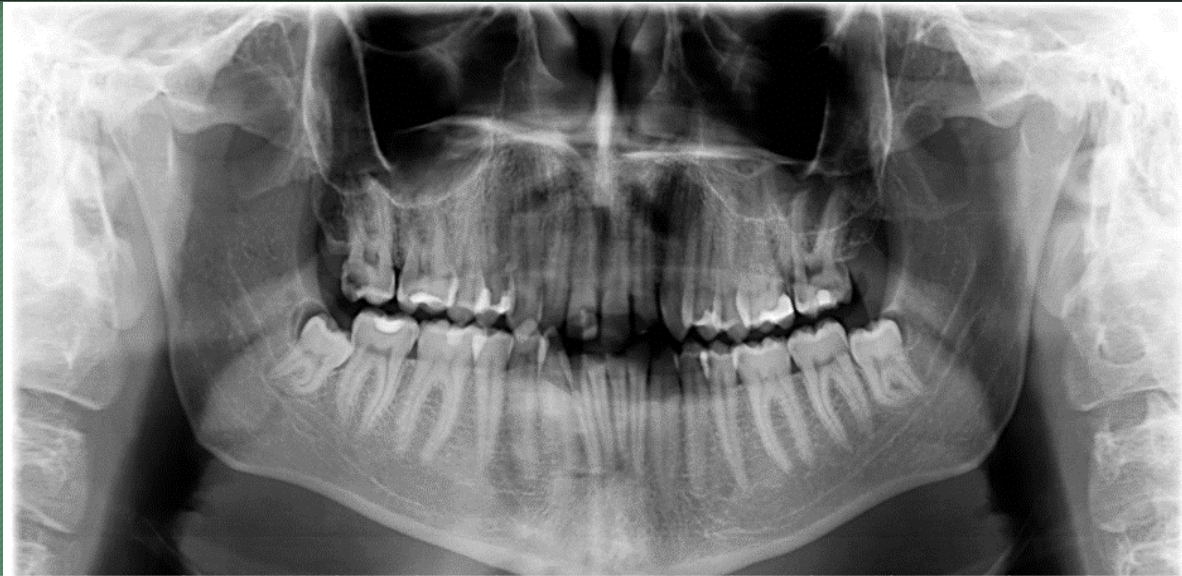Fábián és Fejérdy-féle  
osztályozás szerint: 0



Fábián és Fejérdy-féle  
osztályozás szerint: 0



# Kiindulási orthopantomogram felvétel

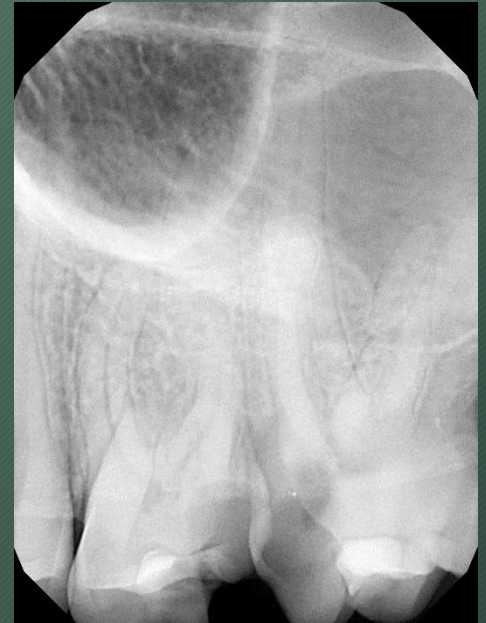
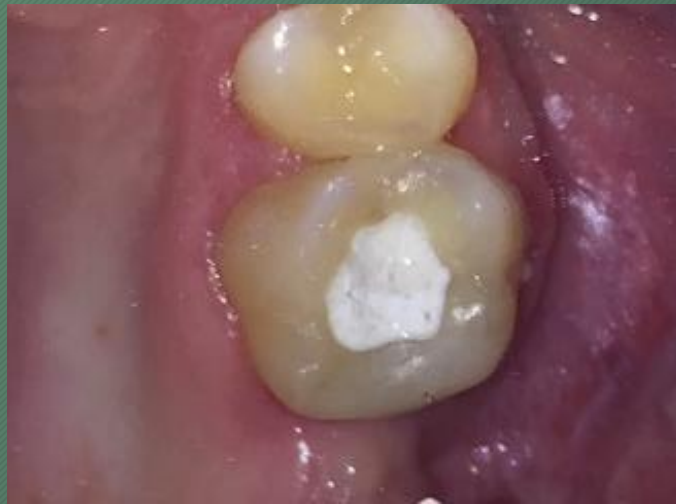
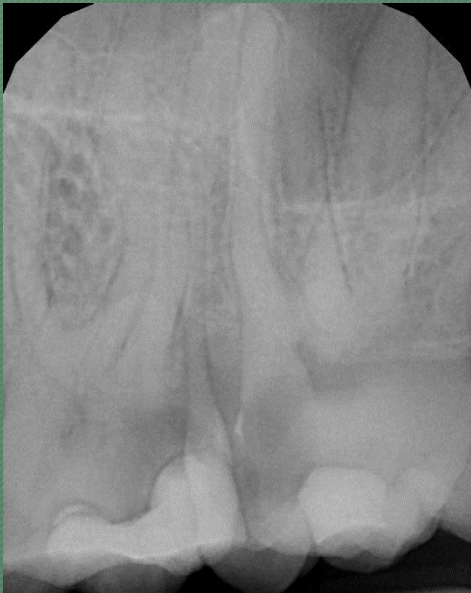
x	c	Kt O		Kt MOD			Gyk Kt				Kt OD		Kt OD SC	Kt MO SC	x
8	7	6	5	4	3	2	1	1	2	3	4	5	6	7	8
8	7	6	5	4	3	2	1	1	2	3	4	5	6	7	8
I	Kt O													Kt O	I

# Kezelési terv

- Professzionális fogtisztítás, instruálás, motiválás.
- 26-os fog töméseltávolítás, preendo felépítmény készítése, koronahosszabbítás, gyökérkezelés, gyökértömés, gyógyulást követően, betét készítése
- Továbbiakban: frontfogak helyreállítása

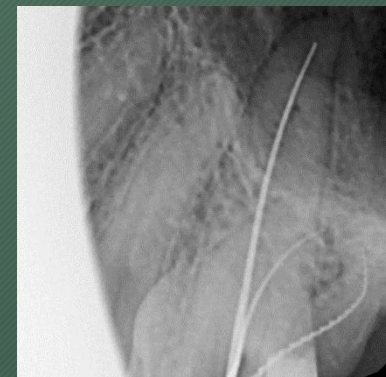
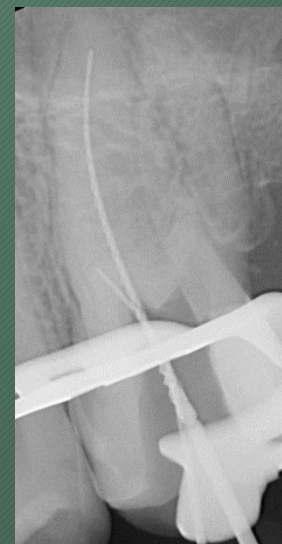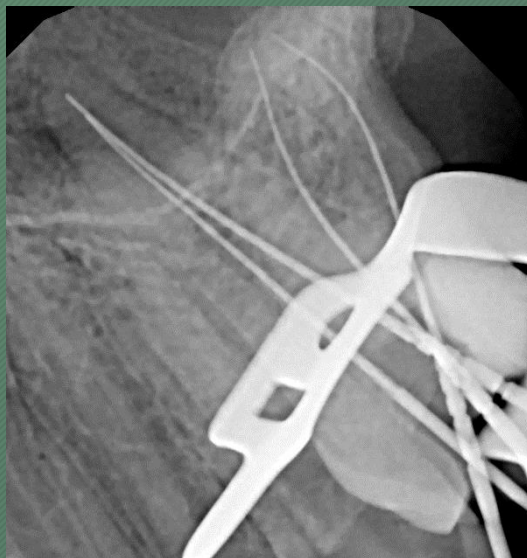
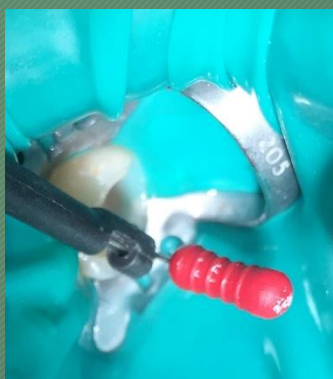# Kiindulási fotó és röntgen a 26-os fogról



# A 26-os fog vizsgálata

- Inspekció, palpáció: occlusodistalis ideiglenes tömés
- Percusszió: pozitív
- Szenzitivitás: negatív
- Periapicalis röntgen: periapicalis elváltozás nem látható
- Diagnózis: irreverzibilis pulpitissel érkezett a páciens az ambulanciára

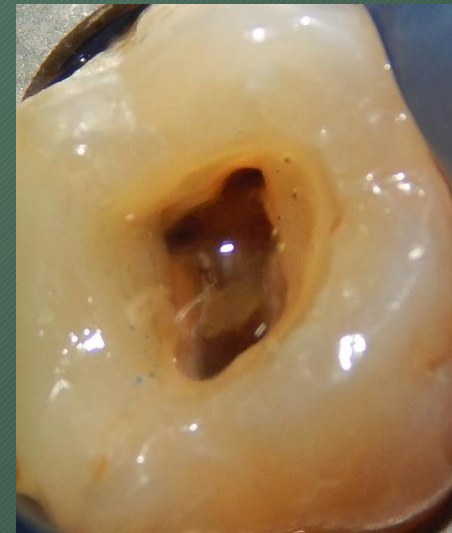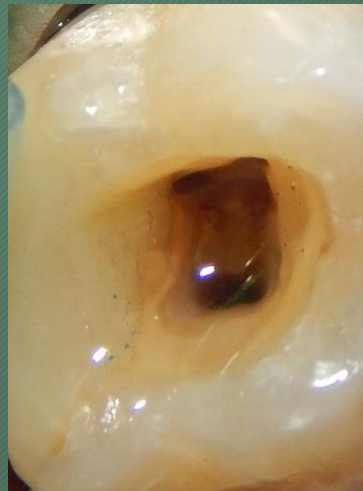
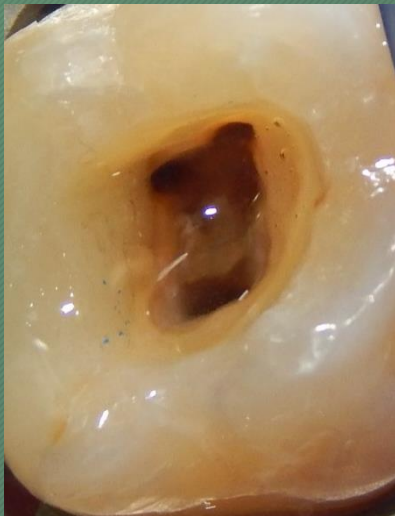
# A gyökérkezelés teljes dokumentációja apex locatoros bemérés, tűs kontroll



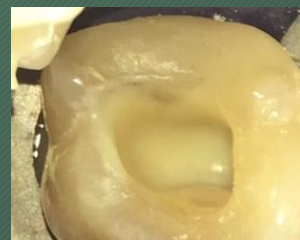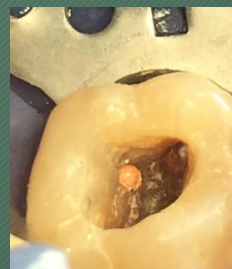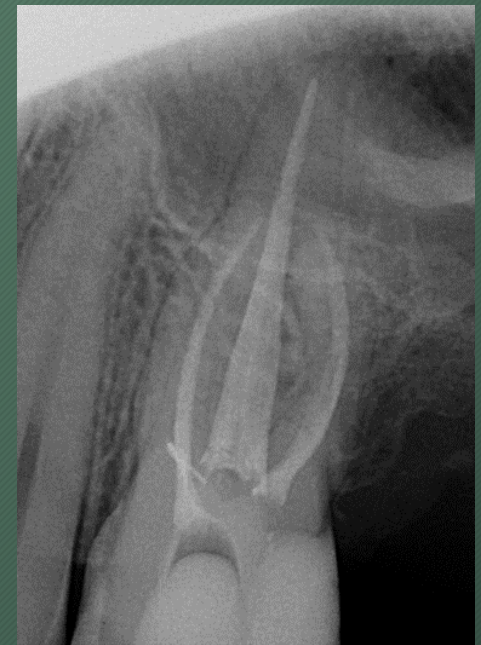

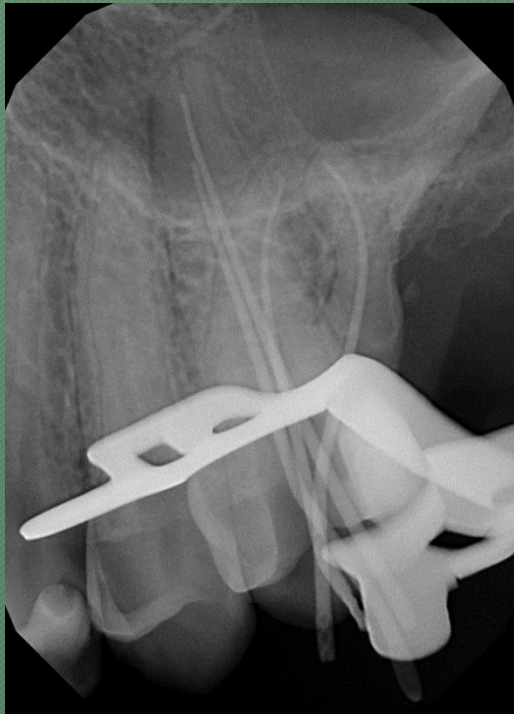
Apex locator: Woodpax 1 (Woodpecker)  
Referenciapontok: MB-DB csücsök,  
DB-MP csücsök, P-DP, MP csücsök  
Meghatározáshoz: #25, #30 Kerr-reszelő és H file  
Munkahosszak: MB-24mm, DB-24mm, P-27mm,  
MB2-10mm, kalcifikálódott

Kemomechanikai  
megmunkálás:  
15%-os EDTA  
Desztillált víz  
3%-os NaOCl  
Step back  
technika

# Fotó a bemeneti kavitásról



# Gyökértömés és kontroll röntgen

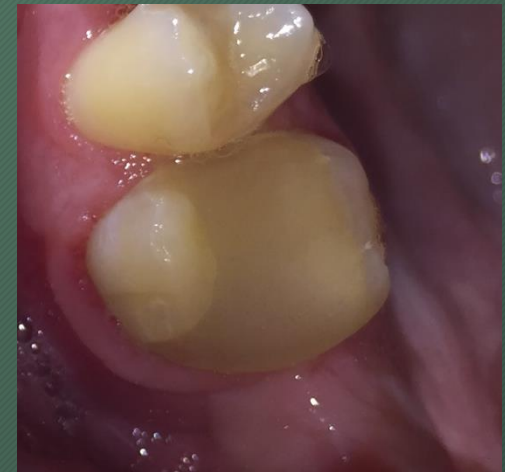
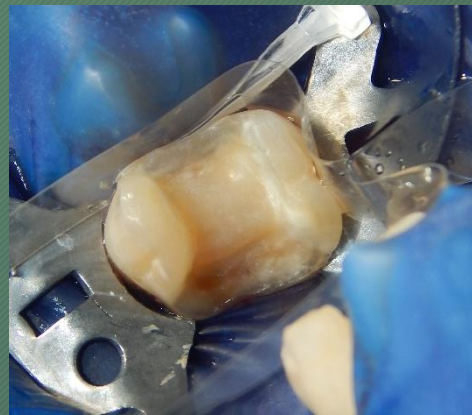
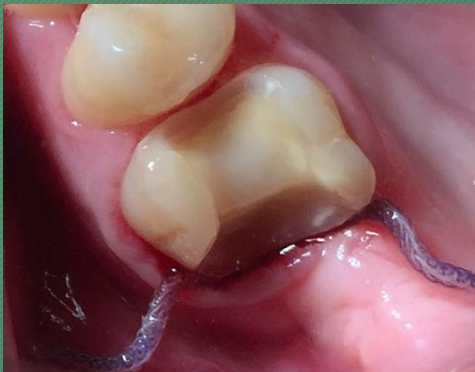Lateral kondencáció  
Sealer: AH plus (Dentstply)  
Gyökértömés visszafúrása,  
cavitas lezárása: Vitre bond  
(3M ESPE)

# A fog végleges restaurálása

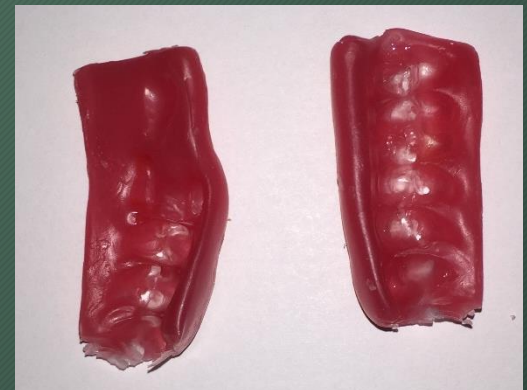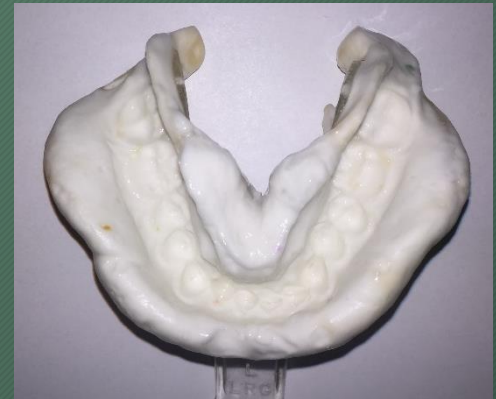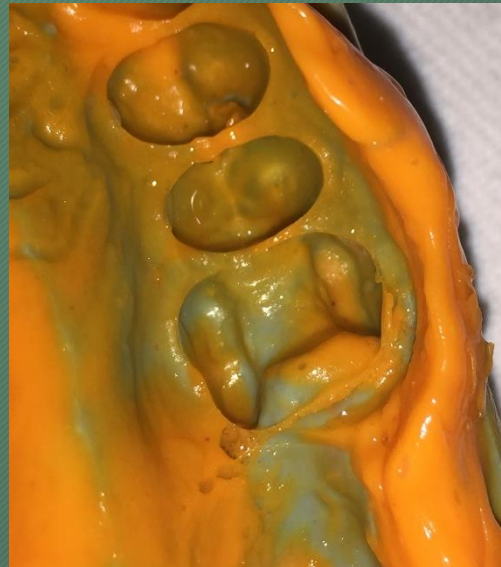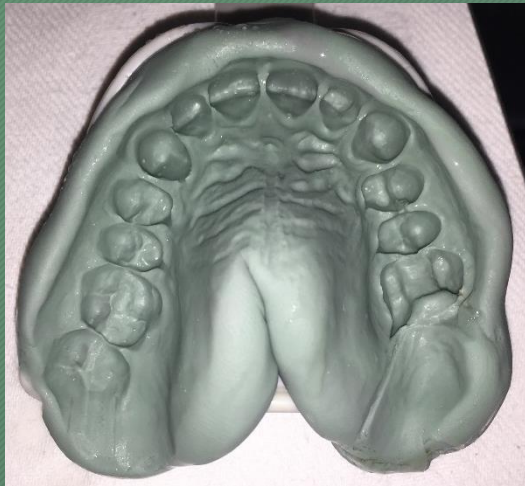## Kompozit onlay készítése

### Üregalakítás, ideiglenes tömés

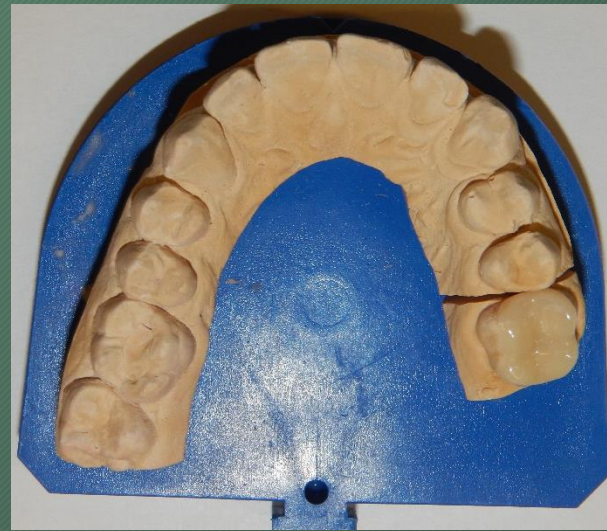
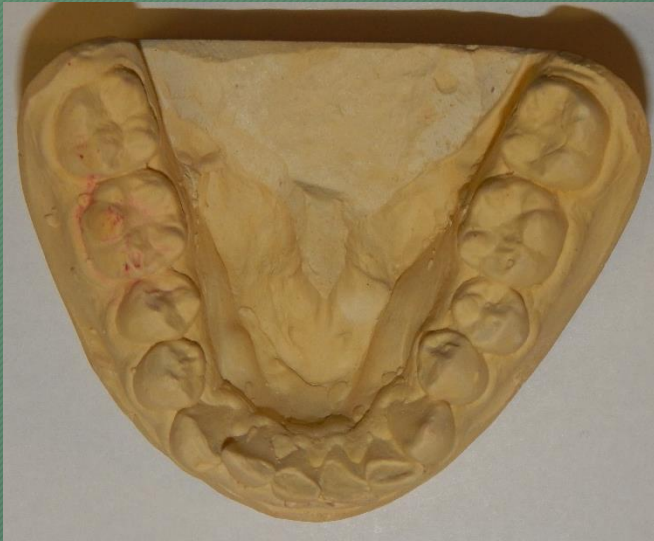


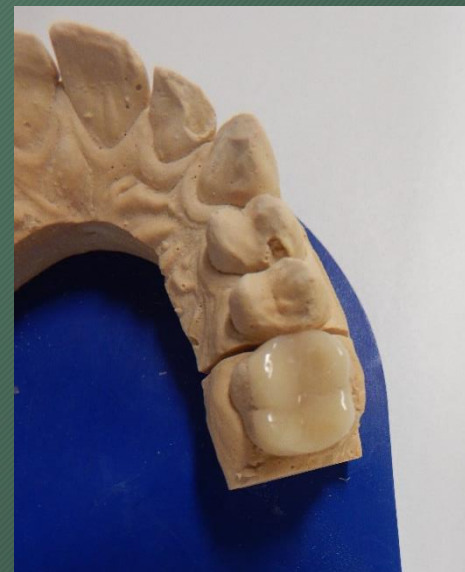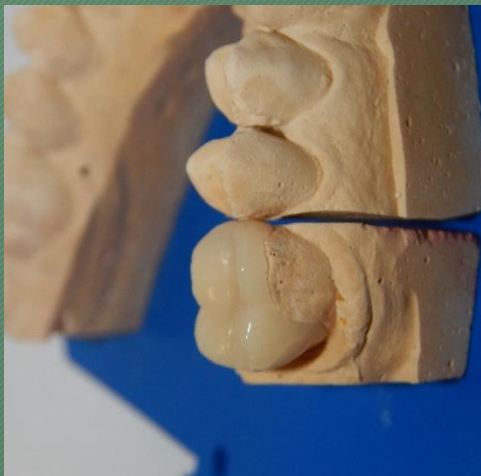# Precíziós-szituációs lenyomat (kétidejű, kétfázisú) antagonista lenyomat és viaszharapás



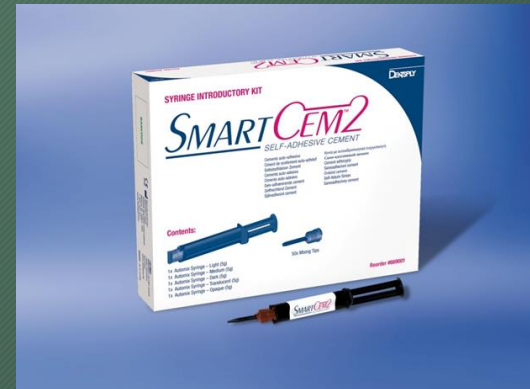
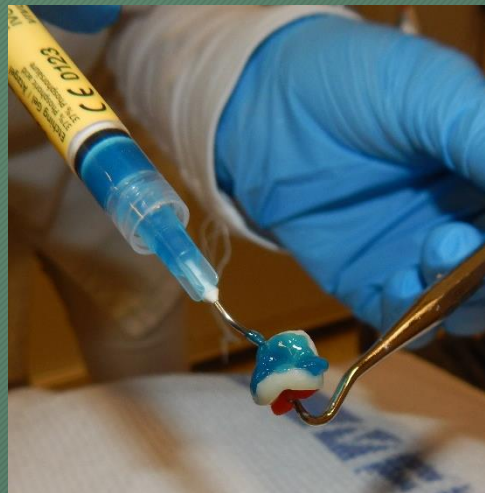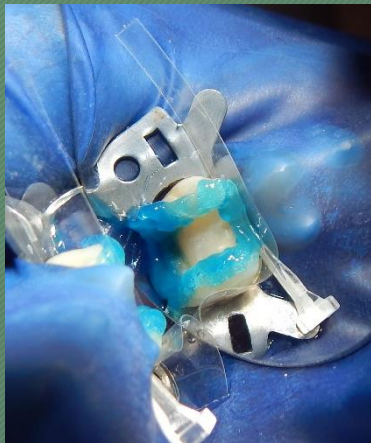# Minták



# Kész restaurátum a mintán



# Az elkészült onlay beragasztása



Fog szelektív savazása-37%-os orthofoszforsavval  
Betét előkészítése-37%-os orthofoszforsav  
Ragasztás: Smart Cem2 duál cementtel

# A beragasztott onlay

