

# Semmelweis Egyetem Fogorvostudományi Kar Fogászati és Szájsebészeti Oktató Intézet

igazgató: Dr. Kivovics Péter egyetemi docens

<http://semmelweis-egyetem.hu/fszoi/>

<https://www.facebook.com/fszoi>



## Esetbemutató

Szakorvosjelölt: Dr. Moldvai Júlia Helga

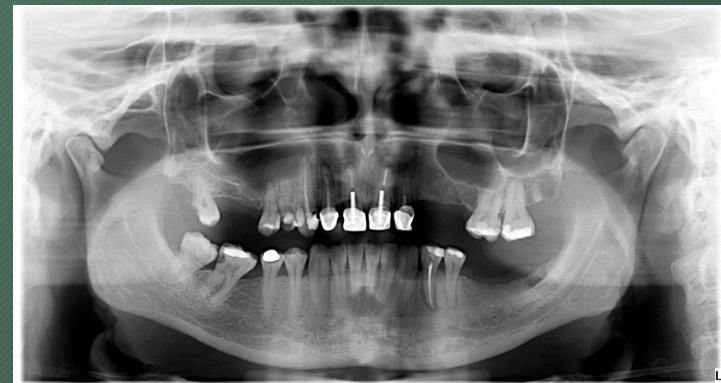
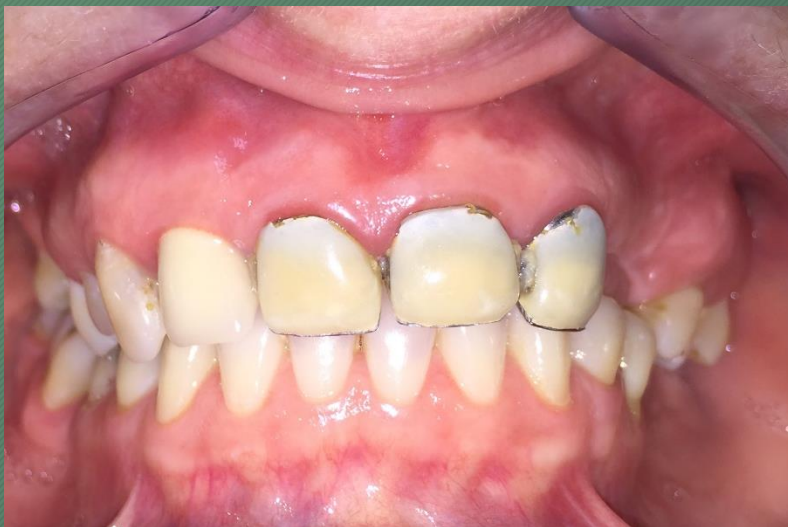Mentor: Dr. Kivovics Péter egyetemi docens

Tutor: Dr. Katona István osztályvezető főorvos



# A fogorvosi vizsgálatra érkezés indoka

A páciens az intézetet jobb felső 4-es fogának ellátása miatt kereste fel, illetve új fogpótlást szeretett volna.

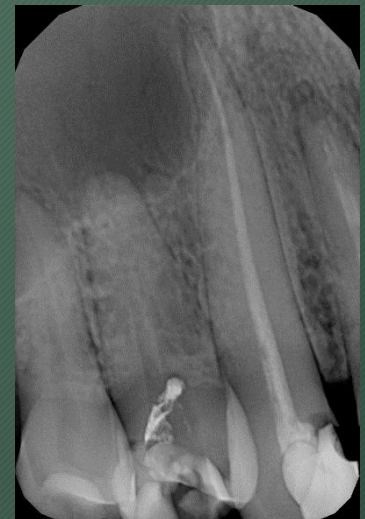

# Általános anamnézis

- 42 éves, nő páciens
- Foglalkozása: pedagógus
- Az egészséges állapottól jellemzően eltérő, és adott esetben más fogászati beavatkozás szempontjából számottevő kórtani anomália nincs.
- Egészségre káros szokások: nincsenek

# Fogászati anamnézis

- A páciens 2 hete járt a területileg illetékes fogorvosnál, ahol nem folytatták a jobb felső 4-es fog gyökérkezelését.
- A páciens bizalmát elvesztve érkezett hozzánk.
- Pótlásai több, mint 15 éve készültek.



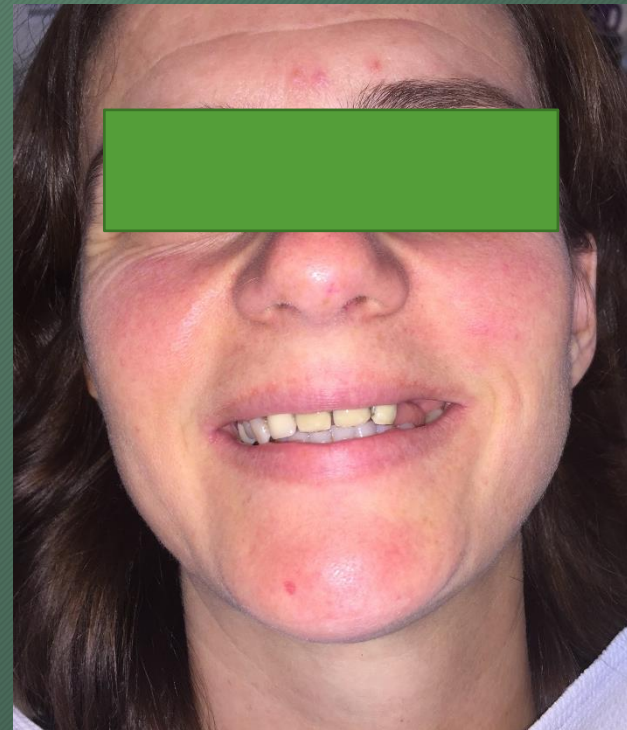
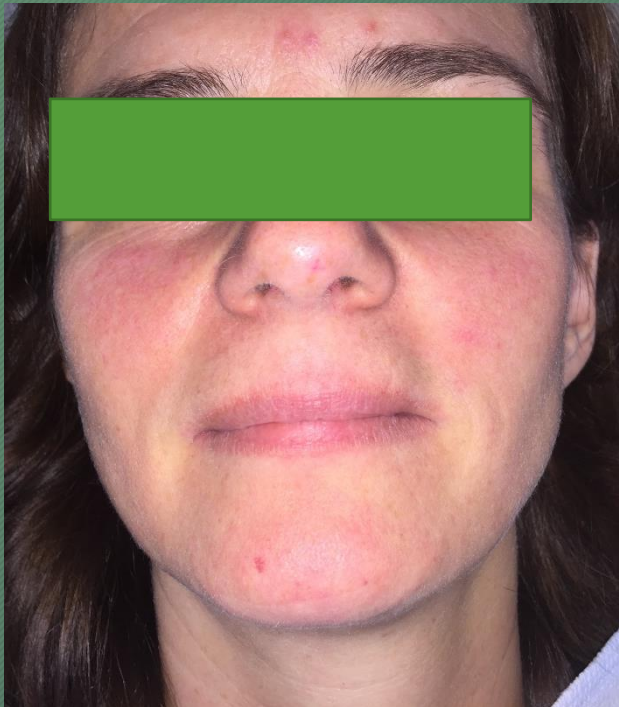
# Fej-, nyak régió vizsgálata, intraorális vizsgálat

- TMI-vizsgálat: negatív
- Sztomato-onkológiai szűrés: negatív
- PSR-index:

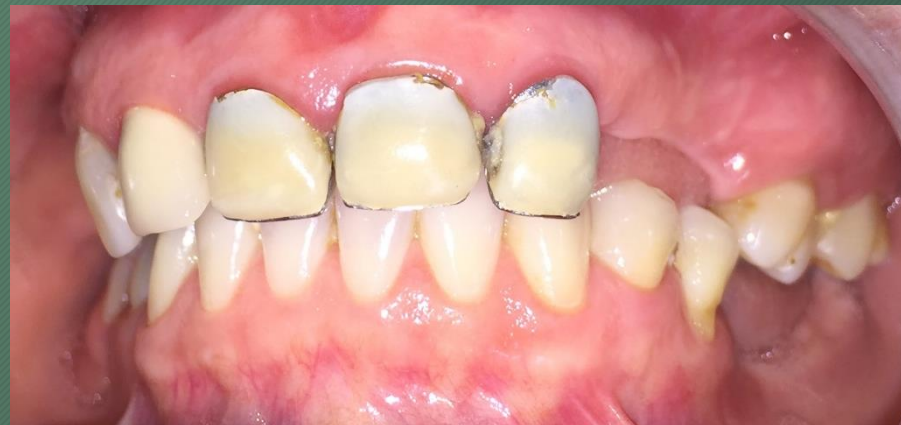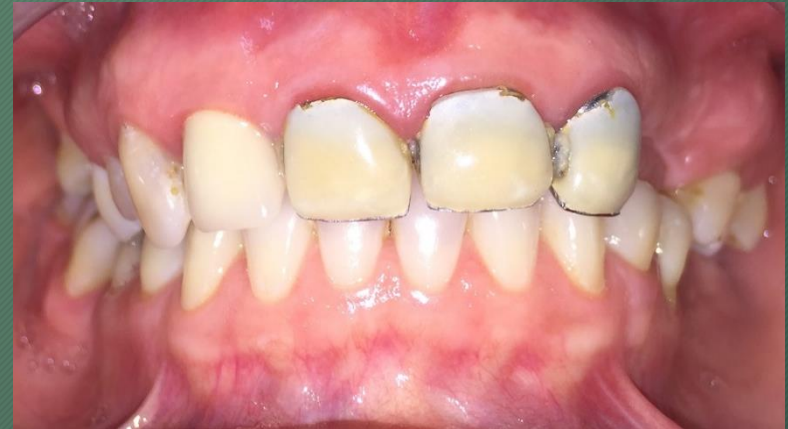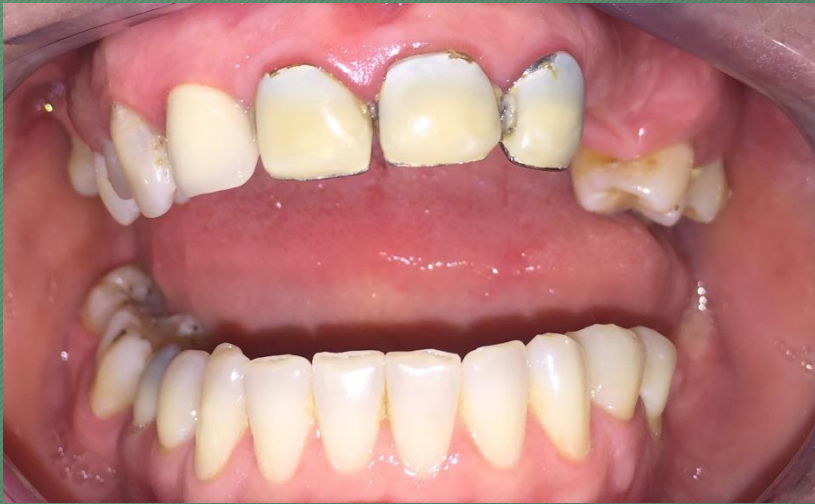1	1	1
1	1	1
- Szájhygiéne: nem megfelelő
- Harapási forma: eugnath, Angle I.
- Fábián és Fejérdy-féle protetikai osztály:  
Felül: 1B, Alul: 2A

# Fotódokumentáció

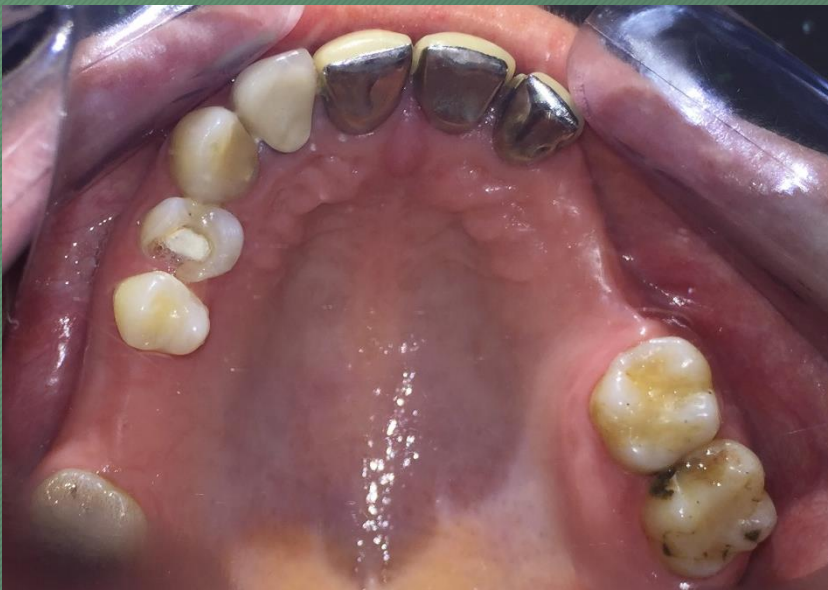## Teljes arc



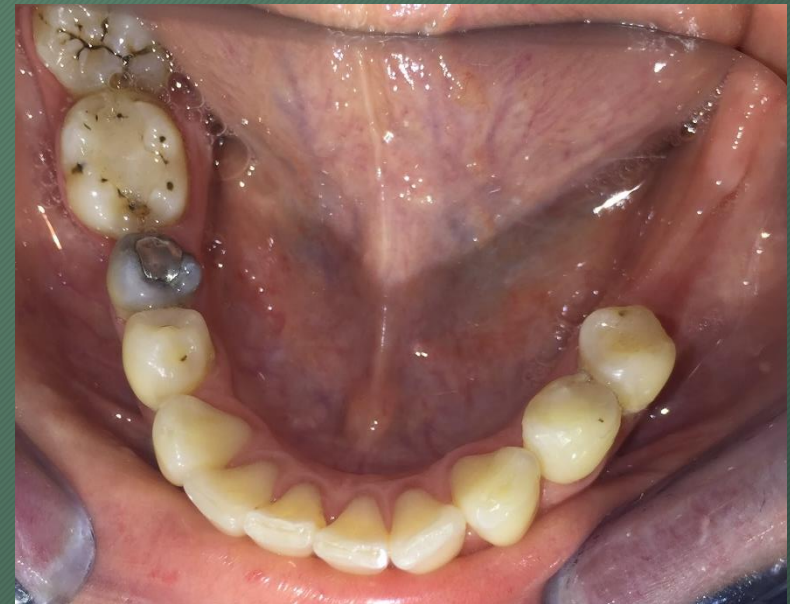# Fotó a felső és alsó fogakról nyitott helyzetben és IKP-ban



# Fotó az alsó és felső fogívről



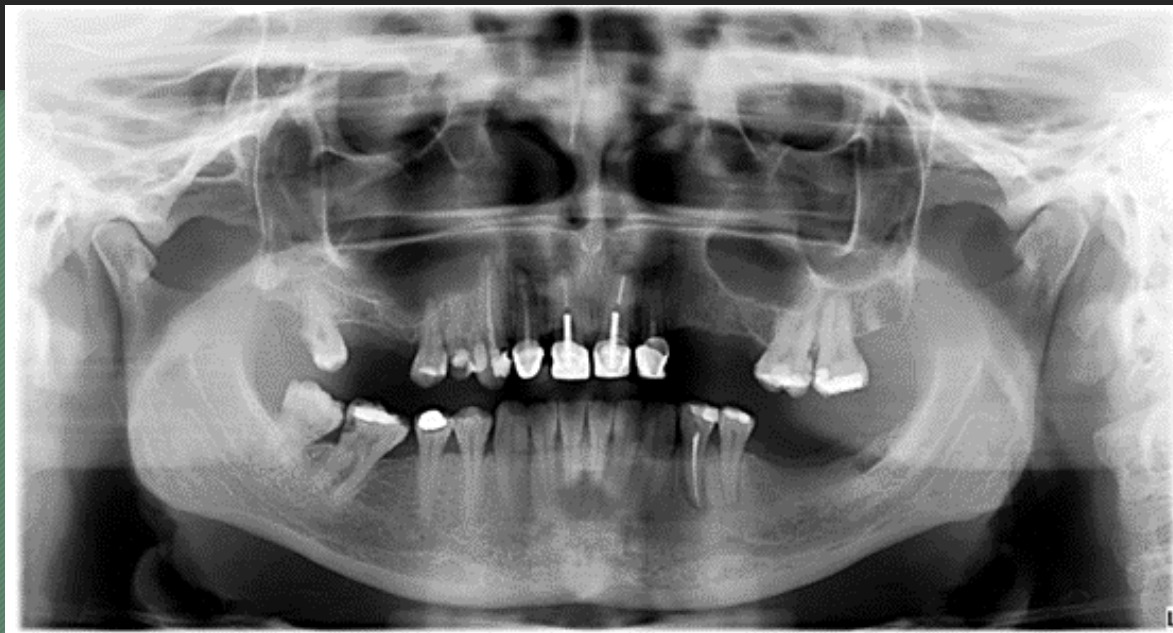
Fábián és Fejérdy-féle osztályozás szerint: 1B



Fábián és Fejérdy-féle osztályozás szerint: 2B



# Kiindulási orthopantomogram felvétel



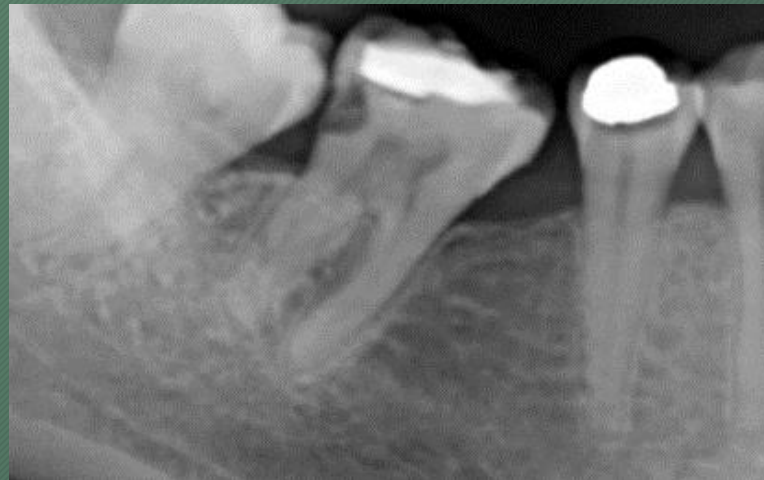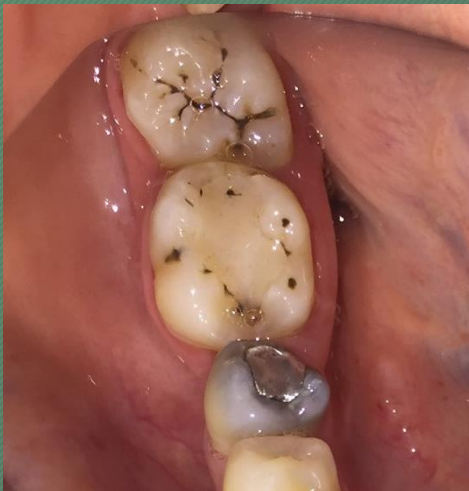c	x	x	KT OD	Gyk lt	Gyt Kt mbp	Gyt k	Gyt Cs+k	Gyt Cs+k	Gyt k	x	x	x	Kt OD sc	Kt MO sc	rr
8	7	6	5	4	3	2	1	1	2	3	4	5	6	7	8
8	7	6	5	4	3	2	1	1	2	3	4	5	6	7	8
bc	Kt O sc	x	At O sc								Gyt Kt OD	Kt O	x	x	x

# Kezelési terv

- Professzionális fogtisztítás, instruálás, motiválás.
- 14, 18, 28 radix relictá extractio
- 45, 47, 48, 26, 27 töméskészítés
- 13, 12, 11, 21, 22 gyökértömés revízió
- Továbbiakban: gyökércsapos műcsonkok készítése: 12, 11, 21-es fogakba
- Fogpótlás készítése

Töméskészítés 45-ös, 47-es  
és 48-as fogakba

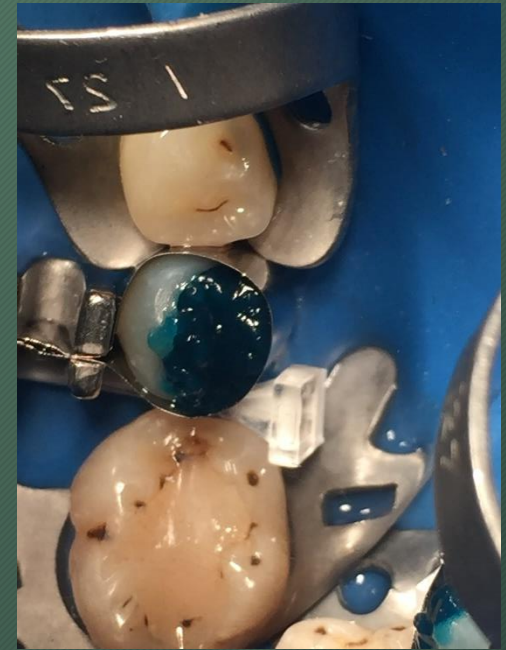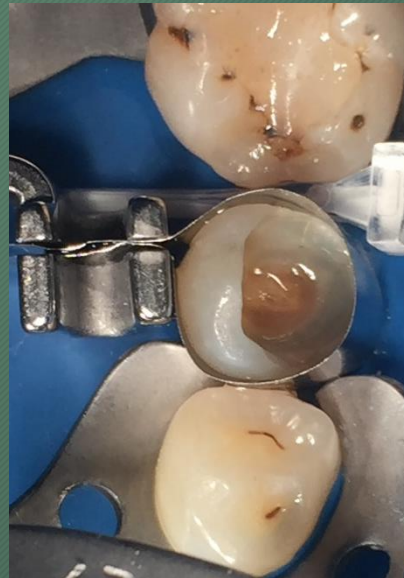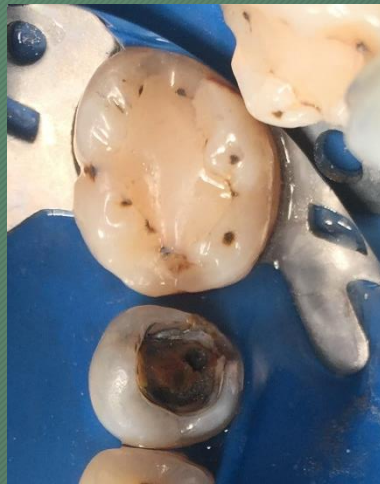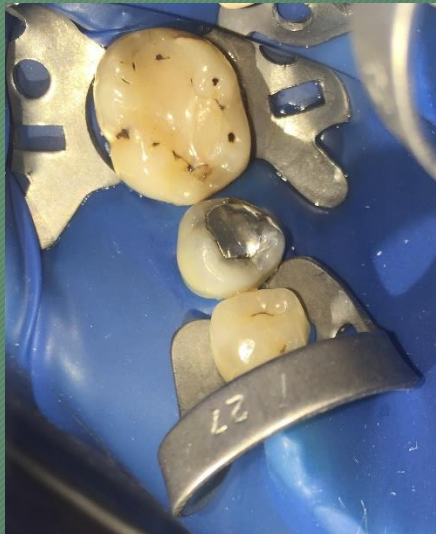# Kiindulási fotók és röntgen a 44, 47 és 48-as fogakról



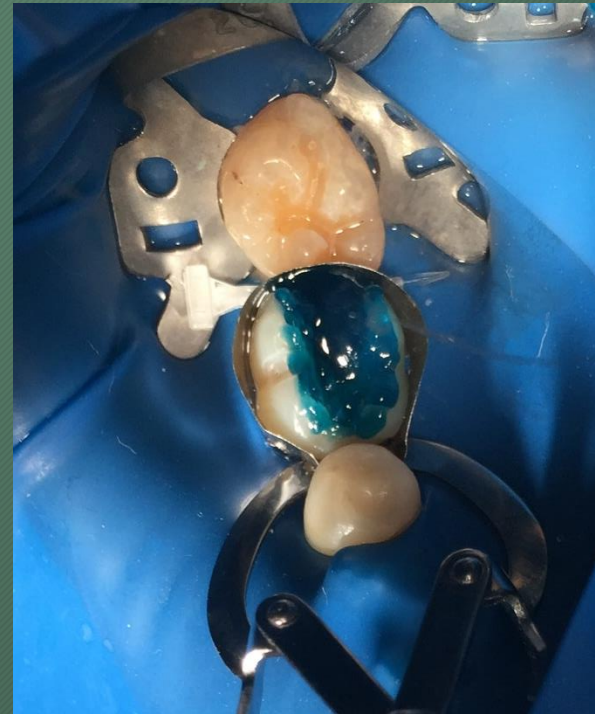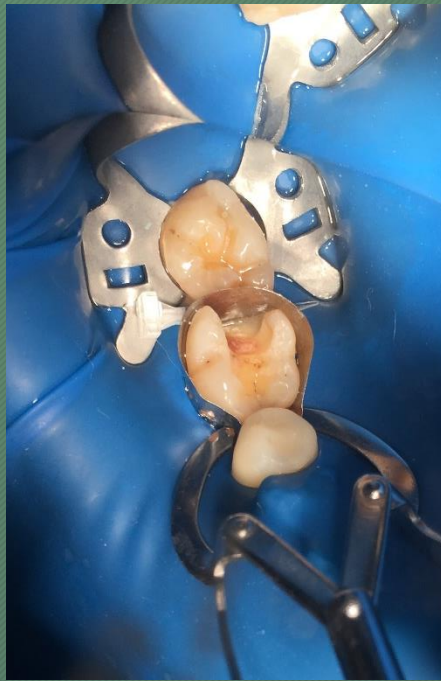# A fogak vizsgálata

- Inspekció, palpáció:
  - 45: occlusalis amalgám tömés, szekunder caries
  - 47: occlusalis kompozit tömés, szekunder caries distalisan
  - 48: barázda caries
- Percusszió: negatív
- Szenzitivitás: pozitív, a szomszédos fogakhoz viszonyítva
- Diagnózis:
  - 45: szekunder caries
  - 47: szekunder caries
  - 48: barázda caries

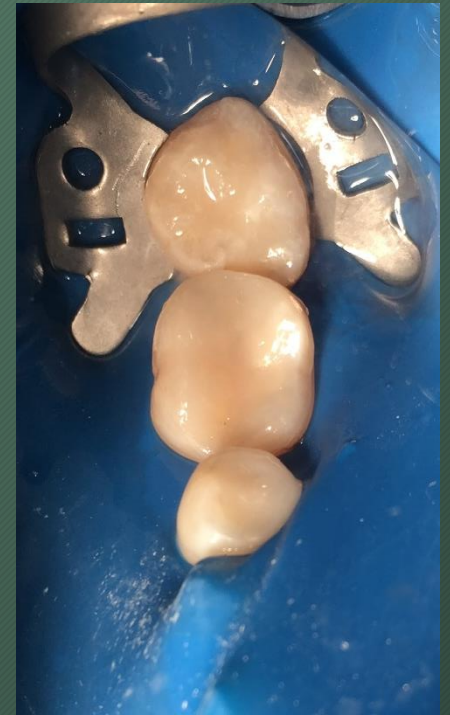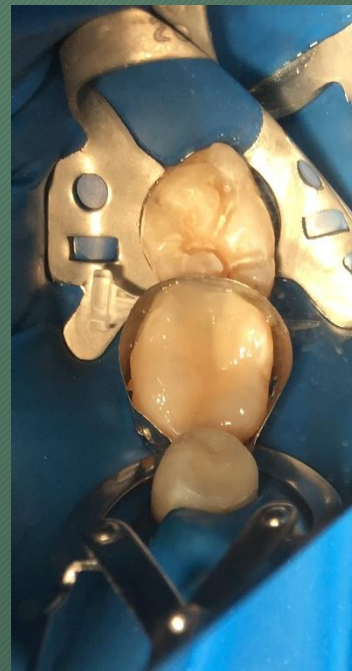
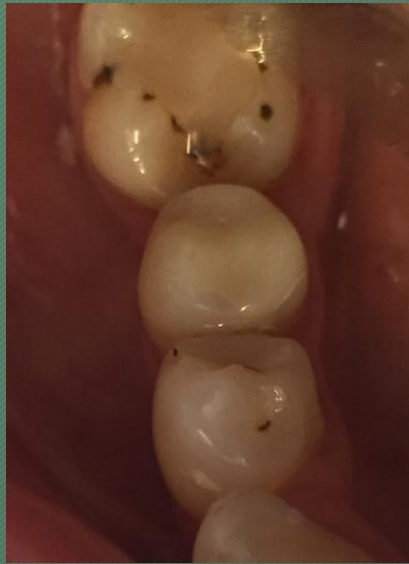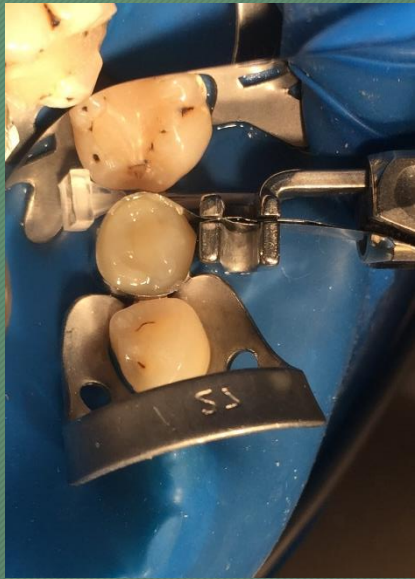# Kofferdam felhelyezése, üregalakítás, matrica és ék felhelyezése, kondicionálás (45-ös fog)



# Kofferdam felhelyezése, üregalakítás, matrica és ék felhelyezése (47-es, 48-as fog)



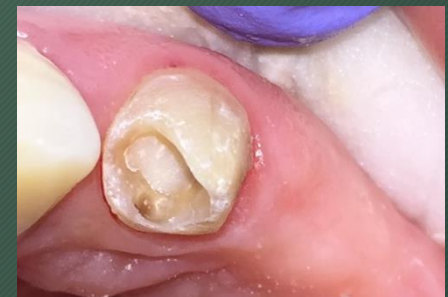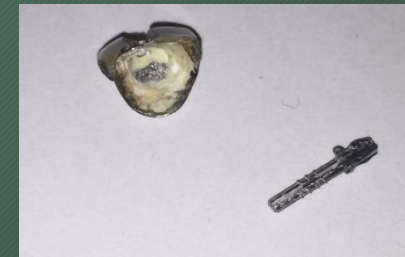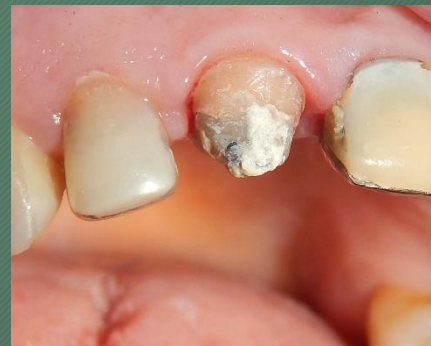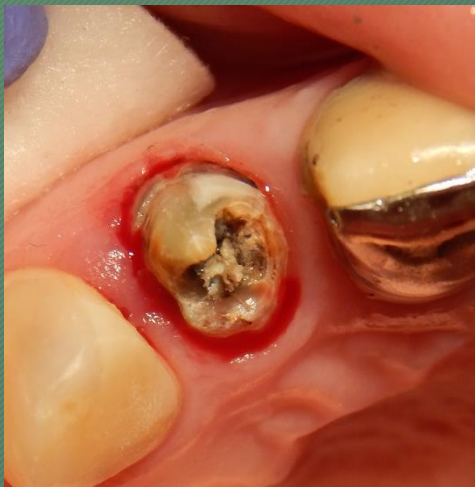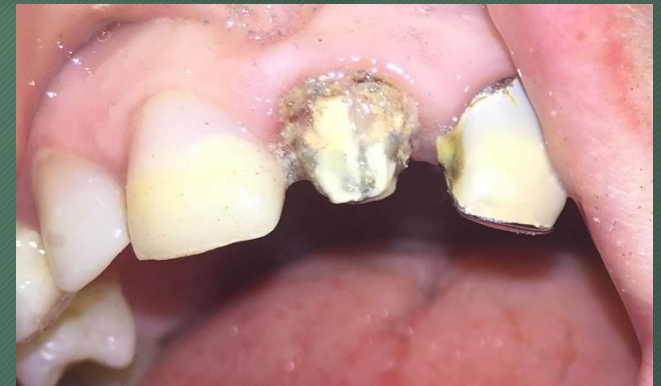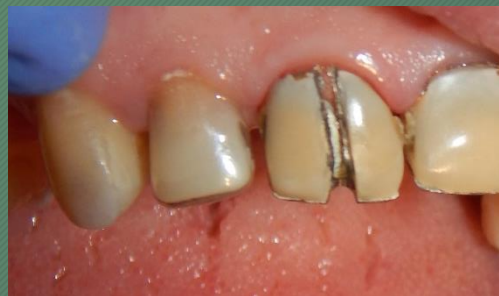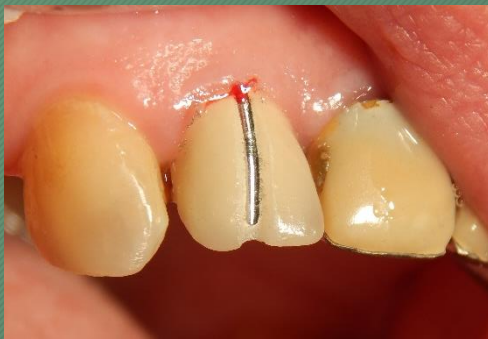# Elkészült restaurációk



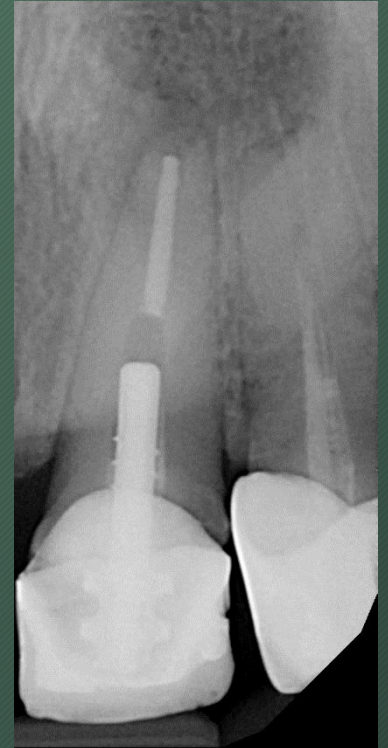
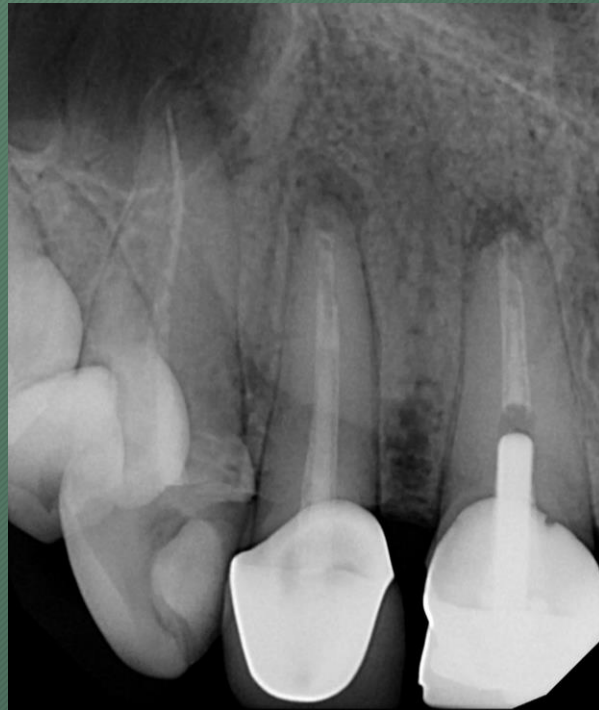
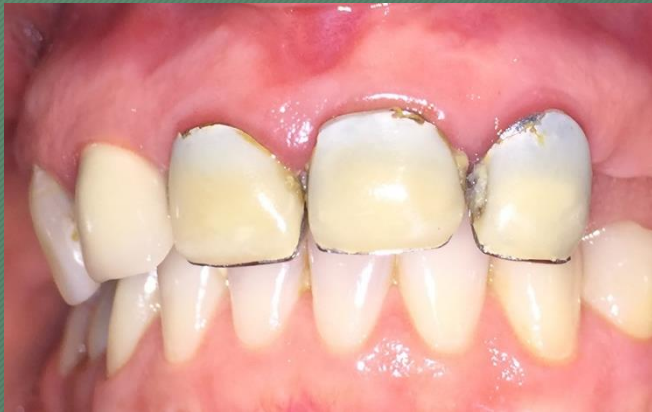
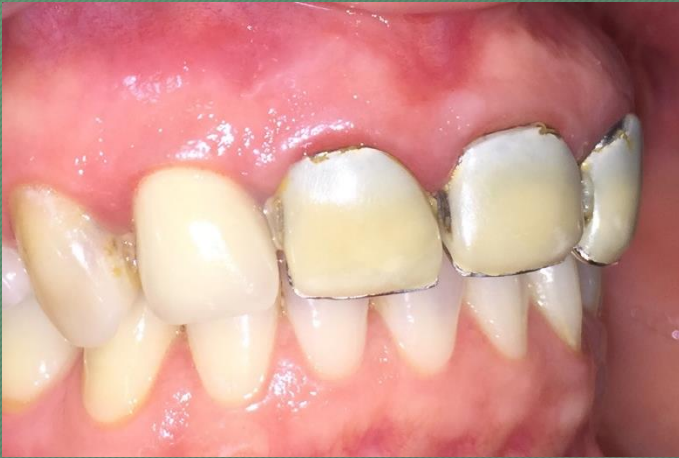# 13,12,11,22-es fogak gyökértömés revíziójának bemutatása

# Gyökértömés revízió előtt a koronák eltávolítása 12-es, 11-es, 21-es és 22-es fogakról



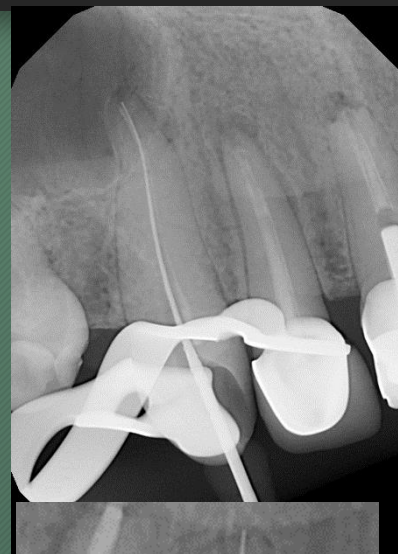
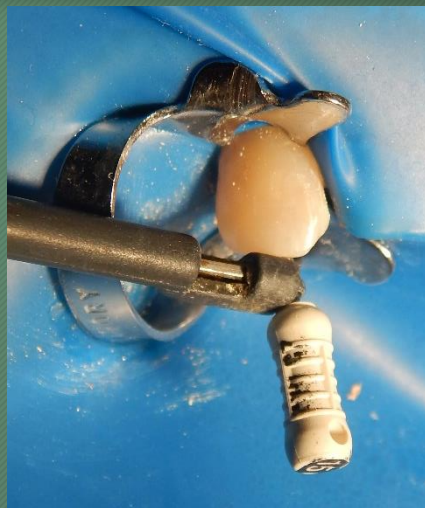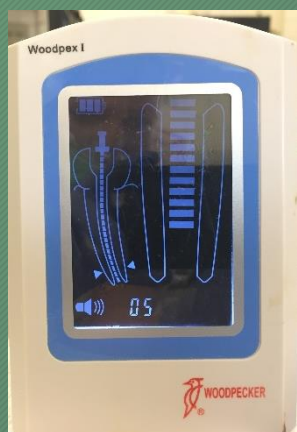# Kiindulási fotók, periapicalis röntgenek a gyökértömés revízióhoz



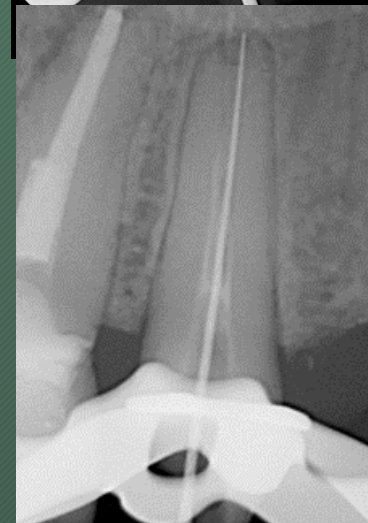# A fogak vizsgálata

- Inspekció, palpáció:
  - 13: MP kompozit tömés, szekunder caries, nyomásra érzékeny az áthajlásban
  - 12: rosszul záródó fém-kerámia korona
  - 11: rosszul záródó k+b csapos korona
  - 21: rosszul záródó k+b csapos korona
  - 22: rosszul záródó k+b korona
- Percusszió:
  - 13: pozitív
  - 12: pozitív
  - 11: pozitív
  - 21: pozitív
  - 22: pozitív
- Szenzitivitás: negatív
- Periapicalis röntgenen látható:
  - 13: inkomplett gyökértömés, periapicalis elváltozás
  - 12: inkomplett gyökértömés, periapicalis elváltozás
  - 11: inkomplett gyökértömés, periapicalis elváltozás
  - 21: jó gyökértömés, periapicalis elváltozás
  - 22: inkomplett gyökértömés
- Diagnózis: periodontitis apicalis chronica

# A gyökérkezelés teljes dokumentációja apex locatoros bemérés, tús kontroll 13-as, 22-es fog



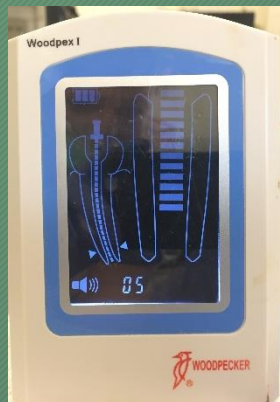
Munkahossz: 24 mm  
Mesterfile: #30



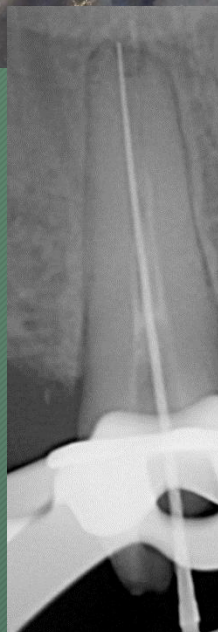
Munkahossz: 18 mm  
Mesterfile: #45

Gyökértömés  
eltávolítása:  
kloroformmal  
Kemomechanikai  
megmunkálás:  
15%-os EDTA  
Desztillált víz  
3%-os NaOCl  
Step back  
technika

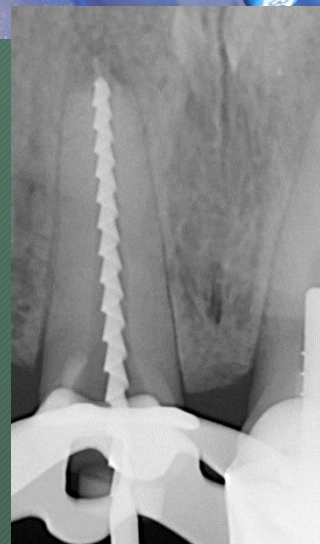
# A gyökérkezelés teljes dokumentációja apex locatoros bemérés, tűs kontroll 12-es, 11-es, 21-es fog



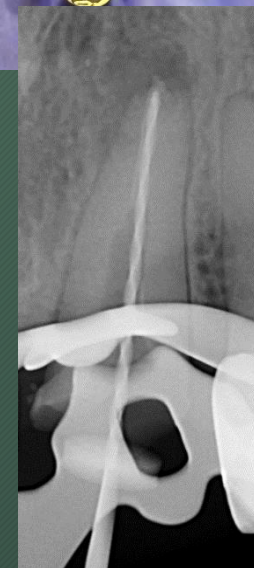
Gyökértömés  
eltávolítása:  
kloroformmal  
Kemomechanikai  
megmunkálás:  
15%-os EDTA  
Desztillált víz  
3%-os NaOCl  
Step back  
tecknika



18mm  
#35

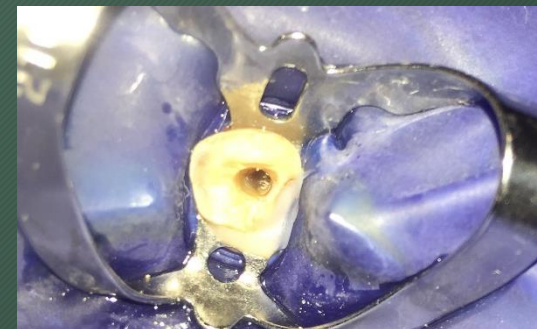
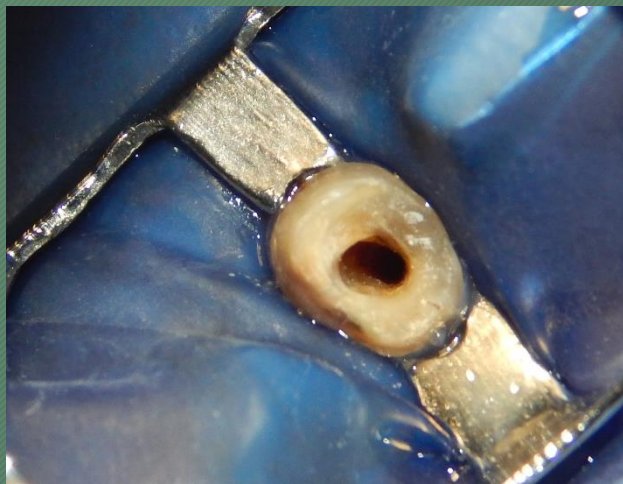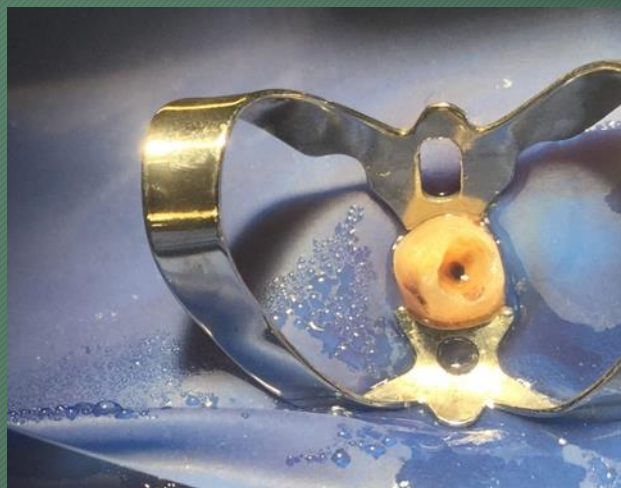
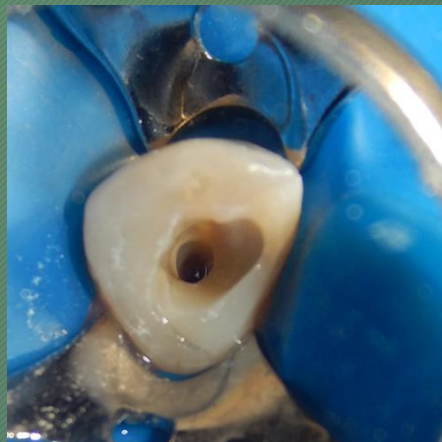


16 mm  
#60

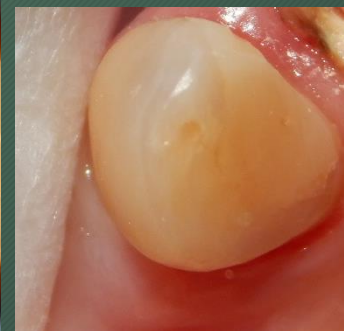
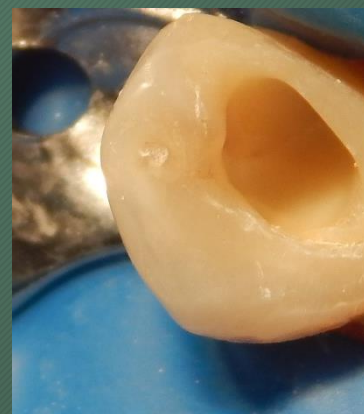
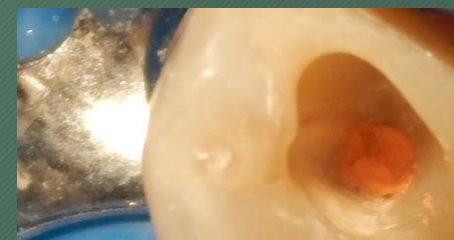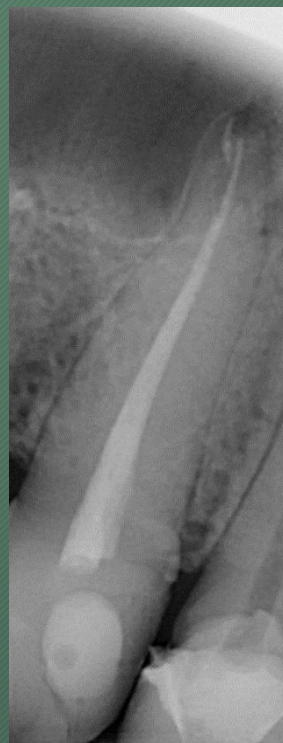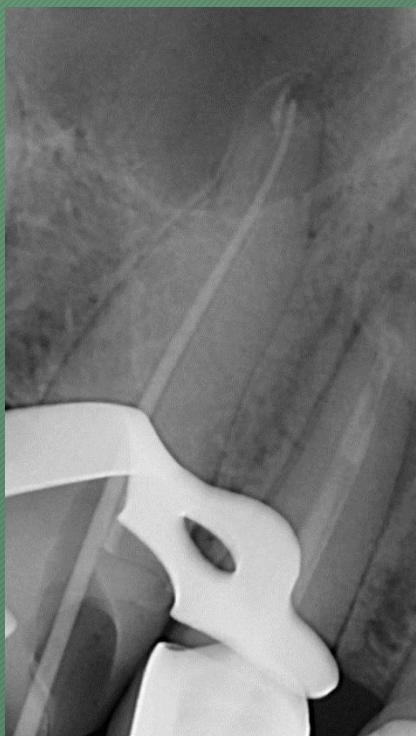15mm  
#40

# Fotók a bemeneti kavításokról



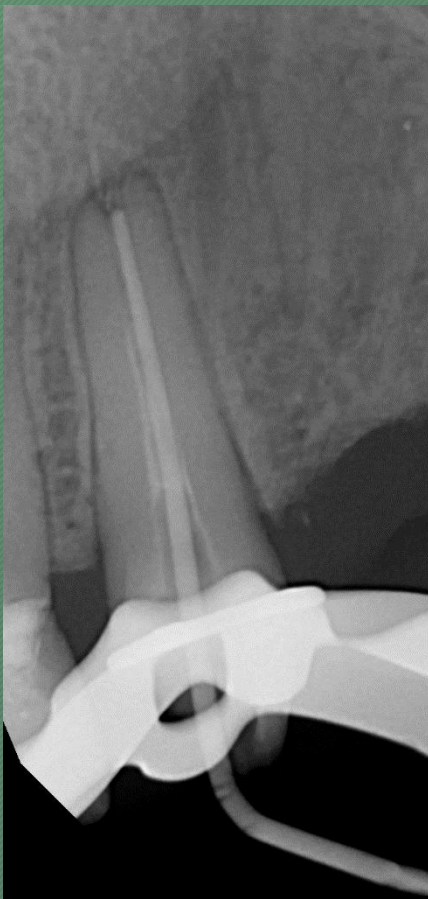# Gyökértömés és kontroll röntgen 13-as fog



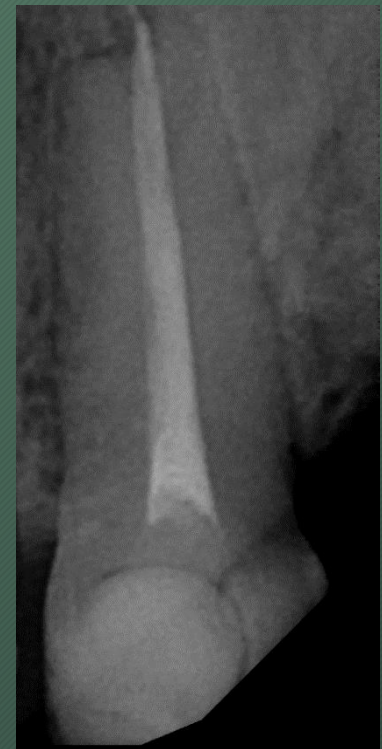Lateral kondencáció  
Sealer: AH plus (Denstply)  
Gyökértömés visszafúrása,  
cavitas lezárása: Vitre bond  
(3M ESPE)




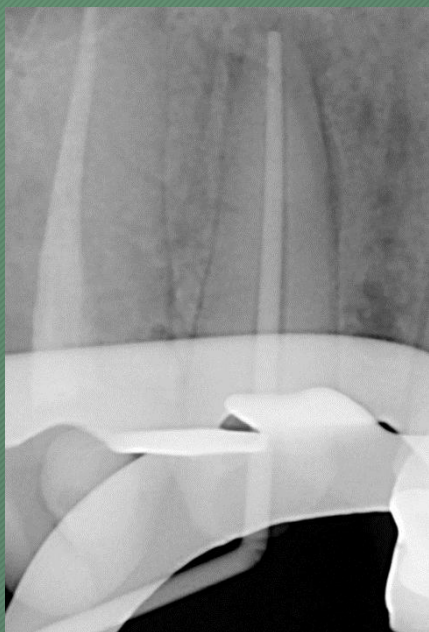
# Gyökértömés és kontroll röntgen 22-es fog



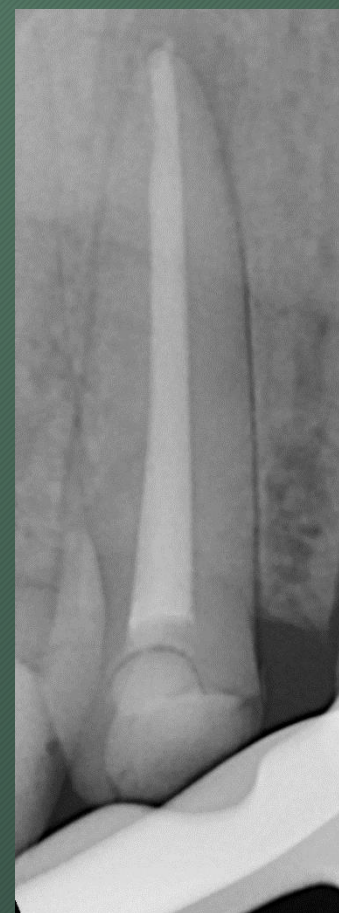Lateral kondenzáció  
Sealer: AH plus (Denstply)  
Gyökértömés visszafúrása,  
cavitas lezárása: Vitre bond  
(3M ESPE)



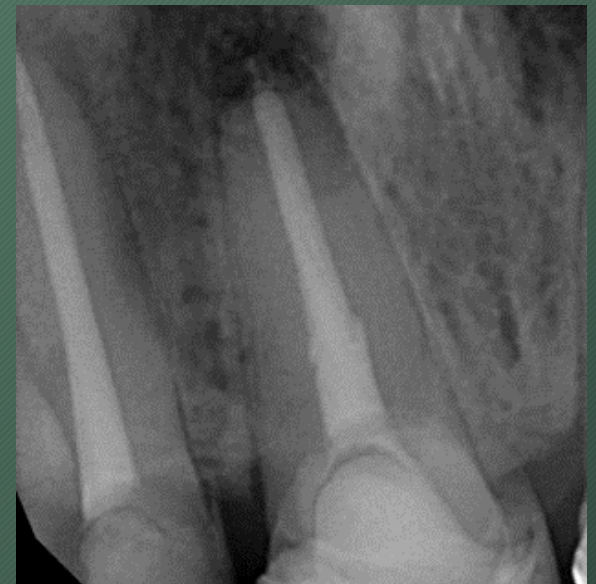
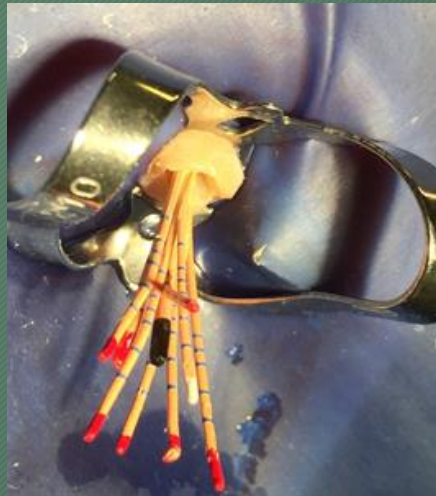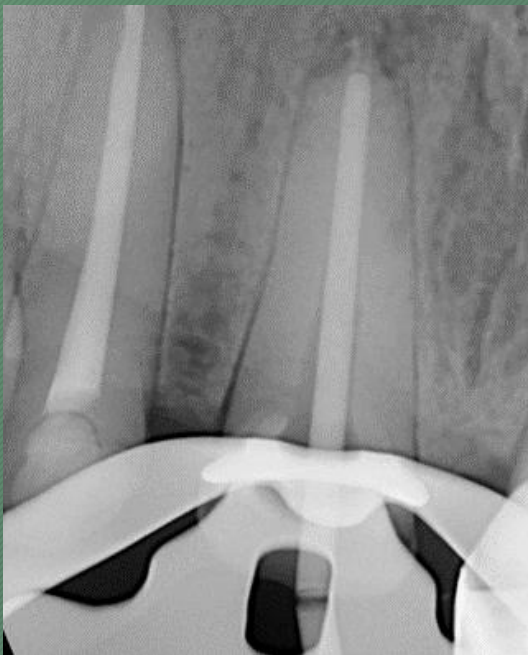# Gyökértömés és kontroll röntgen 12-es fog



Lateral kondencáció  
Sealer: AH plus (Dentply)  
Gyökértömés visszafúrása,  
cavitas lezárása: Vitre bond  
(3M ESPE)

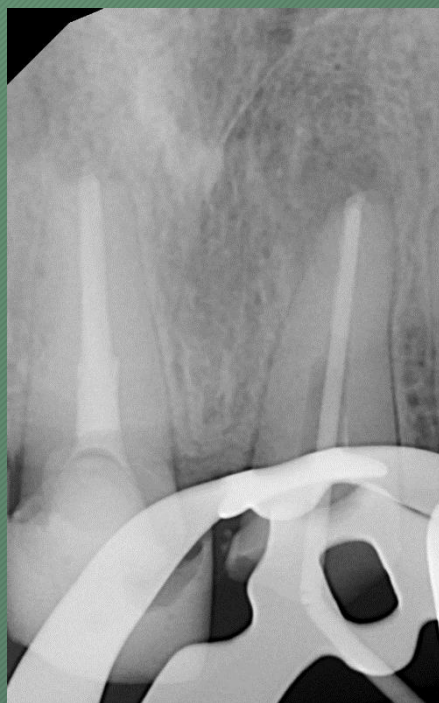


# Gyökértömés és kontroll röntgen 11-es fog

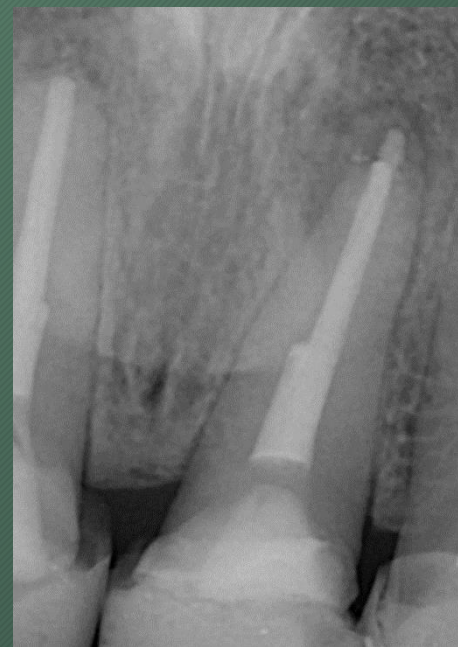

Lateral kondencáció  
Sealer: AH plus (Dentply)  
Gyökértömés visszafúrása,  
cavitas lezárása: Vitre bond  
(3M ESPE)

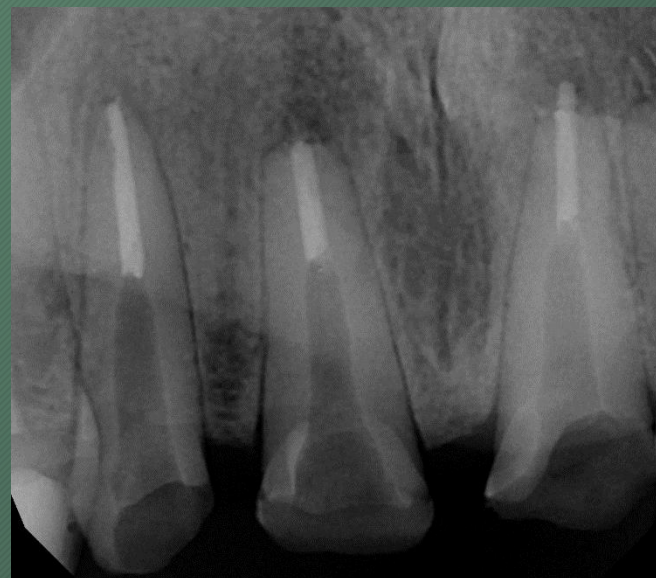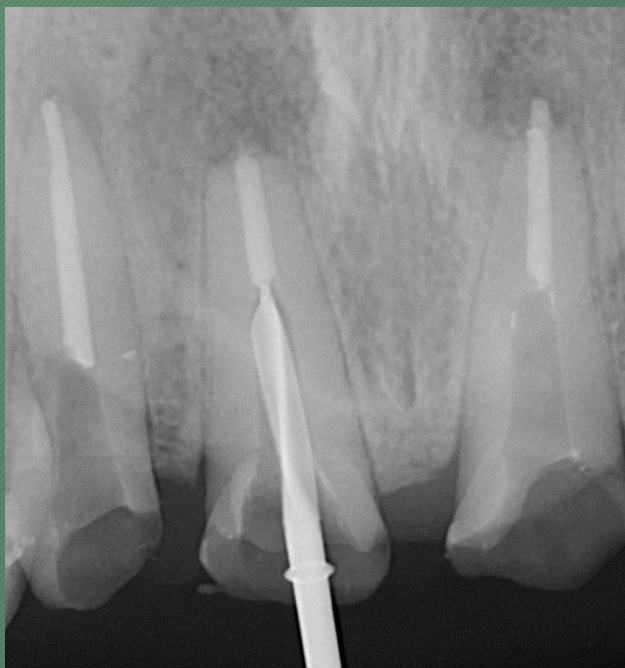# Gyökértömés és kontroll röntgen 21-es fog



Lateral kondencáció  
Sealer: AH plus (Dentply)  
Gyökértömés visszafúrása,  
cavitas lezárása: Vitre bond  
(3M ESPE)



# Gyökértömések után csonkkiegészítő csapos műcsonkhoz előfúrás 12-es, 11-es, 21-es fogaknál



# Ideiglenes fogpótlások, celluloid koronák segítségével

