



Semmelweis Egyetem Fogorvostudományi Kar
Fogászati és Szájsebészeti Oktató Intézet igazgató:

Dr. Kivovics Péter egyetemi docens
<http://semmelweis-egyetem.hu/fszoi/>
<https://www.facebook.com/fszoi>



Oralis cystostomia mandibulában

Készítette: DrBécser Janka

Tutor: Dr. Czinkóczy Béla

mentor: Dr. Varga Lóránd



Fogorvosi vizsgálatra érkezés oka:

Bal alsó premoláris és moláris régióban 1 éve eltávolított fogak helyén fájdalmat érez.

Radiológiai vizsgálat alapján kb. 2,5 cm átmérőjű residuális cysta látható.

Anamnézis

- 45 éves nő páciens
- Általános anamnézisben szájsebészeti, fogorvosi kezelést befolyásoló tényező nincs
- Gyógyszereket nem szed rendszeresen, gyógyszerérzékenység nincs

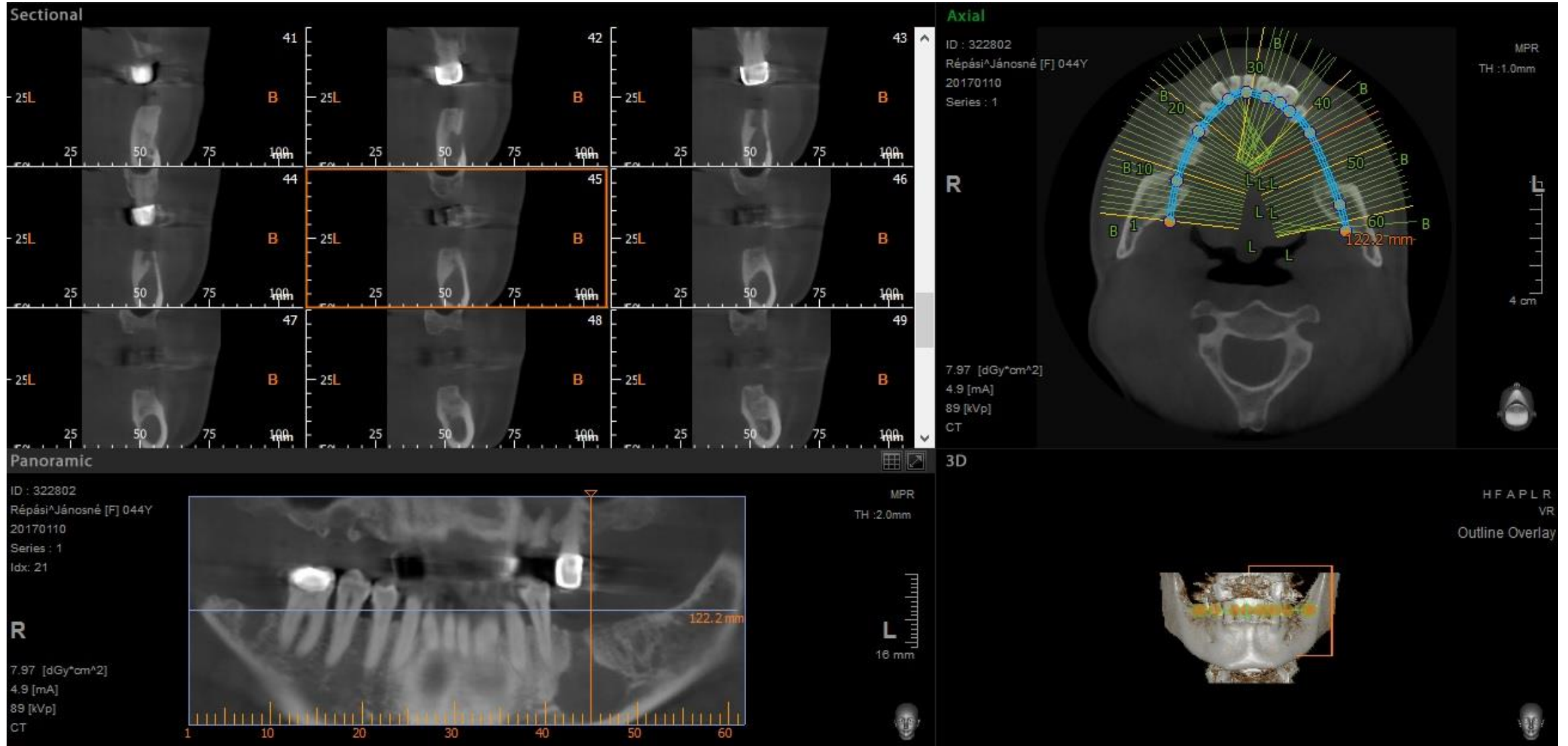
- Jó általános állapot
- Szimmetrikus arc
- Hiányos fogazat
- Rossz szájhigiéné

Fej- nyak régió vizsgálata, intraorális vizsgálat

- Sztomato-onkológiai szűrés során daganatot vagy daganatmegelőző állapotot nem találtunk.



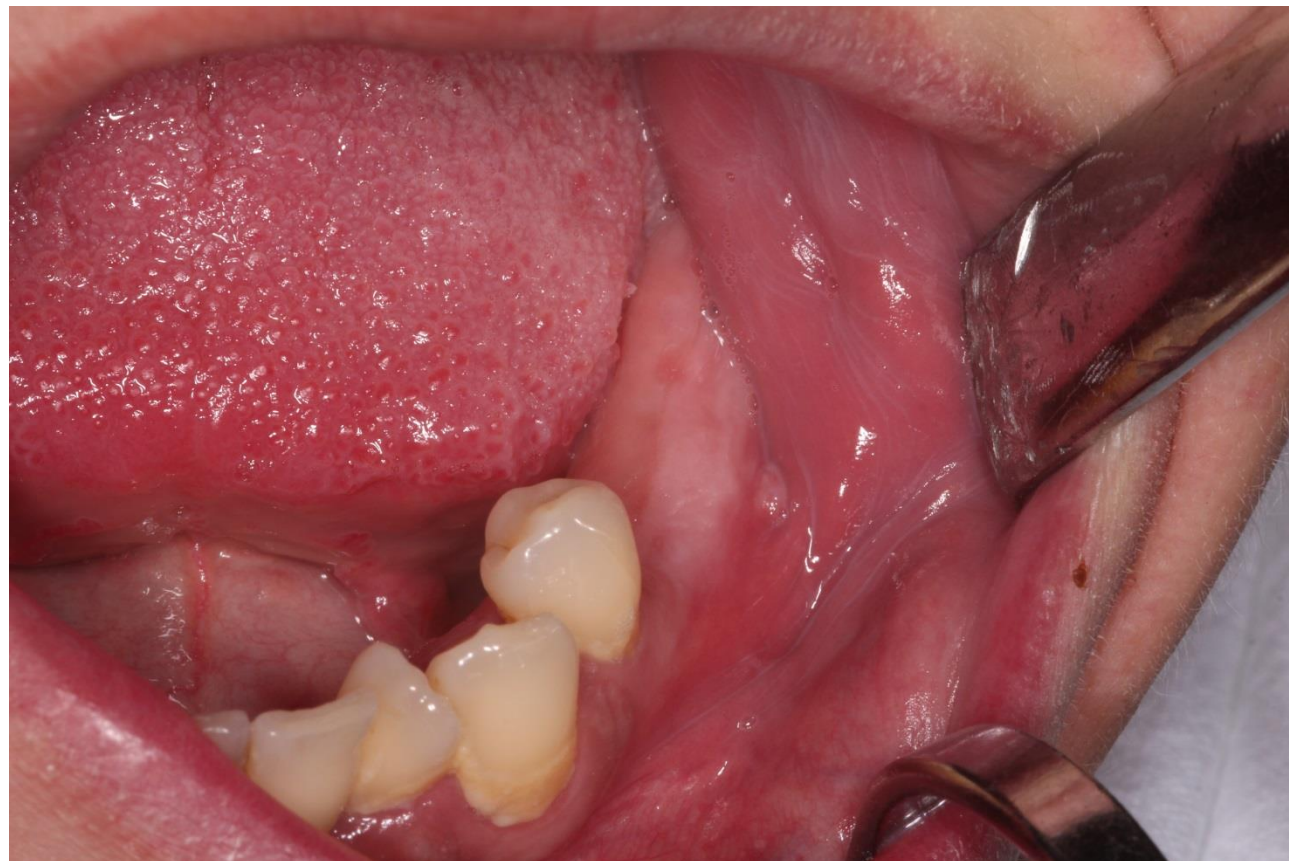Kiindulási CT-felvétel:



Műtét menete

Kiindulási állapot

A beavatkozás helyi érzéstelenítésben történt, 4 ml 2%-os Lid.+Adr. oldattal vezetéssel érzéstelenítés.



Műtét menete

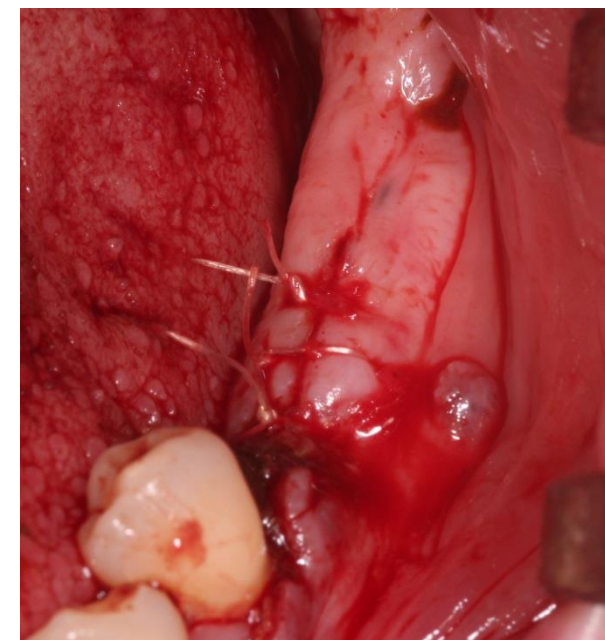
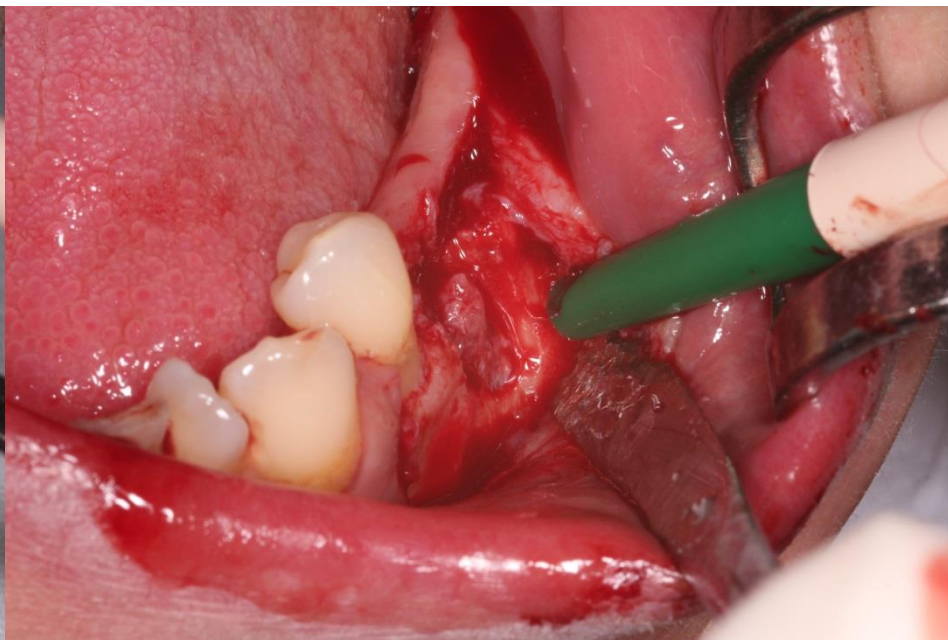
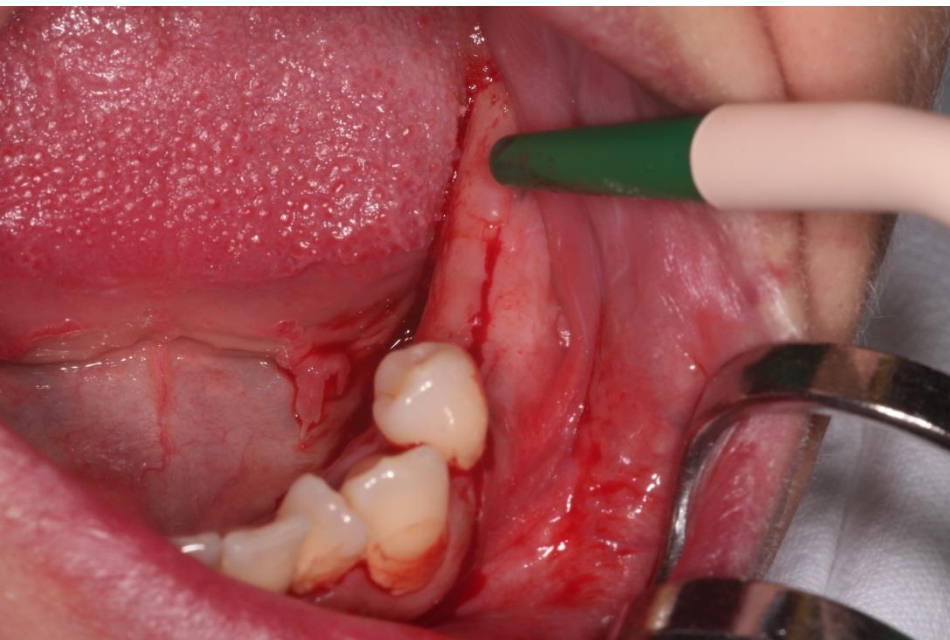
Gerincéli metszés, a 34 fognál mesialisan verticalis segédmetszés

Mucoperiostealis lebenyképzés

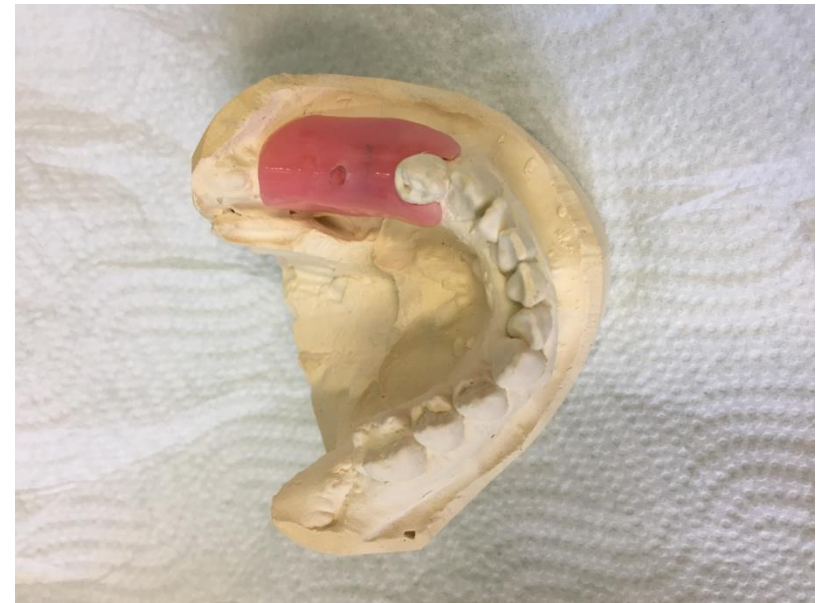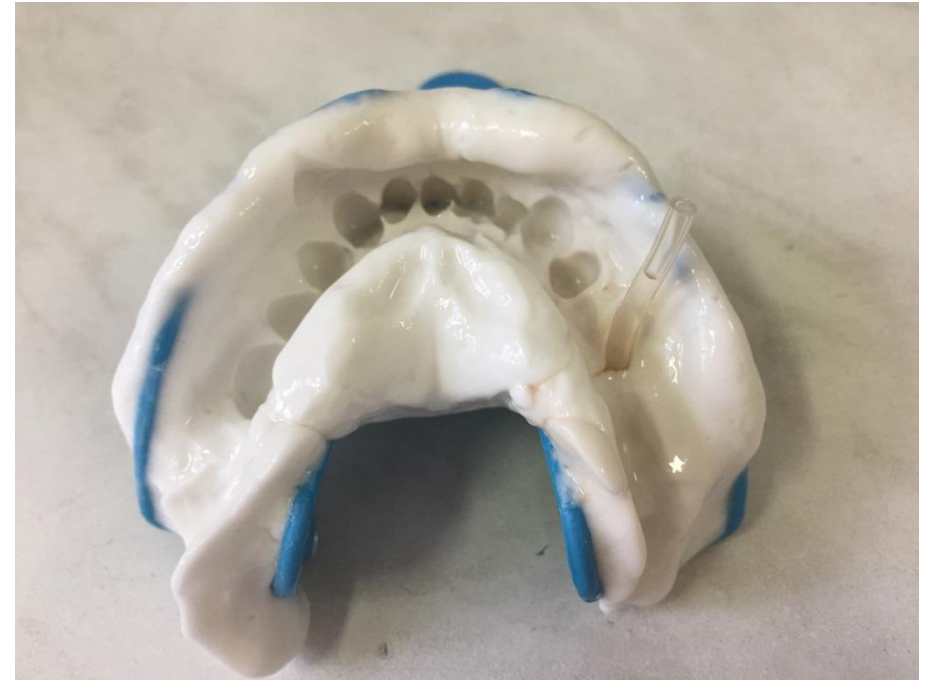
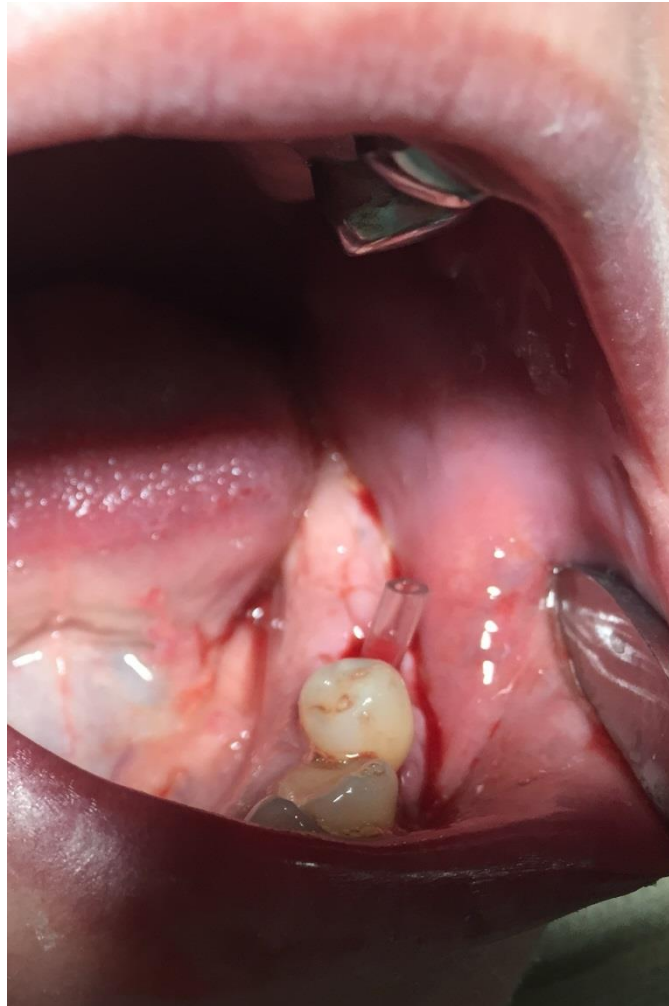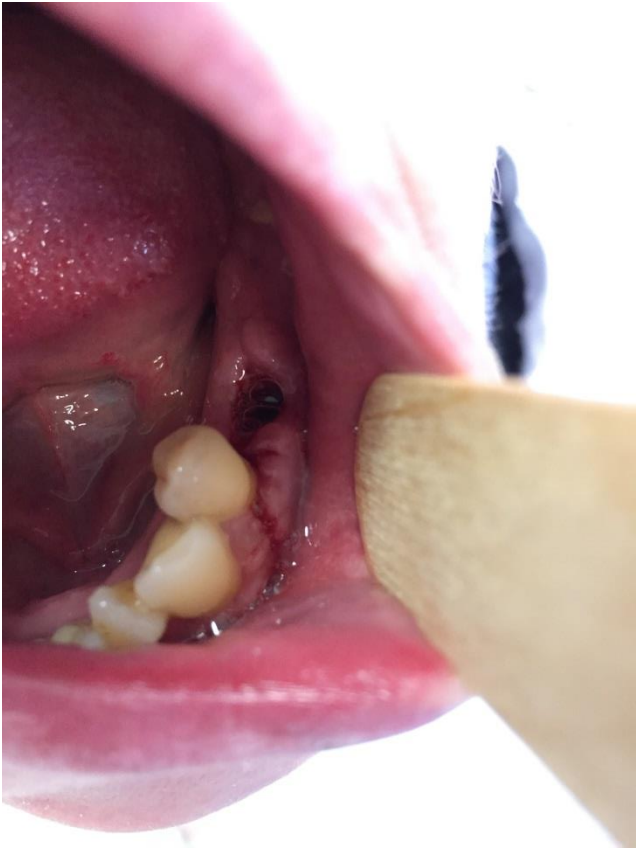n. Mentalis kipreparálása

A cystát körülvevő buccális csont részleges eltávolítása sebészi csontfúróval

Cysta falának részleges eltávolítása



Lenyomatvételel, cystaszűkítő obturátor



Szövettan

- Mikroszkópos leírás:
„A mintában colesterin kristályok, hystiocyták, jelennek meg, viszonylag sejtszegény területeken, kötőszöveti lemezzel körbevéve.”
- Diagnózis:
Cysta residualis