



Semmelweis Egyetem Fogorvostudományi Kar Fogászati  
és Szájsebészeti Oktató Intézetigazgató: Dr. Kivovics  
Péter egyetemi docens

<http://semmelweis-egyetem.hu/fszo/>

<https://www.facebook.com/fszo/>




## Alsó implantációs és felső hagyományos fogpótlás teljes foghiány ellátása

Készítette: Dr. Horváth Ágnes

Tutor: Dr. Bíró Andrea, megbízott osztályvezető főorvos

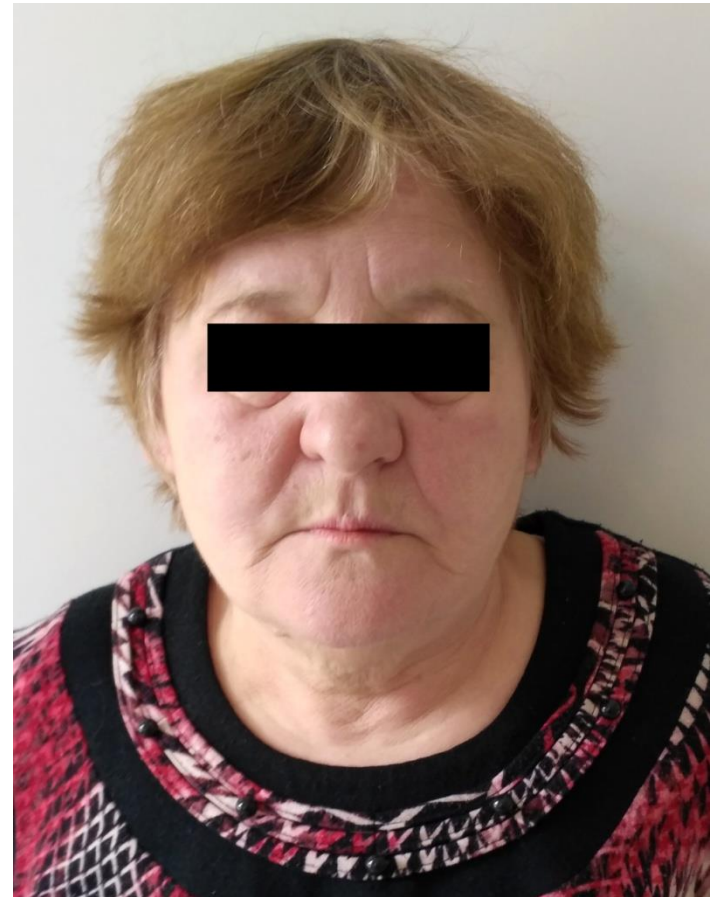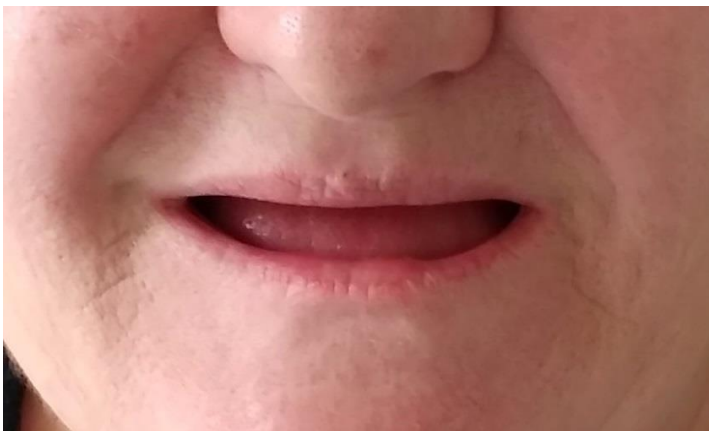Konzulens: Dr. Kivovics Péter, egyetemi docens

2017.



# Fogorvoshoz érkezés indoka (arckép)

- A páciens elégedetlen volt eddigi hagyományos, alsó teljes lemezes fogpótlásával. Stabil fogsort szeretne, ami rágás közben sem mozdul el.



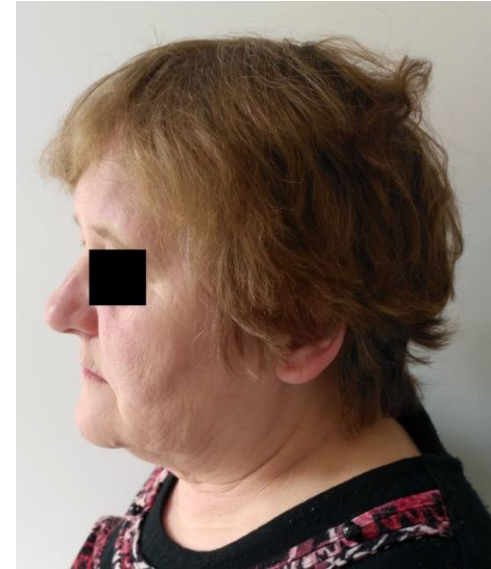# Anamnézis (profilfotó)

## Általános anamnézis:

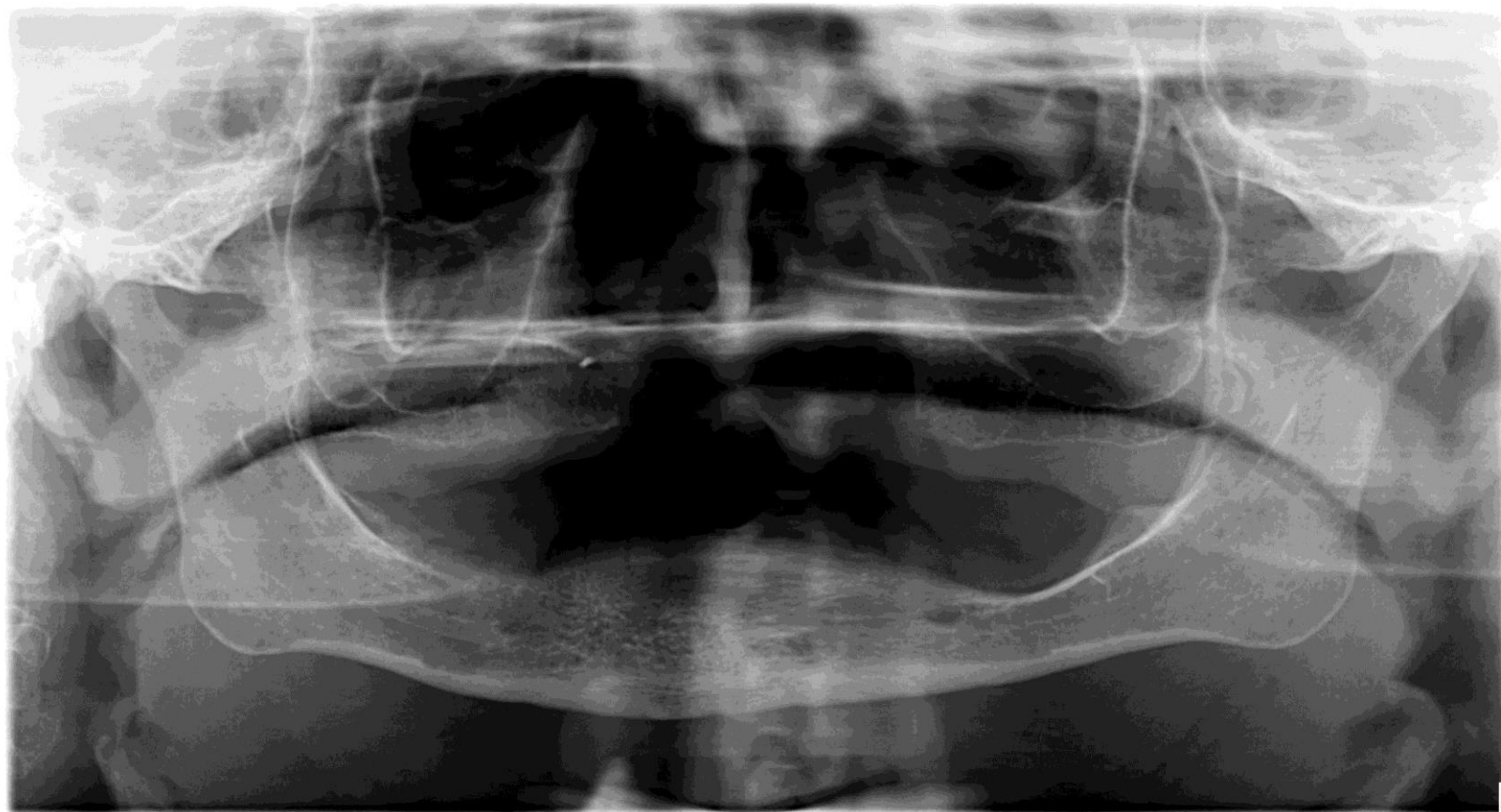
- 65 éves nő
- Foglalkozása: nyugdíjas
- Gyógyszerei:
  - Pantropazol Sandoz 20mg-os refluxra
  - Ditropán 5mg- vizelettartási panaszra
  - Vitamin D3 Fresenius 1000NE csontritkulásra
  - Theospirex 150mg- asztmára
- Nem dohányzik

## Fogászati anamnézis:

- Szűrővizsgálaton rendszeresen részt vett
- 2015-ben az alsó fogíven teljes szanálást végeztek , ezután készült az 1. teljes kivehető pótlása, melynek a stabilitásával elégedetlen volt ( előtte hídpótlásokat viselt)
- 2016. szeptemberében húzták ki a meglévő felső fogait (előtte részleges, kapcsos kivehető pótlást viselt).
- 2017. novemberében implantáción esett át 4,3 mm átmérőjű 11,5 mm hosszúságú bonelevel Denti implantátumot ültettek be az alsó állcsontba interforaminalisan ( Impalntáló orvosok: dr. Kivovics Márton és dr. Horváth Tibor )
- Implantáció óta nem visel pótlást
- Szájhygiénés szokásai megfelelőek



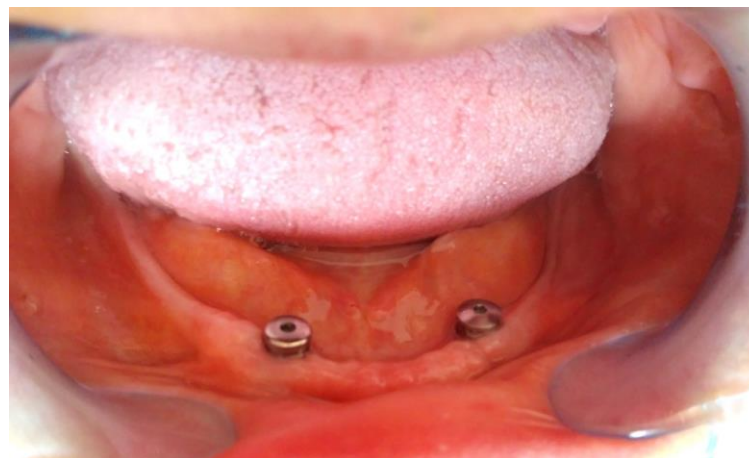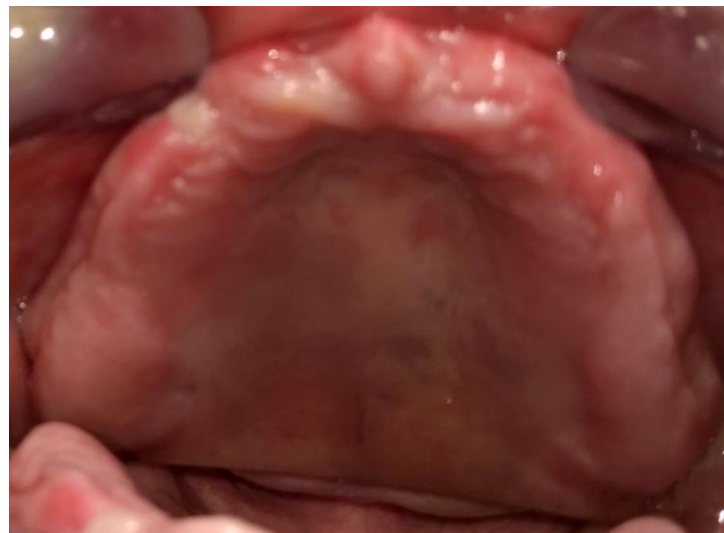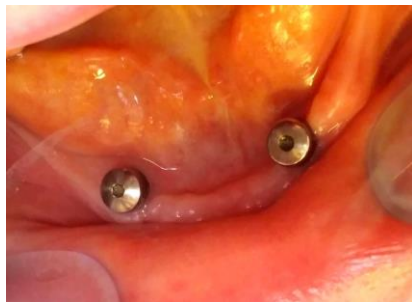OP ( Implantáció előtt)



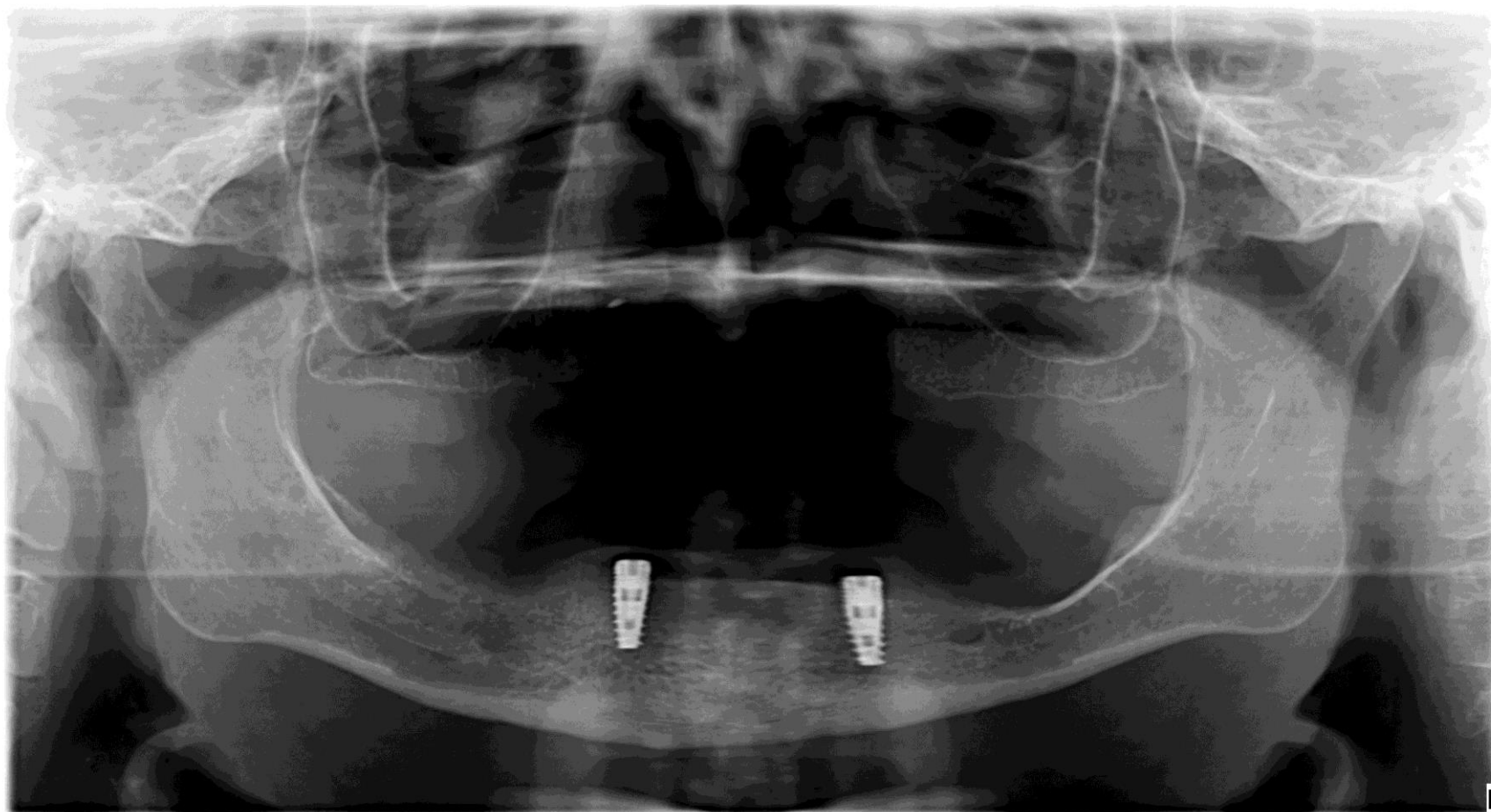


# Fej-nyak régió vizsgálata, intraorális vizsgálata

- **TMI vizsgálata:** negatív
- **Sztomato-onkológiaivizsgálat:** negatív
- Harapási forma:
- **Szájhigiéne:** megfelelő
- **Fábián-, és Fejérdy osztályozás.:** totális foghiány



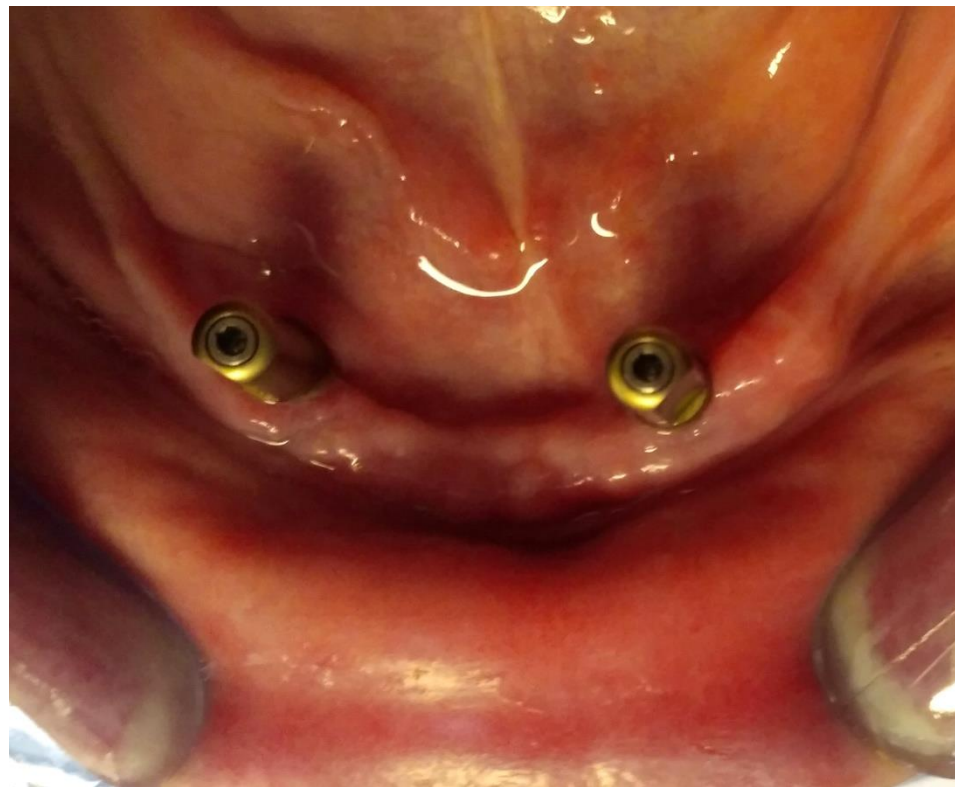
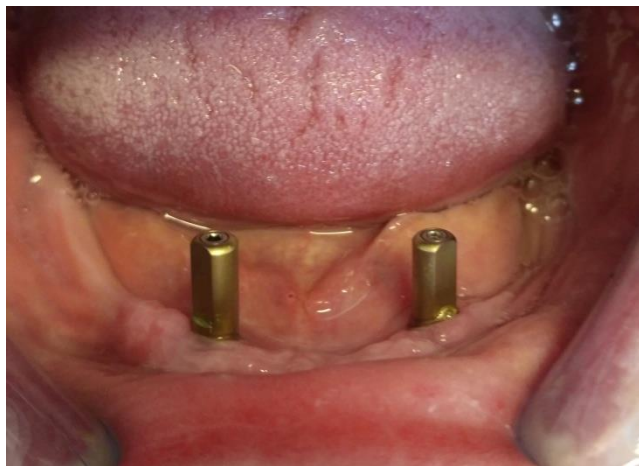# Kiindulási OP



# Kezelési terv

- 1. Szájhyi enes tan acsad as (instru al as, motiv al as)
- 2.
  - Fels o  allcsont: 12 fogat p otl o, akril at alaplemez u teljes lemezes fogp otl as
  - Als o  allcsont: 12 fogat p otl o, implant atumokon elhorgonyzott, mucosalisan megt amasztott, akril at alaplemez u teljes lemezes fogp otl as

# Lenyomati fejek behelyezése (zárt kanalas lenyomatvételi technikához)

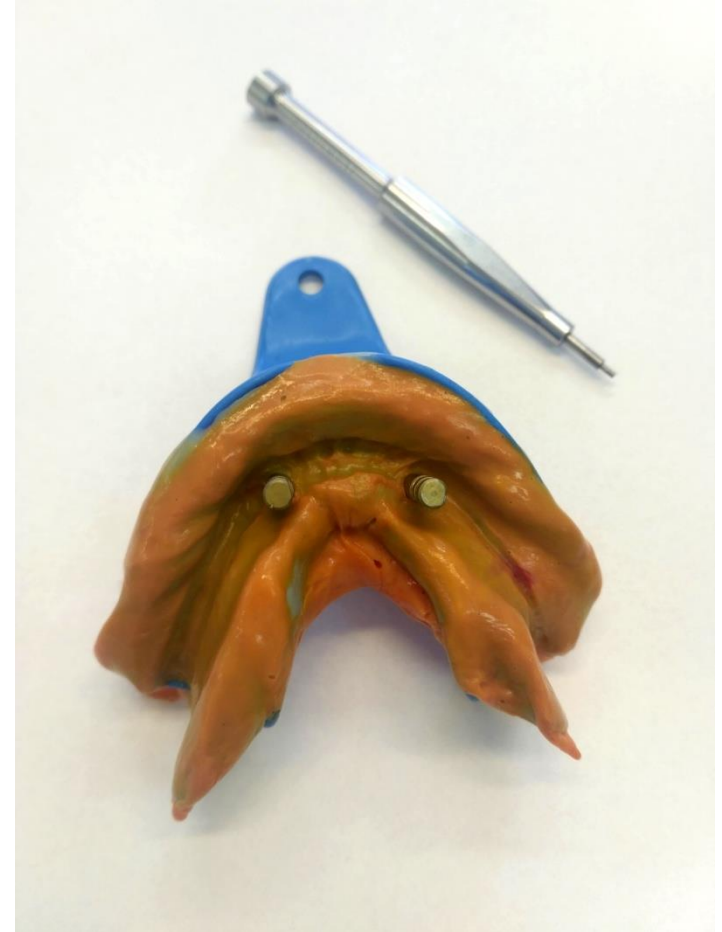



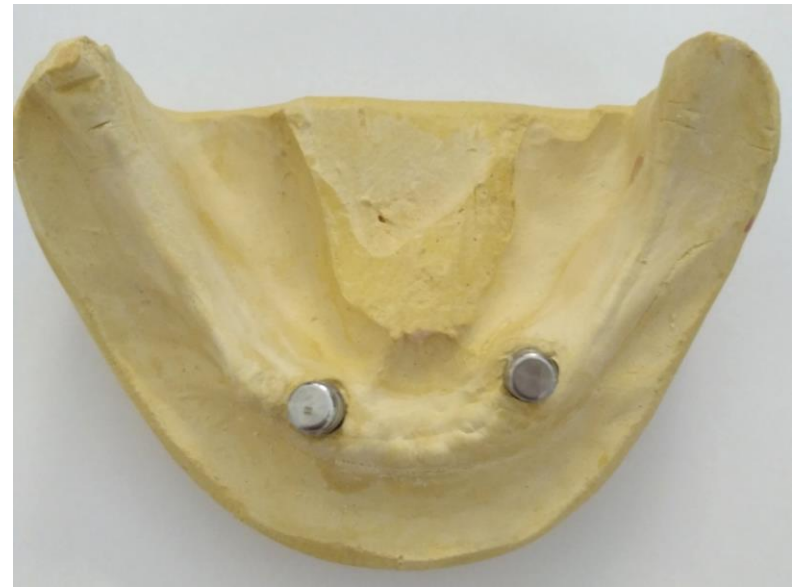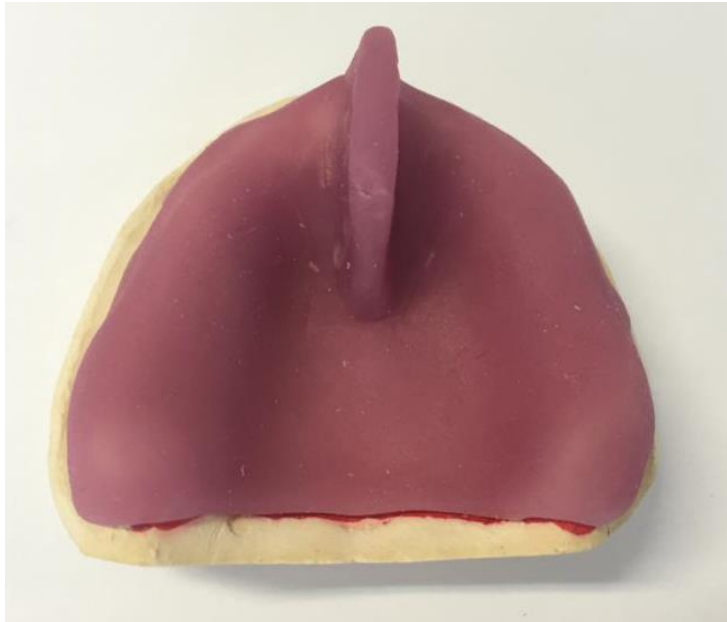# Lenyomatvéétel



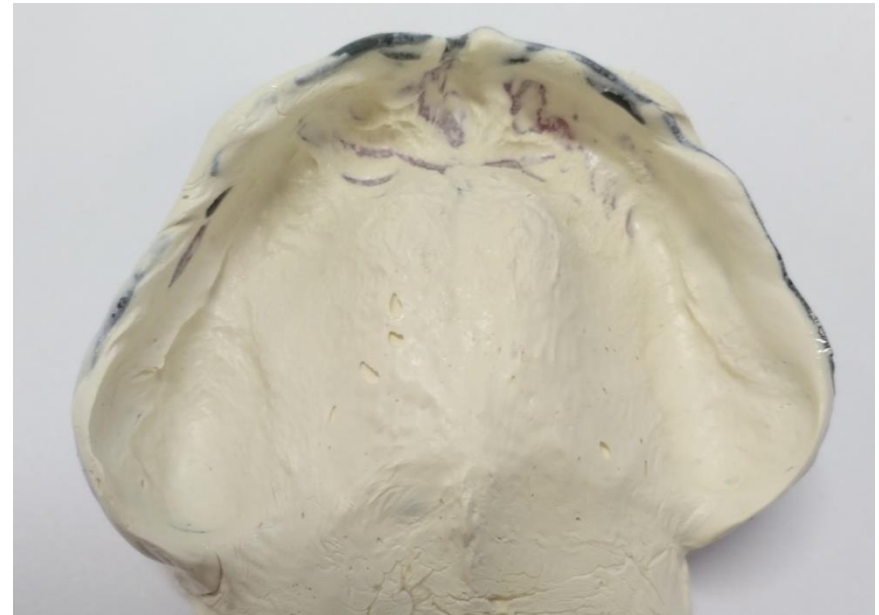
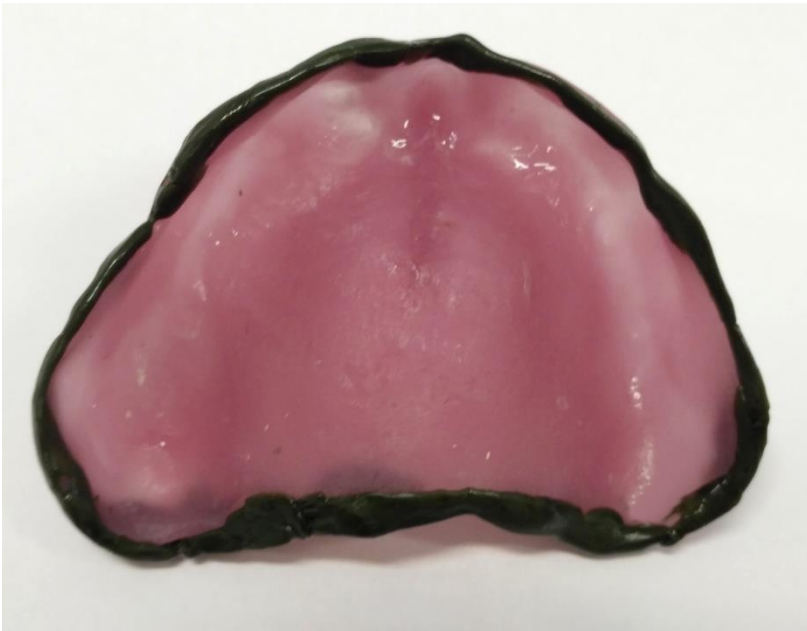Felső állcsont: anatómiai lenyomat (alginát)  
Alsó állcsont: precíziós-szituációs lenyomat (C-szilikon) lenyomati fejekkel + technikai analógok(zárt kanalas lenyomatvételi technika)



Egyéni kanál a felső mintán, és alsó  
minta a technikai analógokkal

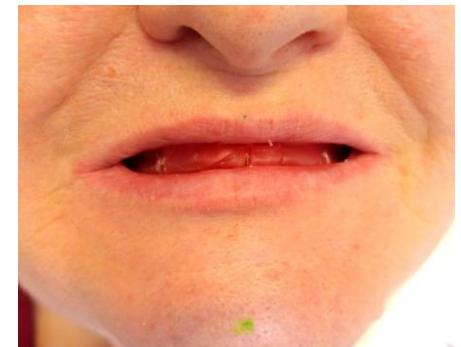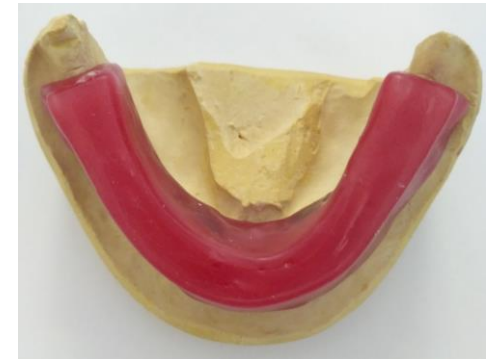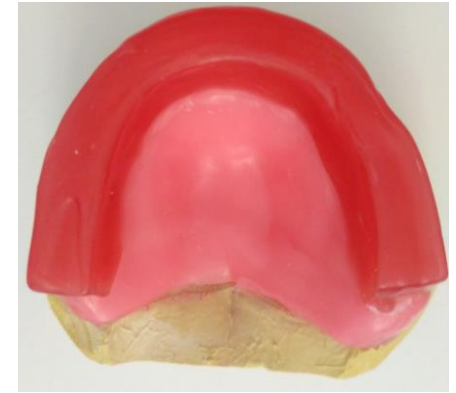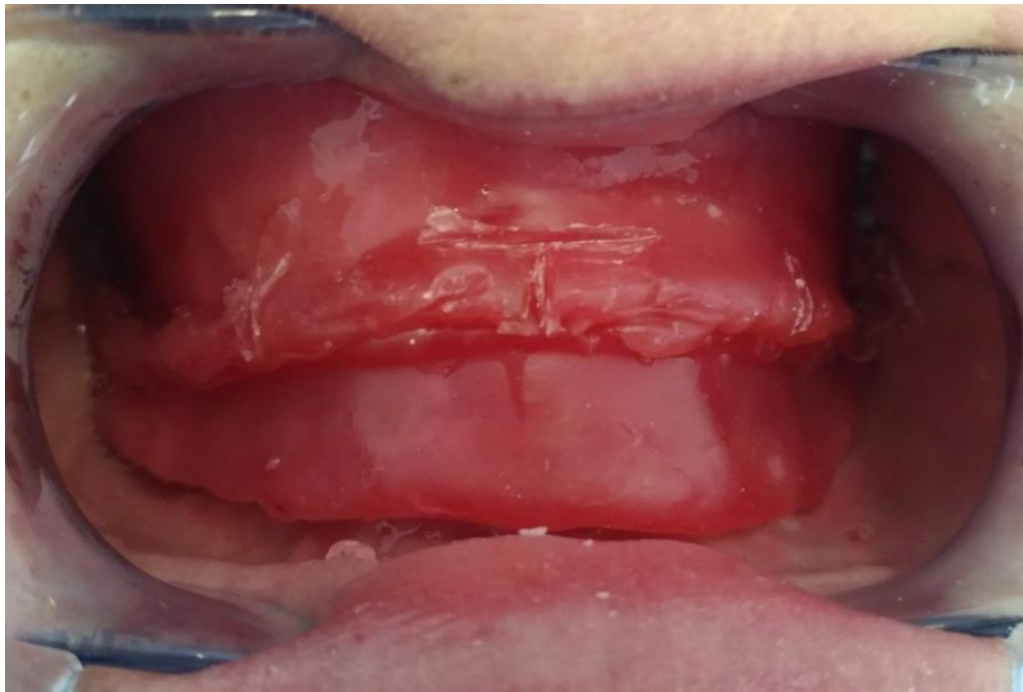


# Egyéni kanár befunkcionálása, funkciós lenyomatvétel



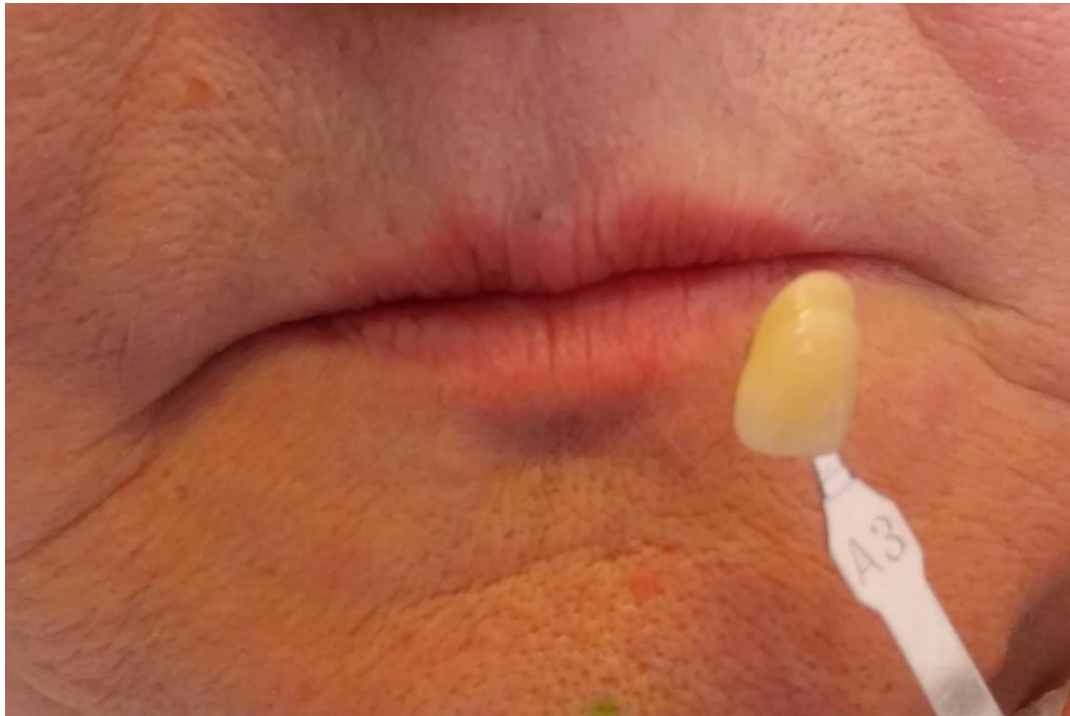Lenyomatanyag: Repin ( Cink-oxid-eugenol)

# Centrális occlusio meghatározása harapási sablonokkal

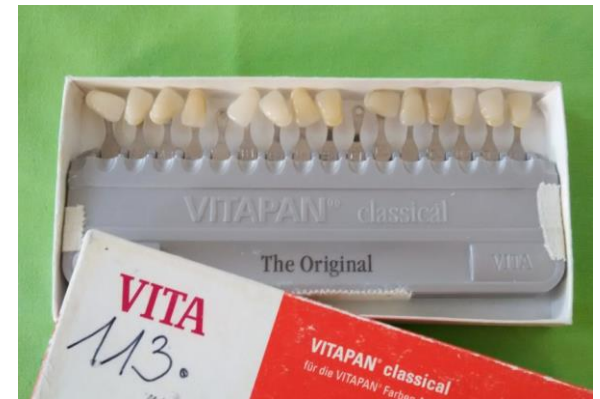



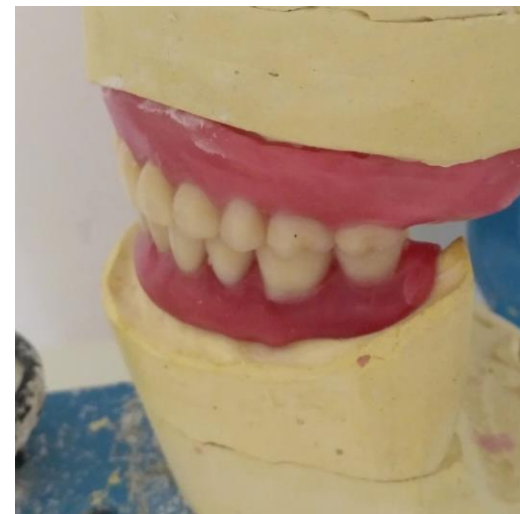# Fogszínmeghatározás



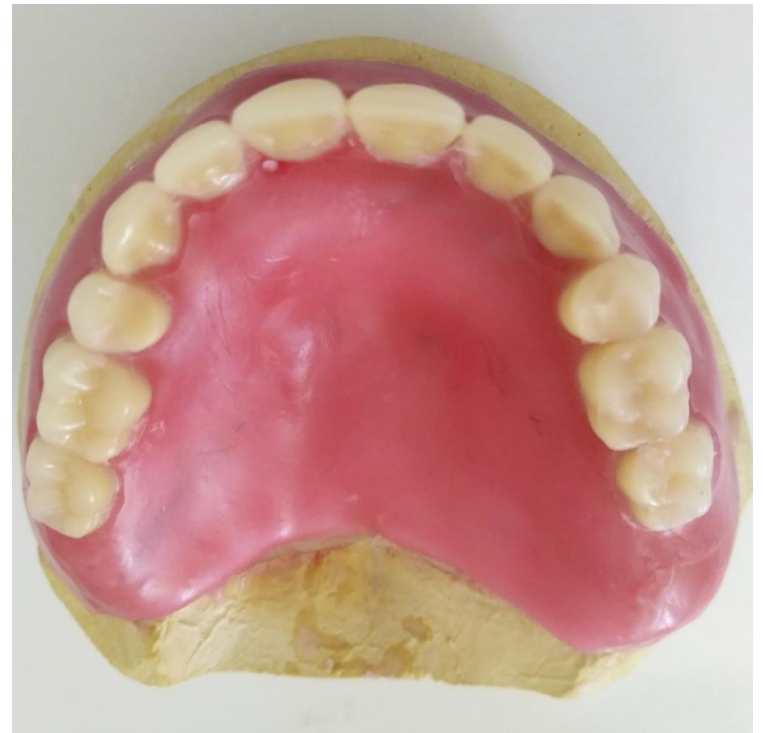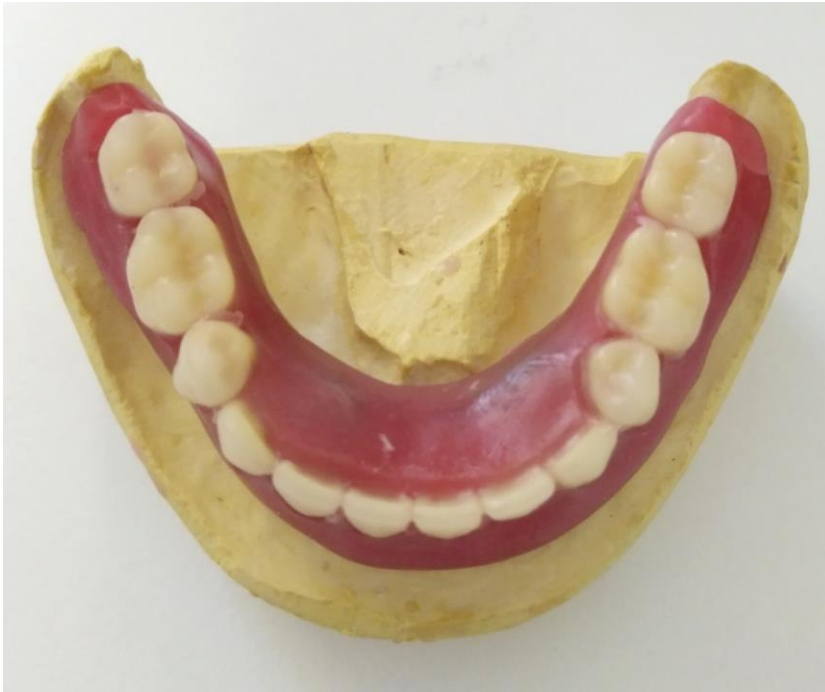Választott szín: A3



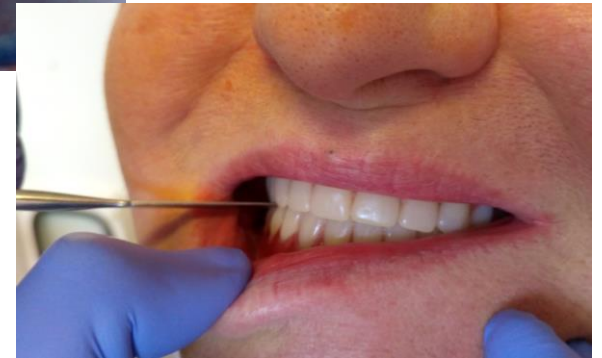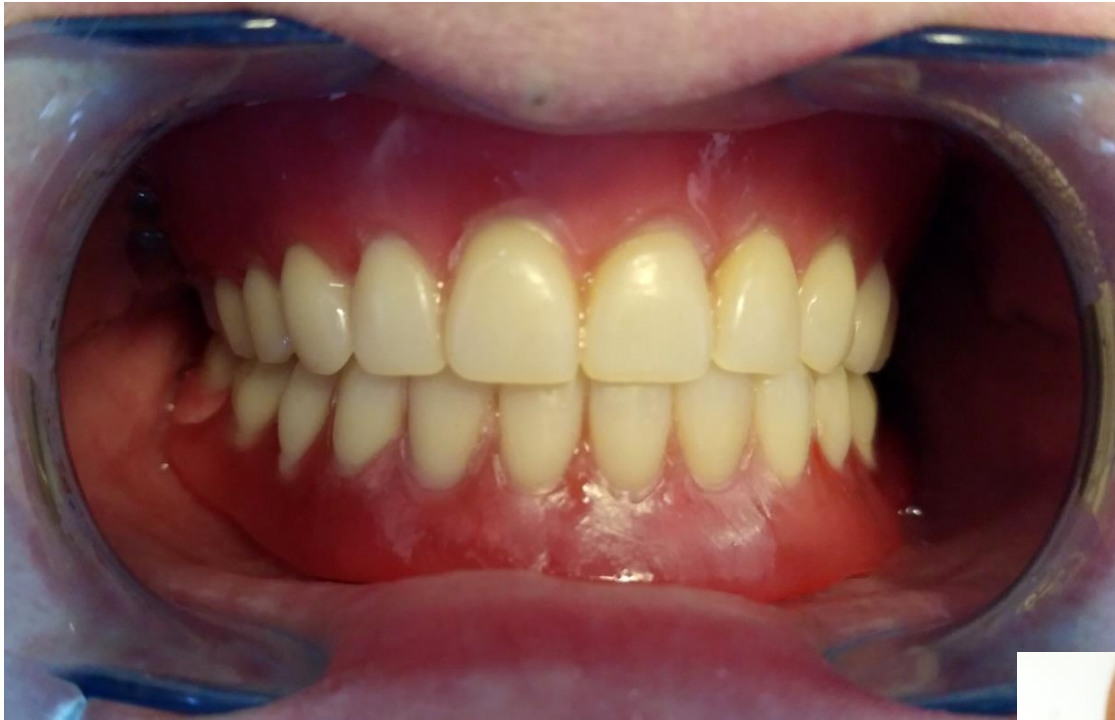# Próbaafogorok az artikulátorban



# Próba fogsorok a mintán

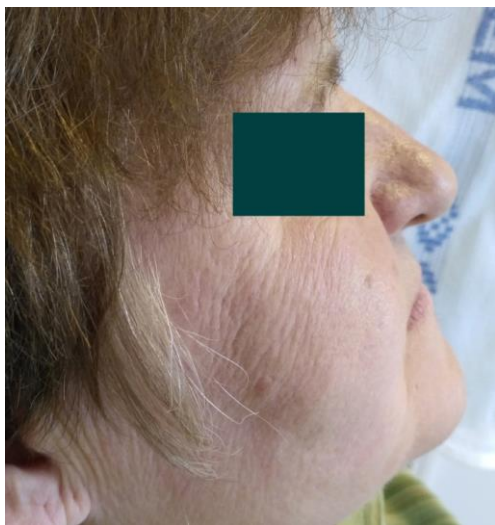


# Fogpróba, spatulapróba

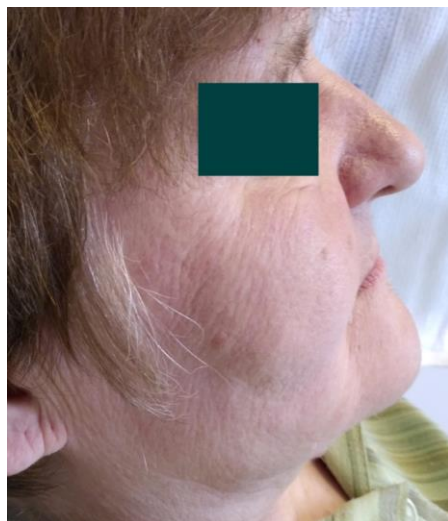




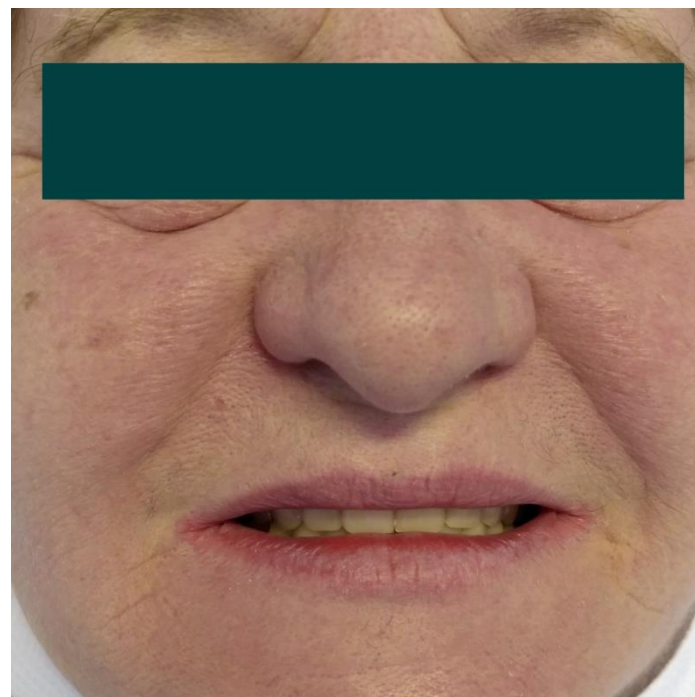
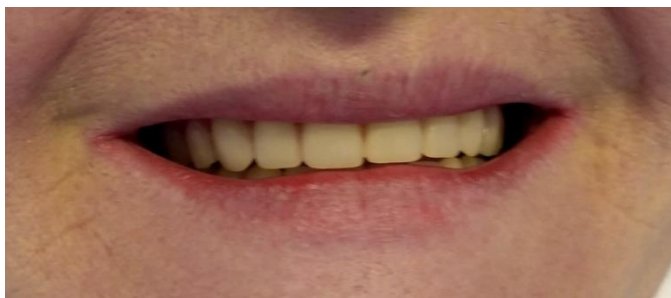# Profilfotók, archarmónia



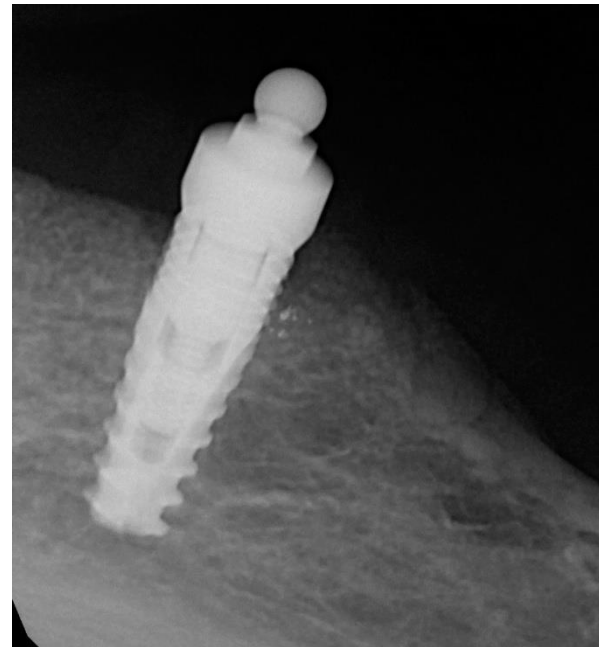
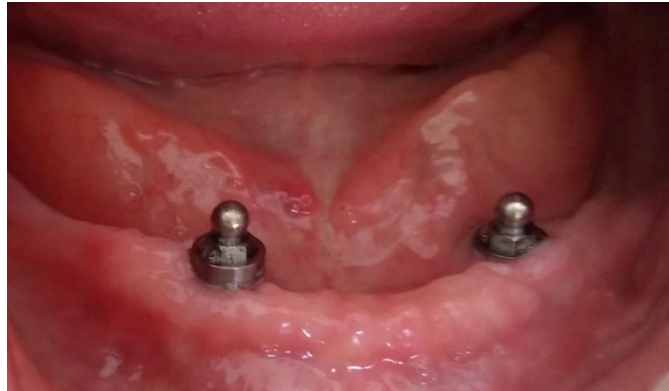(Pótlás nélkül)



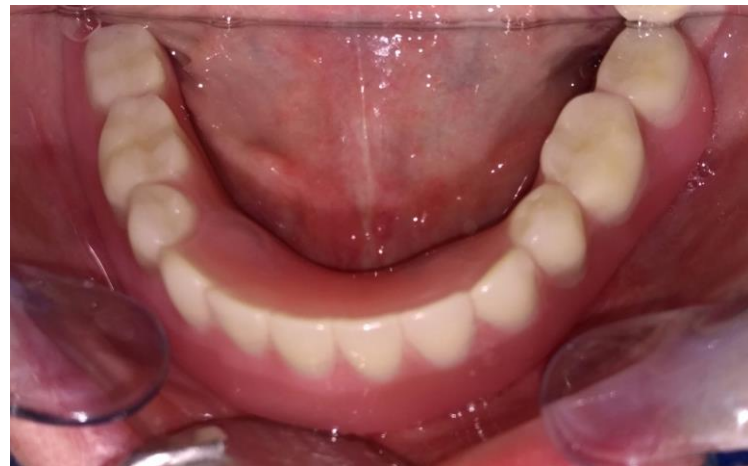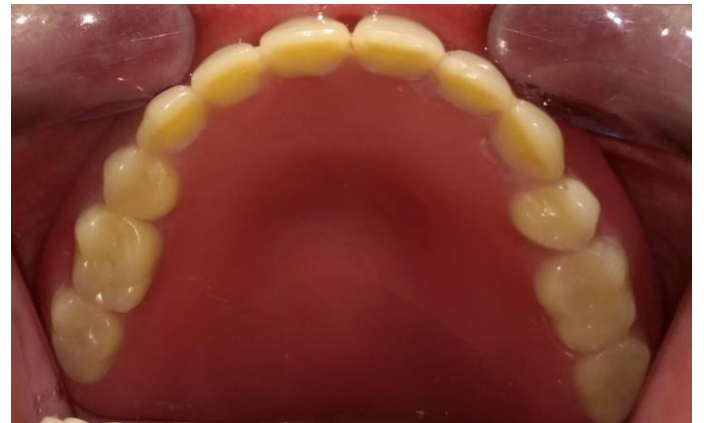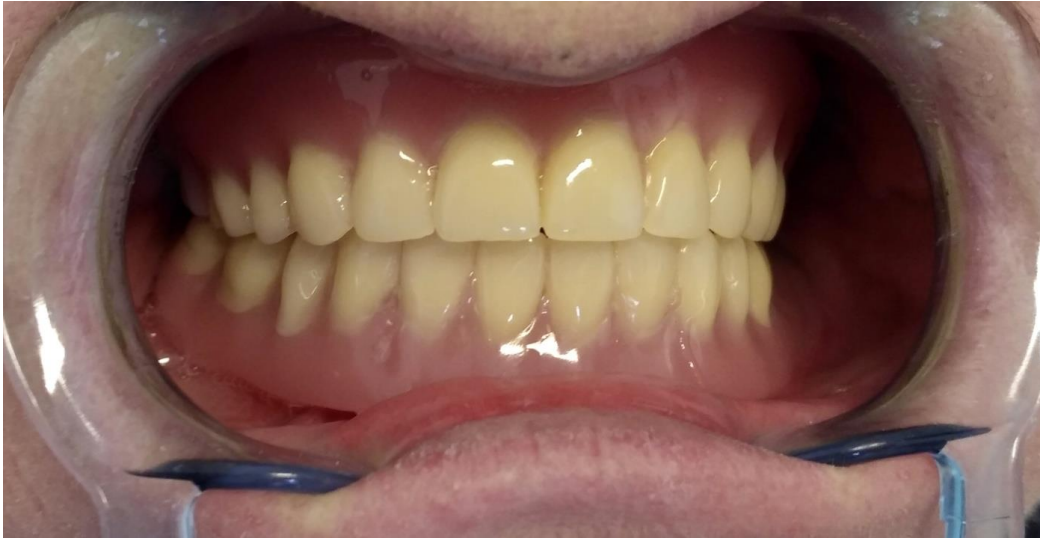(Pótlással)



# Gömbretenciós elemek behelyezése



# Átadás





# Rövid távú kontroll





