



Semmelweis Egyetem Fogorvostudományi Kar  
Fogászati és Szájsebészeti Oktató Intézet igazgató:

Dr. Kivovics Péter egyetemi docens  
<http://semmelweis-egyetem.hu/fszoi/>  
<https://www.facebook.com/fszoi>




# Retineált szemfog műtéti eltávolítása



Készítette: Dr. Szalontai Viktória

Tutor: Dr. Szmirnova Éva

Konzulnes: Dr. Czinkóczy Béla, osztályvezető főorvos



## Fogorvosi vizsgálatra érkezés oka:

- Visszatérő nyomásérzékenység az orrszárny mellett
- Hiányzó maradó szemfog

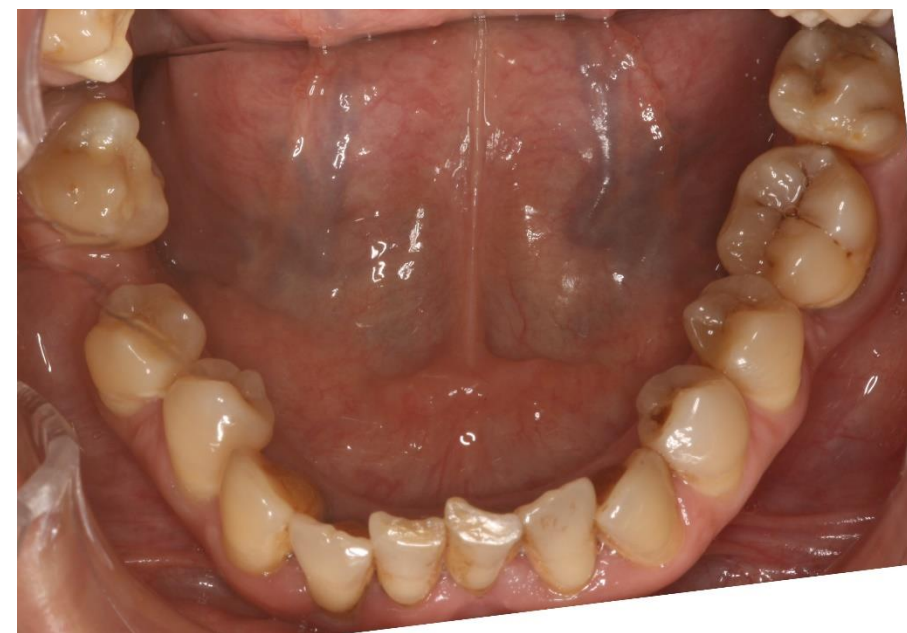
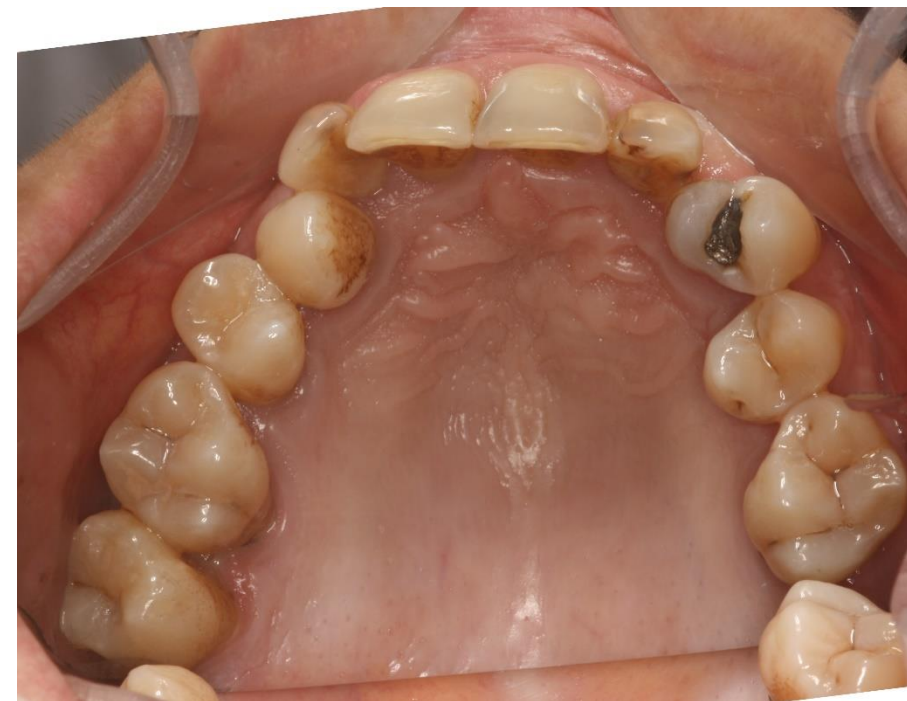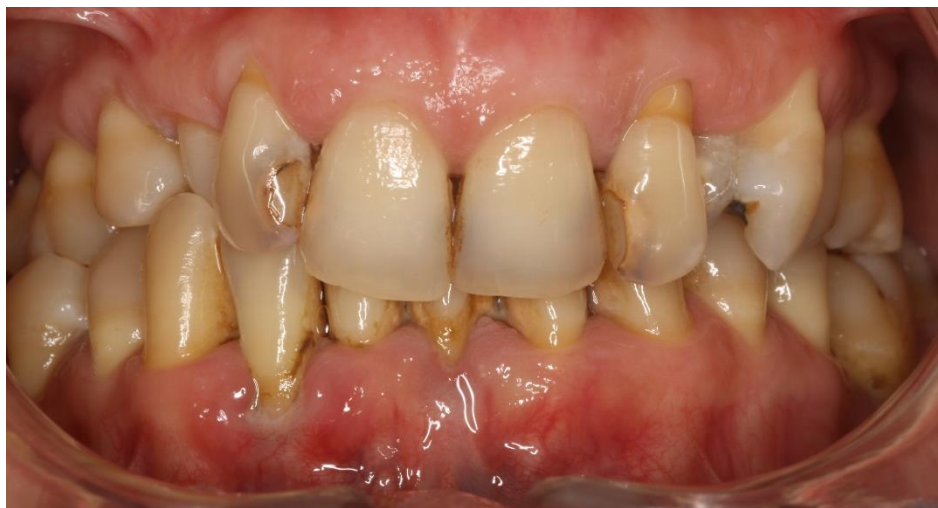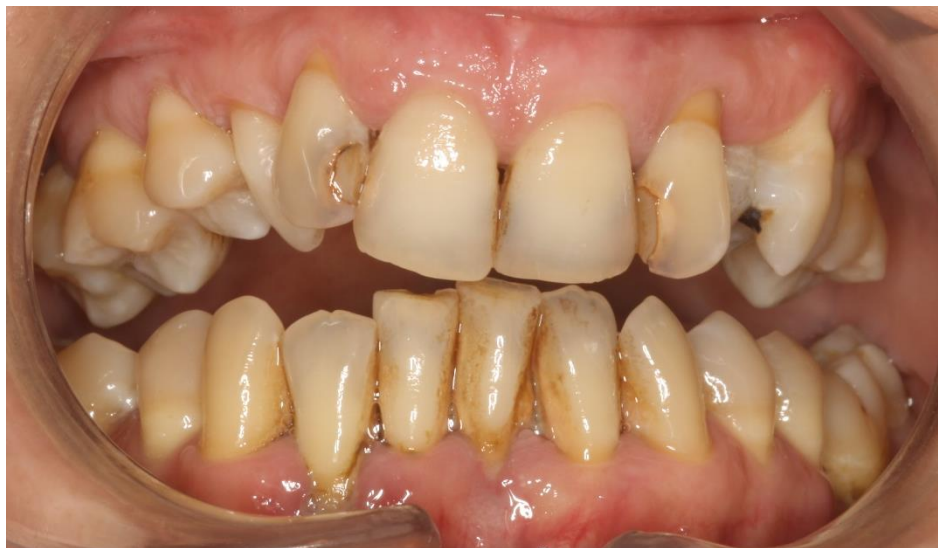# Anamnézis

- 40 éves női páciens
- Általános anamnézisben szájsebészeti, fogorvosi kezelést befolyásoló tényező nincs
- Gyógyszereket nem szed rendszeresen, gyógyszerérzékenység nincs
  
- Jó általános állapot
- Szimmetrikus arc
- Részben megtartott fogazat
- Dohányzik
- Rossz szájhigiéne

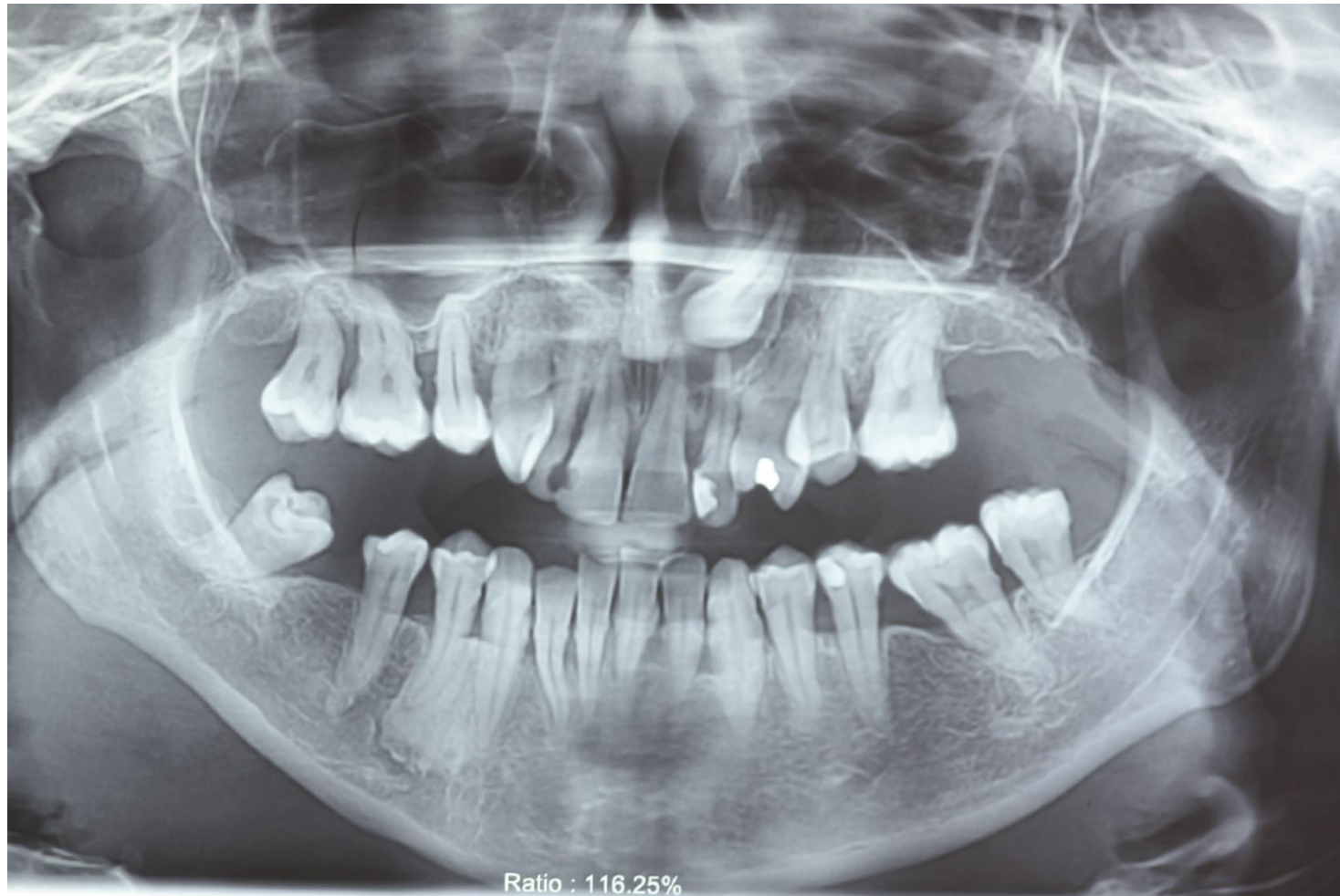## Fej- nyak régió vizsgálata, intraorális vizsgálat

- Sztomato-onkológiai szűrés során eltérés nem tapasztalható
- TMI vizsgálata alapján diszfunkcióra utaló jel nincs
- Enyhe mélyharapás
- Klinikai vizsgálat és radiológiai vizsgálat alapján:  
dg.: 23-as fog retenció

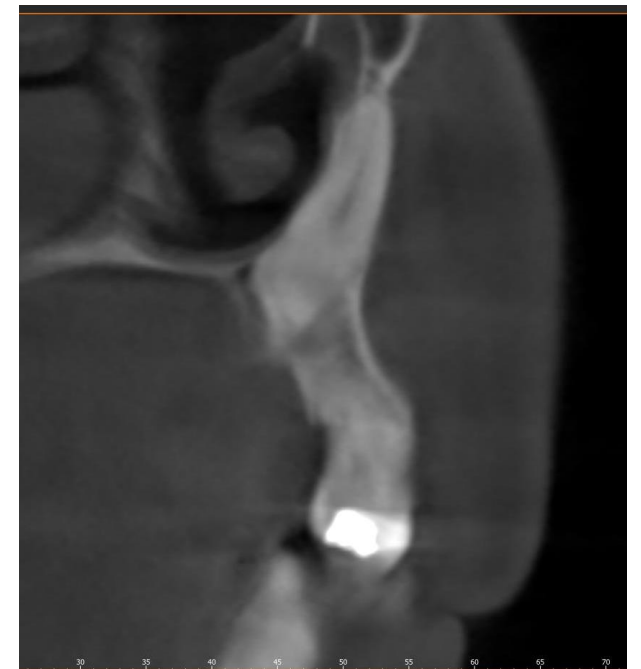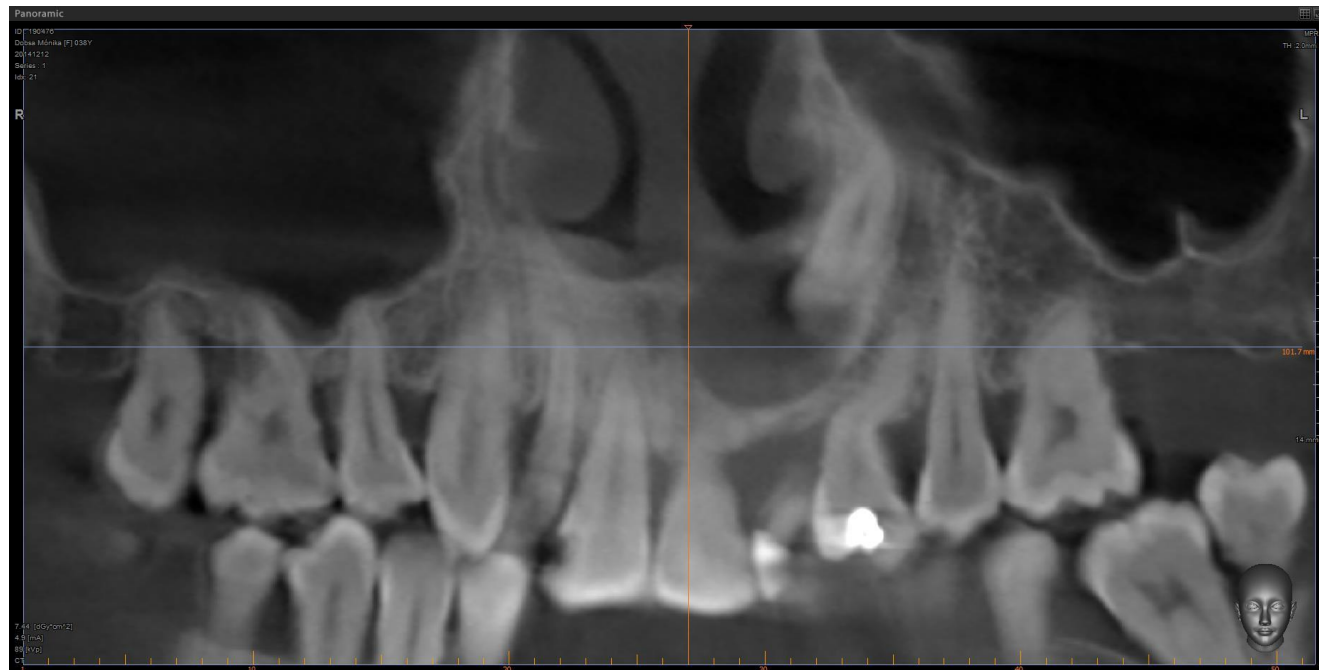
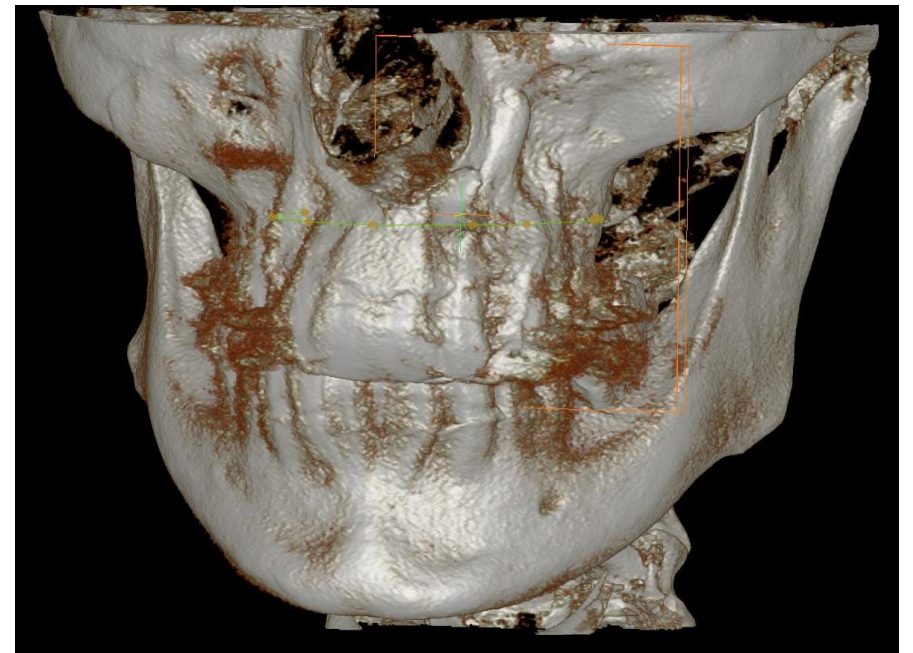
Kiindulási fotók:



## Kiindulási OP-felvétel:



# CBCT felvétel:



## Fog feltárása:

- A beavatkozás helyi érzéstelenítésben történt, 4 ml 2%-os Lid.+Adr. oldattal infiltratios érzéstelenítés
- Mucoperiostealis Partschlebenyt képzünk

