



Semmelweis Egyetem Fogorvostudományi Kar Fogászati és Szájsebészeti Oktató Intézet

igazgató: Dr. Kivovics Péter egyetemi docens

<http://semmelweis-egyetem.hu/fszoi/>

<https://www.facebook.com/fszoi>



Odontoma conglobatum eltávolítása, 23 fog műtéti felszabadítása


Készítette: Dr. Horváth Tibor

Tutor: Dr. Varga Lóránt, osztályvezető főorvos

Konzulens: Dr. Czinkóczy Béla, osztályvezető főorvos



2017.



Fogorvosi vizsgálatra érkezés indoka

- A páciensst fogsabályozó orvosa küldte a szájsebészetre, hogy a felső állcsontjában található odontomát eltávolítsuk, ill. impaktált 23 fogát felszabadítsuk.

Anamnézis

Általános anamnézis:

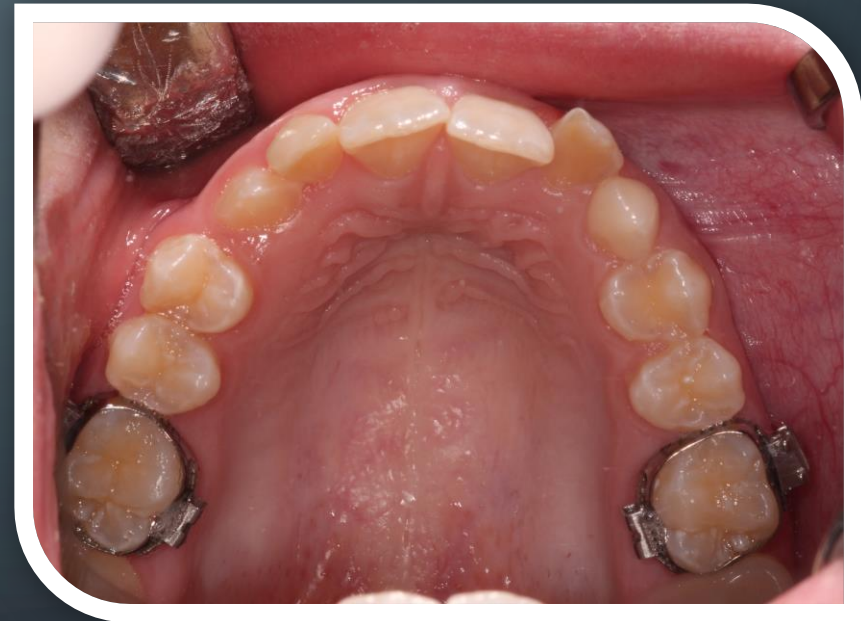- 14 éves lány
- Általános anamnézisében fogászati kezelést befolyásoló tényező nincs
- Gyógyszereket nem szed

Fogászati anamnézis:

- Szájhygiénés szokásai megfelelőek
- Moláris gyűrűk felhelyezése, műtét után bracketragasztás (multiband)
- 63 perzisztáló tejfog

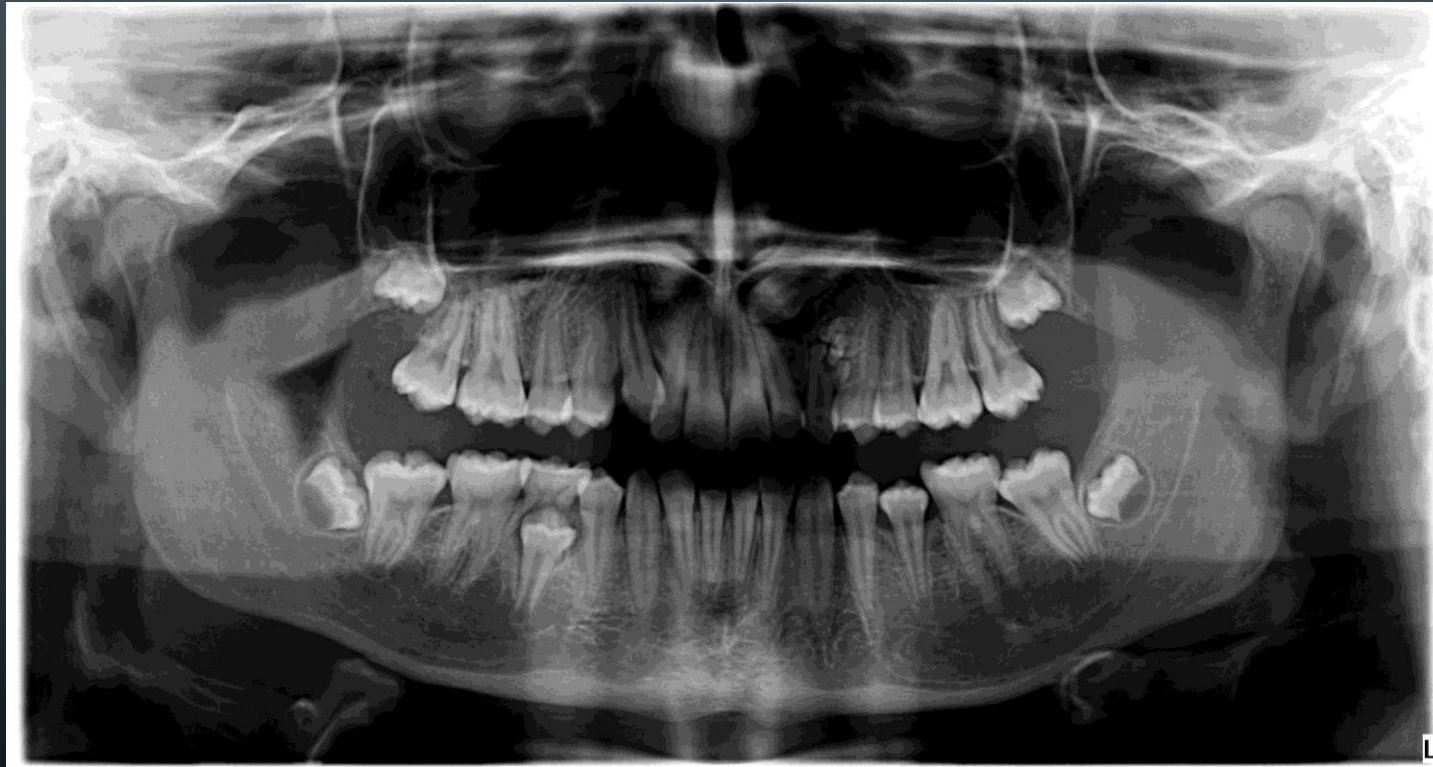Fej-nyak régió vizsgálata, intraorális vizsgálat

- **TMI vizsgálata:** negatív
- **Sztomato-onkológiai vizsgálat:** negatív
- **Harapási forma:** Angle I.
- **Szájhigiéne:** megfelelő

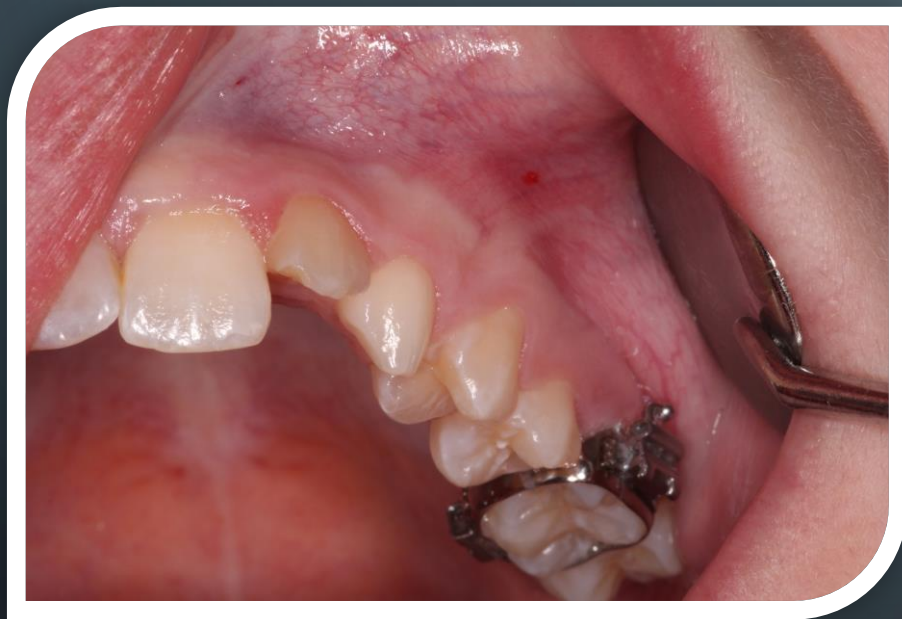

Kiindulási OP-felvétel

- Rtg-felvételen a 22 és 24 fogak között több apró, radiolucens, fogszerű képlet látható.
- 23 fog klinikai vizsgálat során buccálisan tapintható.

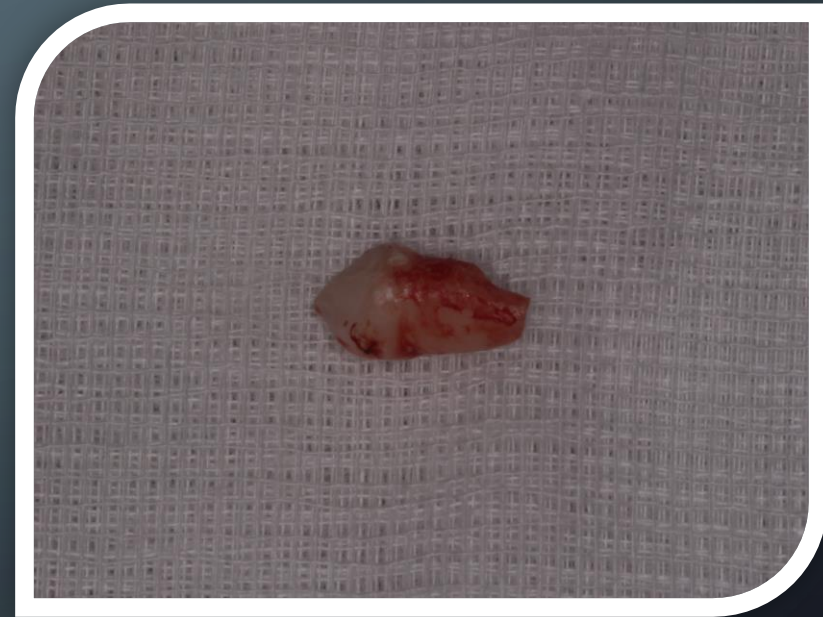
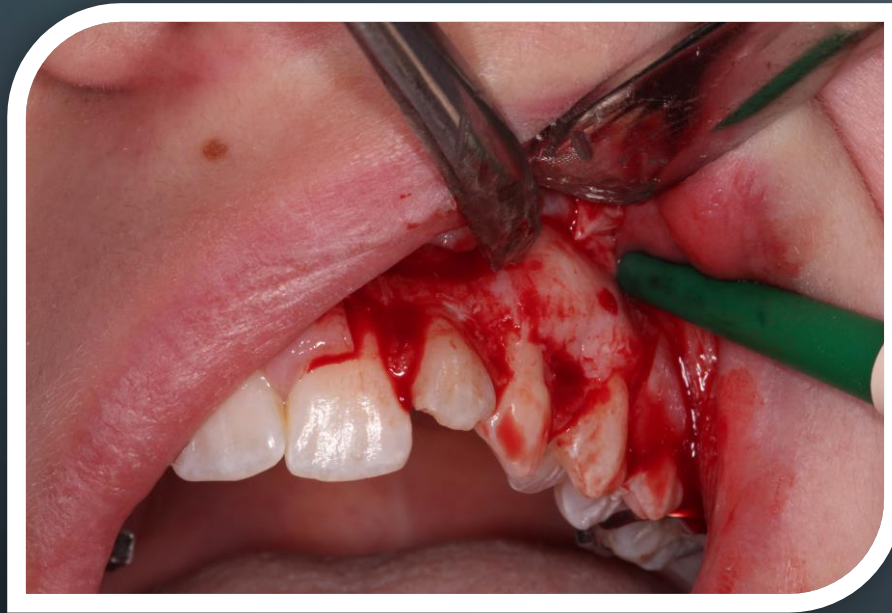
1. Helyi érzéstelenítés, kiindulási állapot



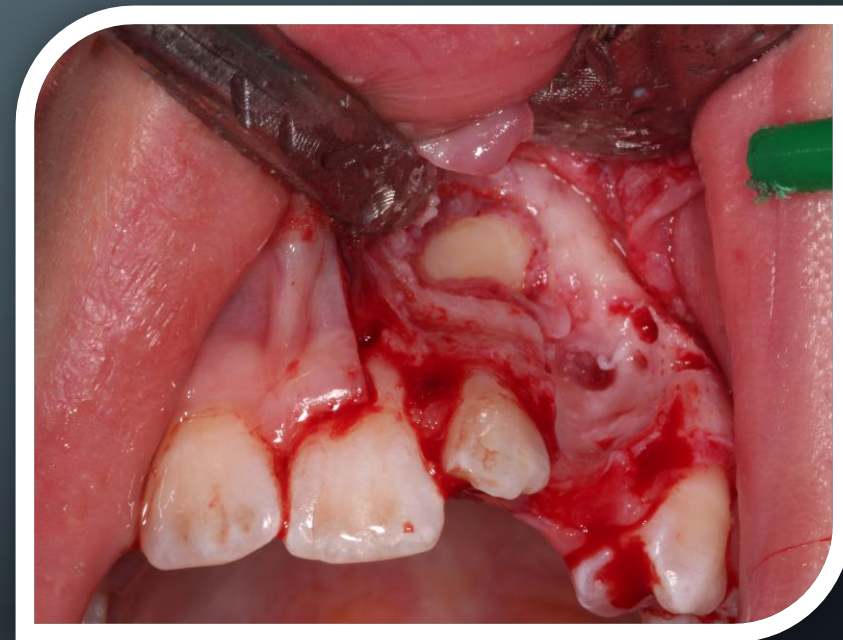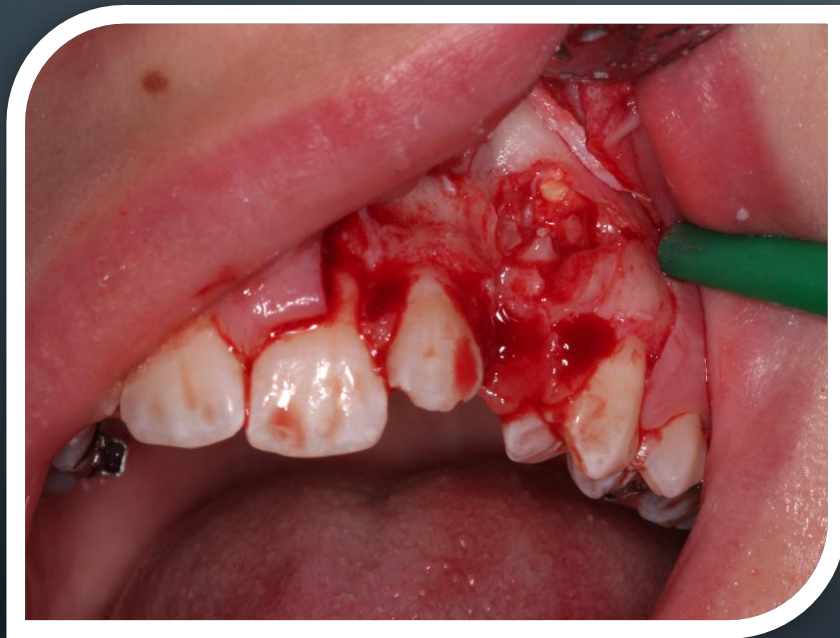- 3 x 2 ml Ultracain DS Forte inj.

2. Lebenyképzés, 63 fog eltávolítása

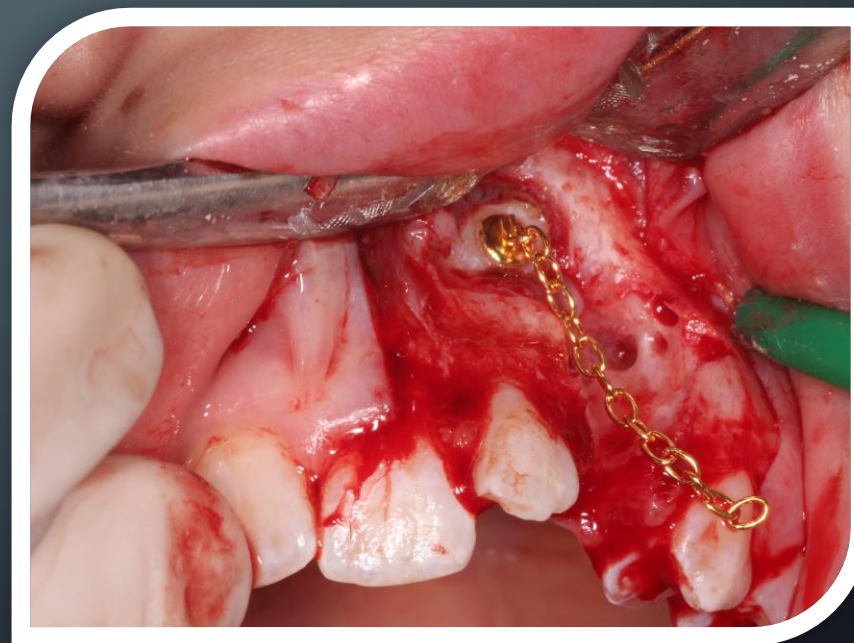
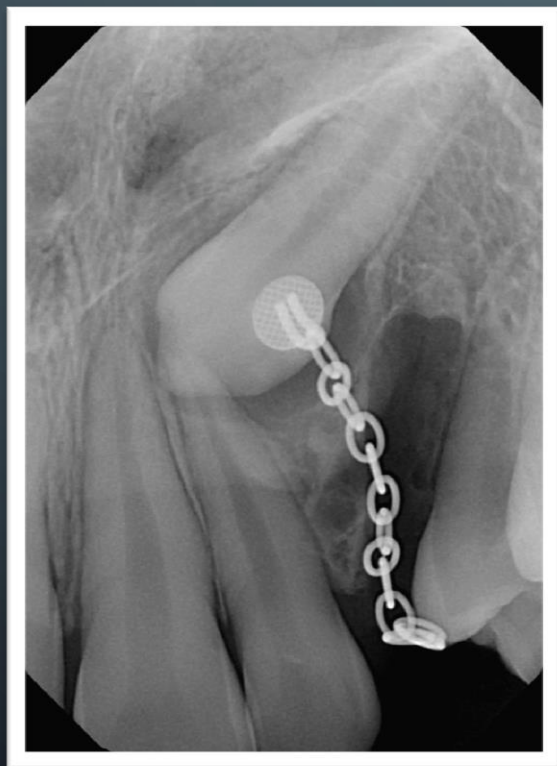

Mucoperiosteális lebeny, sculptio csontfúróval (30.000 rpm vízűtés mellett)

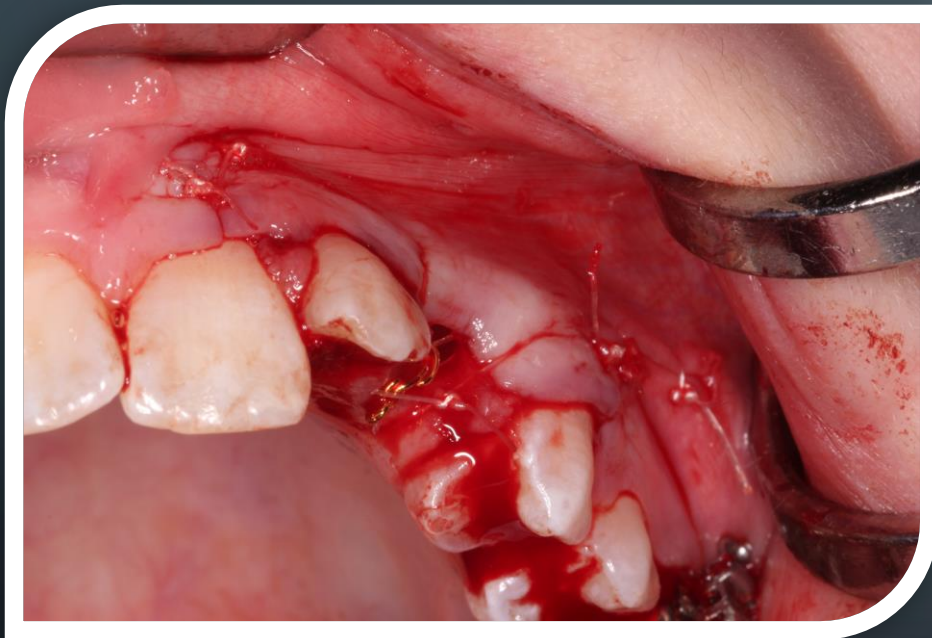
3. Odontoma eltávolítása, 23 fog feltárása



4. Bracketragasztás, röntgenkontroll



Sutura behelyezése



- 4/0 Braun Supramid sutura (nem felszívódó)
- Egyszerű csomós öltések (9 db)
- Varratszedés: 10 nap múlva (műtét időpontja: 2017.01.17.)

The image features a dark blue background with white, stylized circuit board traces in the corners. These traces consist of straight lines of varying lengths and angles, ending in small white circles, resembling electronic components or connections. The traces are located in the top-left, top-right, bottom-left, and bottom-right corners, framing the central text.

Köszönöm a figyelmet!