



Semmelweis Egyetem Fogorvostudományi Kar  
Fogászati és Szájsebészeti Oktató Intézet igazgató:

Dr. Kivovics Péter egyetemi docens  
<http://semmelweis-egyetem.hu/fszoi/>  
<https://www.facebook.com/fszoi>




# Impaktált bölcsességfog műtéti eltávolítása a mandibulából

Készítette: Dr. Szalontai Viktória

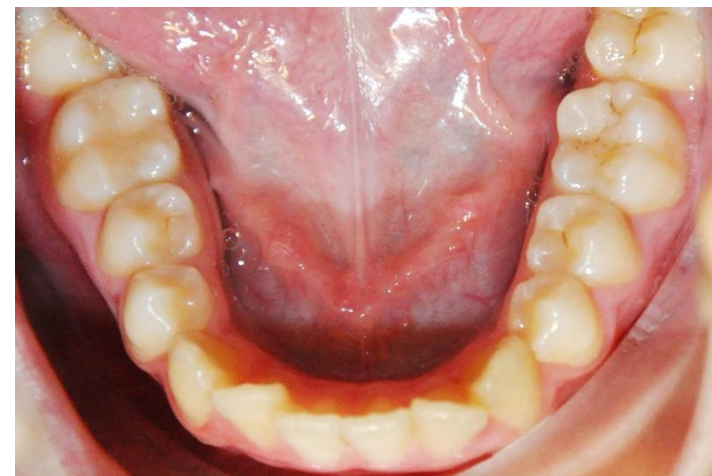
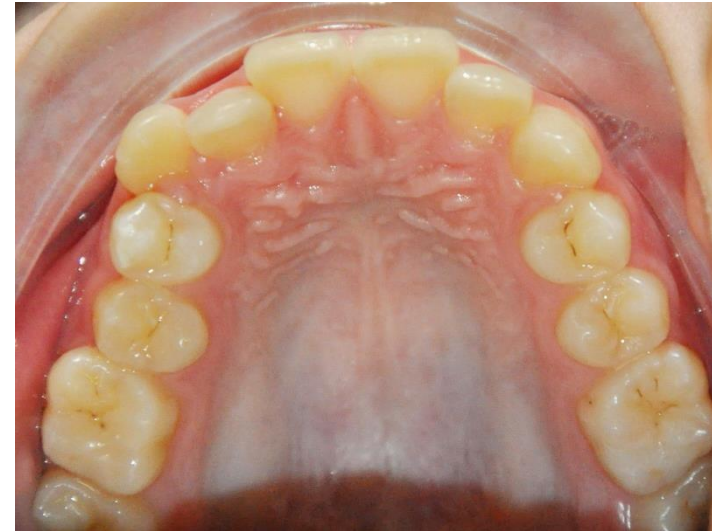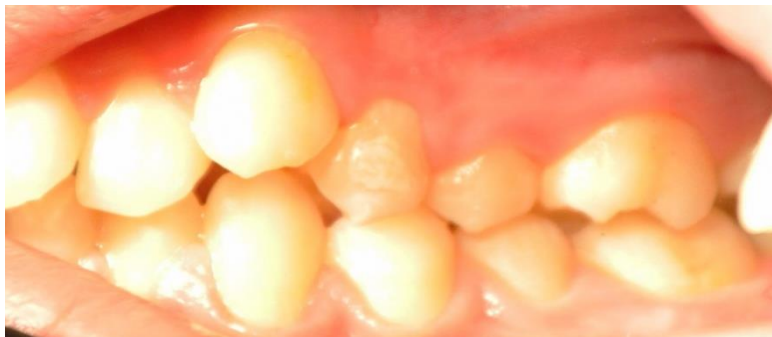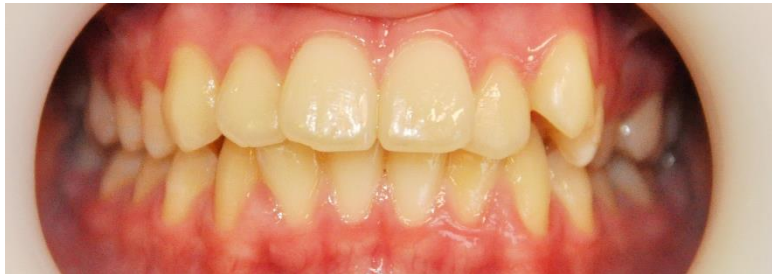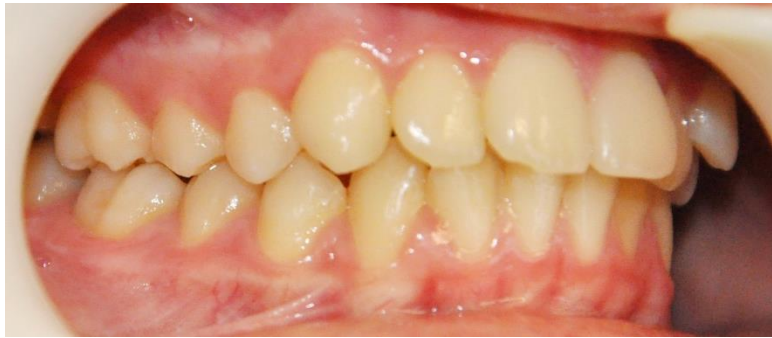Tutor: Dr. Szmirnova Éva

Konzulnes: Dr. Czinkóczy Béla, osztályvezető főorvos



## Fogorvosi vizsgálatra érkezés oka:

A páciensnél fogszabályozó kezelést terveznek, melyhez kezelőorvosa kérte a bölcsességfogak eltávolítását.



# Anamnézis

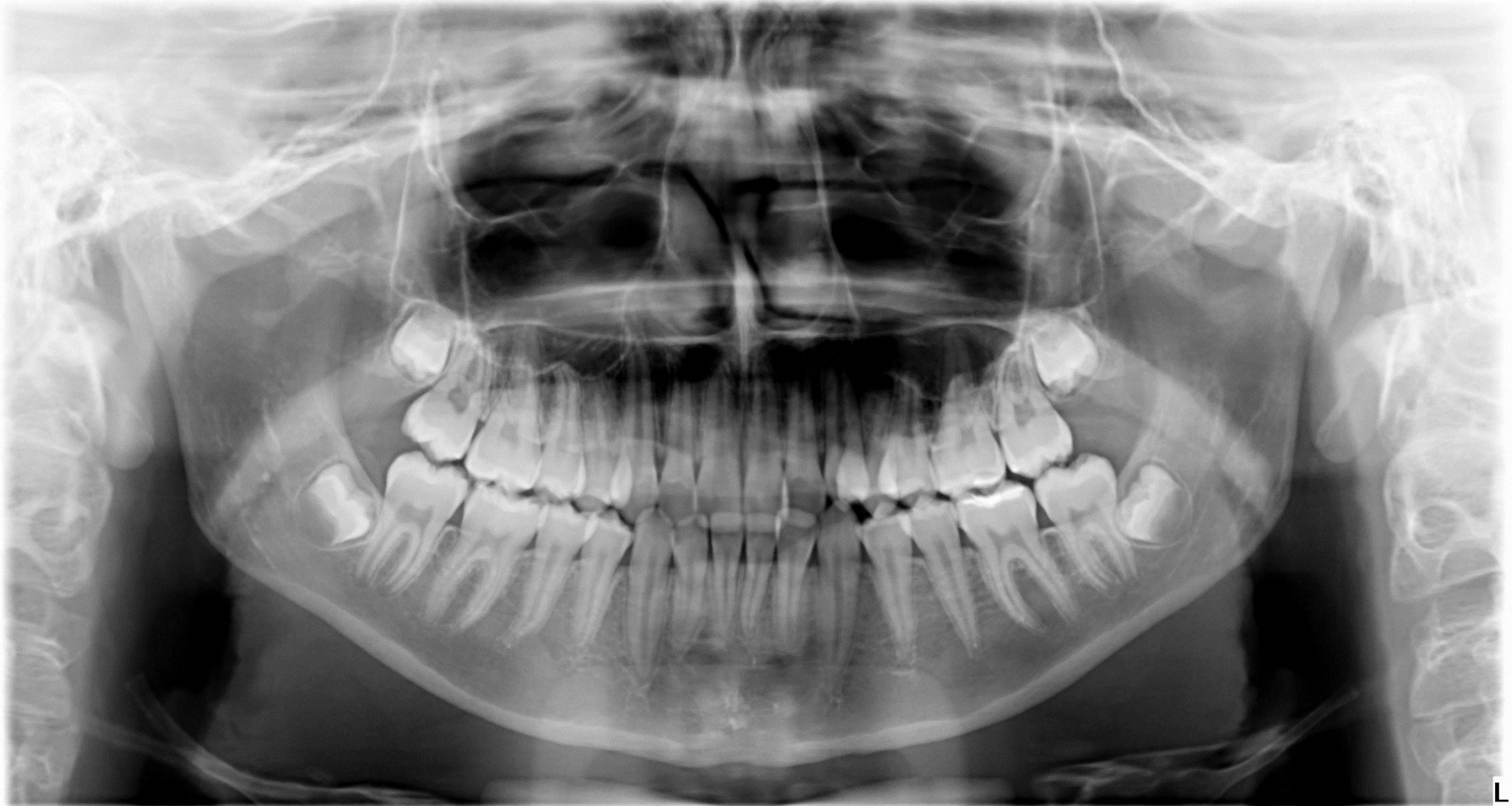- 13 éves lány páciens
- Általános anamnézisben szájsebészeti, fogorvosi kezelést befolyásoló tényező nincs
- Gyógyszereket nem szed rendszeresen, gyógyszerérzékenység nincs
  
- Jó általános állapot
- Szimmetrikus arc
- Megtartott fogazat
- Jó szájhigiéne

# Fej- nyak régió vizsgálata, intraorális vizsgálat

- Sztomato-onkológiai szűrés során eltérés nem tapasztalható
- TMI vizsgálata alapján diszfunkcióra utaló jel nincs
- Harapási forma: Angle II, Angle I



Kiindulási OP-felvétel:

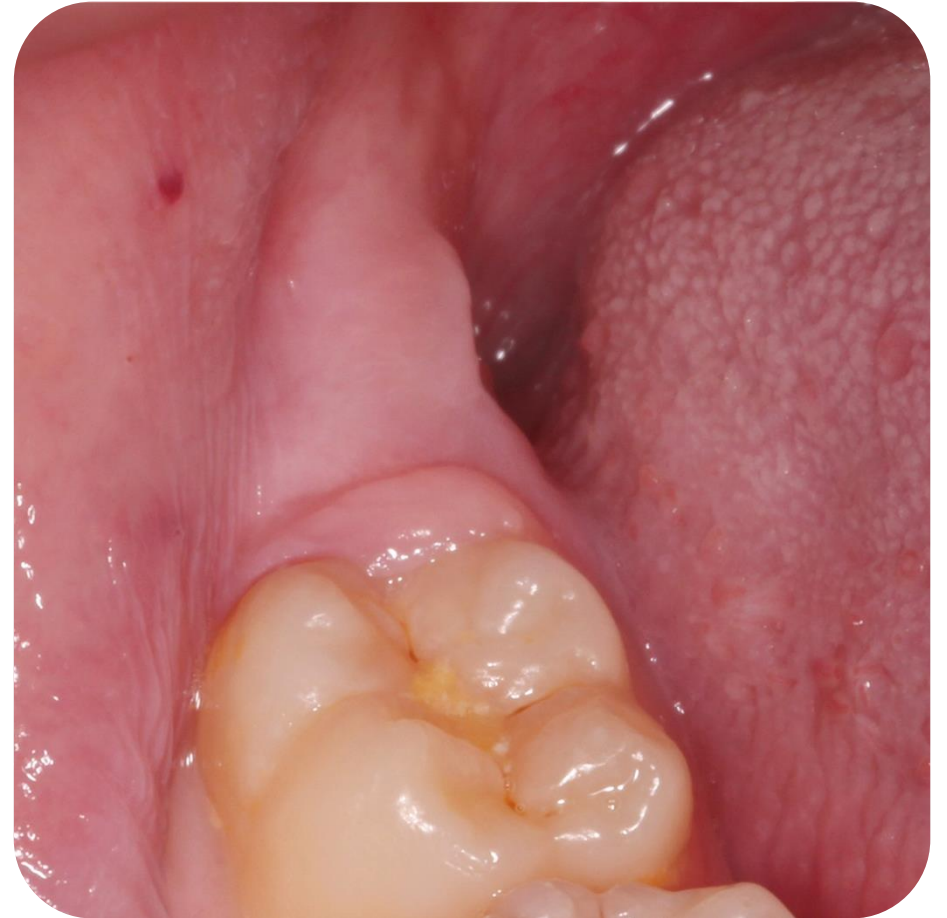



# 48-as fog műtéti eltávolítása:

Kiindulási állapot

A beavatkozás helyi  
érintéstenítésben történt, 4 ml 2%-  
os Lid.+Adr. oldattal vezetékes  
érintéstenítés.

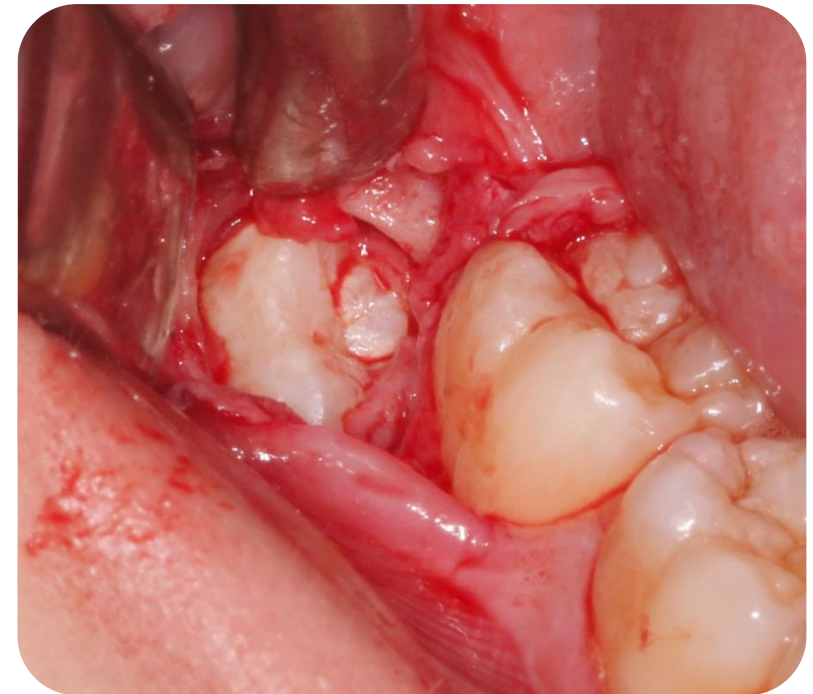
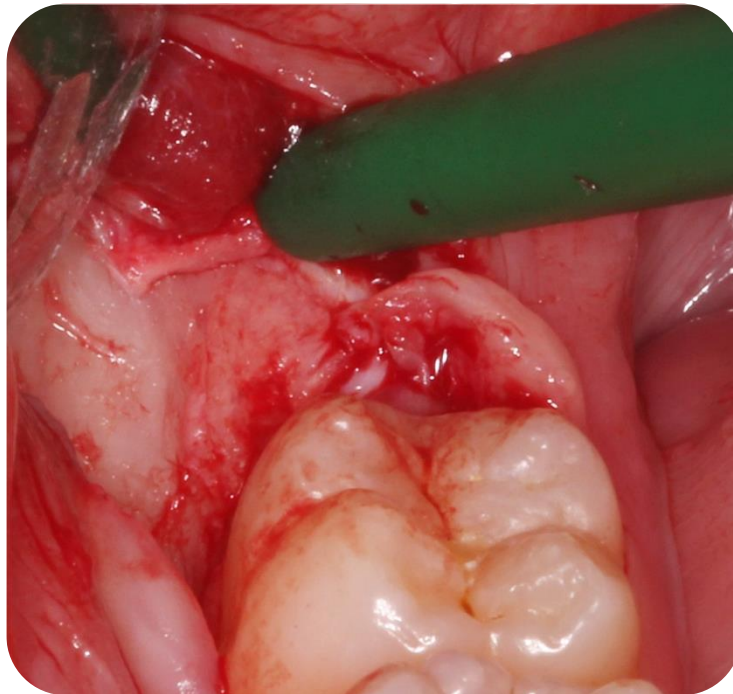
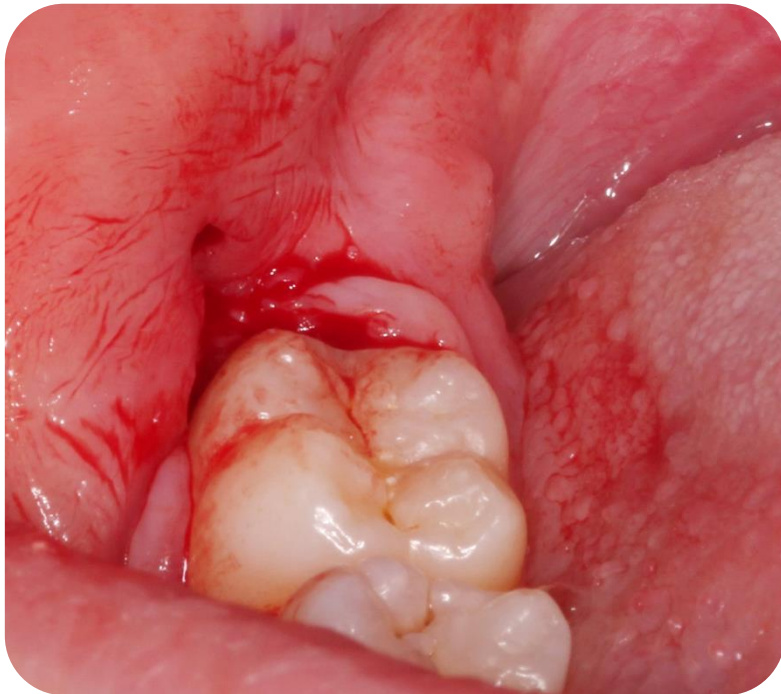


# 48-as fog műtéti eltávolítása:

Mucoperiostealis lebenyképzés

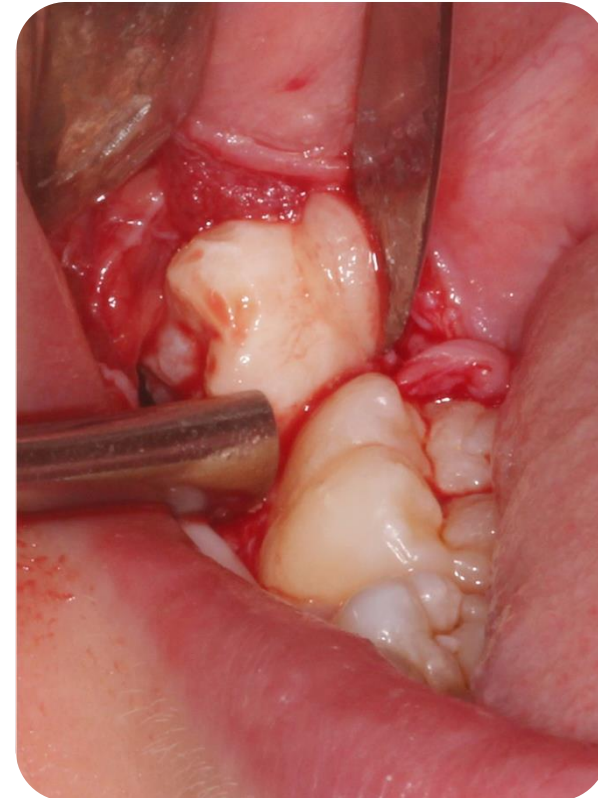
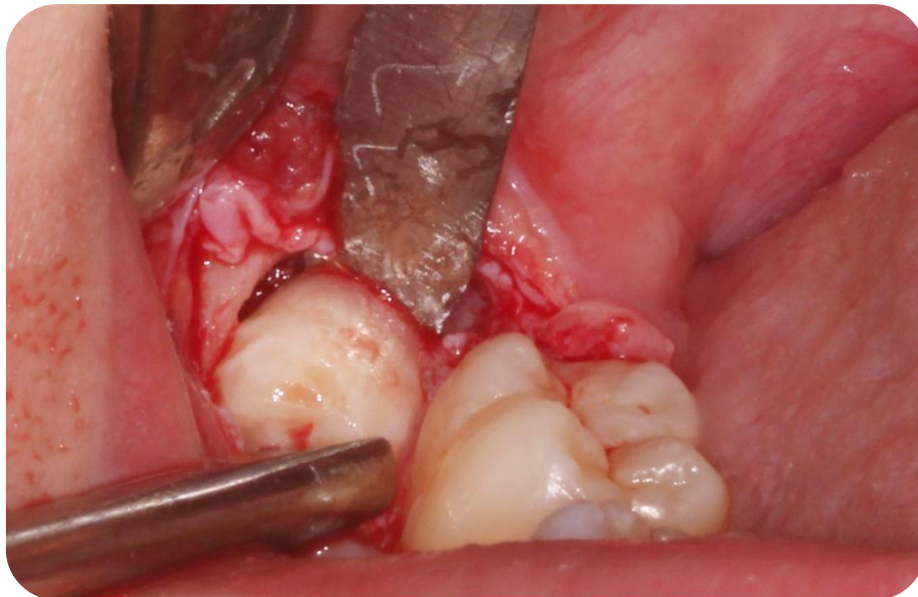A fog felszabadítása

A fogat körülvevő csont buccalisan és distalisan sebészi csontfúróval részben eltávolítottuk



# 48-as fog műtéti eltávolítása:

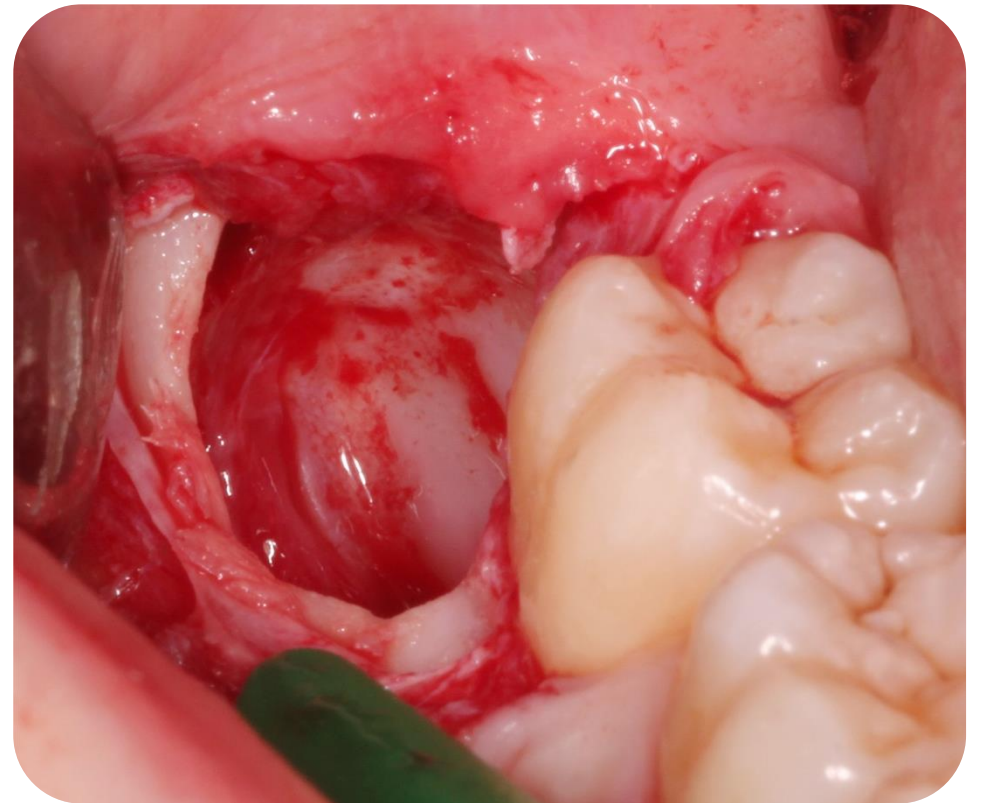
Fog eltávolítása Barry emelő segítségével





## 48-as fog műtéti eltávolítása:

Az alveolus átmosása, óvatos  
exchochleálás és coagulum képzése



## 48-as fog műtéti eltávolítása:

Sebszélek egyesítése egyszerű csomós öltésekkel (3/0 Braun Supramid sutura)

