



# Semmelweis Egyetem Fogorvostudományi Kar Fogászati és Szájsebészeti Oktató Intézet

igazgató: Dr. Kivovics Péter egyetemi docens

<http://semmelweis-egyetem.hu/fszoi/>

<https://www.facebook.com/fszoi>



## Fábián-, és Fejérdy szerinti 2B osztályú foghiány ellátása (felső állcsont)




Készítette: Dr. Körhegyi Eszter

Tutor: Dr. Büchler János, osztályvezető főorvos

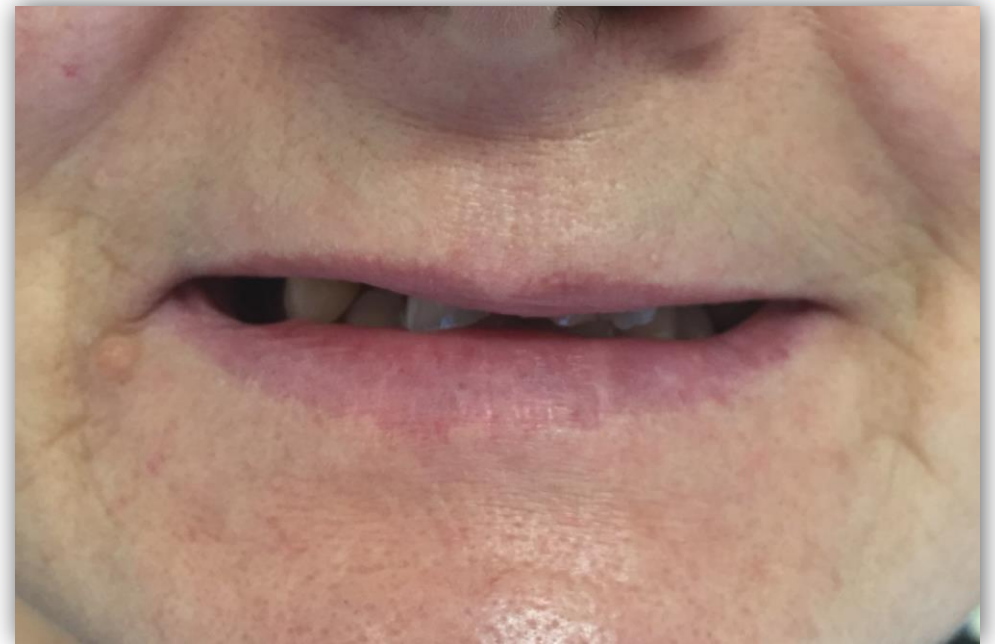Konzulens: Dr. Kivovics Péter, egyetemi docens

2017.



# Fogorvosi vizsgálatra érkezés indoka

- A páciens szájüregének teljes rehabilitációja miatt érkezett, elsősorban felső foghiányait szeretne volna pótoltatni.



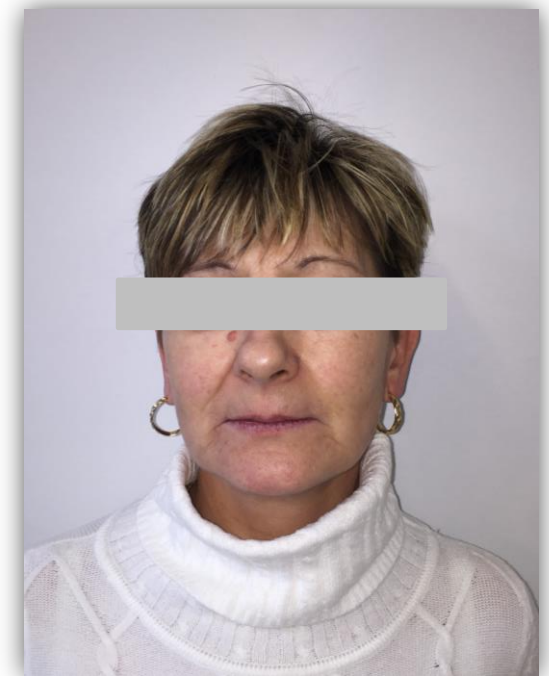# Anamnézis

## Általános anamnézis:

- 56 éves nő
- Foglalkozása: bolti eladó
- Általános anamnézisében fogászati kezelést befolyásoló tényező nem szerepel
- Gyógyszert nem szed rendszeresen
- Dohányzik (napi 10 szál)

## Fogászati anamnézis:

- Szűrővizsgálatra nem járt rendszeresen
- Utolsó foghúzása kb. 5 évvel ezelőtt volt, bal felső nagymetszőjét 4 évvel ezelőtt gyökérkezelték, azóta panaszmentes
- Pótlást sosem viselt
- Szájhygiénés szokásai nem megfelelőek

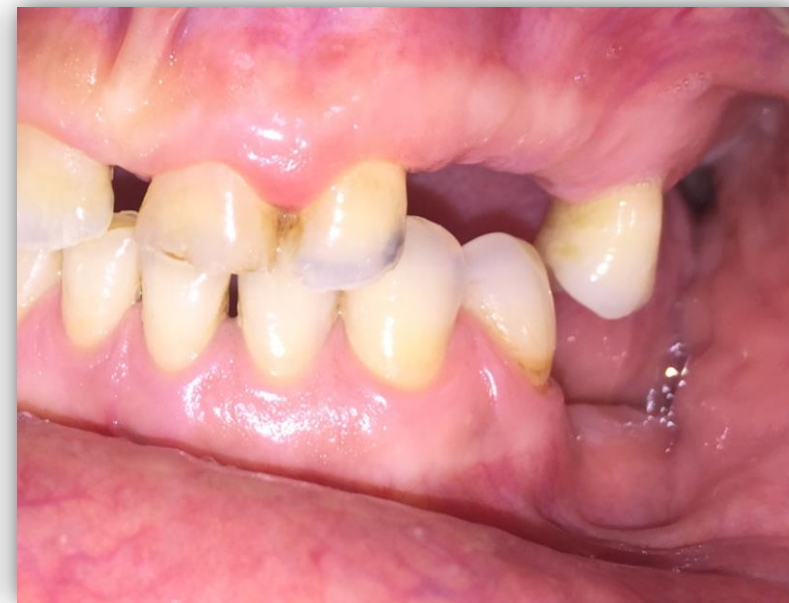
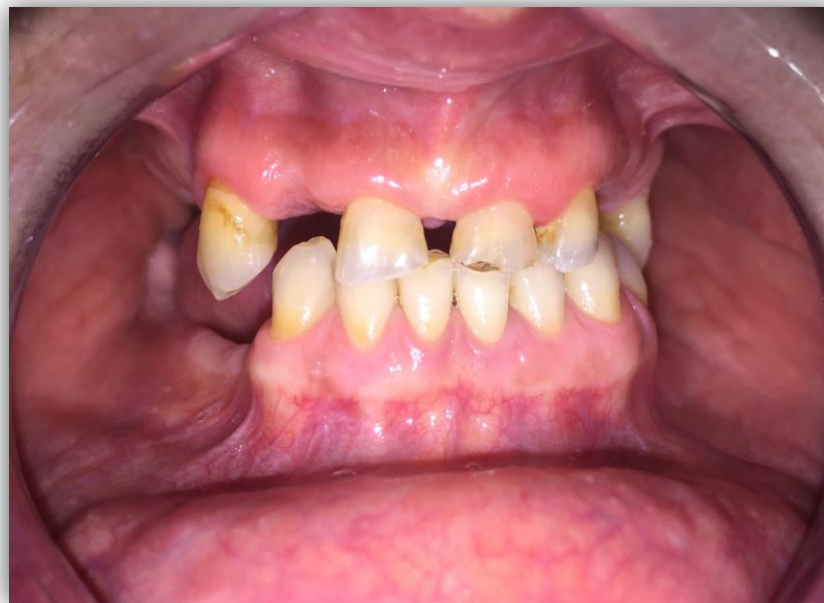
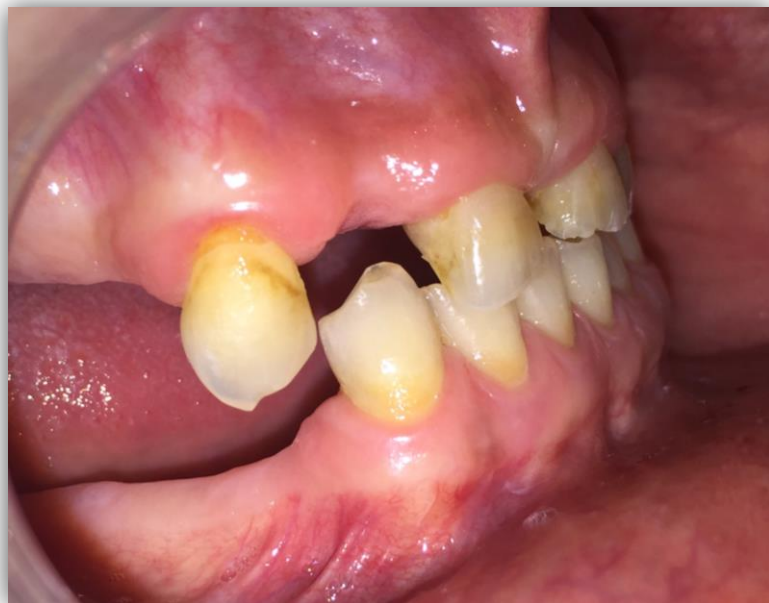# Fej-nyak régió vizsgálata, intraorális vizsgálat

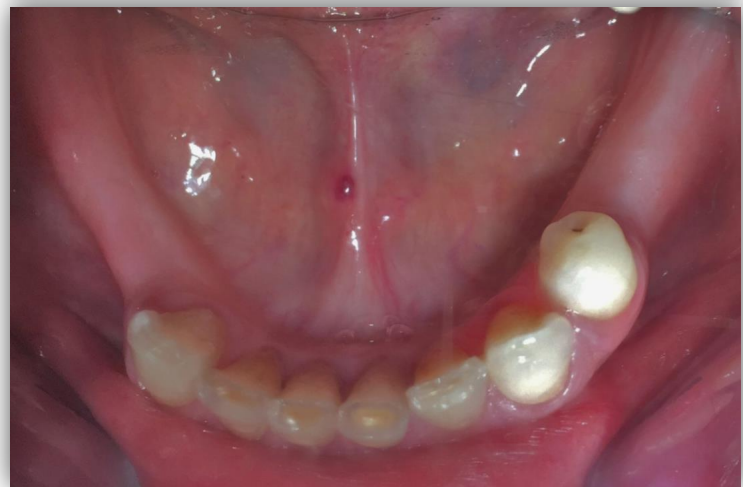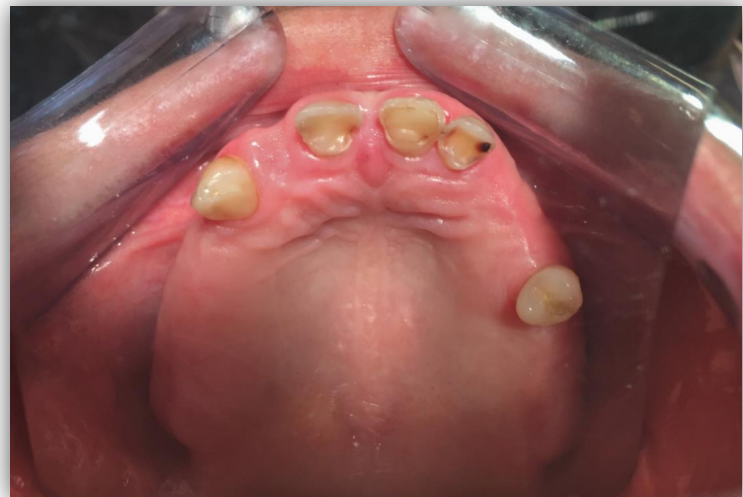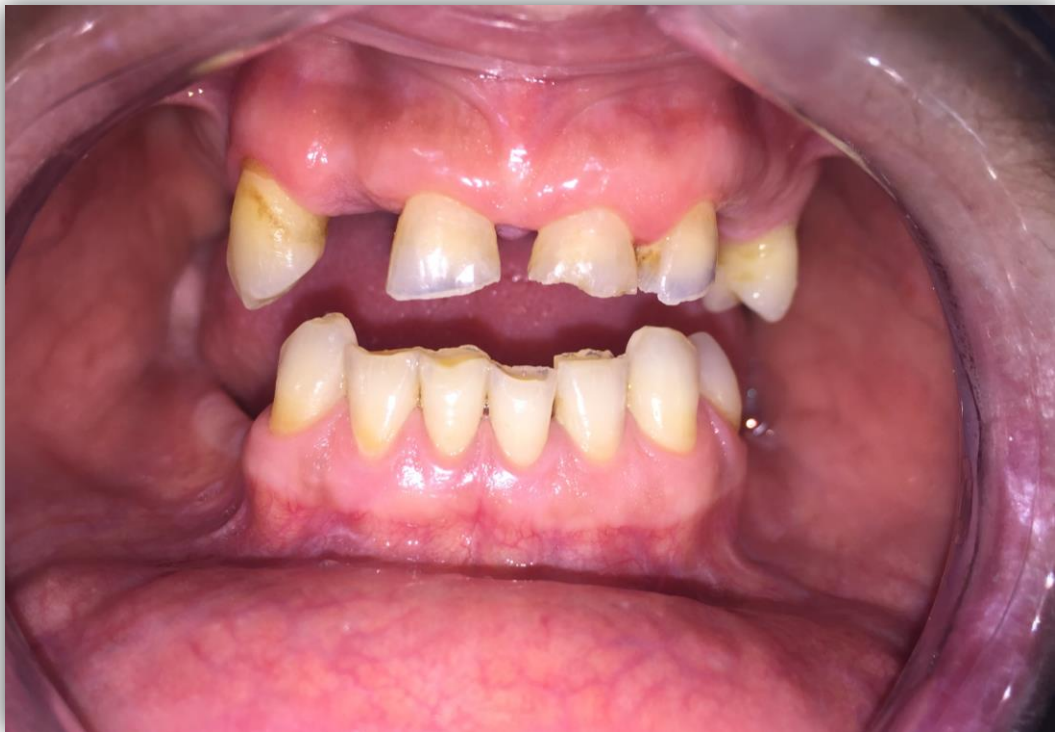- **TMI vizsgálata:** negatív
- **Sztomato-onkológiai vizsgálat:** negatív
- **Harapási forma:** mélyharapás
- **Szájhigiéne:** nem megfelelő
- **Fábián-, és Fejérdy oszt.:** 2B (felső állcsont)  
2A (alsó állcsont)
- **Parodontális státusz (PSR-index):**

-	3	3
-	3	3

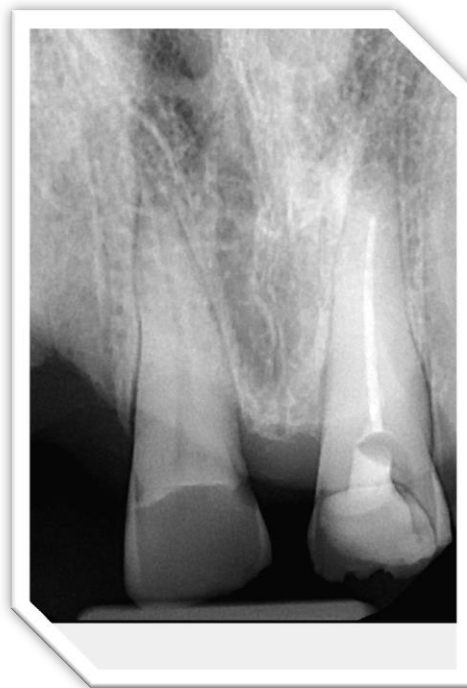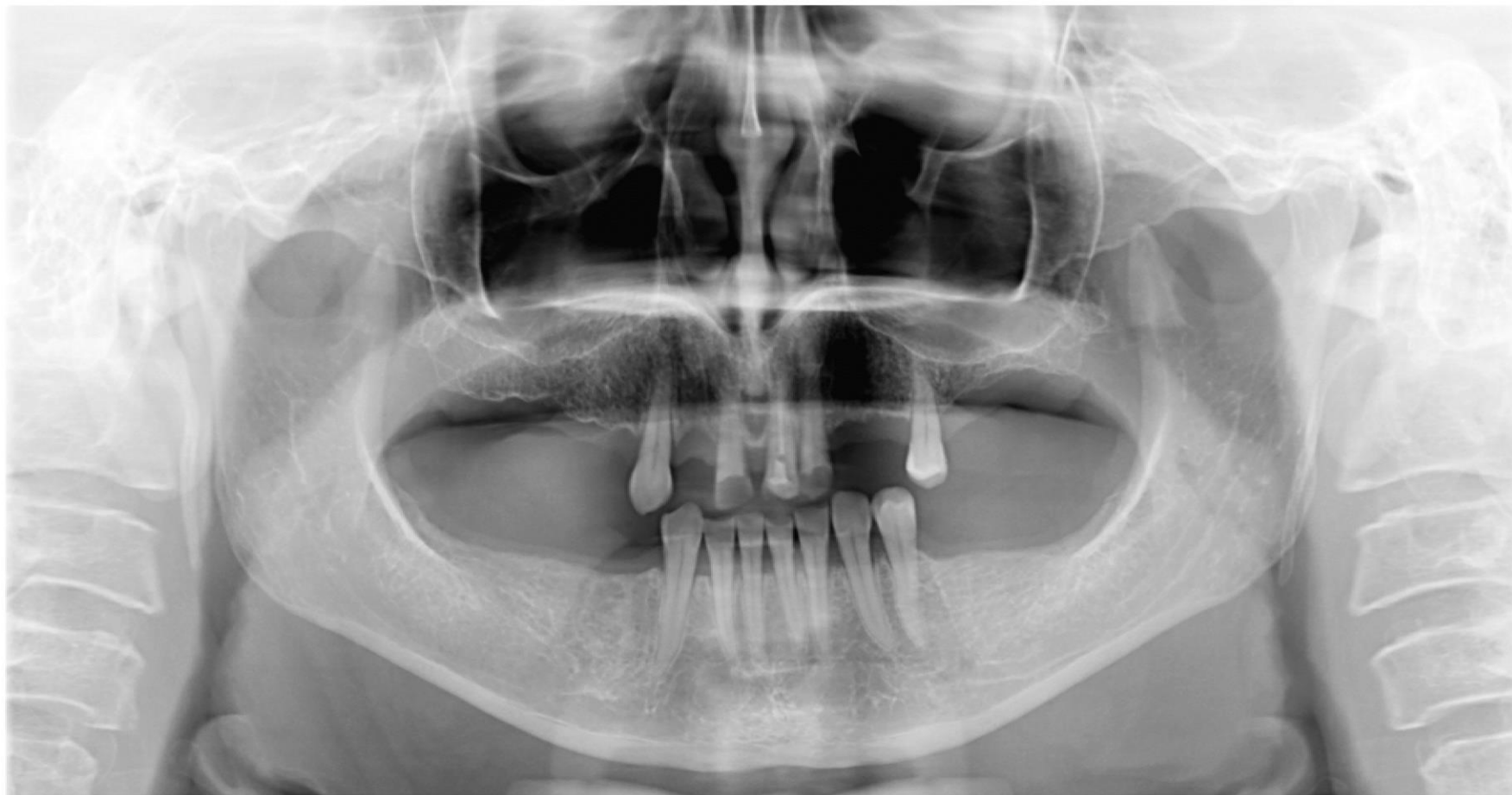# Kiindulási állapot I.



## Kiindulási állapot 2.

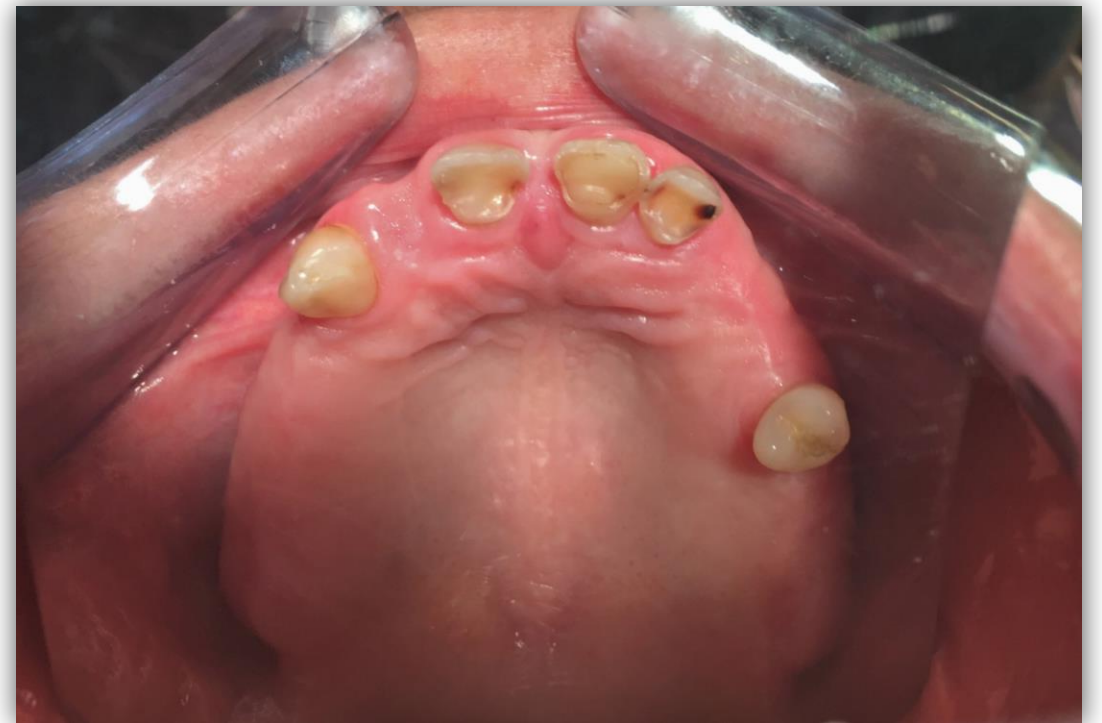

# Kiindulási OP-felvétel, periapicalis felvétel



# Dentális státusz (felső állcsont)

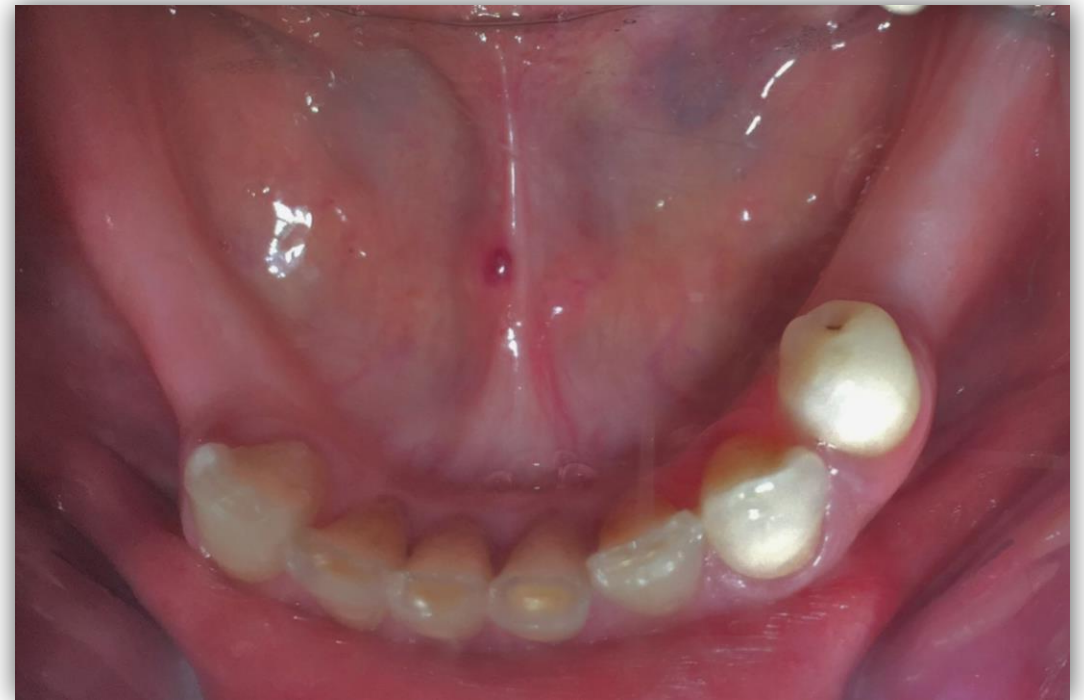- 18, 17, 16, 15, 14, 12: hiányzik
- 13: ép, vitális, enyhén elongálódott
- 11: súlyos attritio, M caries, reverzibilis pulpitis
- 21: súlyos attritio, inkomplett gyt., P komp. tömés, D caries
- 22: súlyos attritio, M és D caries, vitális
- 25: D caries, enyhén disztalizálódott és elongálódott, vitális
- 23, 24, 26, 27, 28: hiányzik





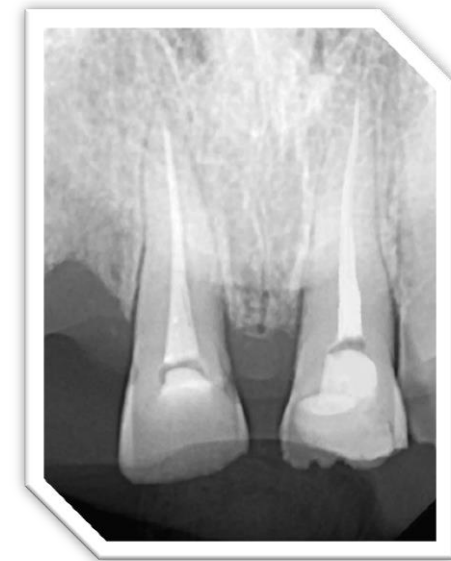# Dentális státusz (alsó állcsont)

- 48, 47, 46, 45, 44: hiányzik
- 43, 42, 41: közepes mértékű attritio, vitális
- 31, 32, 33: közepes mértékű attritio, vitális
- 34: ép, vitális
- 35, 36, 37, 38: hiányzik



# Kezelési terv (előkészítő műveletek)

- Professzionális szájhigiénés kezelés (supragingivális, subgingivális depurálás)
- Szájhigiénés tanácsadás (instruálás, motiválás)
- 11 fog gyökerkezelése
- 21 fog gyökértömés revízió
- 25 fog OD kompozit tömés



# Kezelési terv (felső állcsont)

## Precíziós elhorgonyzású kombinált fogpótlás

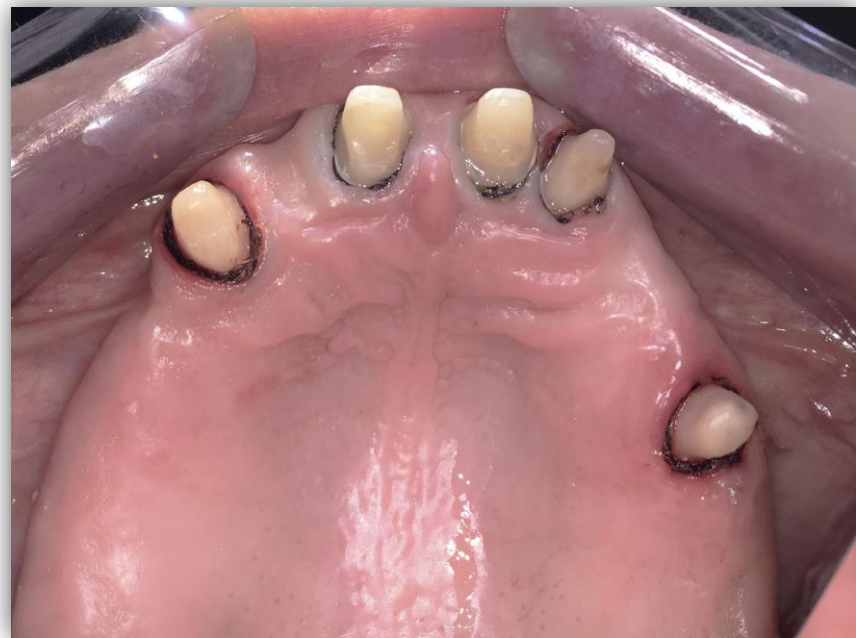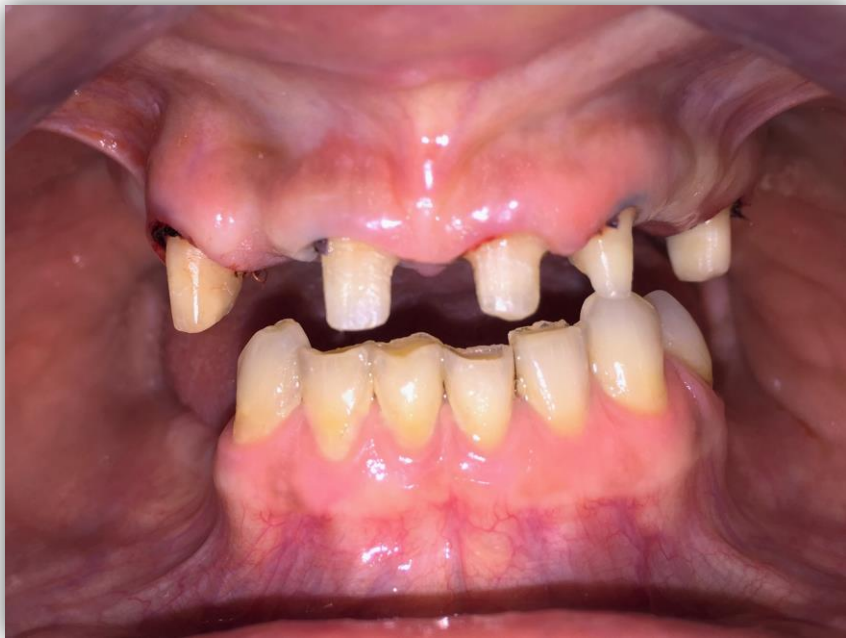### ■ a) Fix rész:

- 8 tagú egybeöntött technológiával készült fémkerámia hídpótlás
- Leplezett horgonykoronák: 13, 11, 21, 22, 25
- Leplezett hézagfogak: 12, 23, 24
- Precíziós elhorgonyzás (OtCap): 13, 25
- Frézelt váll, interlock: 13, 25

### ■ b) Kivehető rész:

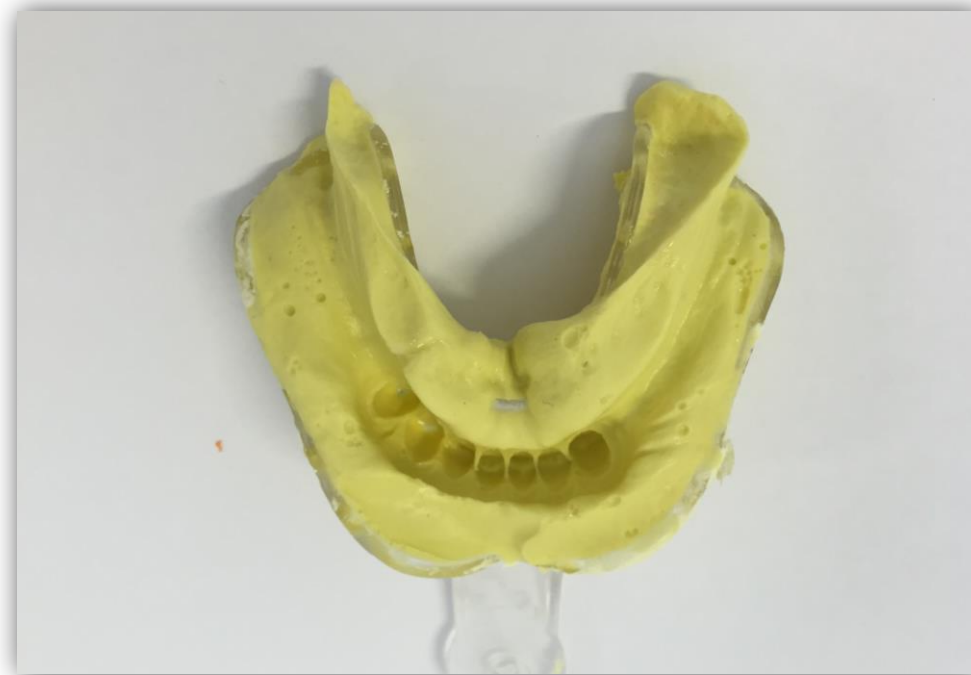- 7 fogat pótló finommechanikai rögzítőkkal elhorgonyzott, dentomucosálisan megtámasztott, fém alaplemezű részleges lemezes fogpótlás
- Pótolt fogak: 17, 16, 15, 14, 26, 27

# Csonkelőkészítés



Legömbölyített vállas előkészítés

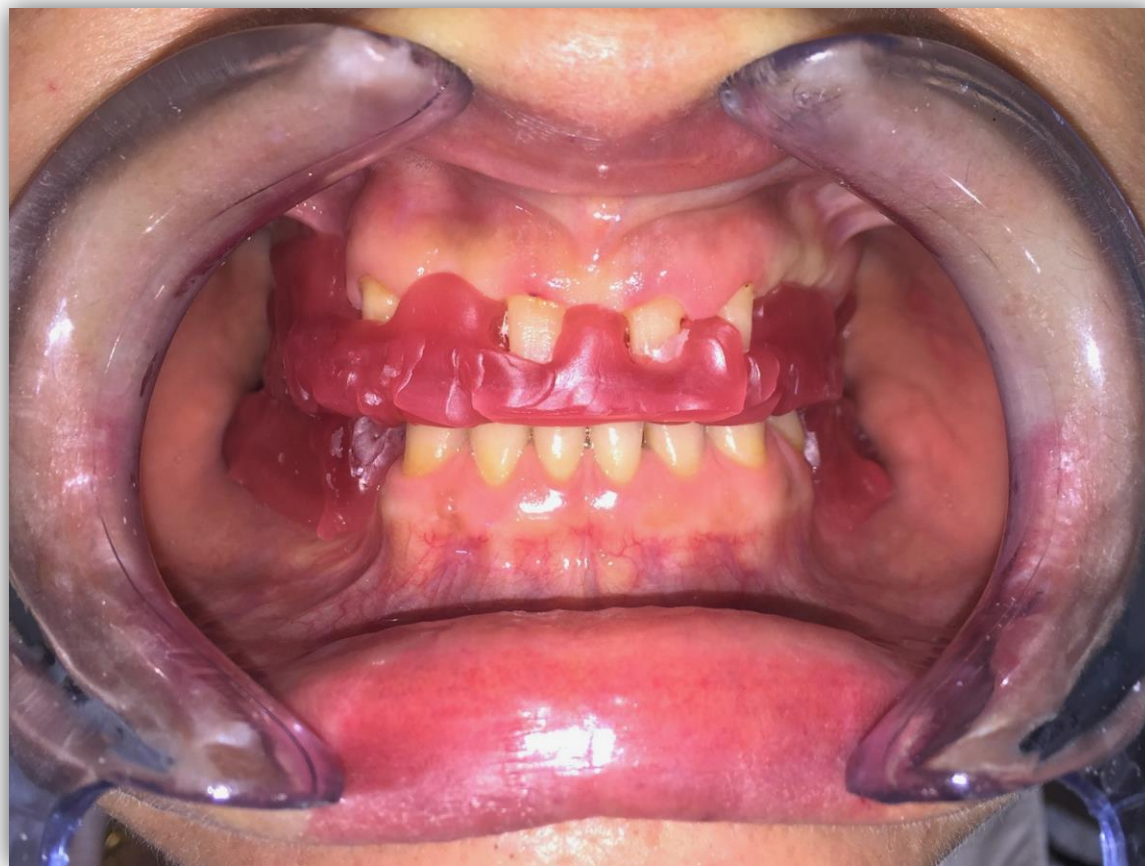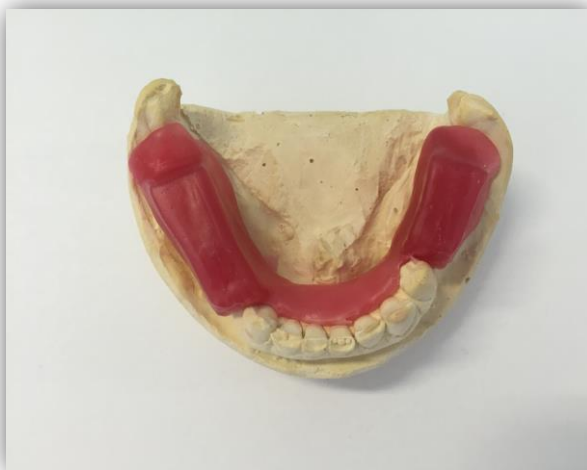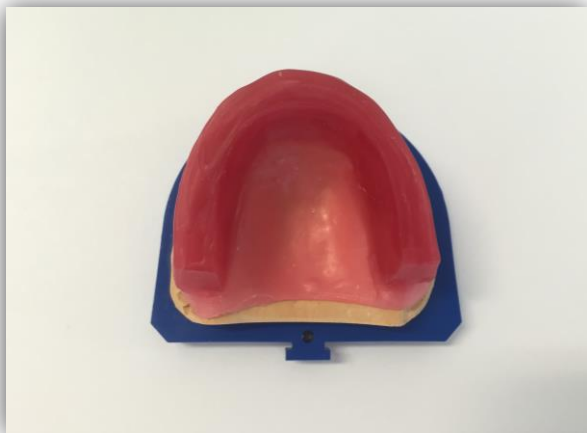# Lenyomatvételel



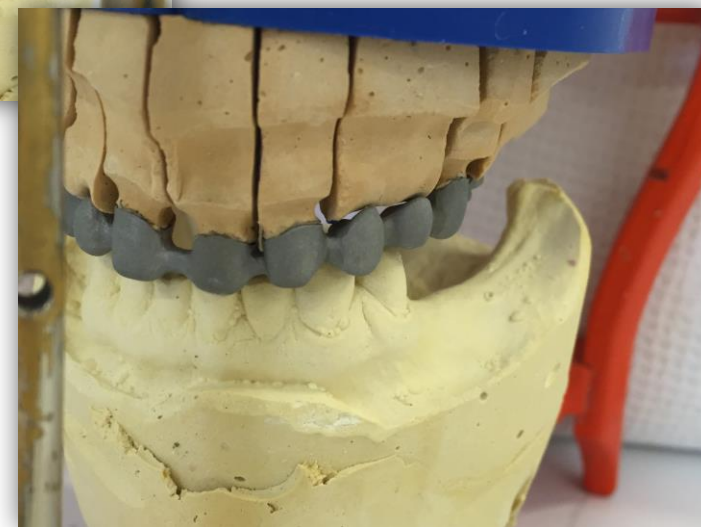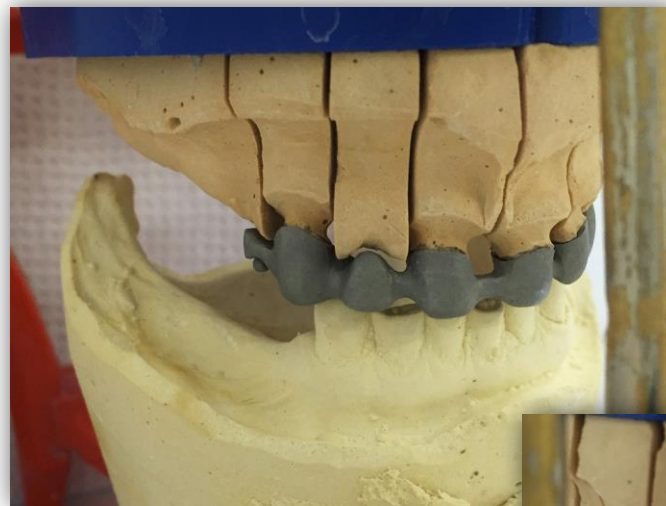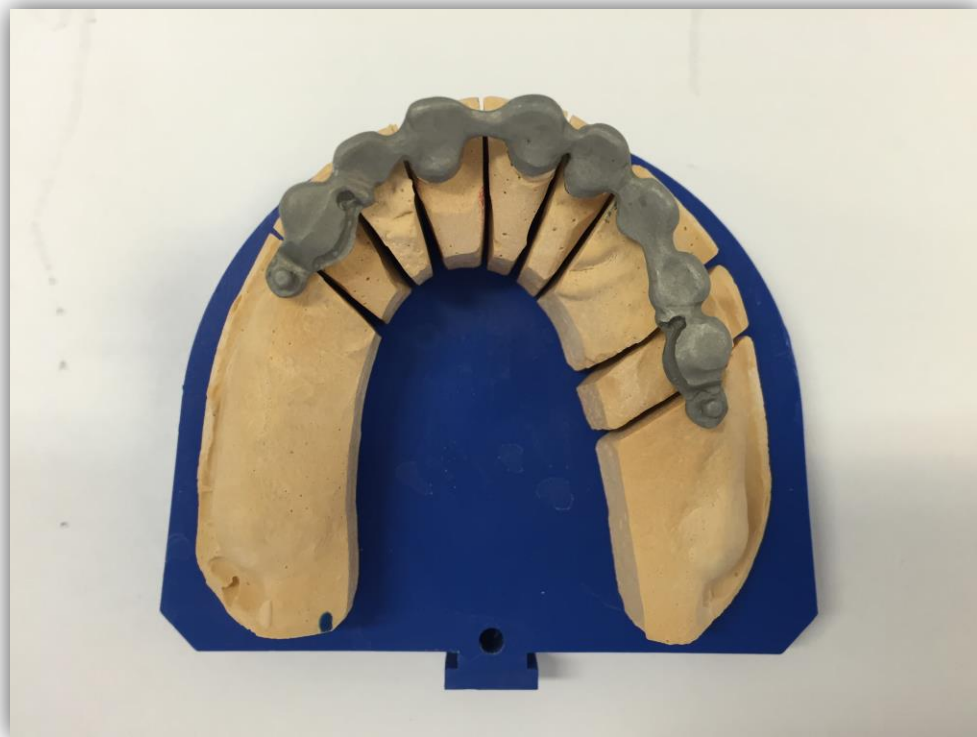**Felső állcsont:** kétfázisú, kétidejű precíziós-szituációs lenyomat (C-szilikon)

**Alsó állcsont:** antagonista lenyomat (alginát)

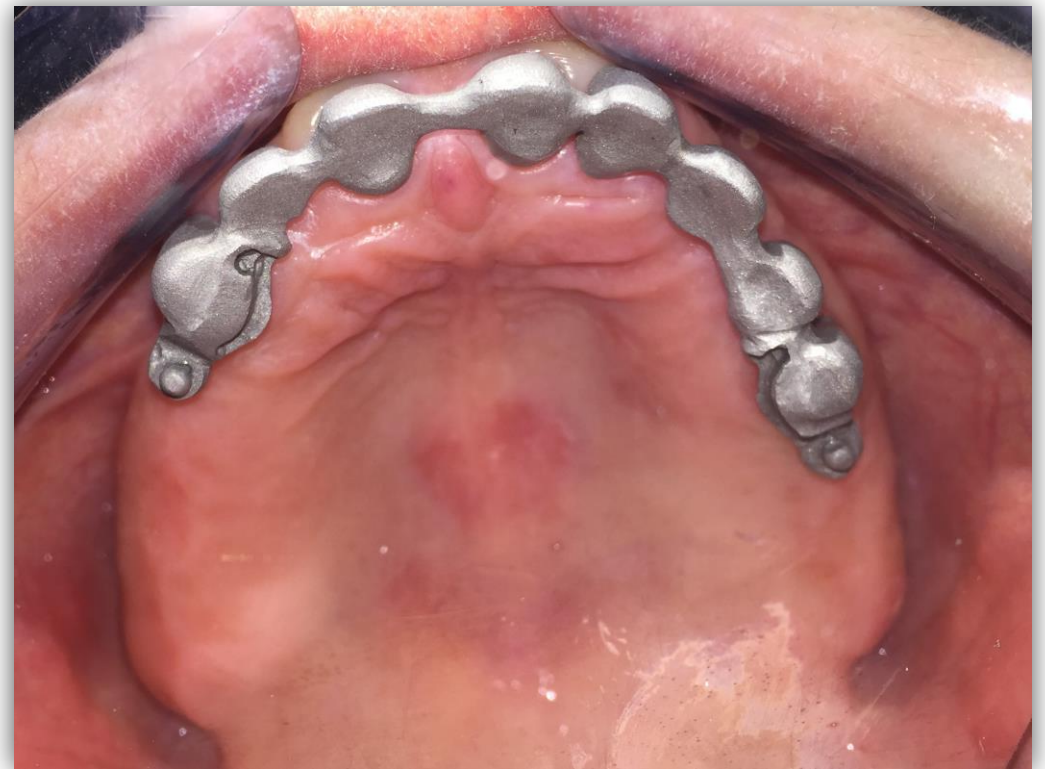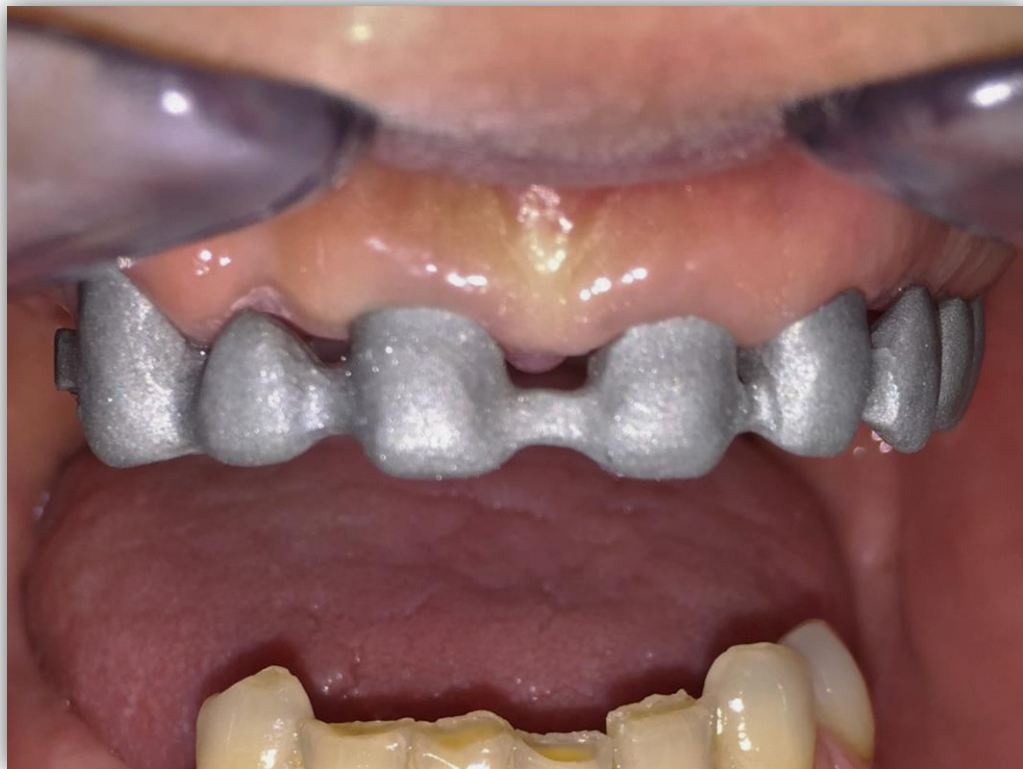# Centrális occlusio meghatározása harapási sablonok segítségével



# Fémváz a mintán

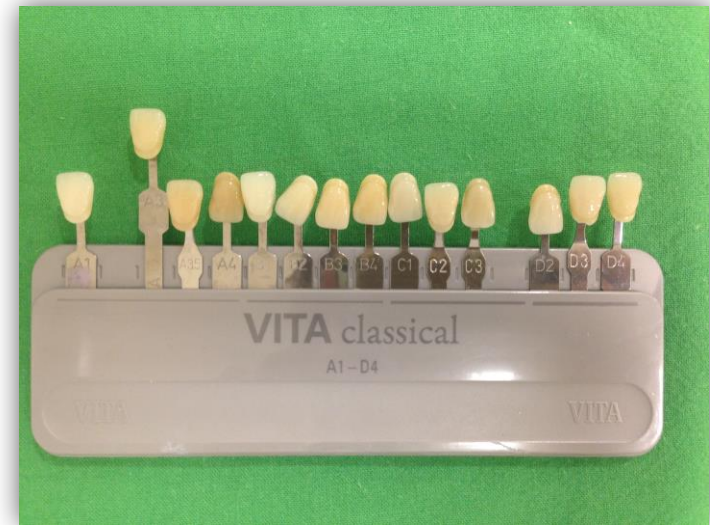
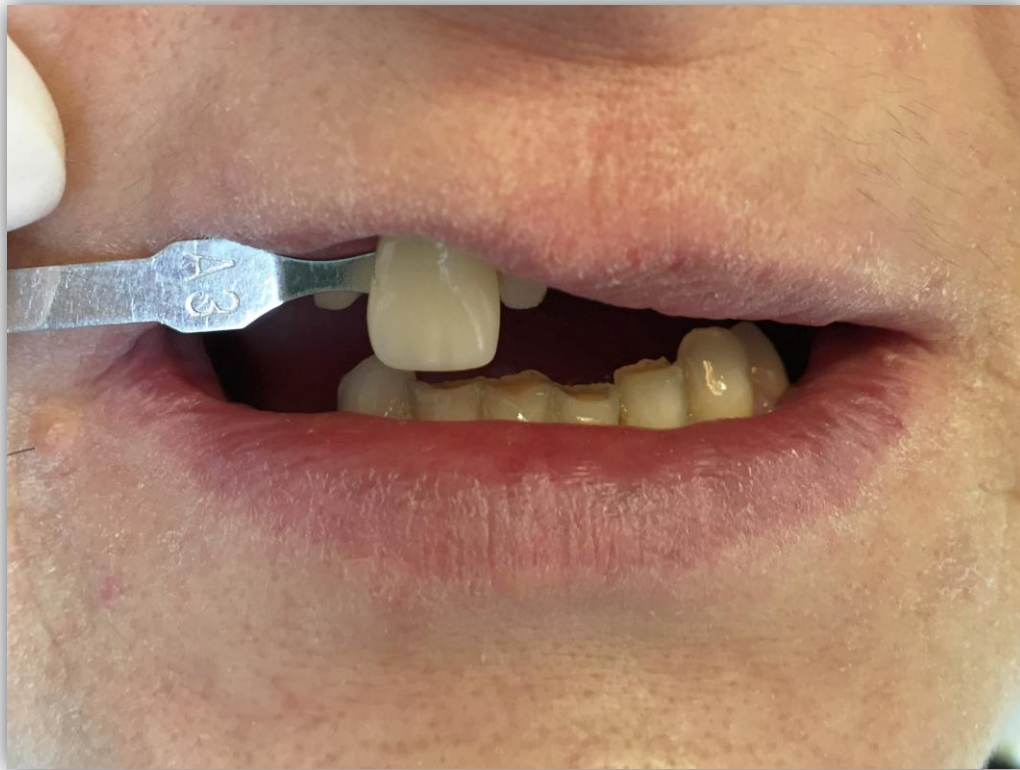
# Vázpróba



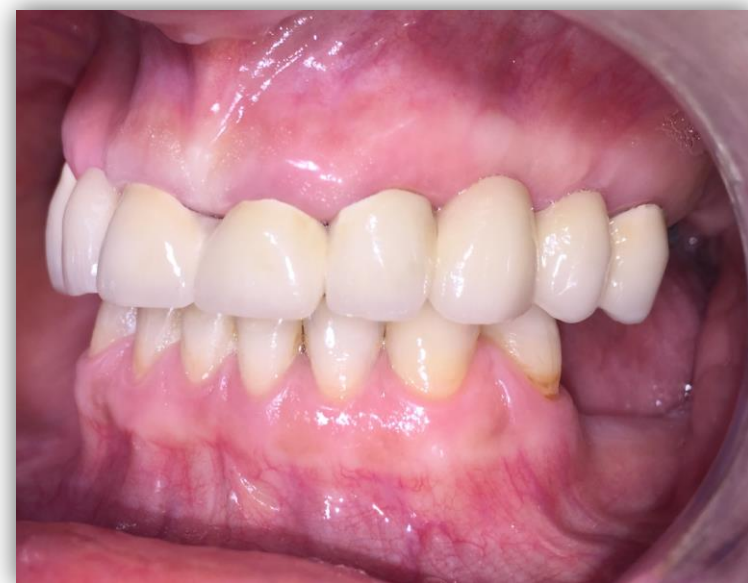
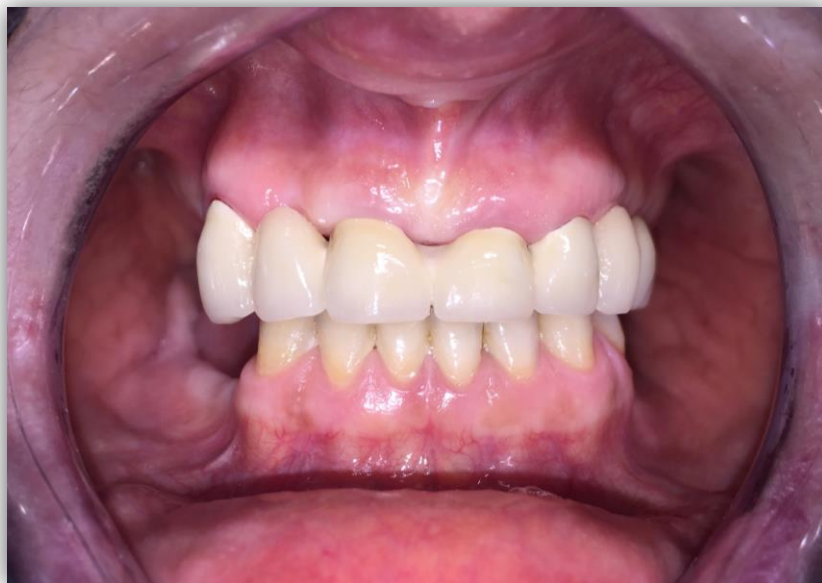
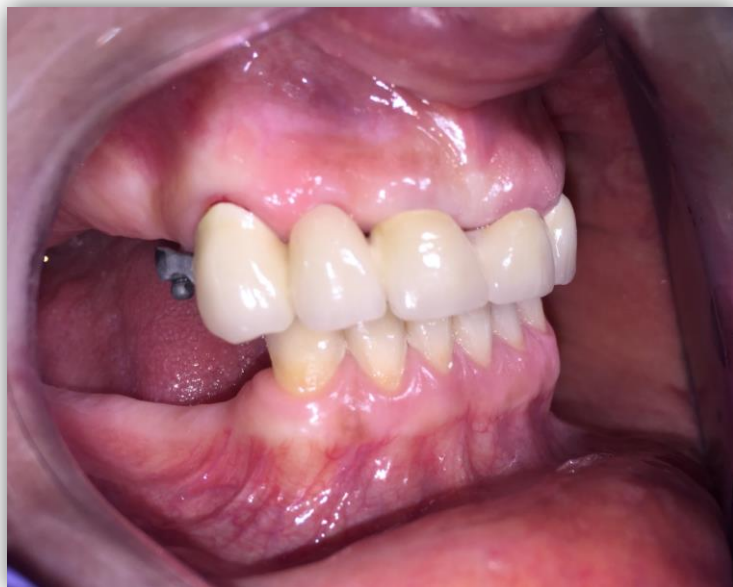# Fogszínmeghatározás

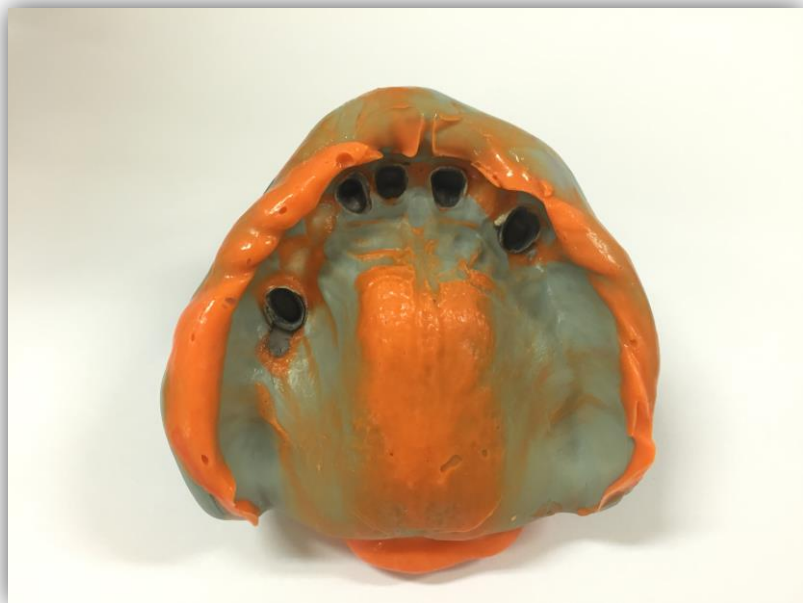

- **Választott fogszín: A3**

# Nyerspróba szájban

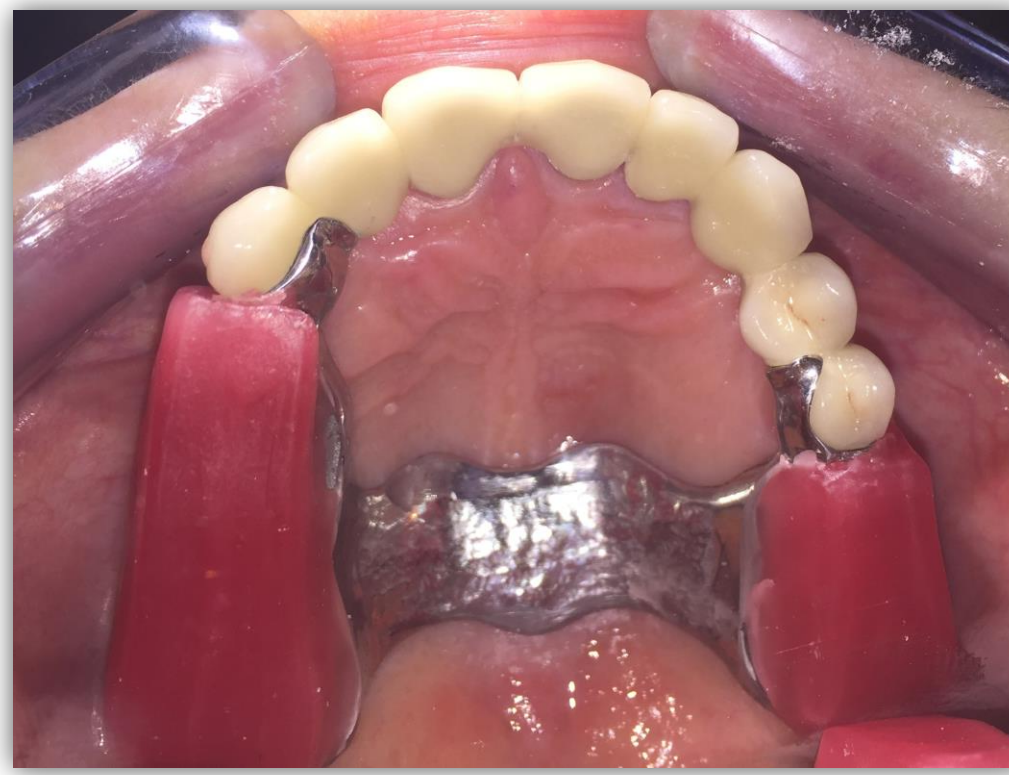
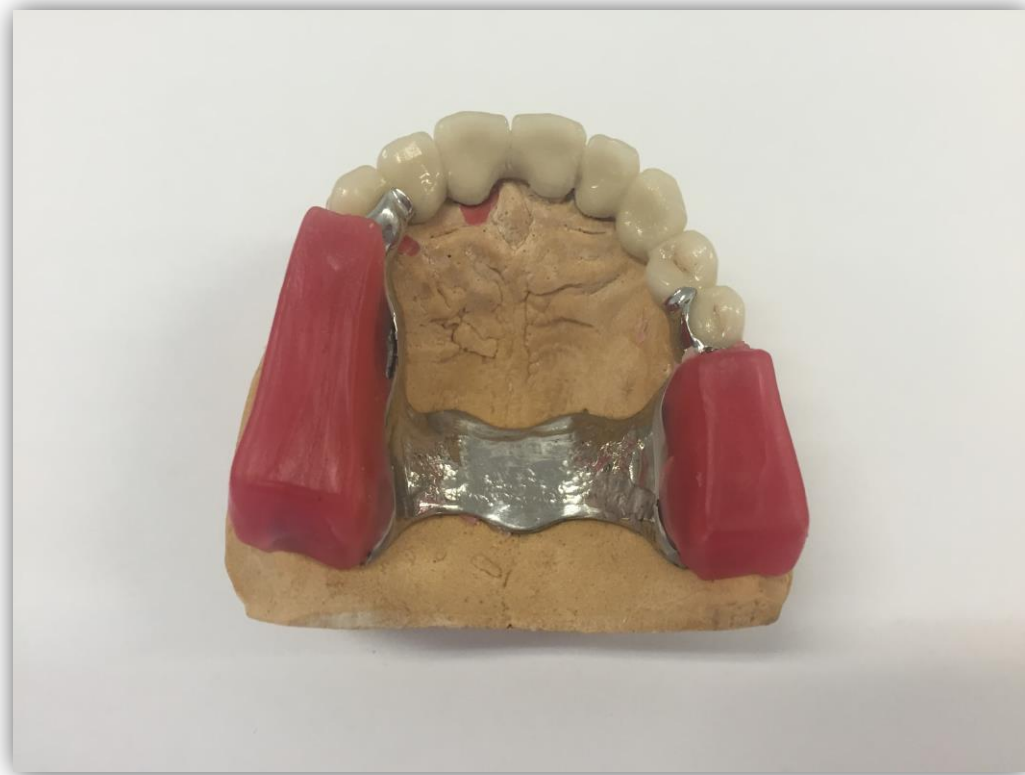
# Szituációs lenyomatvétel

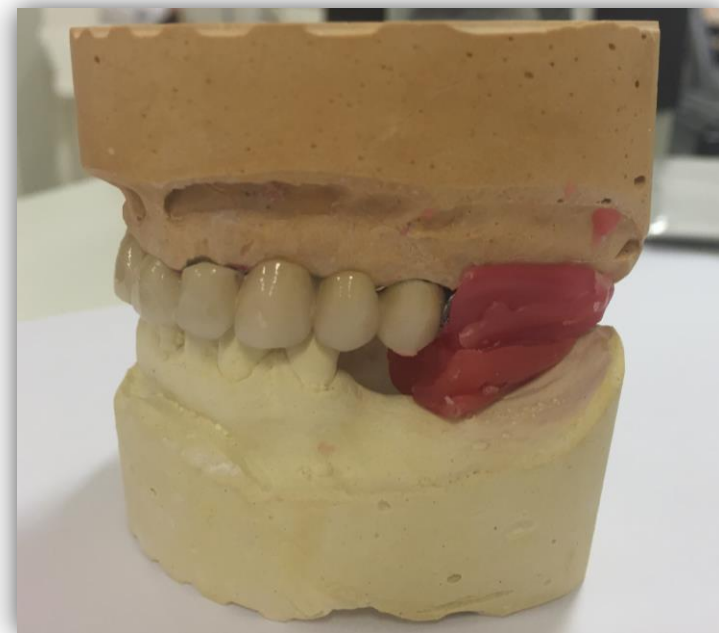
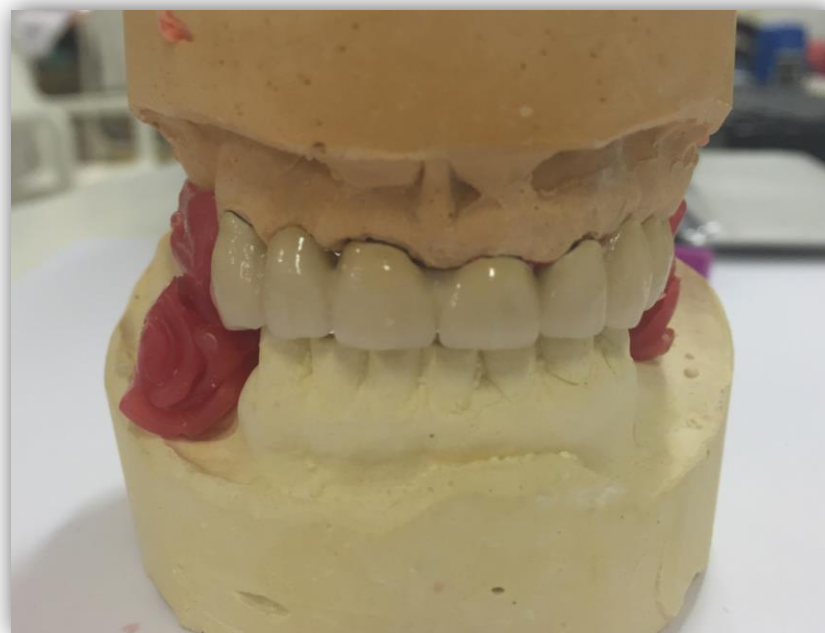
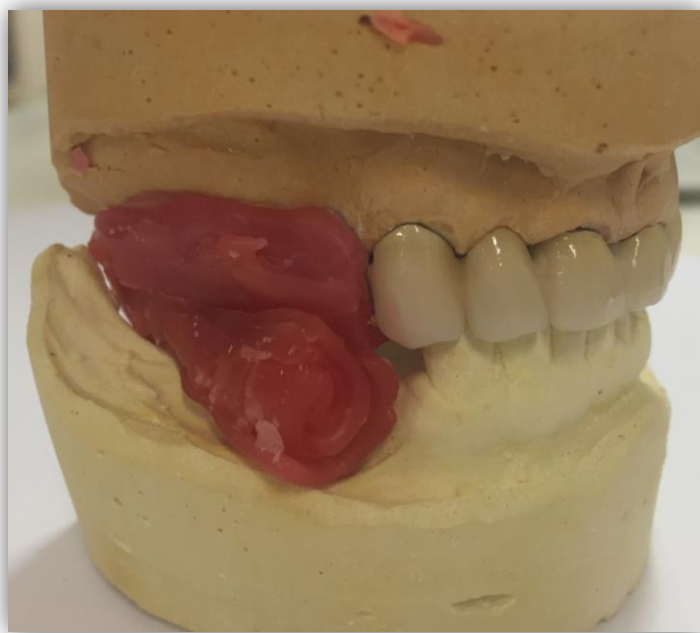- Kétfázisú, egyidejű szituációs lenyomat (C-szilikon)

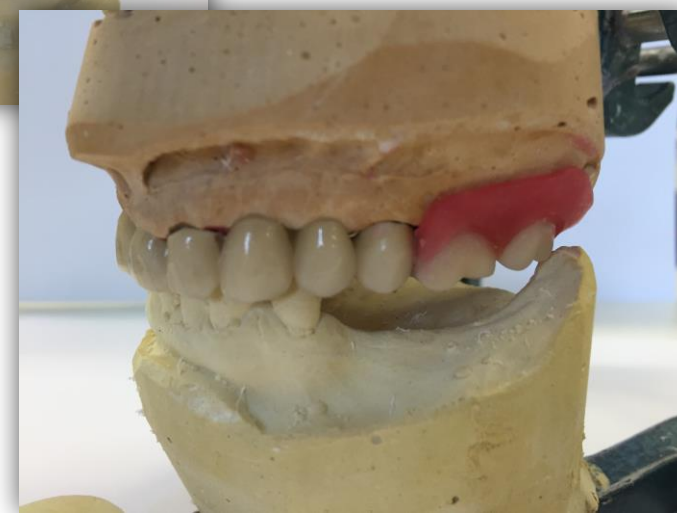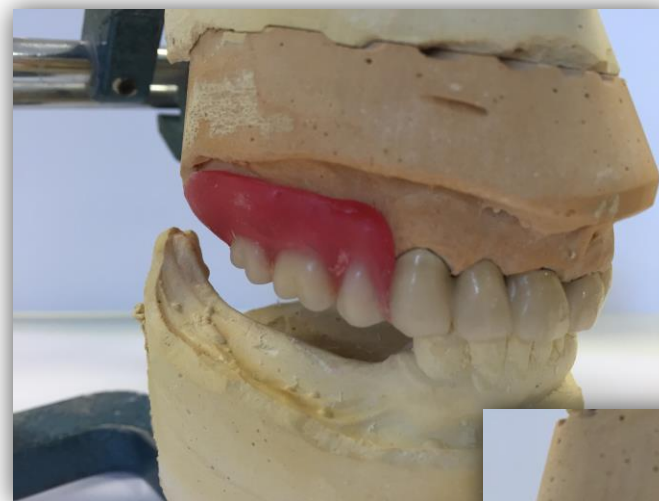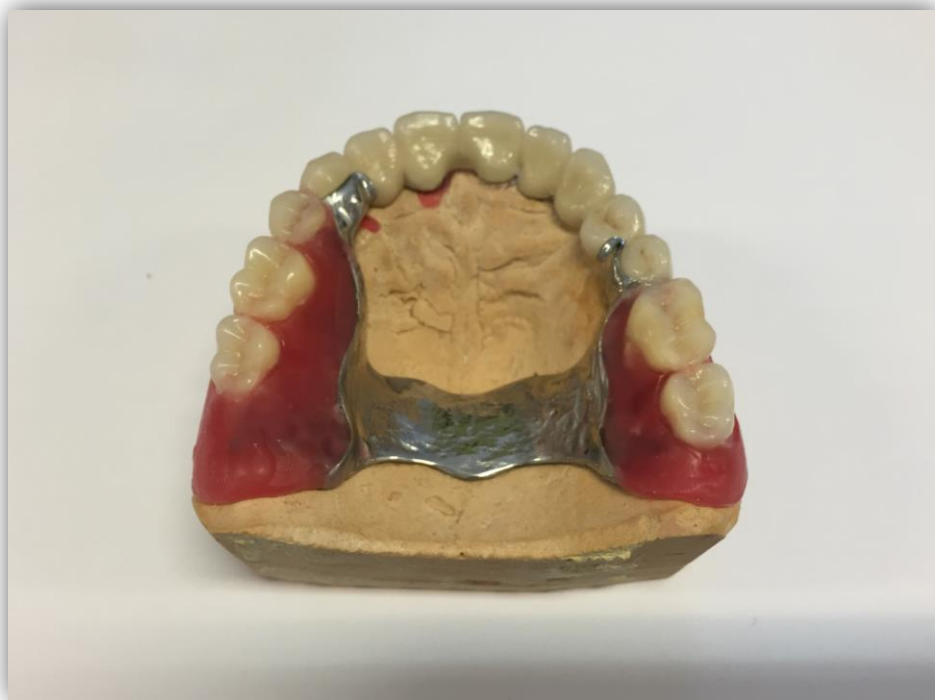# Fémlemez ellenőrzése a mintán és szájban



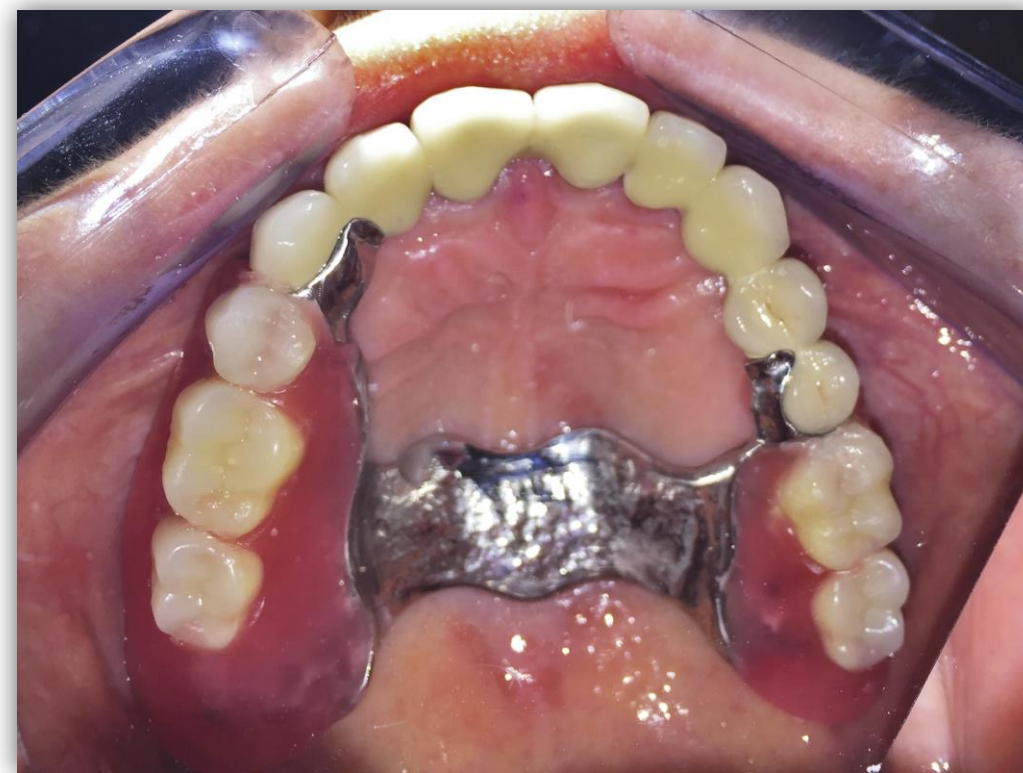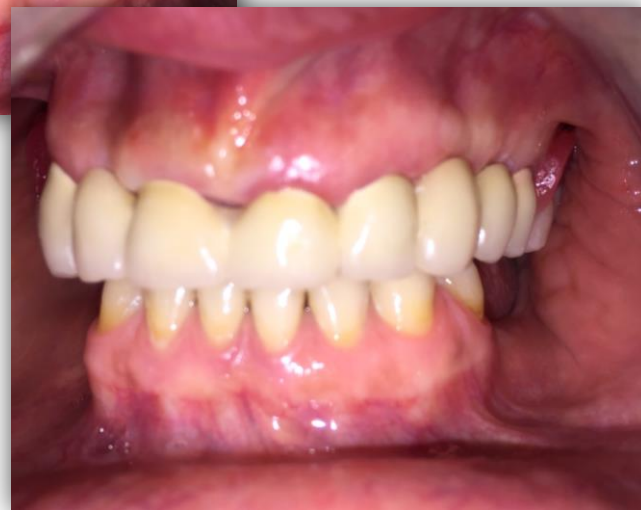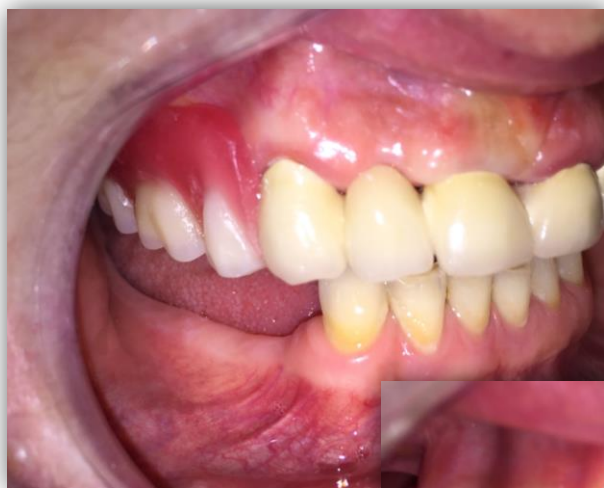# Centrális occlusio meghatározása



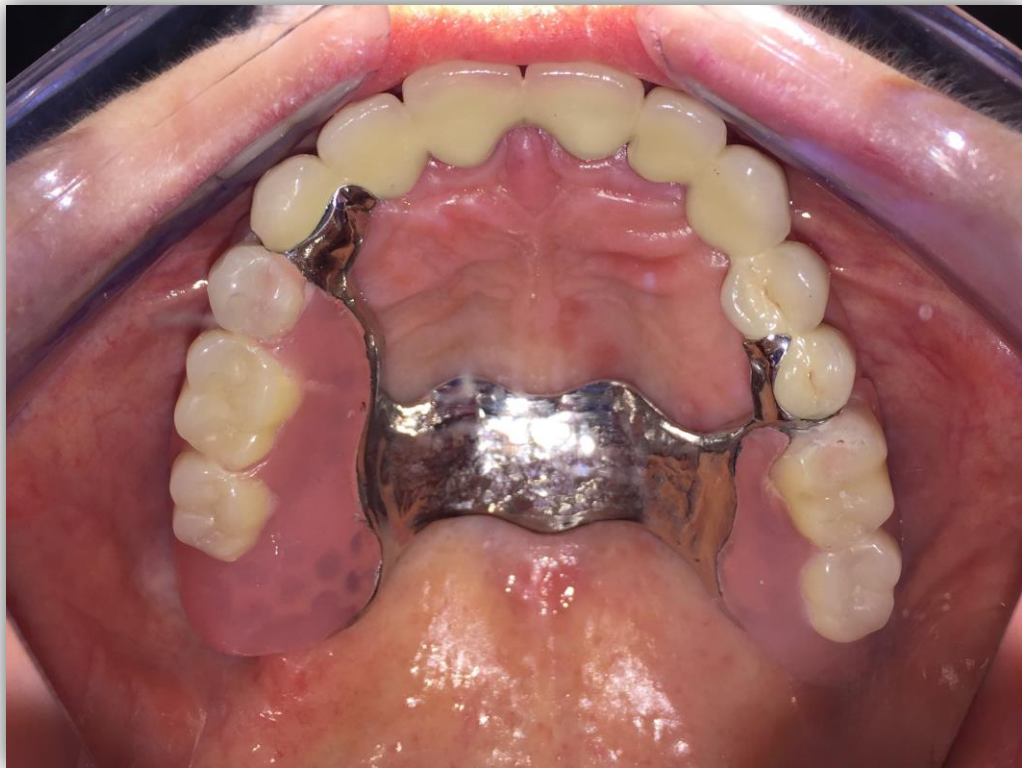# Próba fogsor a mintán és artikulátorban



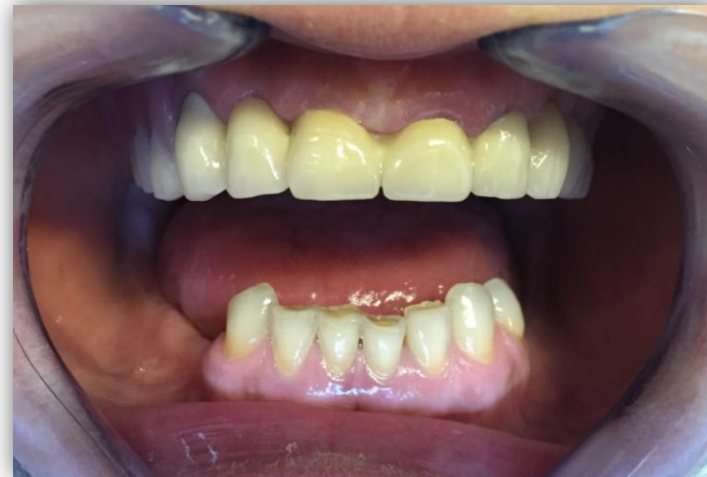# Fogpróba



# Kész fogmű rögzítése, átadása

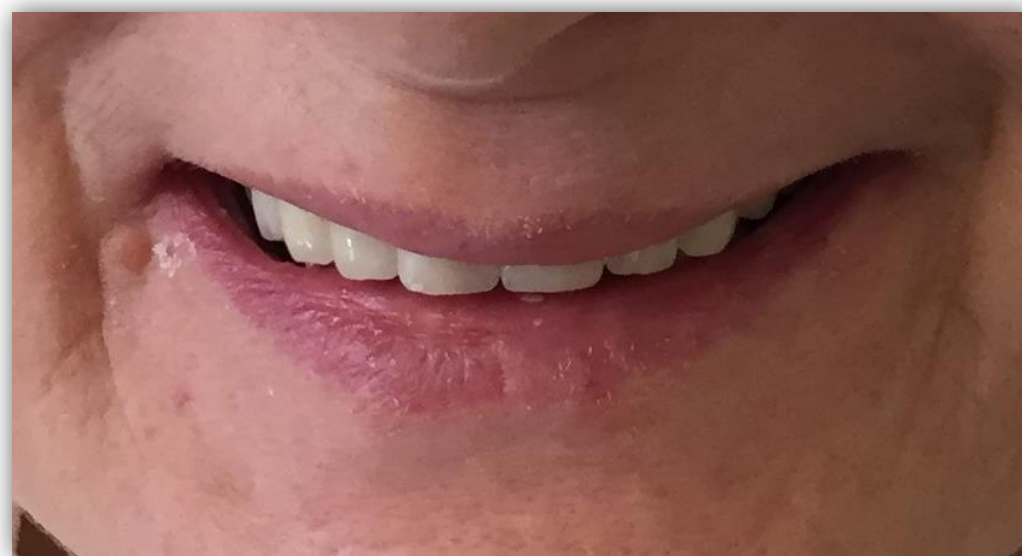
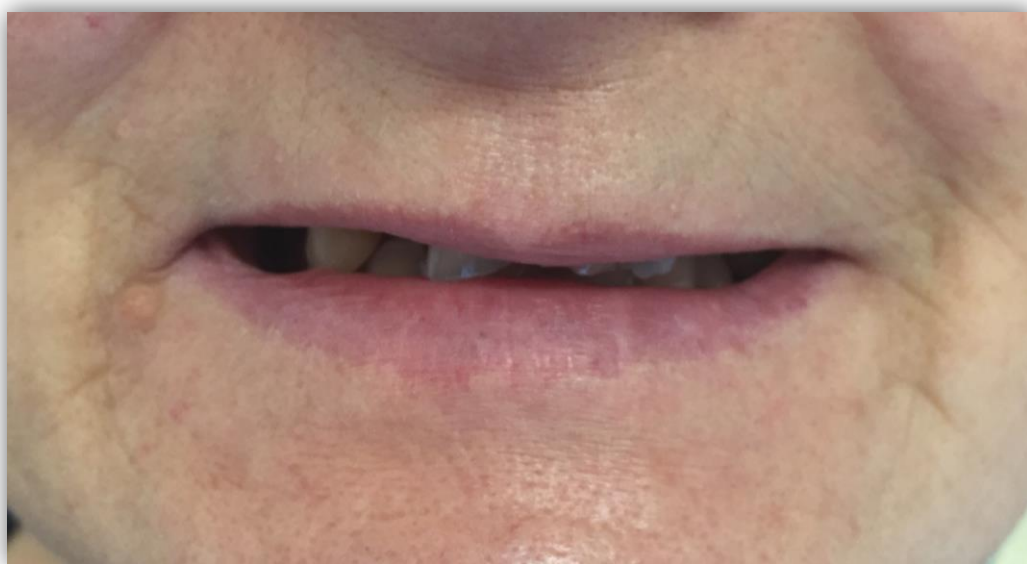
- Rögzítőcement: Ketac Cem (üvegeionomer cement)

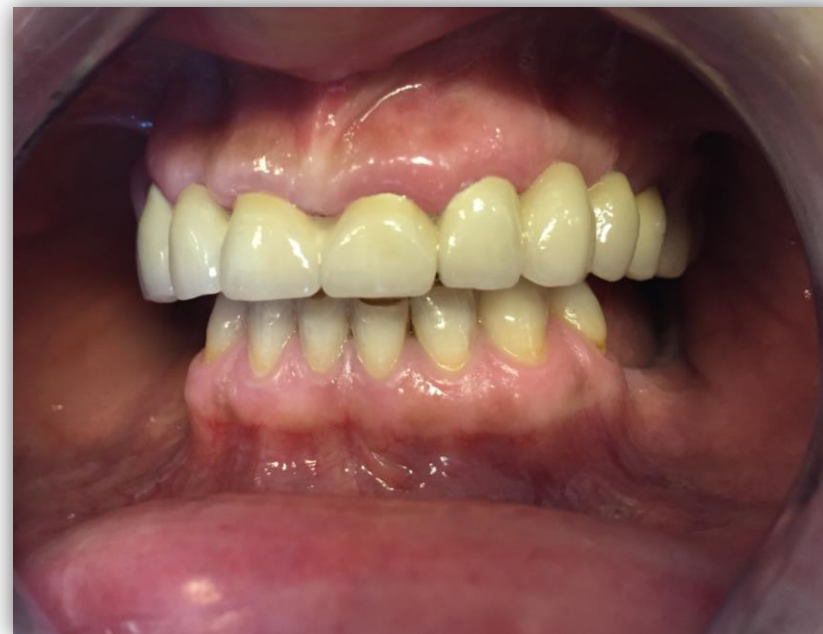



# Mosoly a rehabilitáció előtt és után



# Rövid távú kontroll





**Köszönöm a figyelmet!**