



Semmelweis Egyetem Fogorvostudományi Kar Fogászati és Szájsebészeti Oktató Intézet

igazgató: Dr. Kivovics Péter egyetemi docens

<http://semmelweis-egyetem.hu/fszoi/>

<https://www.facebook.com/fszoi>



Dentoalveoláris eredetű III. osztályú anomália kezelése ferdesíkkal


Készítette: Dr. Horváth Tibor

Tutor: Dr. Varga Lóránt, osztályvezető főorvos

Konzulens: Dr. Czinkóczy Béla, osztályvezető főorvos

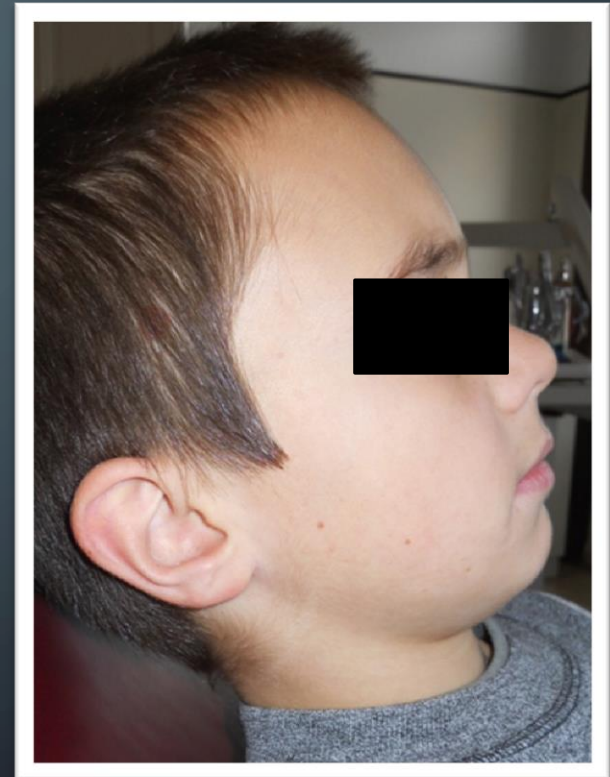

2017.



Fogorvosi vizsgálatra érkezés indoka

- A páciens édesanyja kíséretében érkezett a rendelőbe, hogy „kusza” fogait a helyükre szabályozzuk.



Anamnézis

Általános anamnézis:

- 7 éves fiú
- Általános anamnézisében fogászati kezelést befolyásoló tényező nincs
- Gyógyszereket nem szed

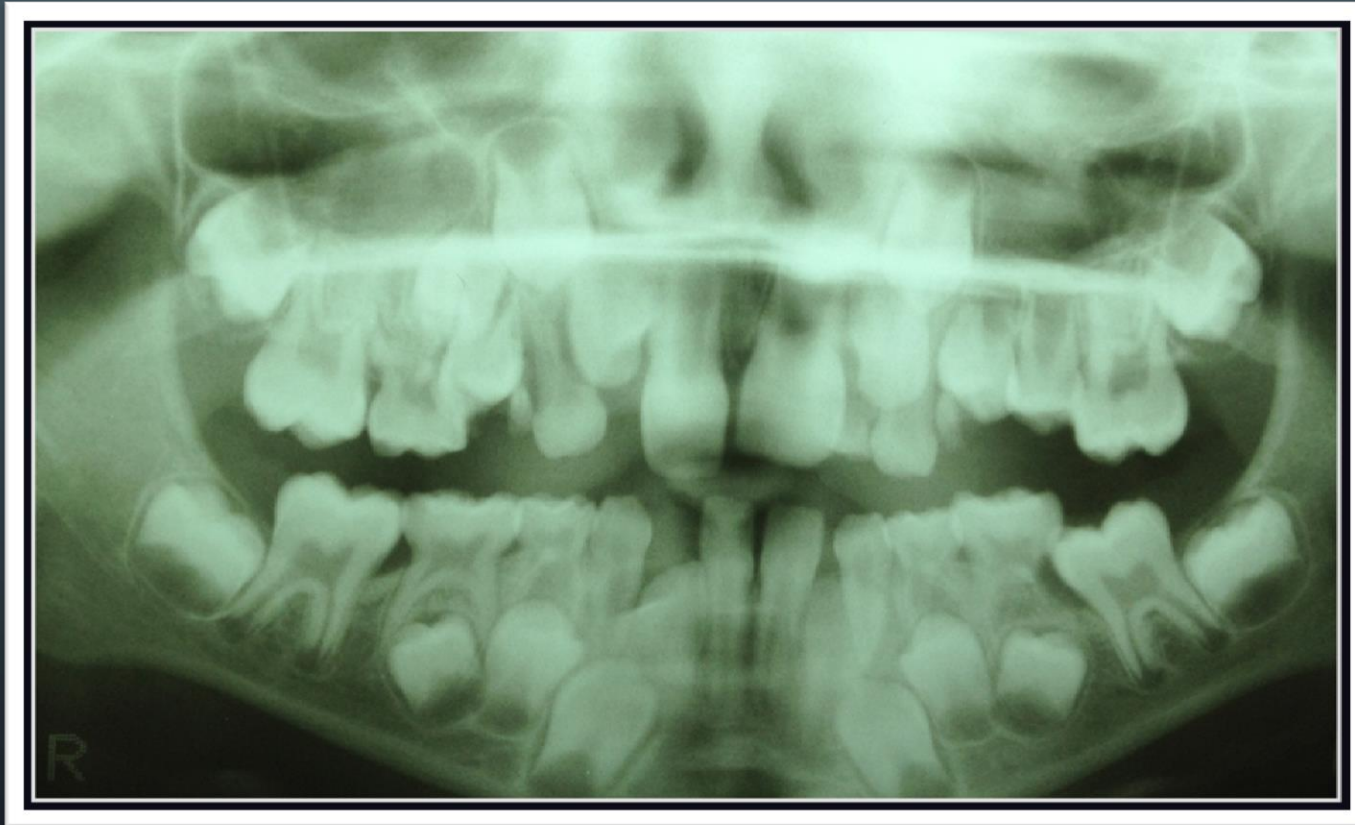
Fogászati anamnézis:

- Szájhygiénés szokásai megfelelőek
- Fogászati szűrővizsgálaton rendszeresen részt vesz

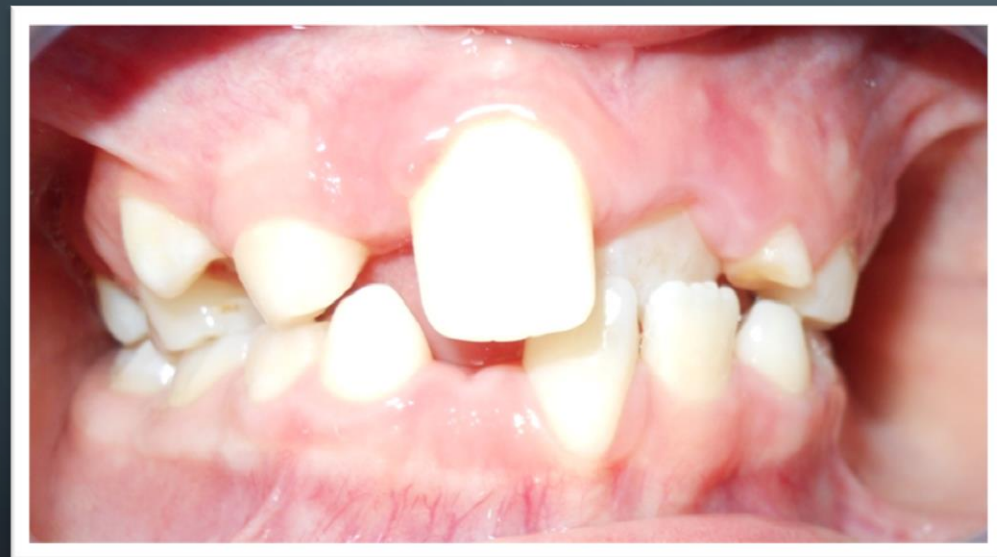Fej-nyak régió vizsgálata, intraorális vizsgálat

- **TMI vizsgálata:** negatív
- **Sztomato-onkológiai vizsgálat:** negatív
- **Harapási forma:** Angle I.
- **Szájhigiéne:** megfelelő
- Vegyes fogazat

Kiindulási OP felvétel



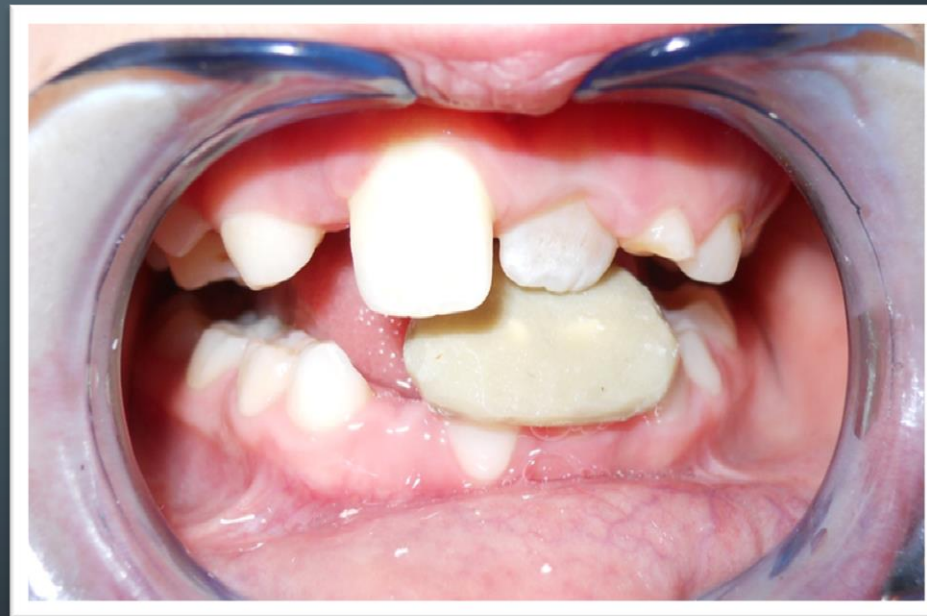Kiindulási állapot



- 21 fog kereszttharapás
- Helyhiány az alsó és a felső fogívben

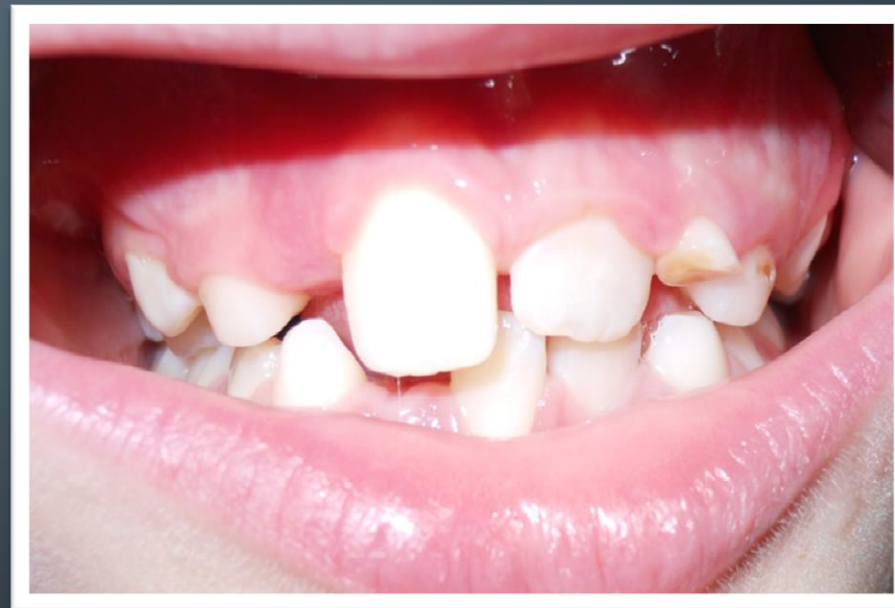Ferdesík felragasztása

Ragasztás: Ketac Cem (üvegeionomer cement)



Kontroll

- 3 hét elteltével



The image features a dark blue background with white, stylized circuit board traces in the corners. These traces form various geometric shapes and paths, some ending in small circles, resembling a network or data flow diagram. The central text is in a bold, white, sans-serif font.

Köszönöm a figyelmet!