



Semmelweis Egyetem Fogorvostudományi Kar Fogászati és Szájsebészeti Oktató Intézet

igazgató: Dr. Kivovics Péter egyetemi docens

<http://semmelweis-egyetem.hu/fszoi/>

<https://www.facebook.com/fszoi>



21 fog műtéti felszabadítása


Készítette: Dr. Horváth Tibor

Tutor: Dr. Varga Lóránt, osztályvezető főorvos

Konzulens: Dr. Czinkóczy Béla, osztályvezető főorvos



2017.



Fogorvosi vizsgálatra érkezés indoka

- A páciensst fogszabályozó orvosa küldte a szájsebészetre, hogy bal felső nagymetszőjét bracketragasztás céljából felszabadítsuk.

Anamnézis

Általános anamnézis:

- 16 éves fiú
- Általános anamnézisében fogászati kezelést befolyásoló tényező nincs
- Gyógyszereket nem szed

Fogászati anamnézis:

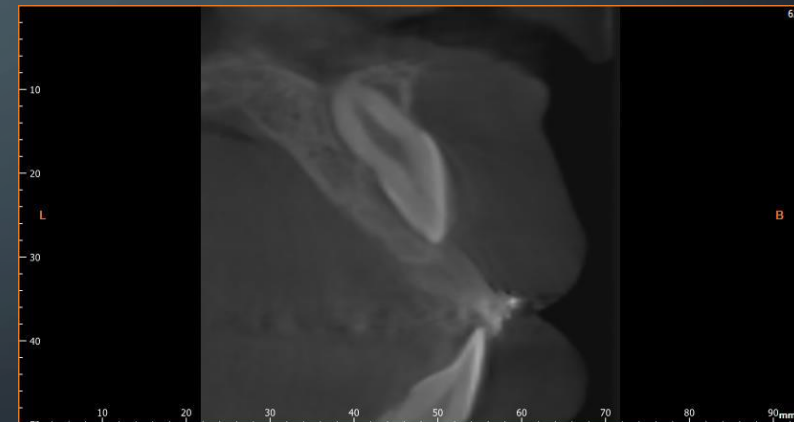
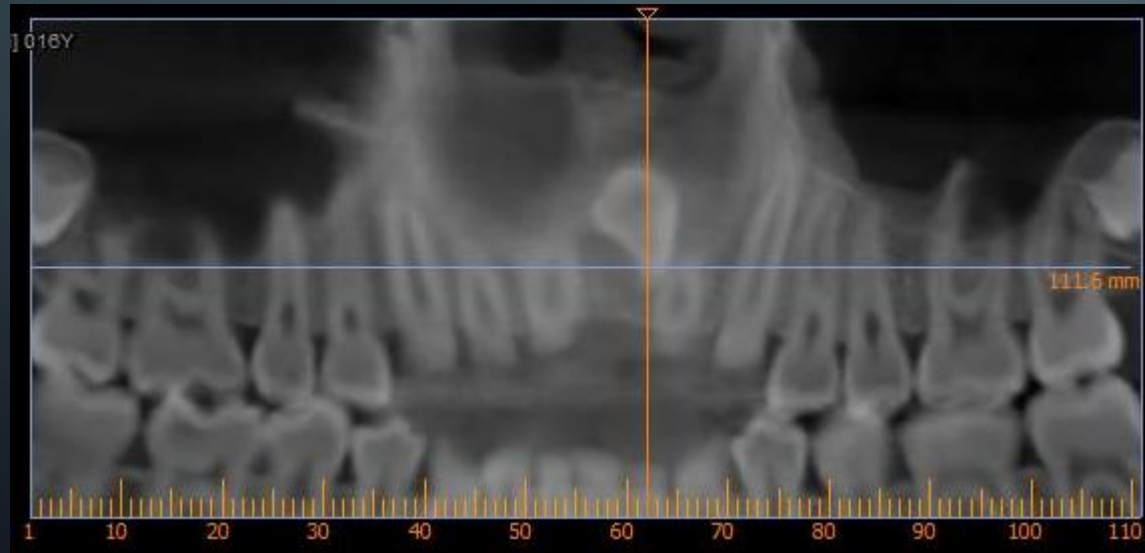
- Szájhygiénés szokásai megfelelőek
- 2016. januárjában rögzített fogszabályozó készülék került felhelyezésre

Fej-nyak régió vizsgálata, intraorális vizsgálat

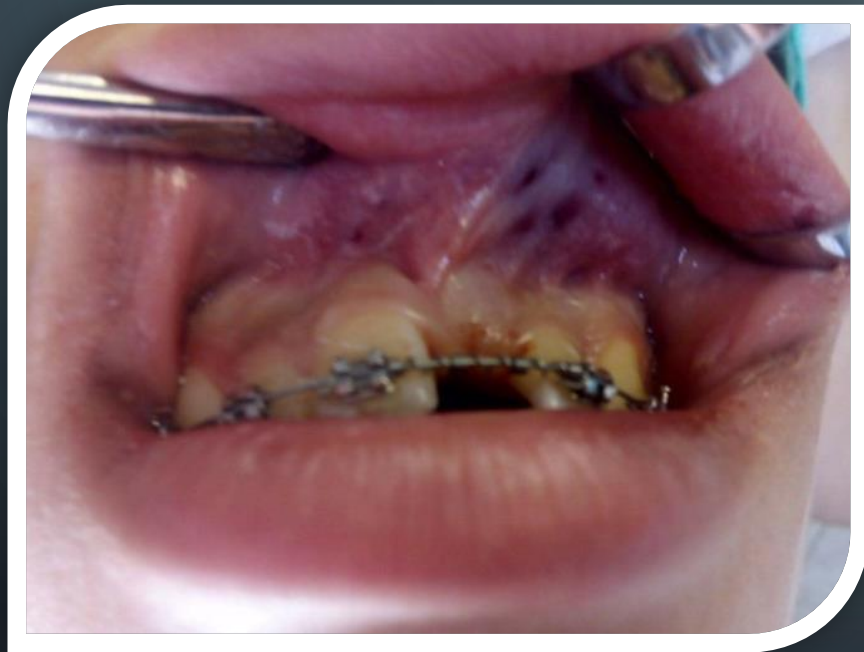- **TMI vizsgálata:** negatív
- **Sztomato-onkológiai vizsgálat:** negatív
- **Harapási forma:** Angle I.
- **Szájhigiéne:** megfelelő

Kiindulási CBCT-felvétel

- CBCT-felvétel alapján megállapítható, hogy a fog tengelyállása megfelelő, a koronát buccalisan alveoláris csont nem borítja.
- Klinikai vizsgálat során a koronai rész jól tapintható.



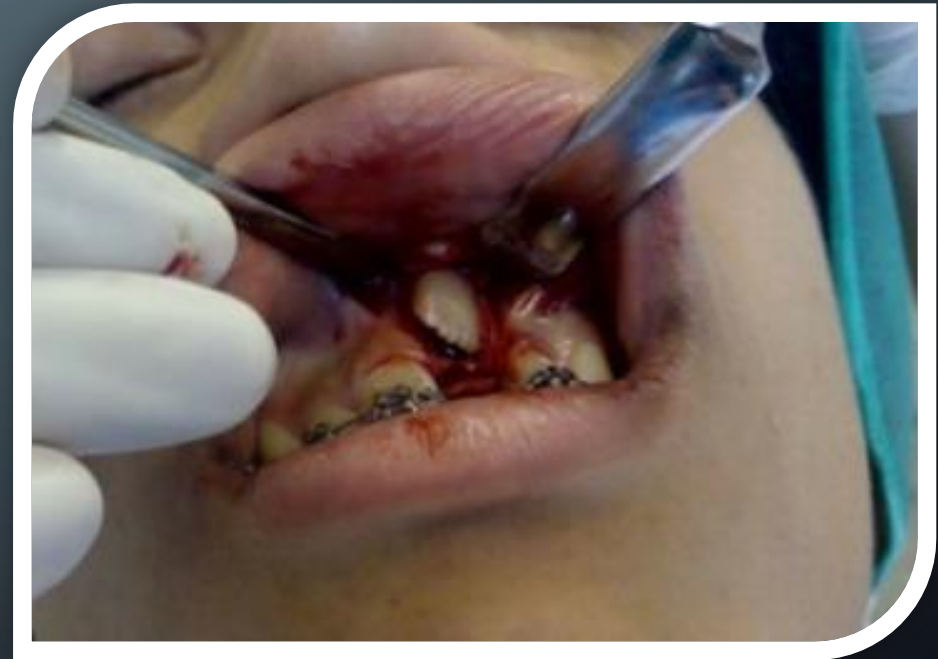1. Helyi érzéstelenítés, kiindulási állapot



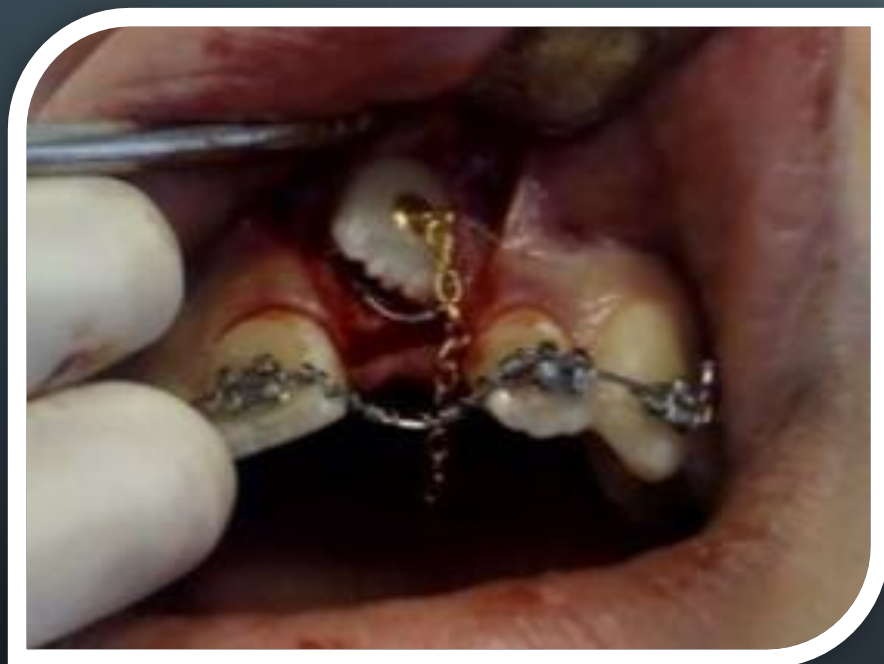- 2 x 2 ml Lidocain 2% inj.

2. Lebenyképzés, fog koronájának feltárása

- Mucoperiosteális lebeny

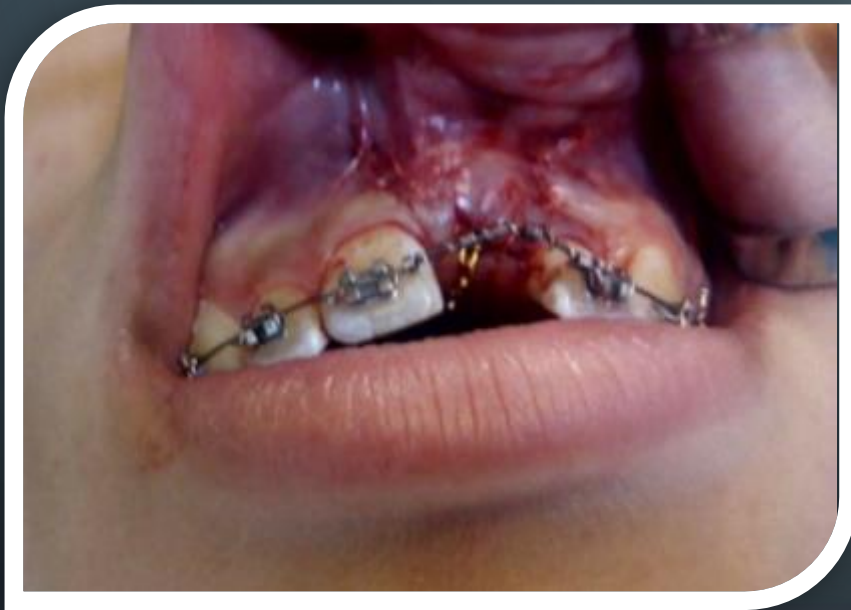

3. Bracket rögzítése



Ragasztóanyag: kompozit

4. Sutura behelyezése, bracket láncának rögzítése



- 4/0 Braun Supramid sutura (nem felszívódó)
- Egyszerű csomós öltések (6 db)

The image features a dark blue background with white, stylized circuit board traces in the corners. These traces form various geometric shapes and paths, some ending in small circles, resembling a network or data flow diagram. The central text is in a bold, white, sans-serif font.

Köszönöm a figyelmet!