



Semmelweis Egyetem Fogorvostudományi Kar Fogászati és Szájsebészeti Oktató Intézet

igazgató: Dr. Kivovics Péter egyetemi docens

<http://semmelweis-egyetem.hu/fszoi/>

<https://www.facebook.com/fszoi>



Plakk okozta gingivitis kezelése

dr. Masoud Dehbashi


Mentor : dr. Büchler János

Tutor : dr. Katona István

2016.

Általános anamnézis

- 25 éves férfi
- Foglalkozása: tanár
- Általános anamnézisében fogászati kezelést befolyásoló tényező nem szerepel
- Gyógyszereket rendszeresen nem szed
- Nem dohányzik



Simmelweis Egyetem
Fogászati és Szájsebészeti Oktató Intézet

Kérdőív az általános egészségi állapot felmérésére

A biztonságos és eredményes kezeléshez fontos, hogy egészségi állapotáról és kórelőzményéről pontos képet kapjunk. Kérjük, figyelmesen olvassa el a feltett kérdéseket és mindenképpre válaszoljon. Adatait személyeségi jogának tiszteltében tartásúval és az orvosi titoktartás rendje szerint kezeljük.


Páciens neve: VARADI LÁSZLÓ

Születési helye és ideje: 1989 04.23

Milyen gyógyszereket szed?	Igen	Nem	Hajlamos újulóra?	Igen	Nem
antibiotikum		X	Vialat szívritmus szabályzót?		X
szérumcsökkentő		X	Allergiás-e valamire?		X
gyógyszer szívbetegsége		X	Ha igen, mire?		
vérhígítógátló/ vértírtó		X	Van-e vezületlett fejlődési rendellenessége?		X
gyógyszer cukorbetegsége		X	Volt/van-e májpanasz, sárgasága?		X
nyugtató/ alvó		X	Kapott-e vérátömlesztést?		X
szteroid (pl. prednizolon)		X	Dohányzik?		X
gyógyszer epilepsziára		X	Fogyaszt rendszeresen alkoholt?		X
Szedt-e/szedte-e az alábbi készítmények valamelyikét? NEM			Fogyaszt drogokat?		X
Alendronat, Calcimedon-D, Sedron			Volt/van-e a családban diagnosztos beteg?		X
Szedt-e/váramlyán betegségeiben?	Igen	Nem	Kapott-e sugárkezelést?		X
szív-érrendszeri betegség		X	Teljes-e jelenleg?		X
volt-e infarktus 6 hónapon belül?		X	Korábbi műtétek		
calcsinbetegség		X	Kapott-e valamilyen protézist?		X
immunhiányt járó betegség		X	Egészséget érintő egyéb fontos adat:		
pajzsmirigyet érintő betegség		X			
Tüdőbetegség (pl. asztma, TBC stb.)		X			
reumás vagy egyéb ízületi betegség		X			
emésztőrendszeri betegség (pl. reflux)		X			
vesebettség		X			
idegrendszeri betegség (pl. epilepszia)		X			
személett-e stroke-/ agyvérzés?		X			
fertőző betegség (HIV, hepatitis, TBC)		X			
volt/van-e pszichológiai betegsége		X			
ált/ ált-e pszichológiai kezelés alatt	X				
magas vérnyomás		X			
anémia		X			
csontritkulás		X			
egyéb betegség		X			

Budapest, 2016. hó. nap 06

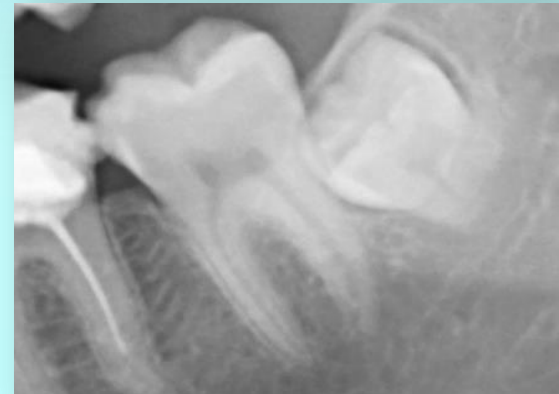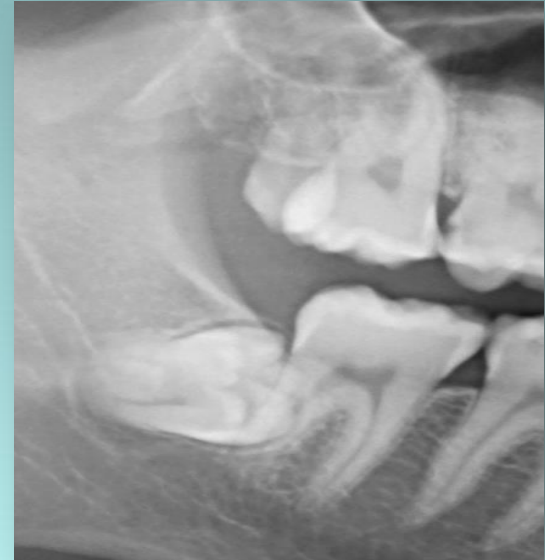Váradi László
beteg aláírása


 71 368
 Budapesti Árvilág
 Kezelőorvos aláírása

Fogászati anamnézis

- Utolsó depurálás: 2 éve
- Fogmosáskor gyakran tapasztal vérzést
- Fogászatra érkezés oka: a fogmosáskor tapasztalt ínyvérzés

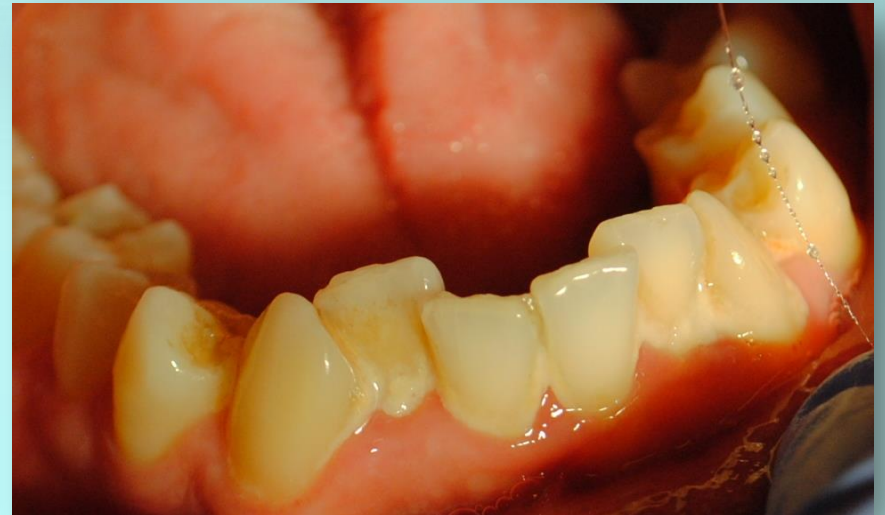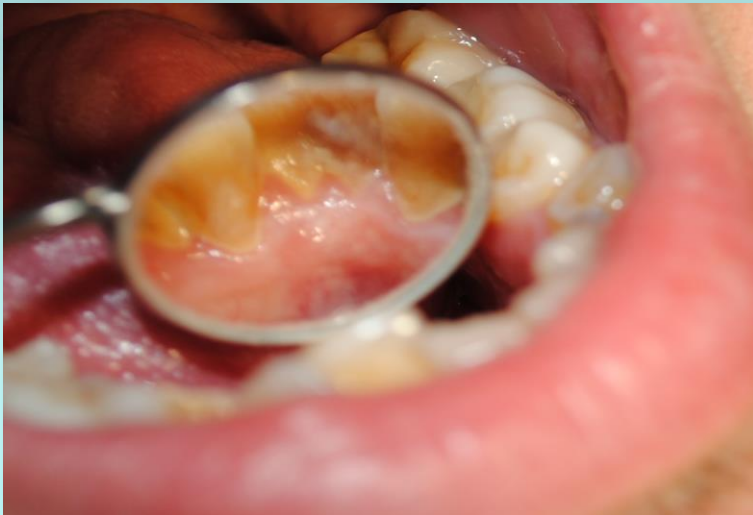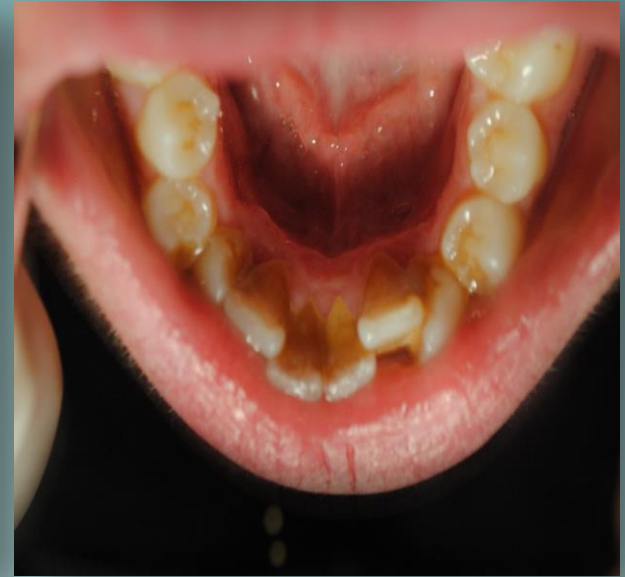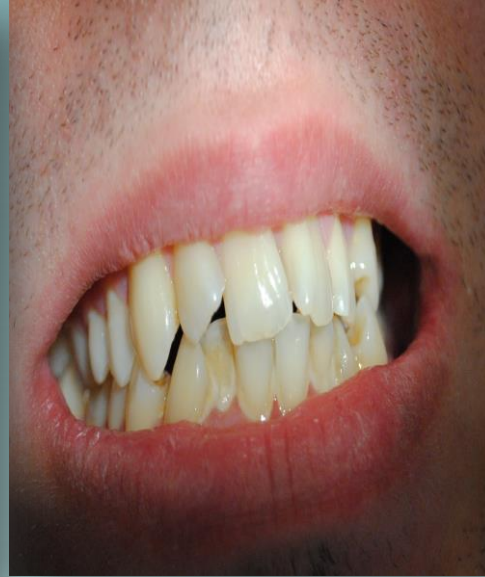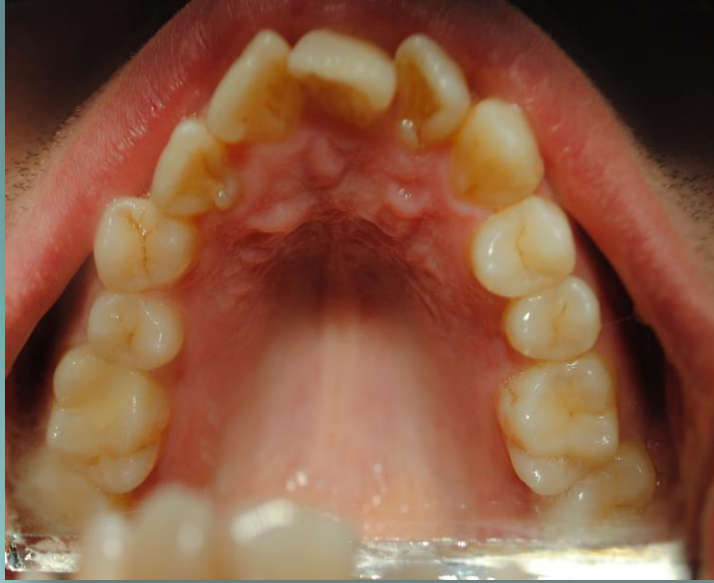Az impaktált bölcsességfogak (18, 38, 48) is rendszeres panaszt okoznak.



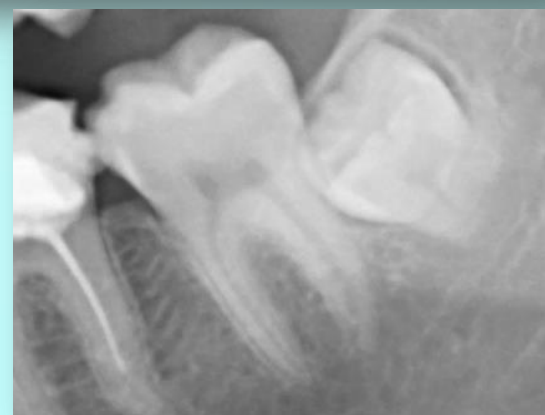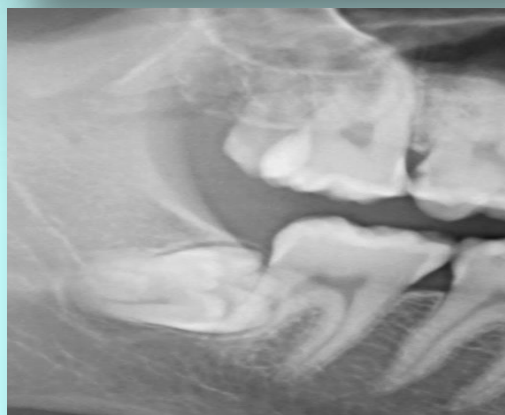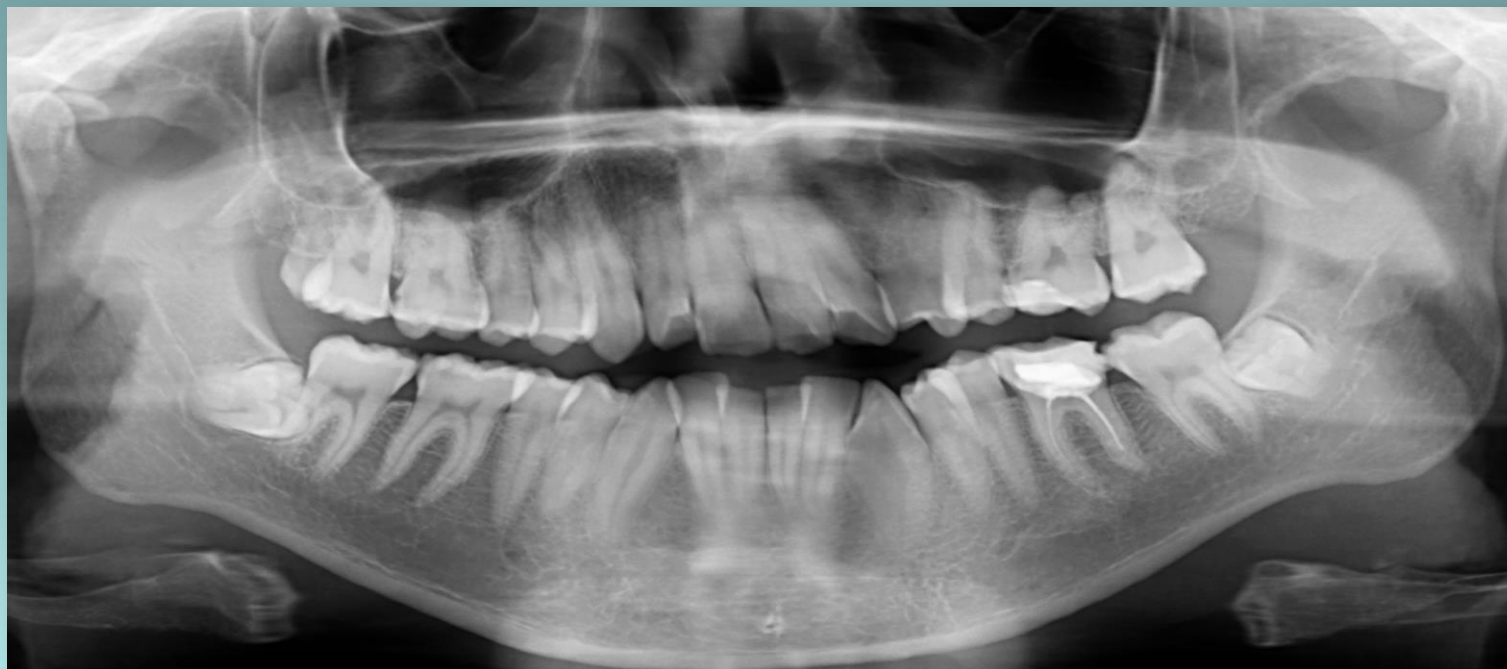Fej-, nyak régió vizsgálata, intraorális vizsgálat

- Stomato-onkológiai szűrés: negatív
- TMI vizsgálat: negatív
- Harapási forma: eugnath (ollóharapás), torlódott frontfogak
- Szájhygiéné: rossz, nagy mennyiségű dentális plakk és supragingivális fogkő, szondázásra erős vérzés tapasztalható

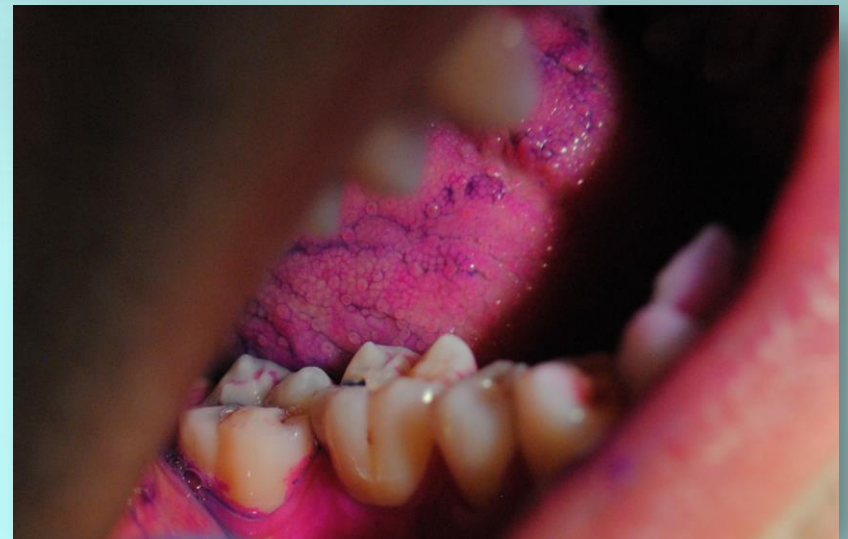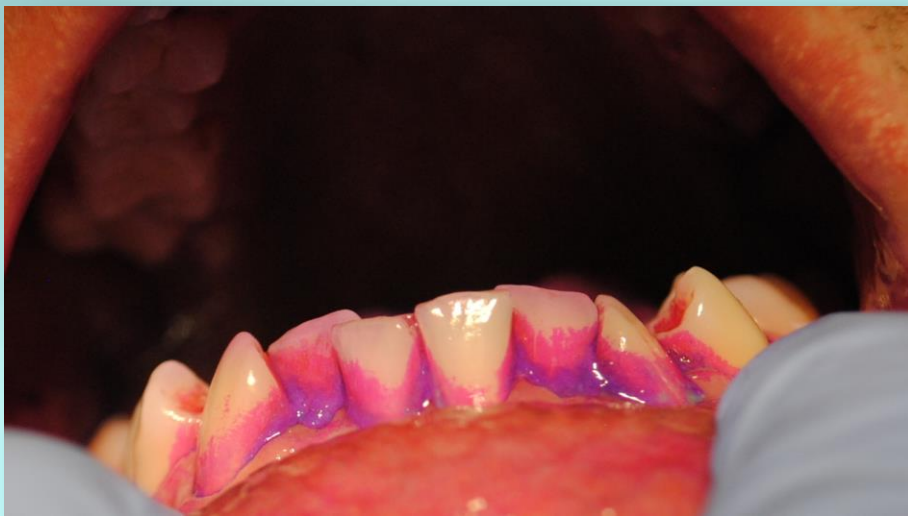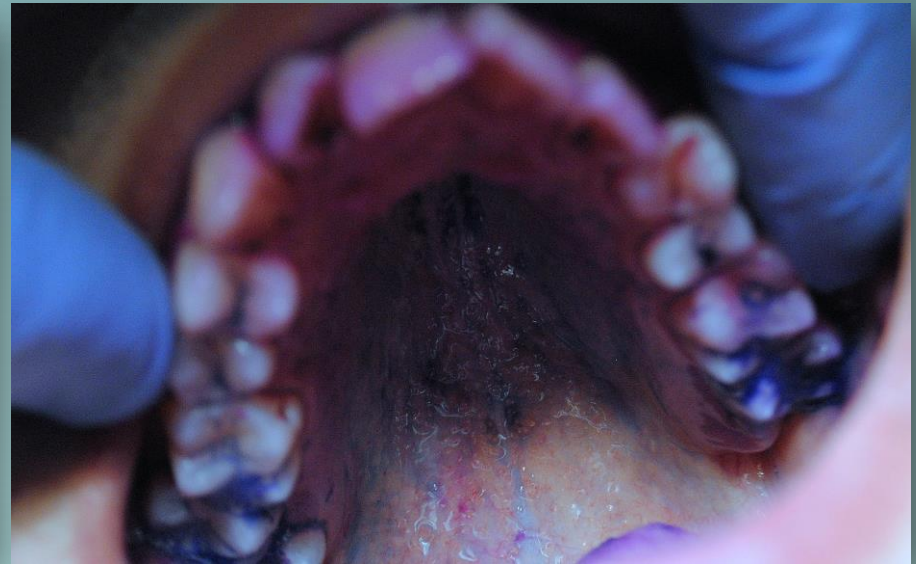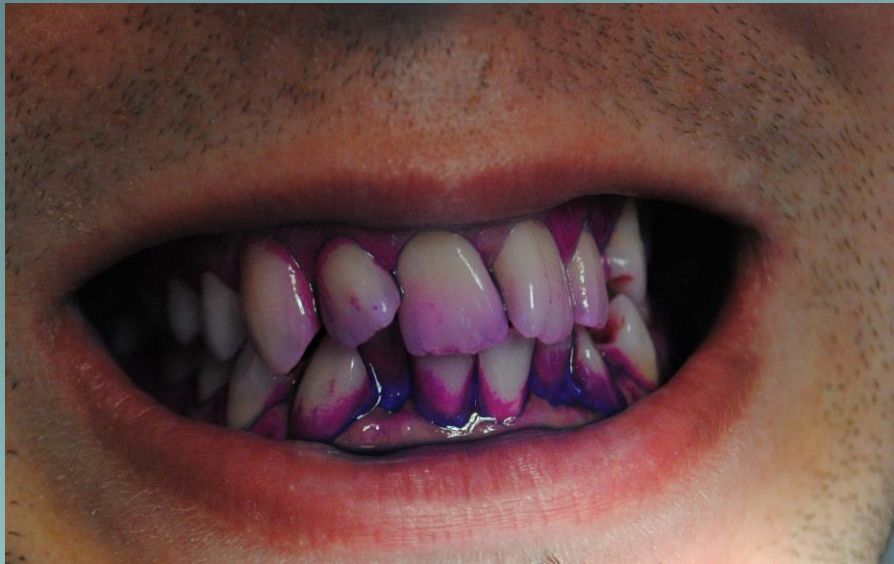Klinikai státusz



Radiológiai státusz

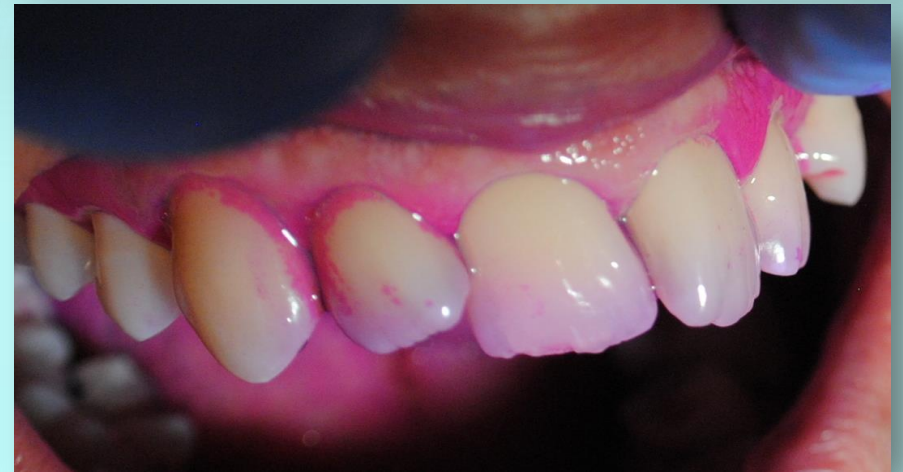
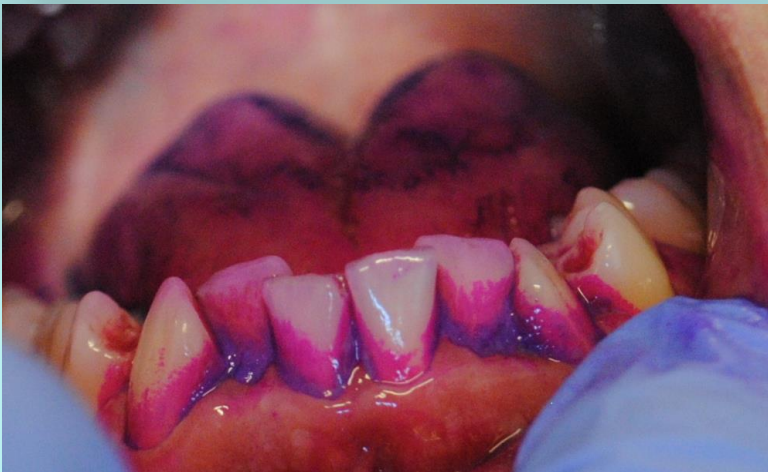
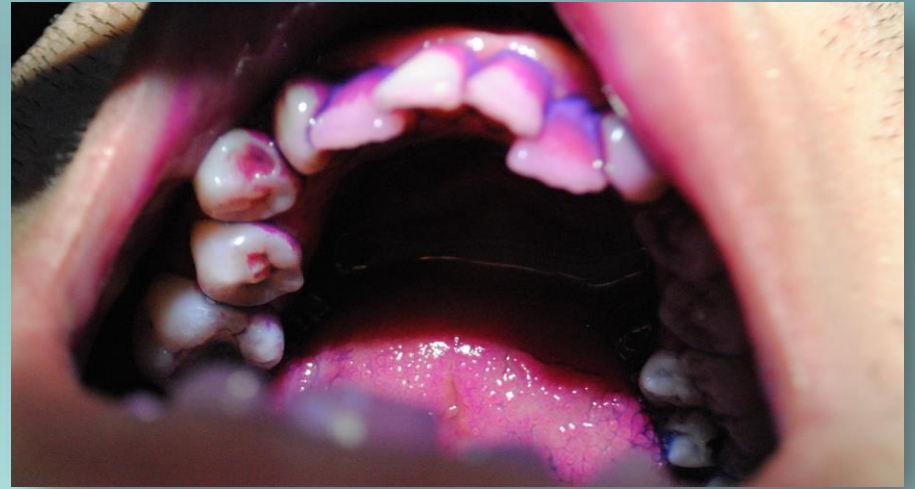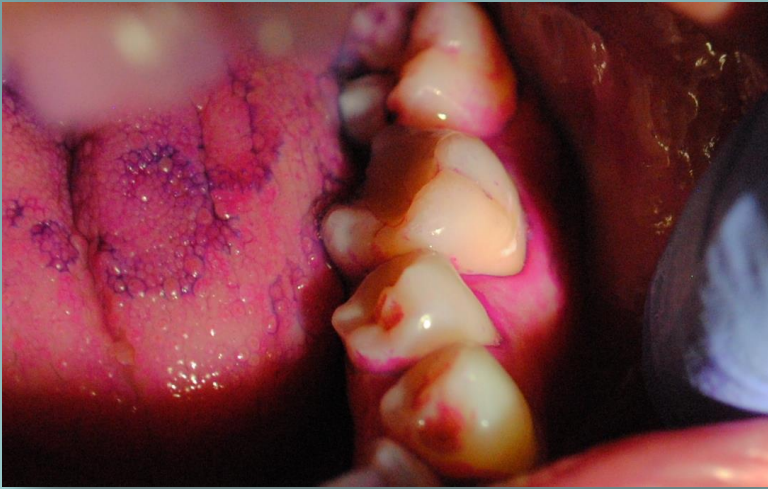Plakkfestés

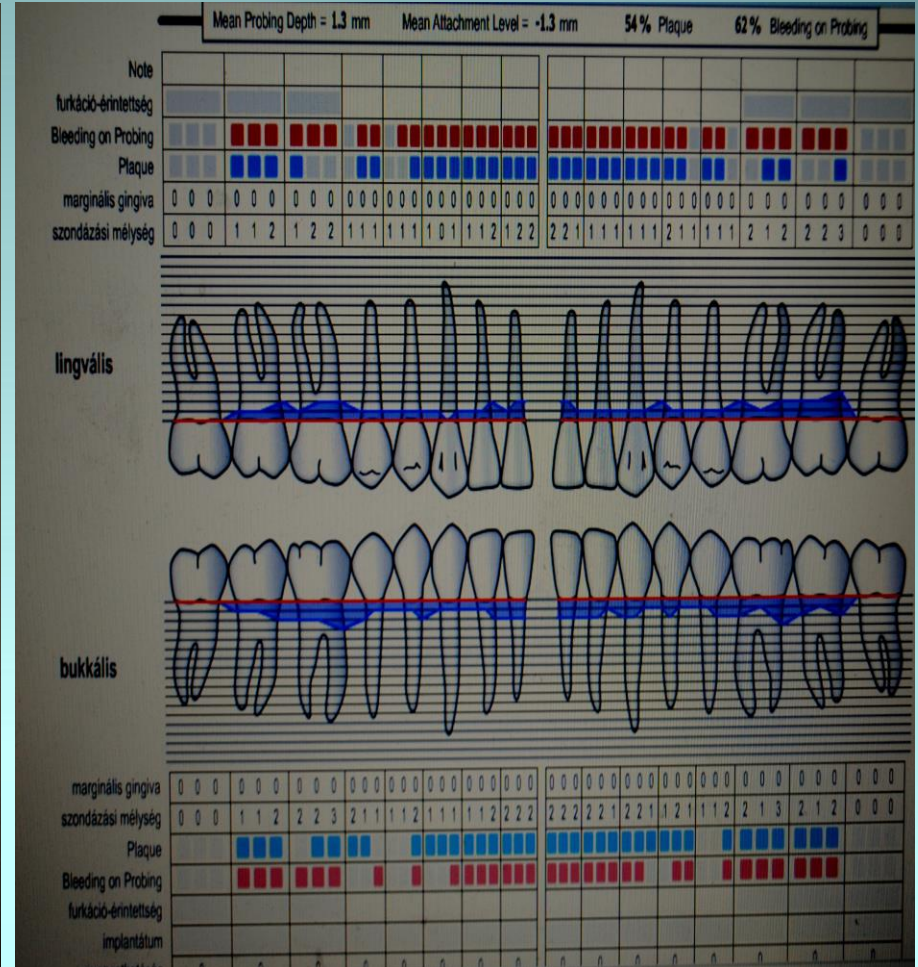
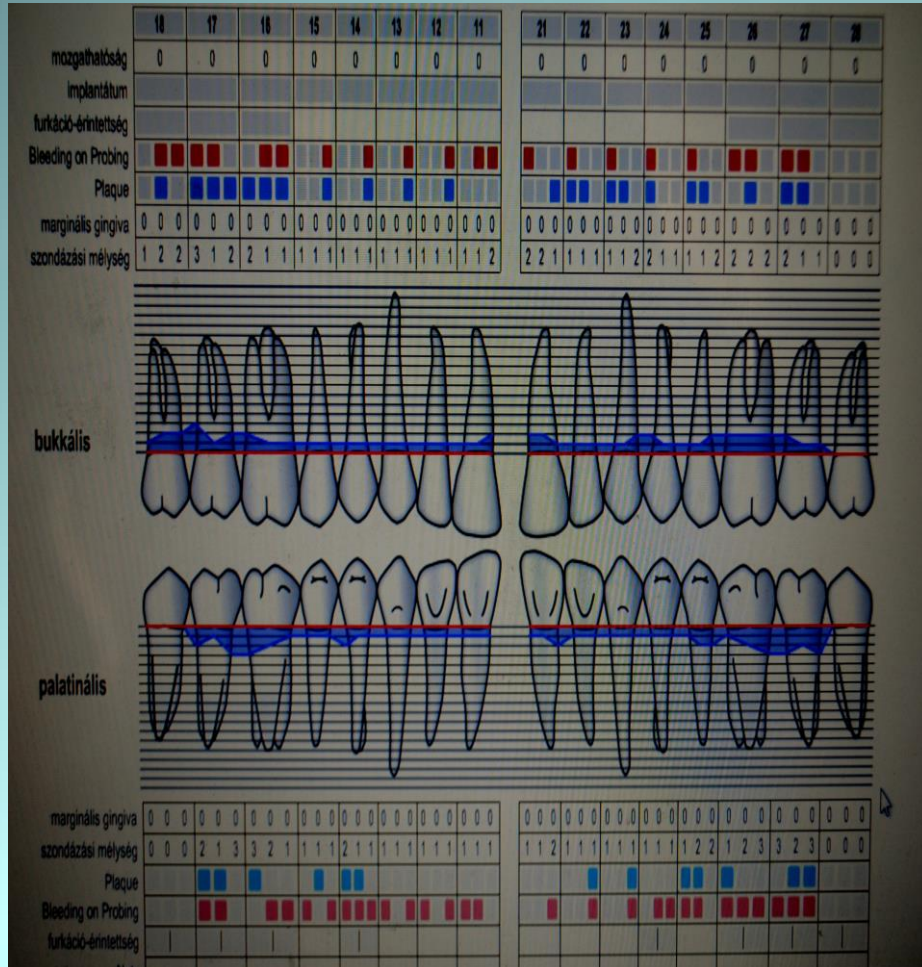



Plakkfestés

Kezelés előtt a páciens fogat mosott, ezután következett a plakk megfestése. A rózsaszín, ill. lila szín a dentális plakk korára utal.





Parodontális státuszfelvétel











Köszönöm a figyelmet!