



Semmelweis Egyetem Fogorvostudományi Kar Fogászati és Szájsebészeti Oktató Intézet


igazgató: Dr. Kivovics Péter egyetemi docens

<http://semmelweis-egyetem.hu/fszoi/>

<https://www.facebook.com/fszoi>



Lichen oris



Szerző : dr. Makra Dániel

Tutor: dr. Katona István, FSZOI Konzerváló fogászat és Fogpótlástan Osztály –
Osztályvezető Főorvos

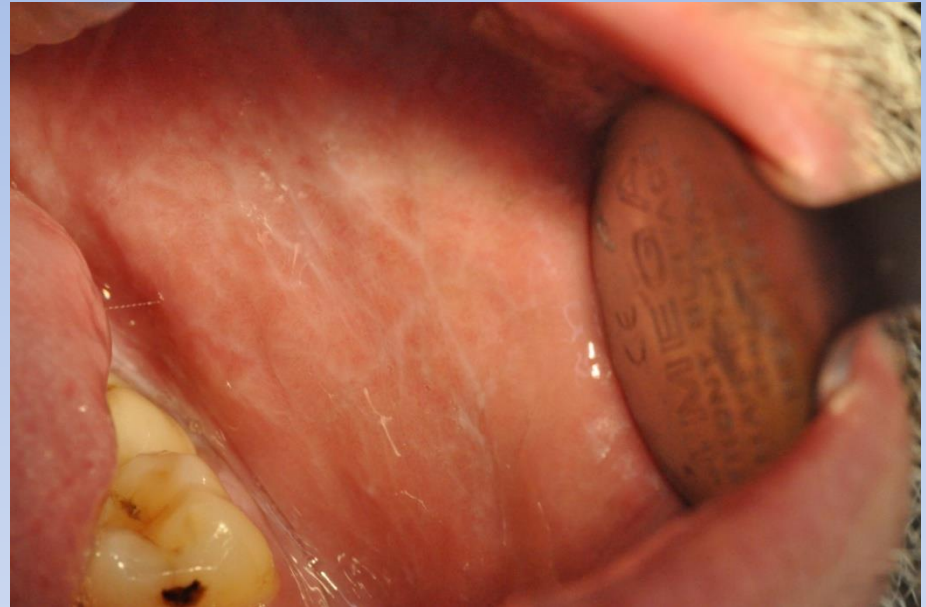Mentor: dr. Kivovics Péter Semmelweis Egyetem Fogorvostudományi Kar
Fogászati és Szájsebészeti Oktató Intézet igazgató, egyetemi docens

Anamnézis

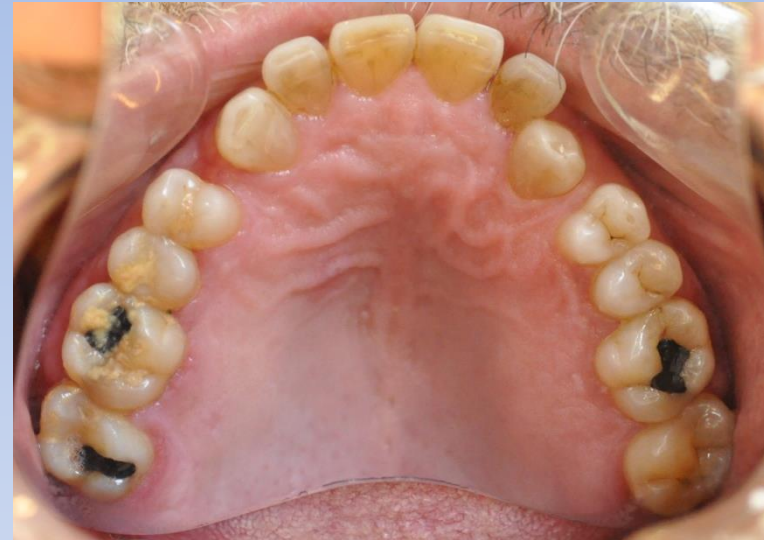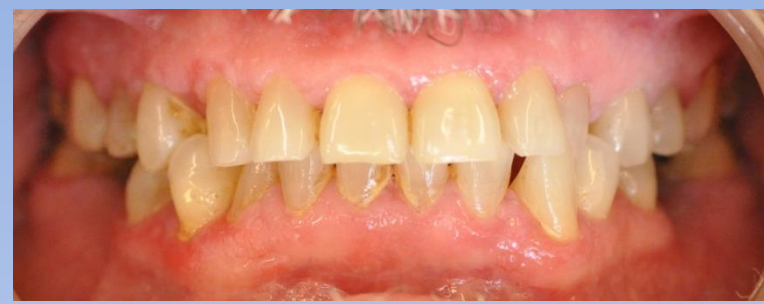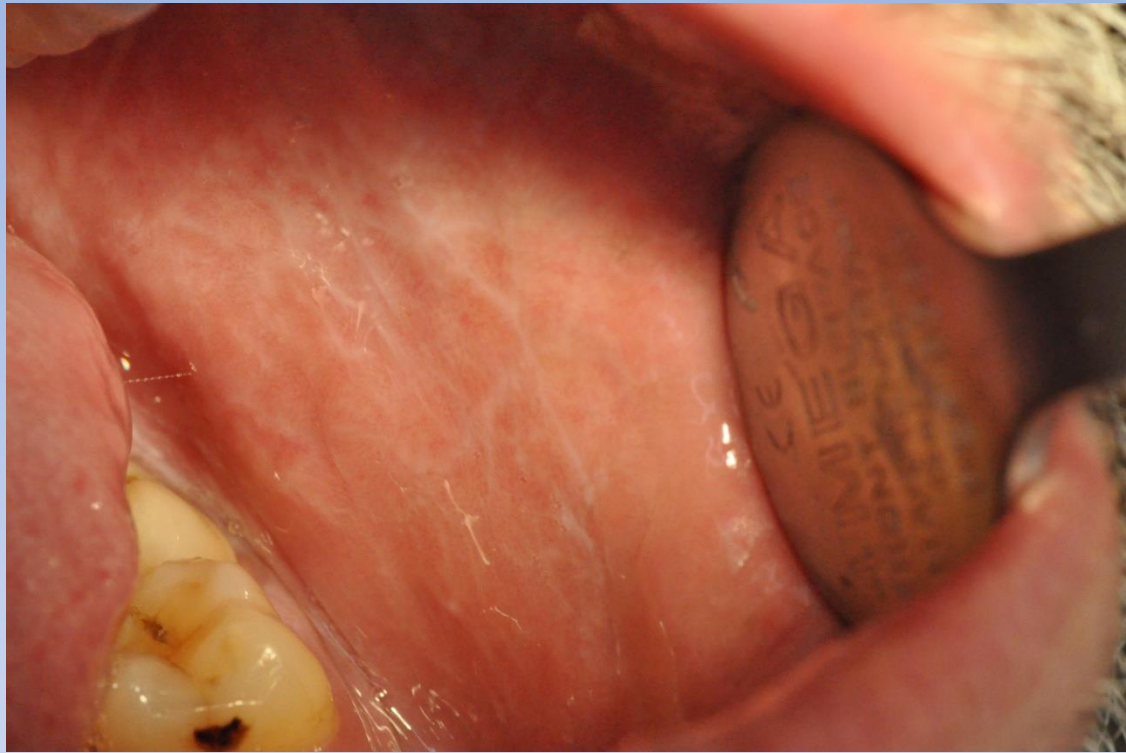- 61 éves férfi
- Foglalkozása: portás
- Általános betegsége: Chron beteg
- Gyógszerei: SALOFALK 500 mg (mesalazine)
- Allergia: nincs
- Panasza: „Étkézések után égő érzés a szájban”

Szájvizsgálat

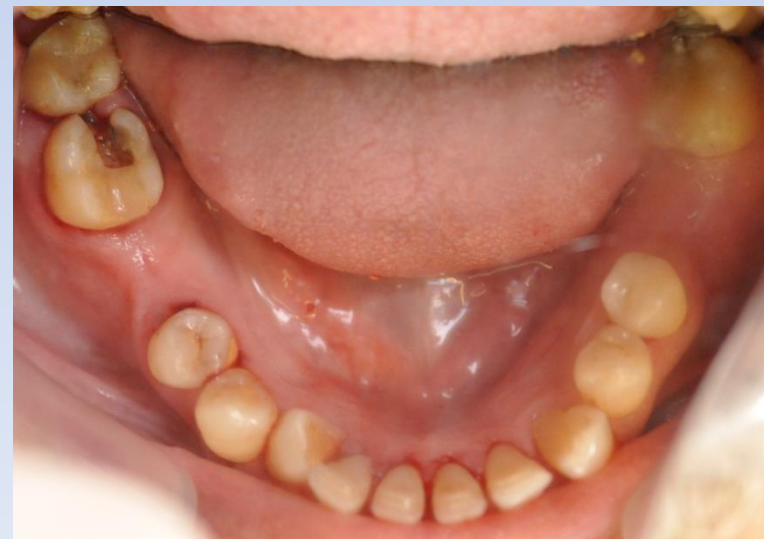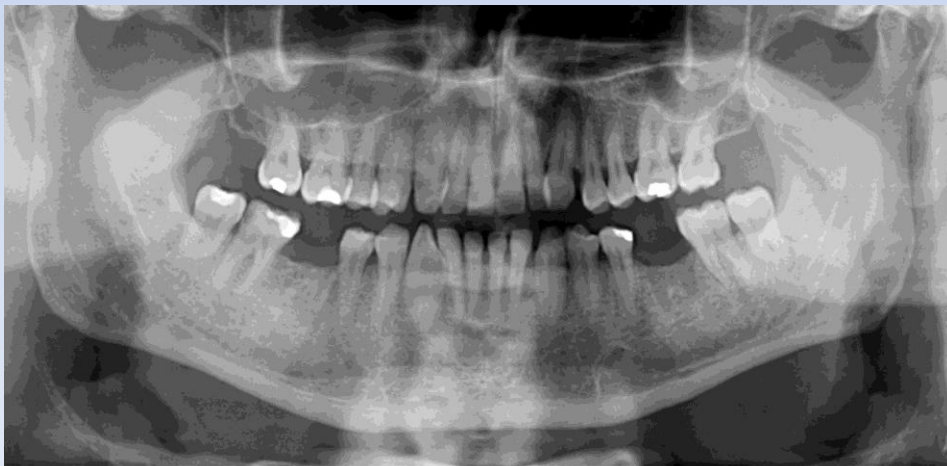- Sztomato-onkológiai vizsgálat negatív
- Szájhigiénia rossz
- TMI vizsgálatának eredménye negatív
- A buccae belső oldalán látható a fehéres-szürkés, enyhén kiemelkedő gyöngyházfényű, hálózatos rajzot mutató elváltozás.



Státusz



Lichen reticularis



Therápia

- Esetleges oki irritatív tényezők kikapcsolása.
- Triamcinolon adhezív paszta.
- A-vitamin kezelés,
- Fájdalom esetén fájdalomcsillapítás. (susp. Anaestheticae)
- Kontroll.

Köszönöm a megtisztelő figyelmet!

- További elvégzett kezelések:
 - Szupra- és szubgingivális depurálás
 - 47 ellátása kompozit töméssel

