



Semmelweis Egyetem Fogorvostudományi Kar
Fogászati és Szájsebészeti Oktató Intézet
igazgató: Dr. Kivovics Péter egyetemi docens

<http://semmelweis-egyetem.hu/fszoi/>

<https://www.facebook.com/fszoi>



Lichen oris reticularis

dr. Masoud Dehbashi

Mentor: dr. Büchler János főorvos

Tutor: dr. Katona István főorvos

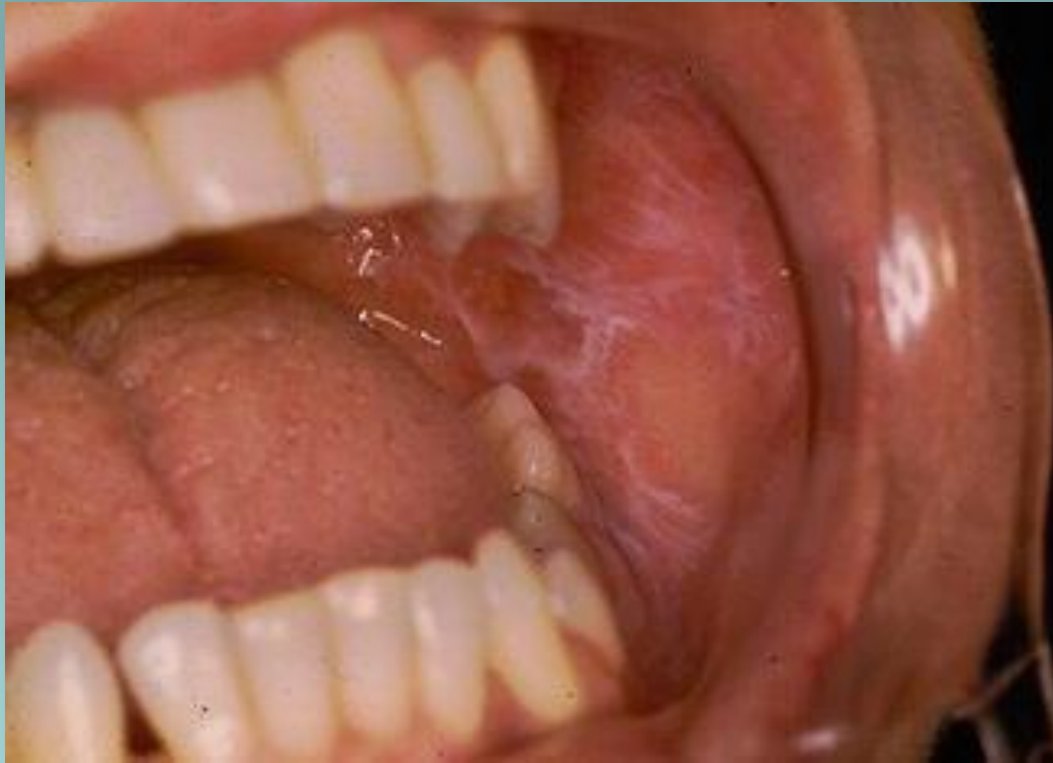2016.

Anamnézis

- 43 éves hölgy
- Ált. anamnézisében fogászati kezelést befolyásoló tényező nem szerepel
- Gyógyszereket nem szed
- Fogászati szűrővizsgálatra rendszeresen jár, szájhigiénés szokásai megfelelőek

A páciens fennálló panaszai: buccalis nyálkahártyán megjelenő fájdalomtalan képlet

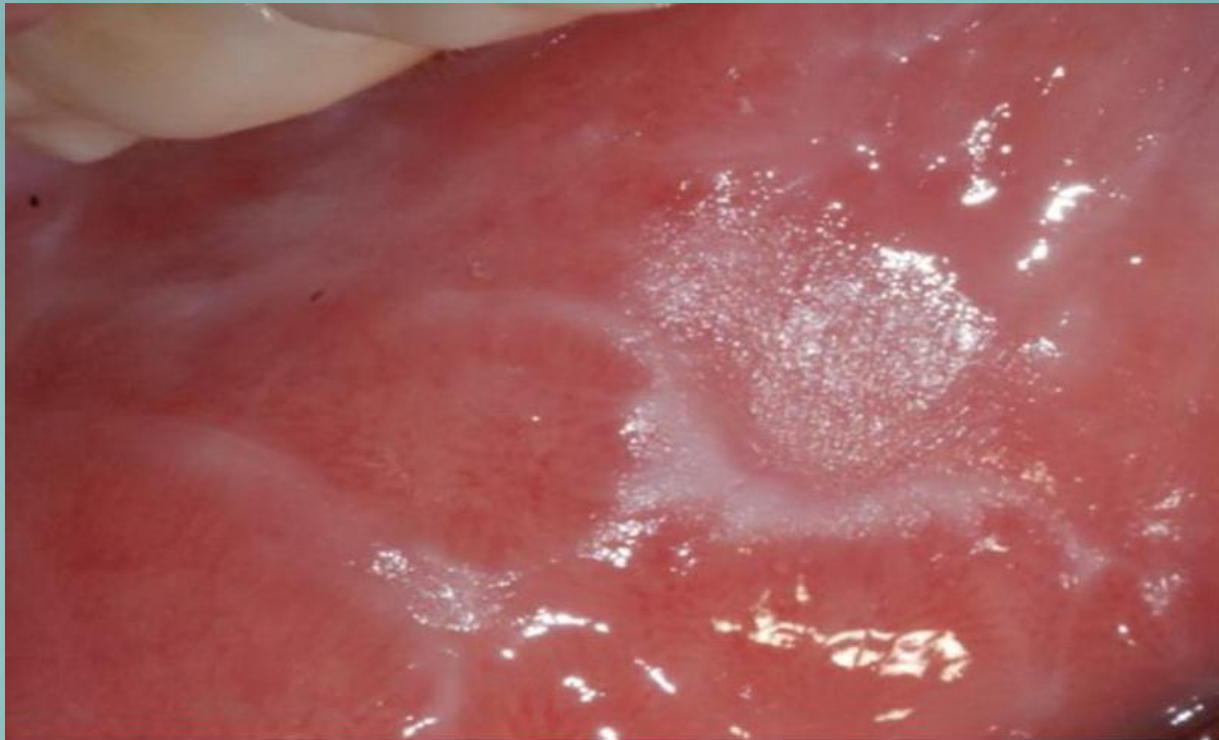
Klinikai kép



Bal bucca belső oldalán látható, fehéres-szürkés, enyhén kiemelkedő gyöngyházfényű, hálózatos rajzolatot mutató elváltozás

Diagnózis

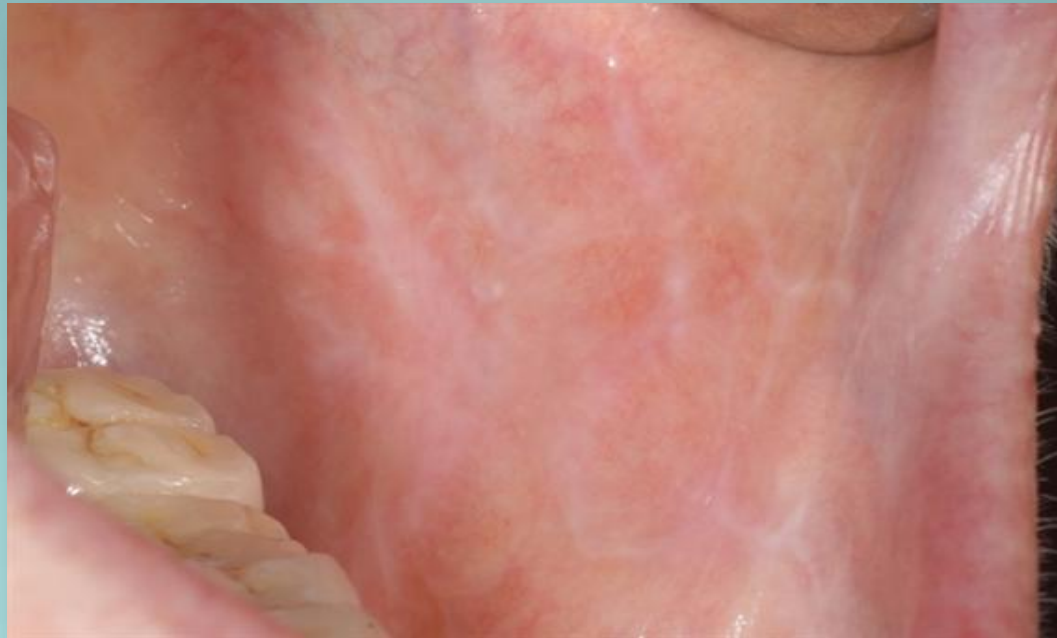A elváltozás külső megjelenése alapján, valószínűsíthetően lichen oris reticularis. Az elváltozás folyamatos obszerváció alatt áll.



Terápia

- Esetleges oki irritatív tényezők eliminálása
- A-vitamin kezelés, fájdalom esetén
fájdalomcsillapítás
- Rendszeres kontroll

Kontroll (1 hét után)



Köszönöm a figyelmet!