



Semmelweis Egyetem Fogorvostudományi Kar Fogászati és Szájsebészeti Oktató Intézet

igazgató: Dr. Kivovics Péter egyetemi docens

<http://semmelweis-egyetem.hu/fszoi/>

<https://www.facebook.com/fszoi>



Inkomplett gyökértömések cseréje (33, 34, 43, 44, 45 fogak)

dr. Masoud Dehbashi

Mentor: dr. Büchler János főorvos

Tutor: dr. Katona István főorvos

2016.

Általános anamnézis

- 75 éves hölgy
- Nyugdíjas
- Általános anamnézisében fogászati kezelést befolyásoló tényező nem szerepel
- Gyógyszert nem szed rendszeresen
- Nem dohányzik

Fogászati anamnézis

- Rendszeresen jár fogászati szűrővizsgálatokra
- Meglévő pótlásai kb. 10 évesek
- Szájhyiének szokásai megfelelőek, fogpótlásait is gondosan ápolja

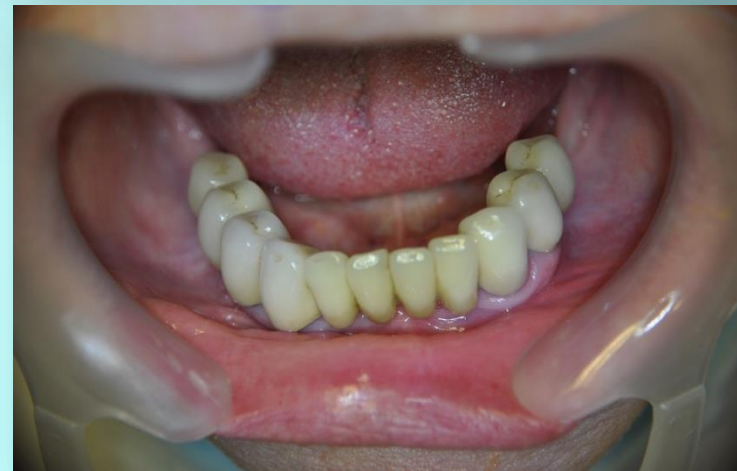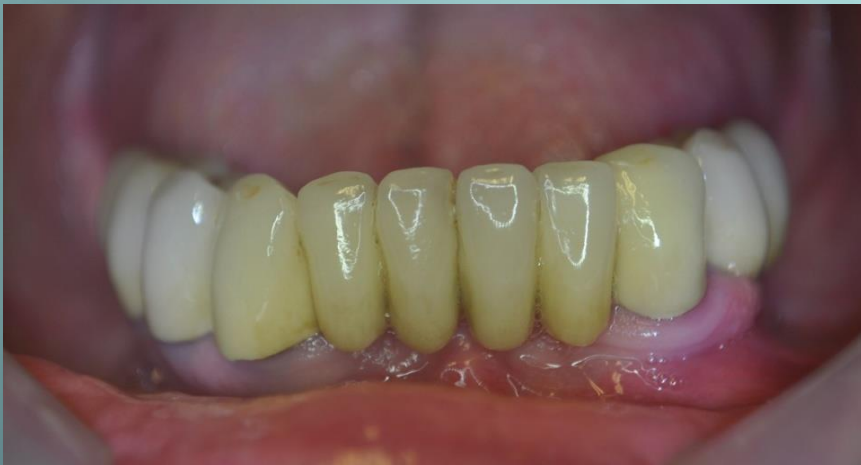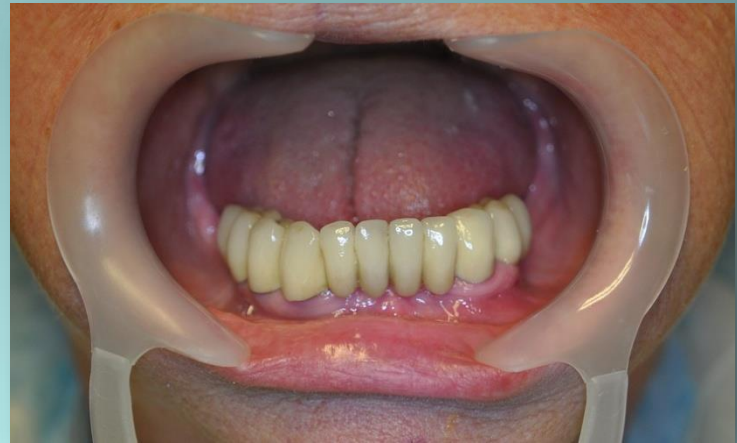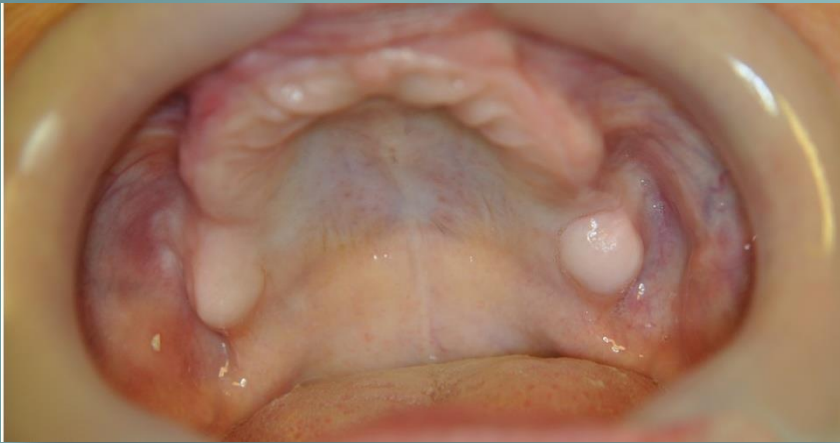Fej-, nyak régió vizsgálata, intraorális vizsgálat

- Stomato-onkológiai szűrés: negatív
- Harapási forma: ollóharapás
- TMI vizsgálat: enyhe crepitatio
- Szájhygiéne: jó

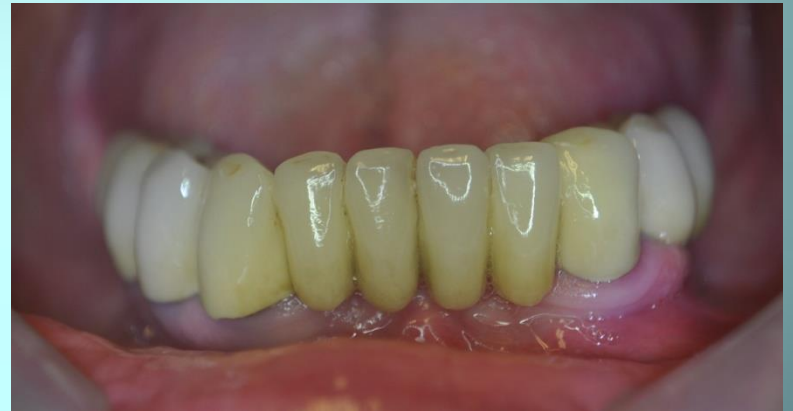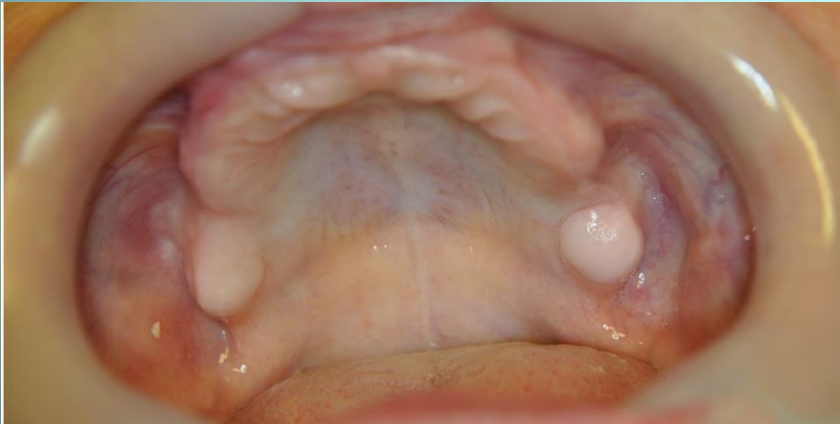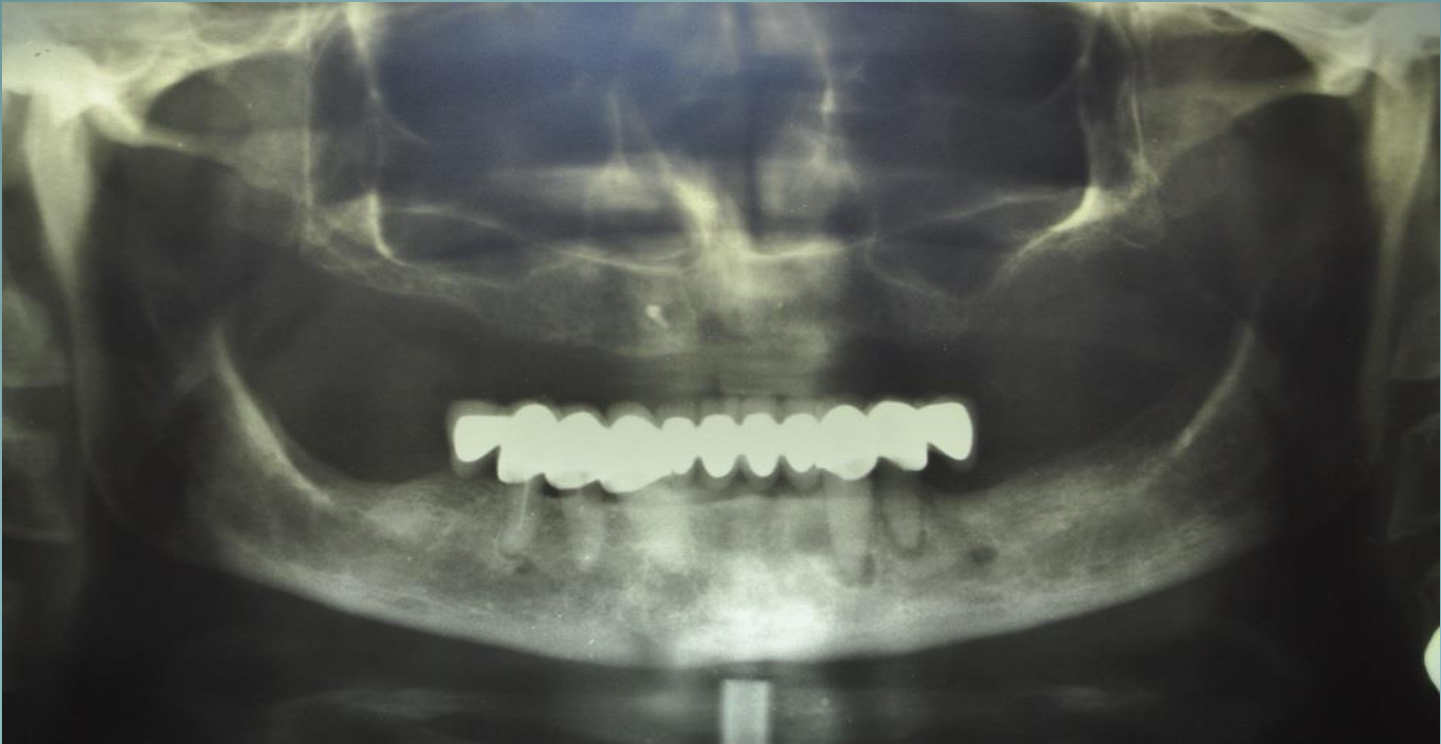
Kiindulási állapot

Felső állcsont : teljes foghiány

Alsó állcsont: Fábián-, és Fejérdy szerint 2B



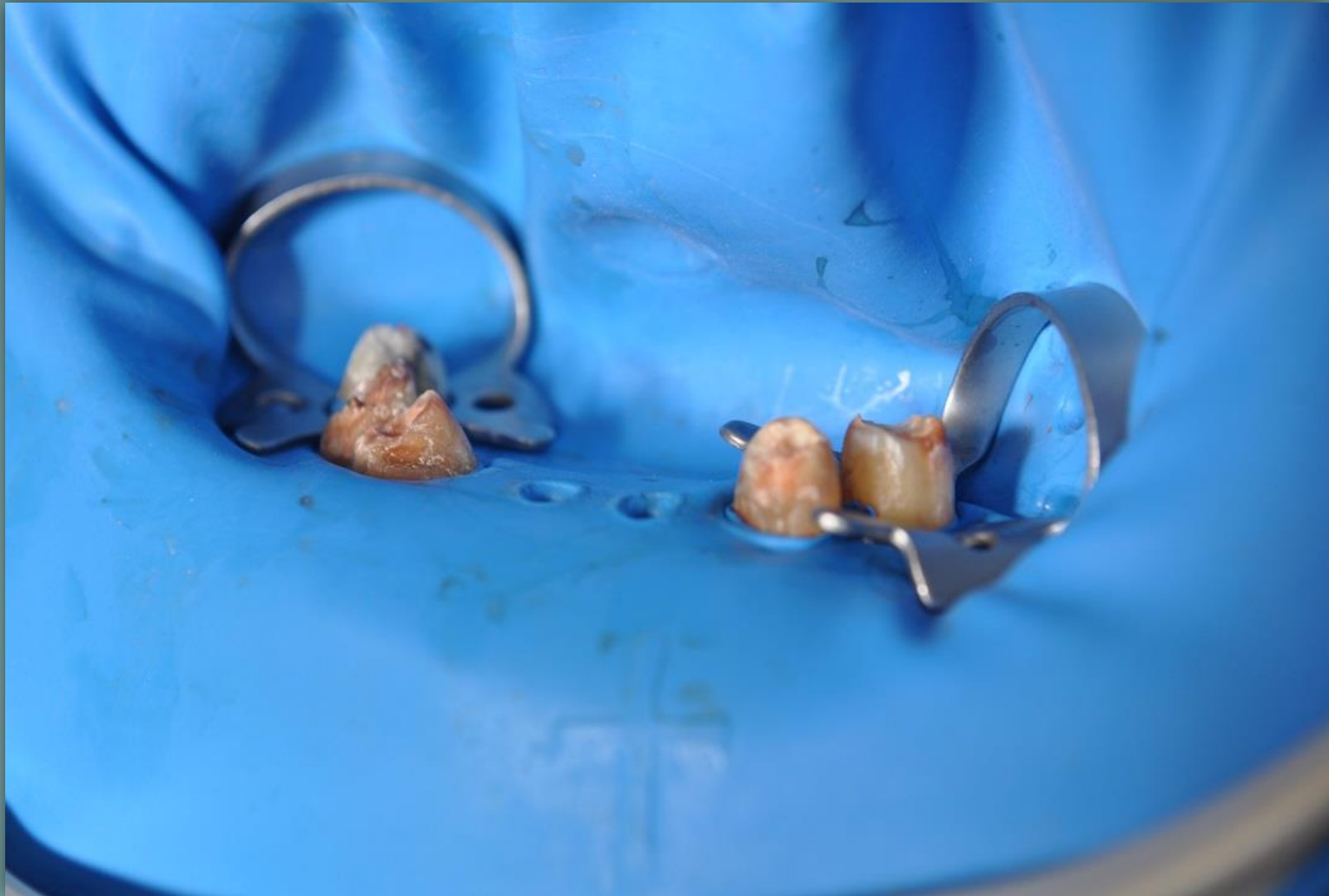Kiindulási OP-felvétel



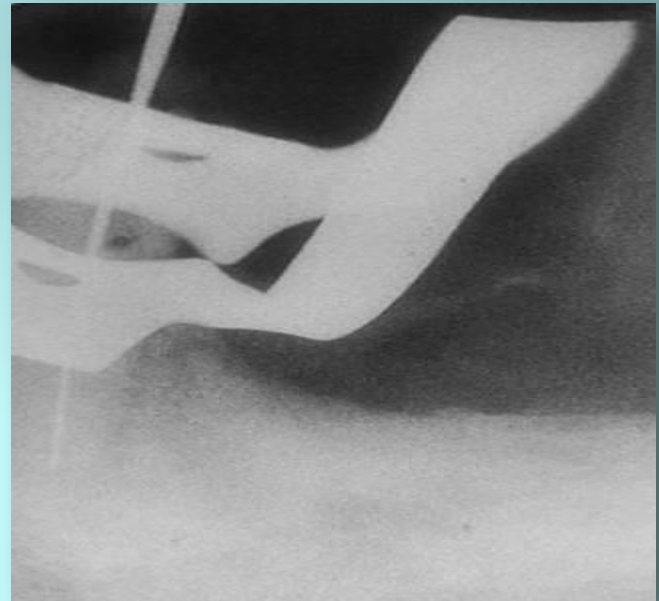
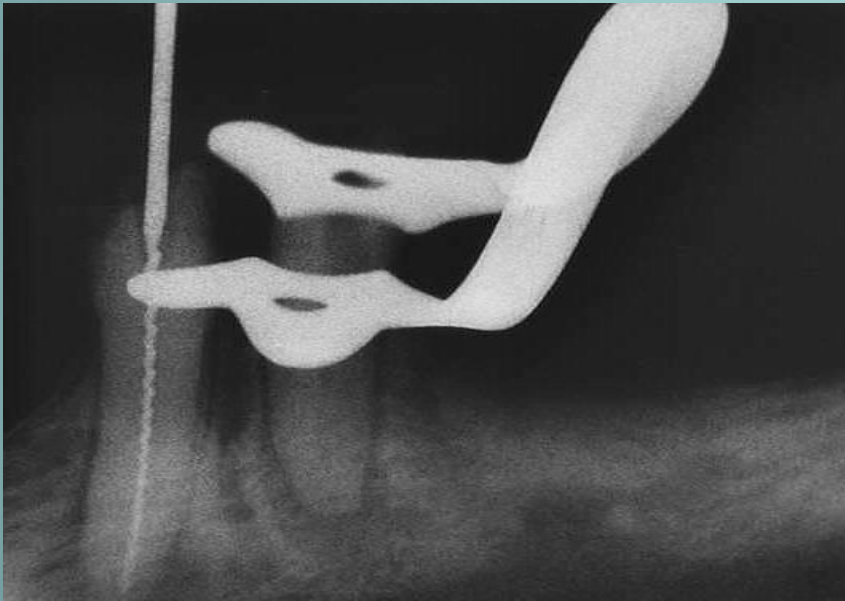Kezelési terv

- 45, 44, 43, 33, 34 fémkerámia híd eltávolítása
- Inkomplett gyökérömések eltávolítása
- Munkahossz meghatározás, kemomechanikai megmunkálás (step-back). Átöblítés: Neomagnol /Chloramin 2-3%/)
- Gyökértömés lateralkondenzációs technikával (Endomethasone N, Guttapercha)
- Csatornabemenetek coronalis zárása és fedőtömések készítése
- Egy hónap elteltével kontroll
- Protetikai helyreállítás (felső állcsont: új teljes lemezes pótlás, alsó állcsont: kombinált pótlás precíziós elhorgonyzással)

Hídeltávolítás utáni állapot



- Munkahosszmeghatározás (33, 34 fogak)
 - elektronikus módszerrel (Apex Locator)
 - radiológiai módszerrel (tűskontroll)



- A tűskontroll felvétel alapján
korrigált munkahosszok:
33 fog: 21 mm
34 fog: 18 mm

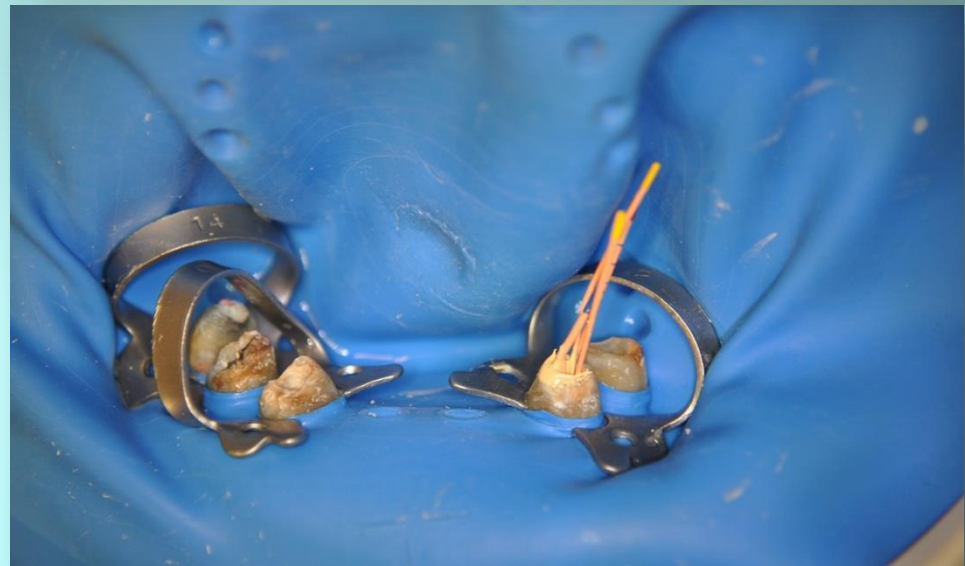
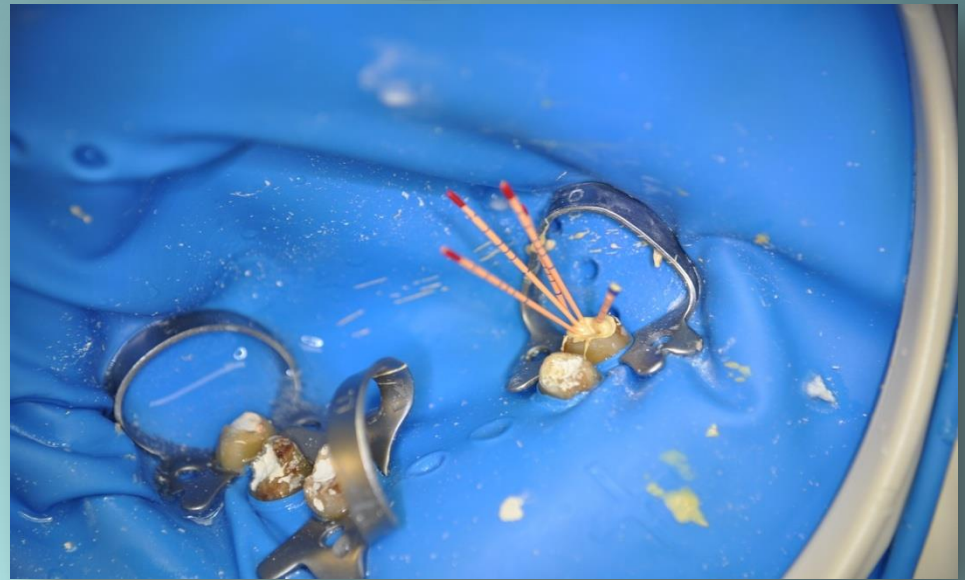

- A gyökércsatornák tágítása step-back technikával történt
- Mesterfile: 33 fog(#20), 34 fog (#25)

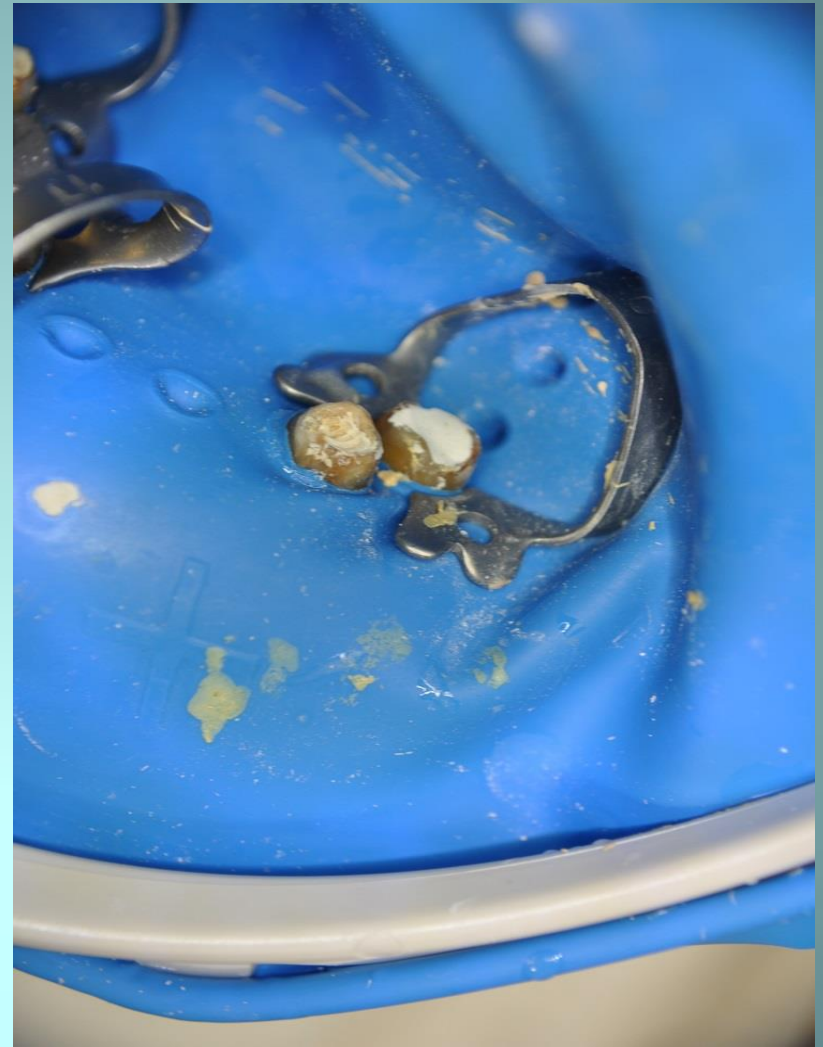
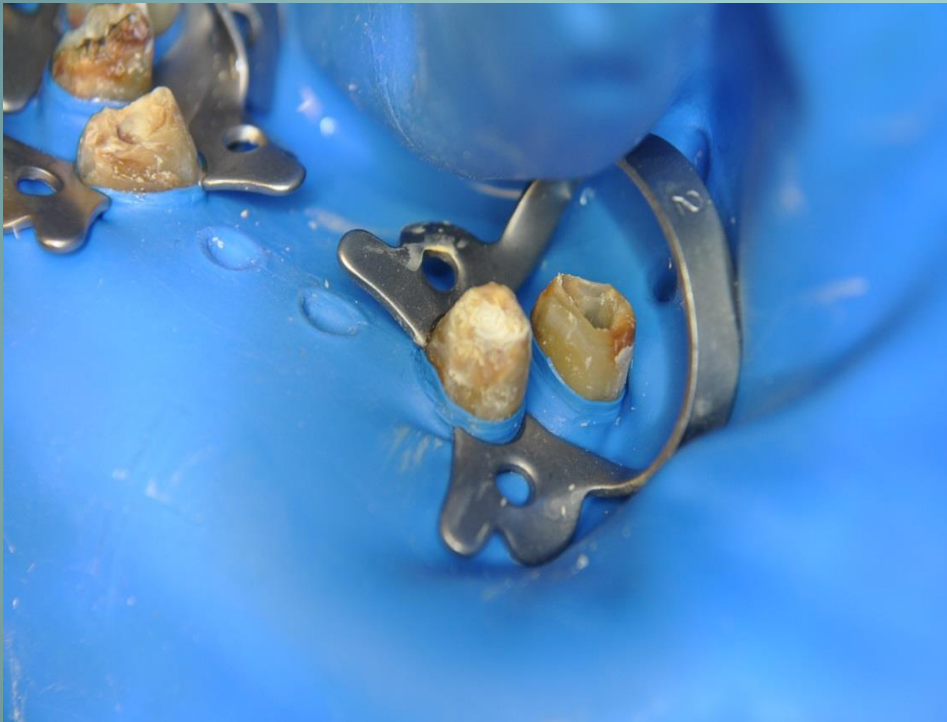- A csatornák kiszárítása után gyökértömés elkészítése

(Endomethasone N, Guttapercha),

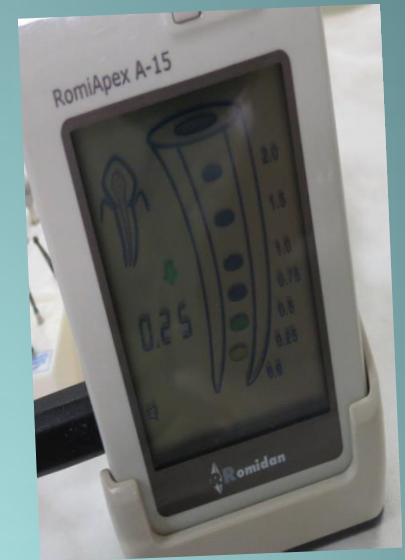
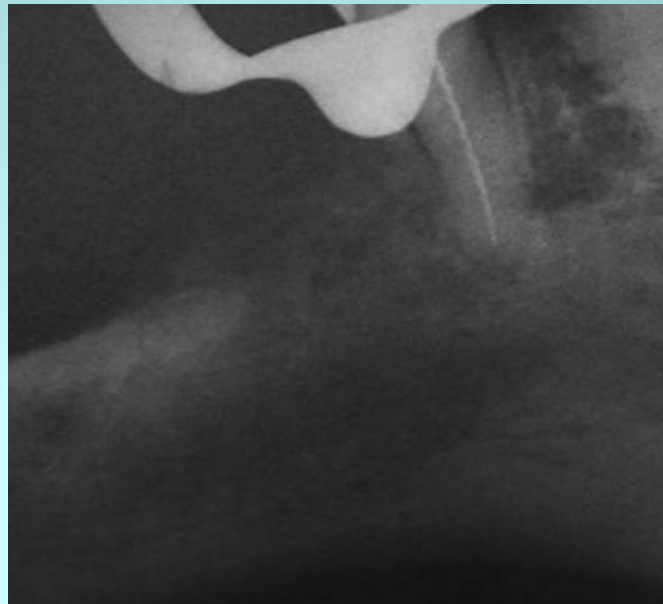
lateralkondenzációs technikával



Üveginomer alábélelés (Vitrebond) és fedőtömések (Fuji IX)



- Munkahosszmeghatározás (43, 44, 45 fogak)
 - elektronikus módszerrel (Romi Apex A-15)
 - radiológiai módszerrel (tűs-kontroll)

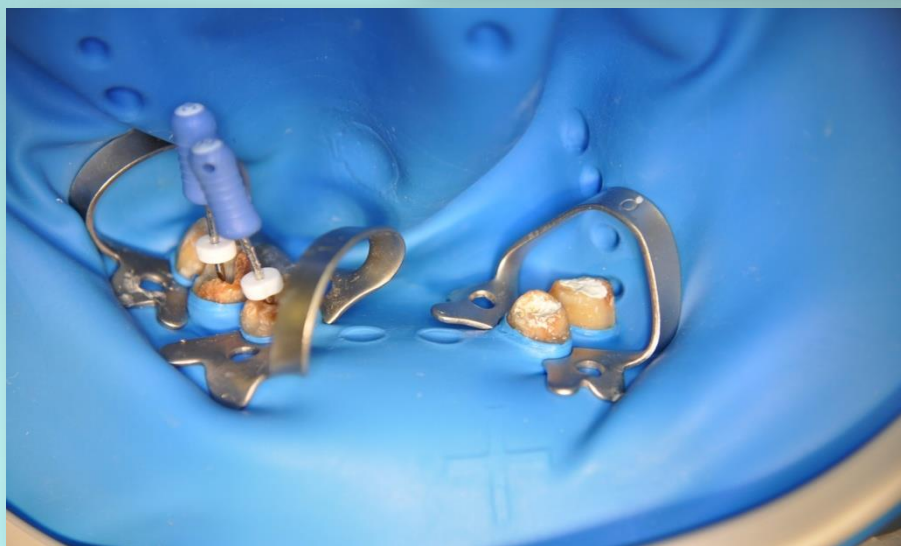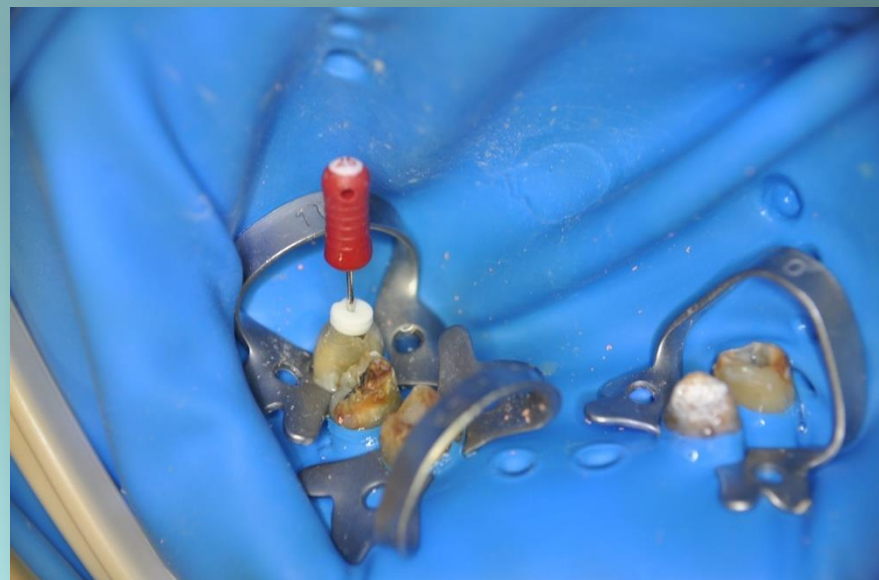


•A túsikontroll felvétel alapján
korrigált munkahosszok:

43 fog: 21 mm

44 fog: 17 mm

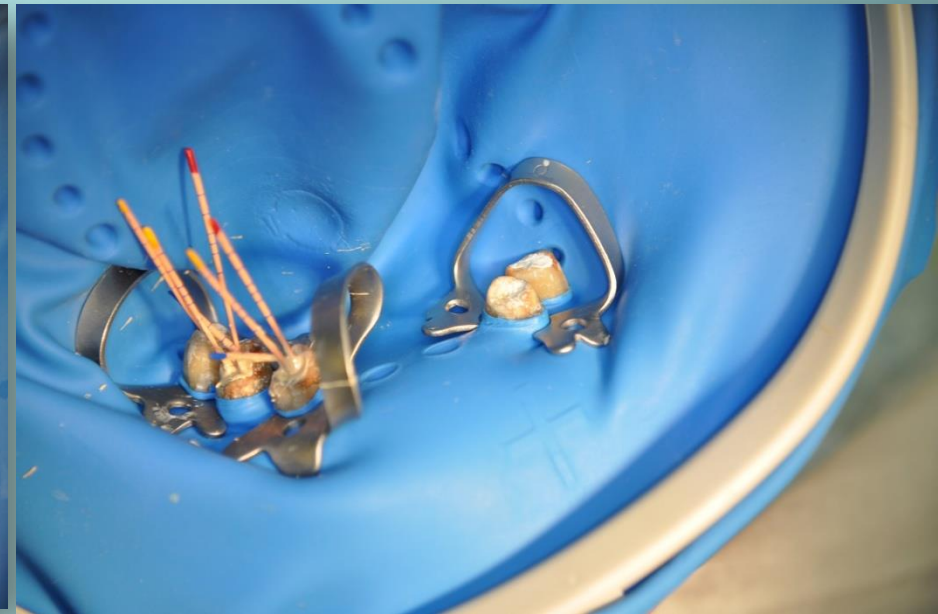
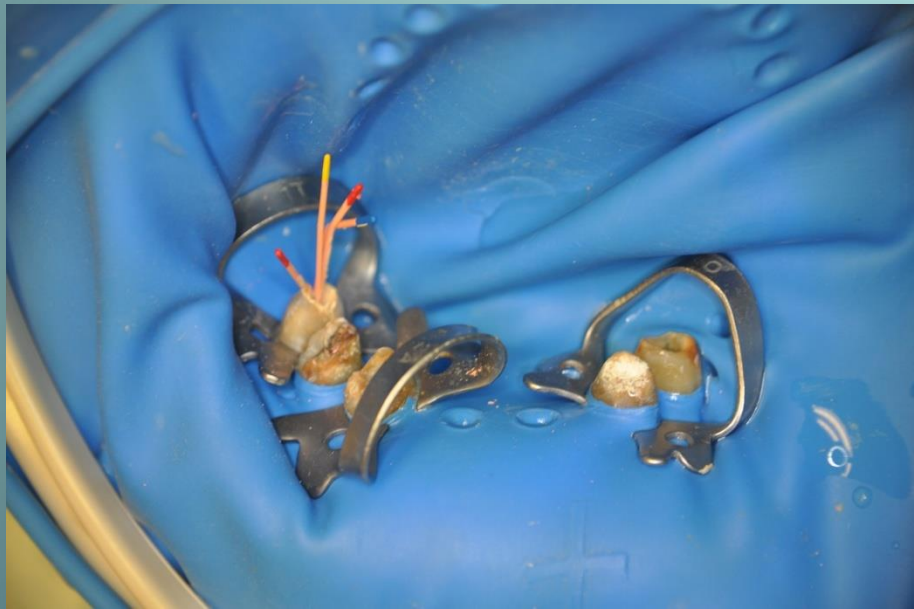
45 fog: 16 mm



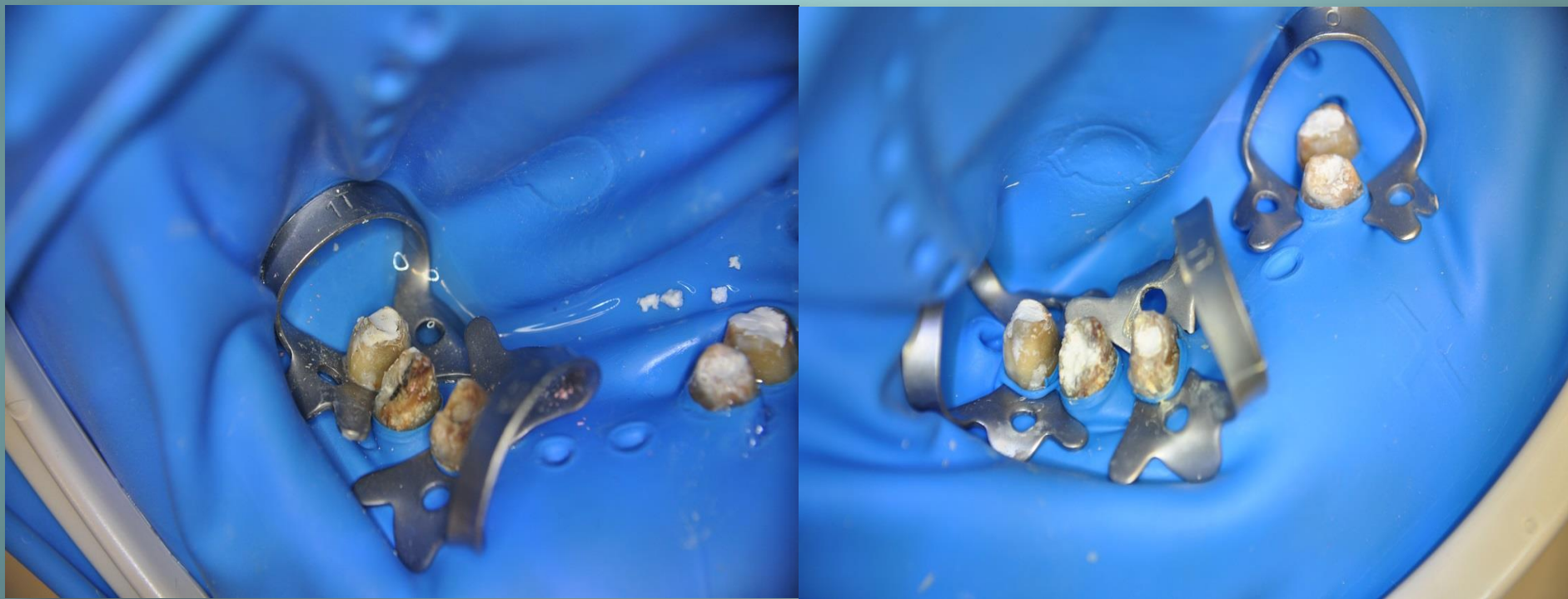
- A gyökércsatornák tágítása step-back technikával történt
- Mesterfile: 43 fog (#30), 44 fog (#30), 45 fog (#25-ös)

A csatornák kiszárítása után gyökértömés elkészítése

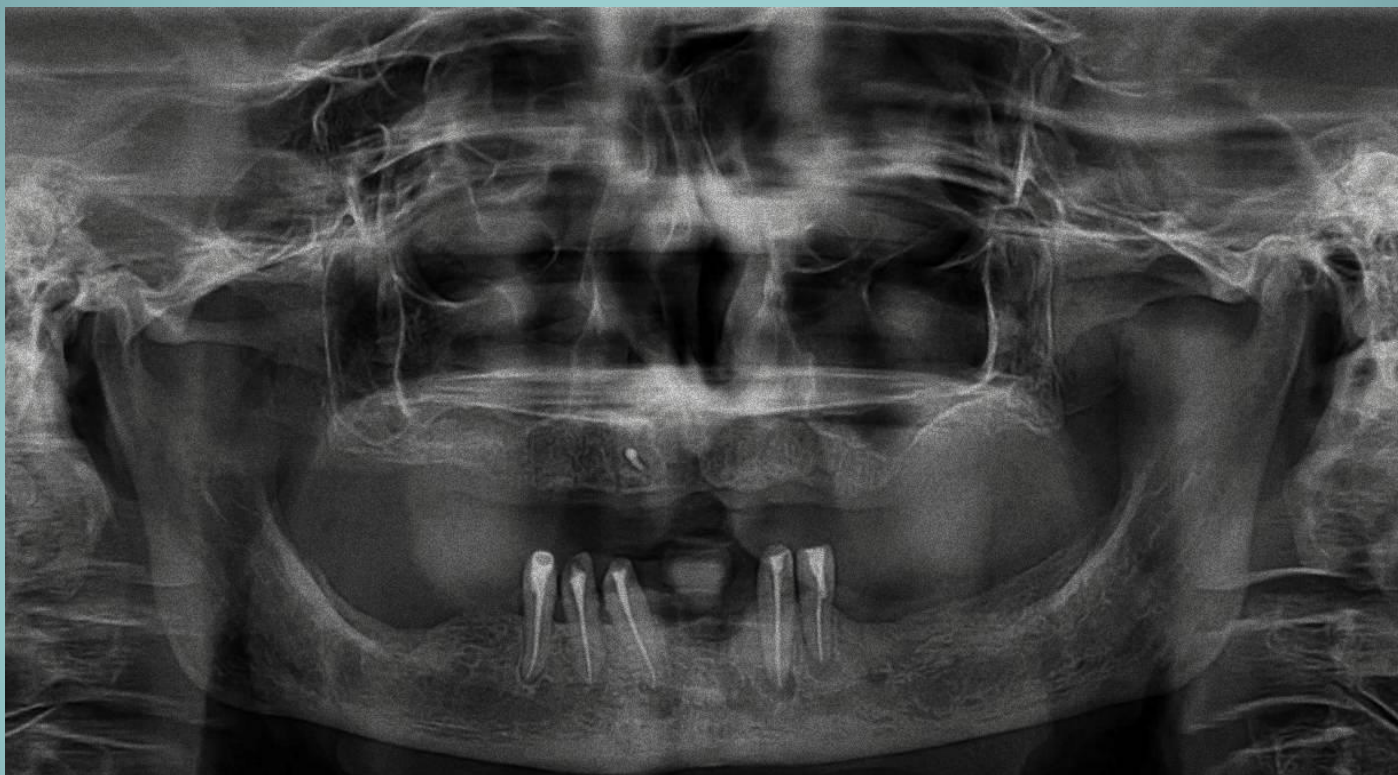
(Endomethasone N, Guttapercha), lateralkondenzációs
technikával



Üveginomer alábélelés (Vitrebond) és fedőtömések (Fuji IX)



Kontroll röntgen felvétel



Köszönöm a figyelmet!