



Semmelweis Egyetem Fogorvostudományi Kar Fogászati és Szájsebészeti Oktató Intézet

igazgató: Dr. Kivovics Péter egyetemi docens

<http://semmelweis-egyetem.hu/fszoi/>

<https://www.facebook.com/fszoi>



Tizennégy tagú fémkerámia körhíd készítése felső állcsonton

dr. Masoud Dehbashi

Mentor: dr. Büchler János főorvos

Tutor: dr. Katona István főorvos



2016.

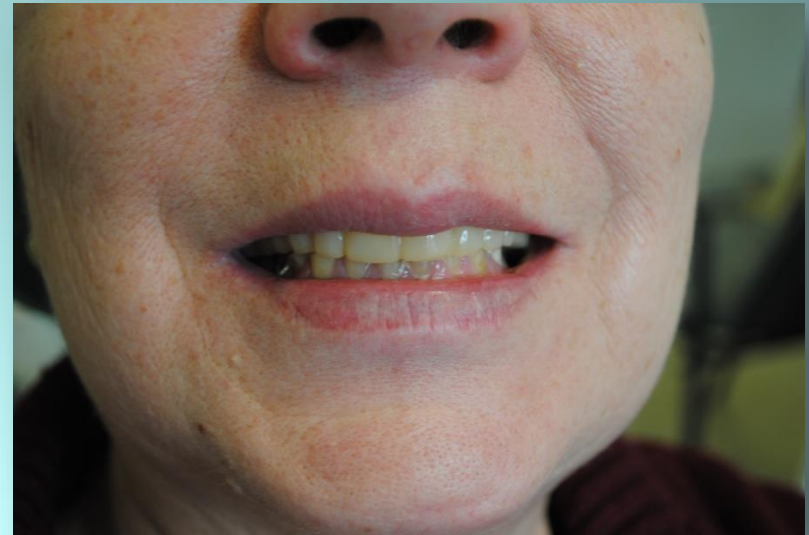

Fogorvosi vizsgálatra érkezés indoka

- A páciens több felső fogát eltávolították, a vizsgálatot megelőzően 3 hónapig rögzített ideiglenes pótlást viselt
- Rendelőnket végleges fogpótlás készíttetése miatt kereste fel

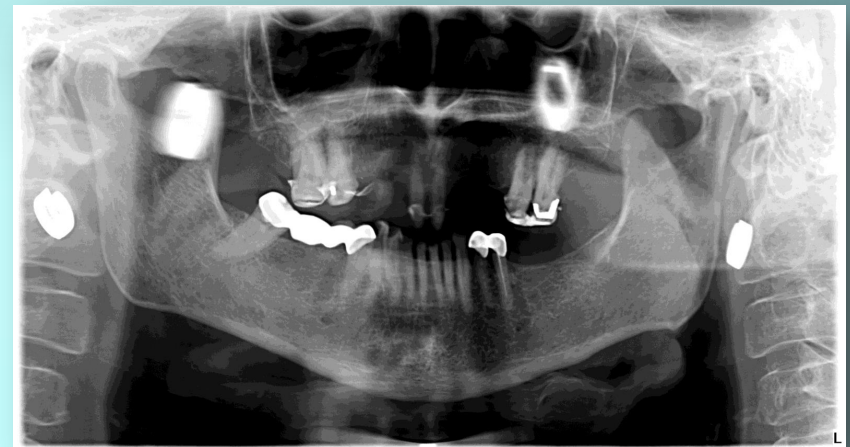
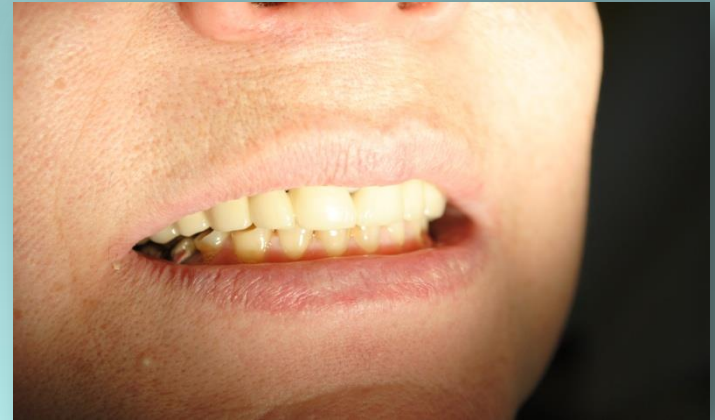Általános és fogászati anamnézis

- 72 éves hölgy
- Nyugdíjas
- Általános anamnézisében fogászati kezelést befolyásoló tényező nem szerepel
- Gyógyszert rendszeresen nem szed
- 3 hónappal ezelőtt több felső fogát eltávolították, ideiglenes pótlást kapott

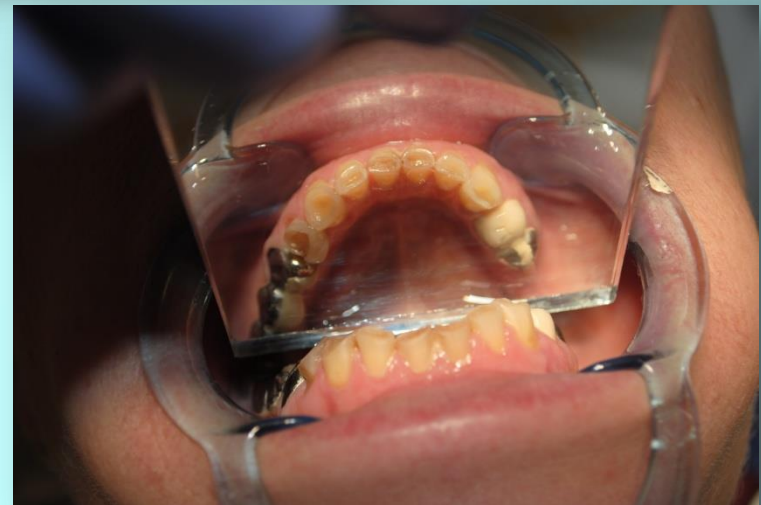
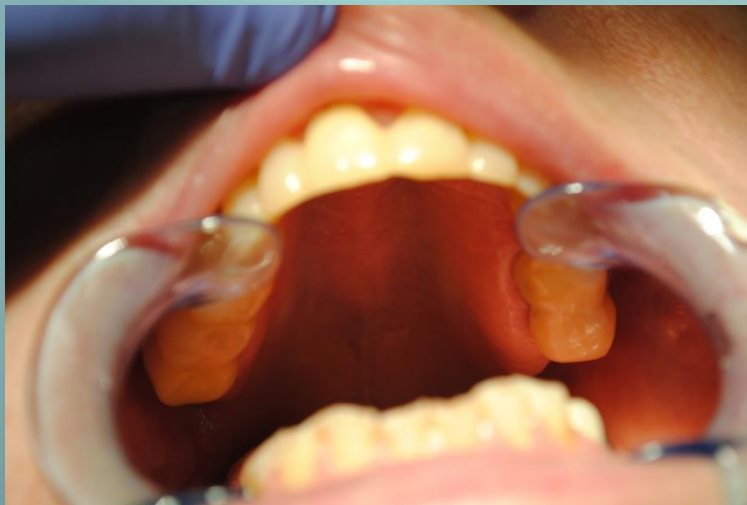
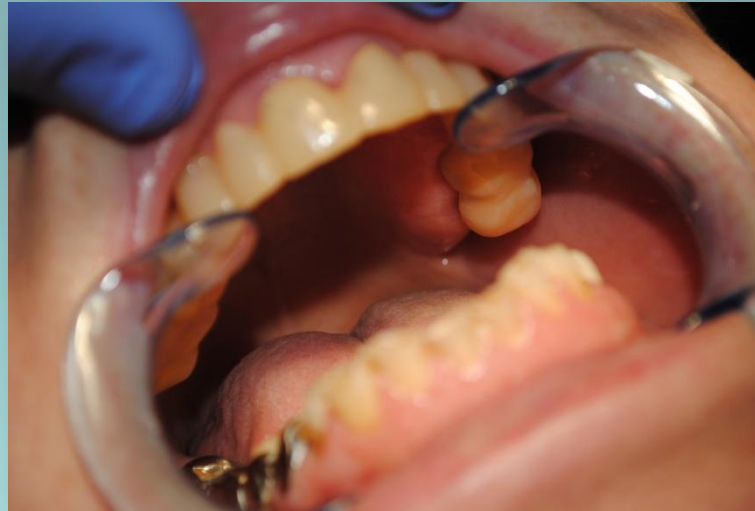Fej-, nyak régió vizsgálata, intraorális vizsgálat

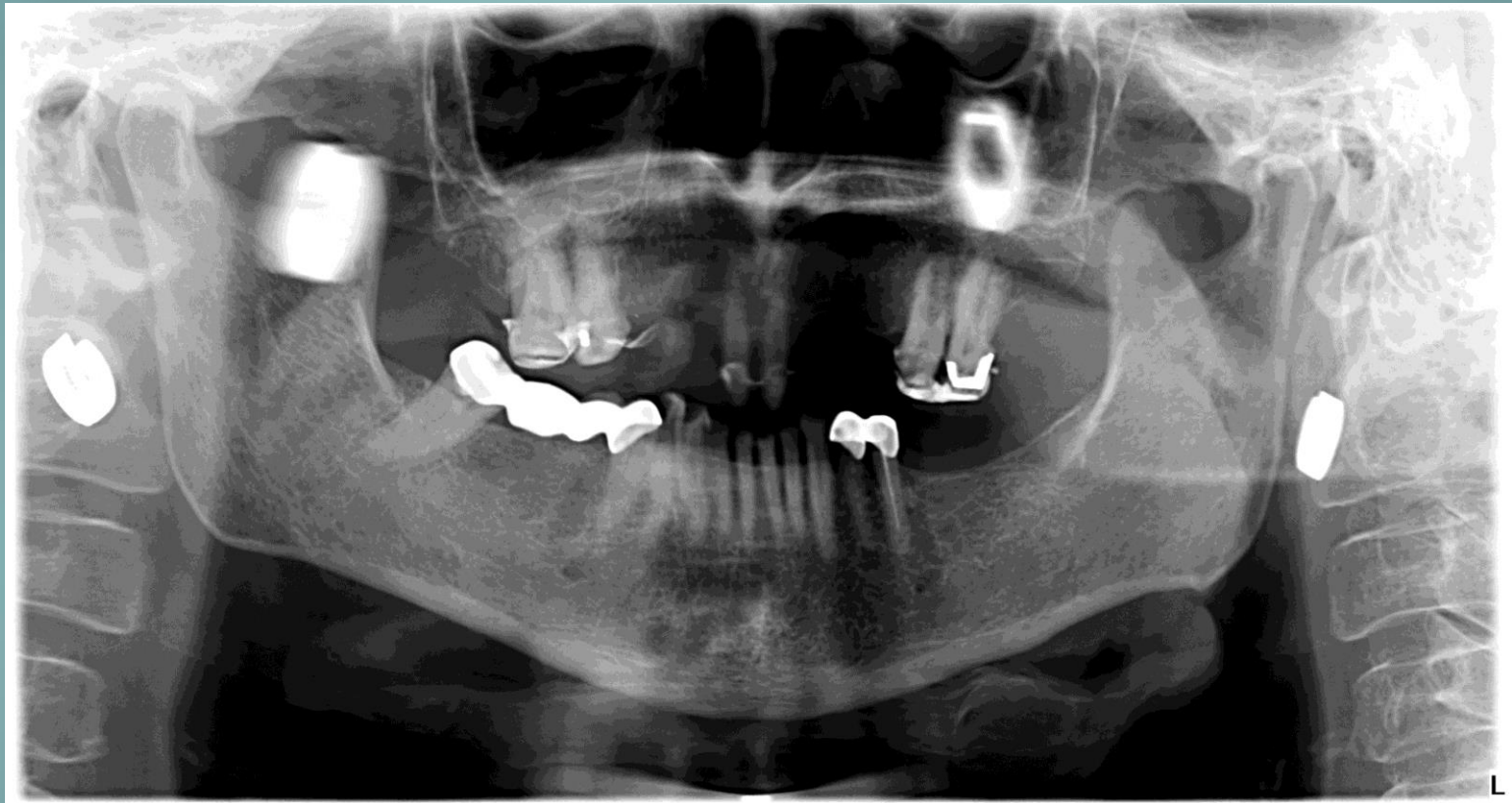
- TMI vizsgálata: negatív
- Sztomato-onkológiai szűrés: negatív
- Harapási forma: ollóharapás
- Szájhygiéne: megfelelő
- 11,16,17,21,26,27 (T-MOD amalgám) fogak vitálisak



Kiindulási állapot



Kiindulási OP-felvétel



Kiindulási állapot (felső állcsont)

**Fábián-, és Fejérdy szerinti
1B osztály**

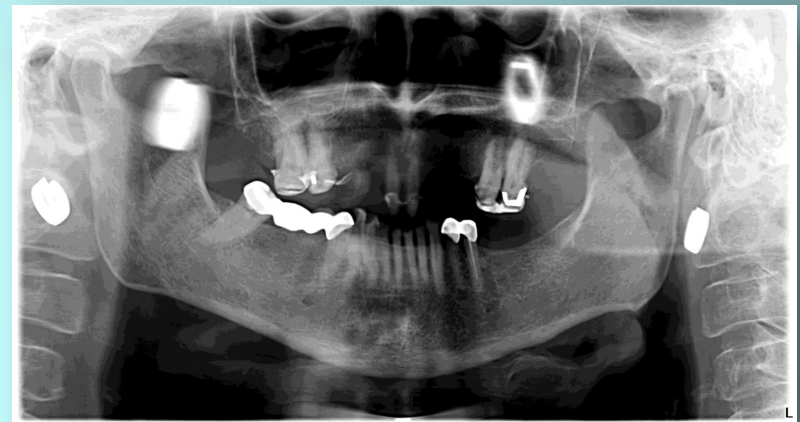
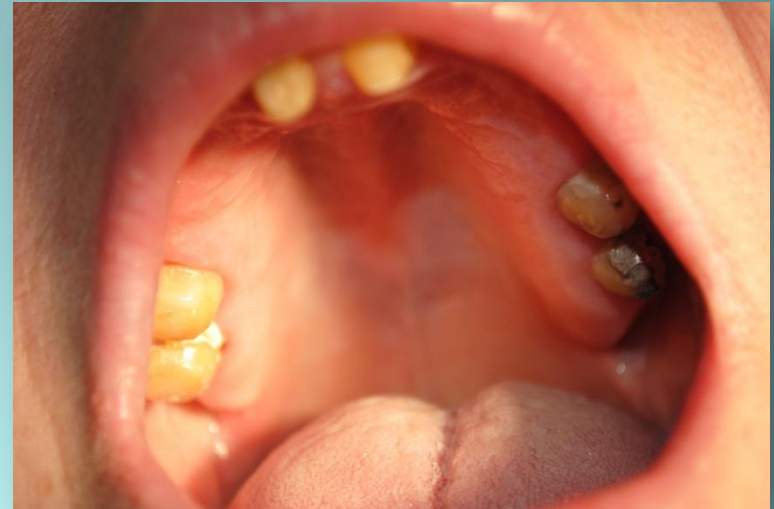14 tagú ideiglenes akrilát híd:

Horgonykoronák:

(17, 16, 11, 21, 26, 27)

Hézagfogak:

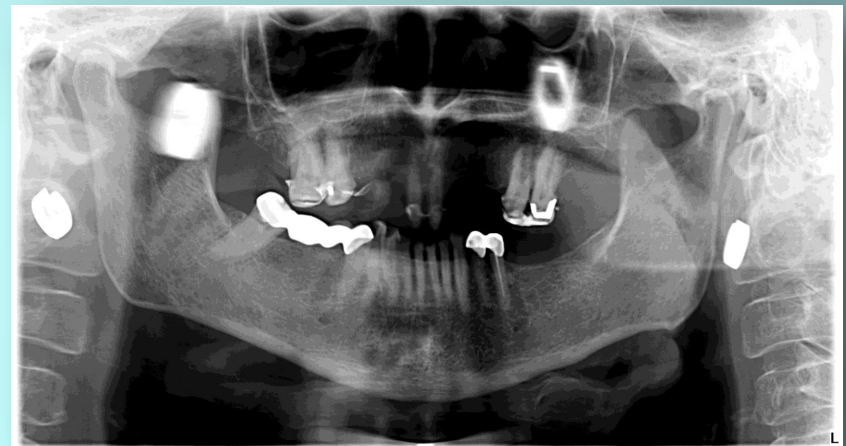
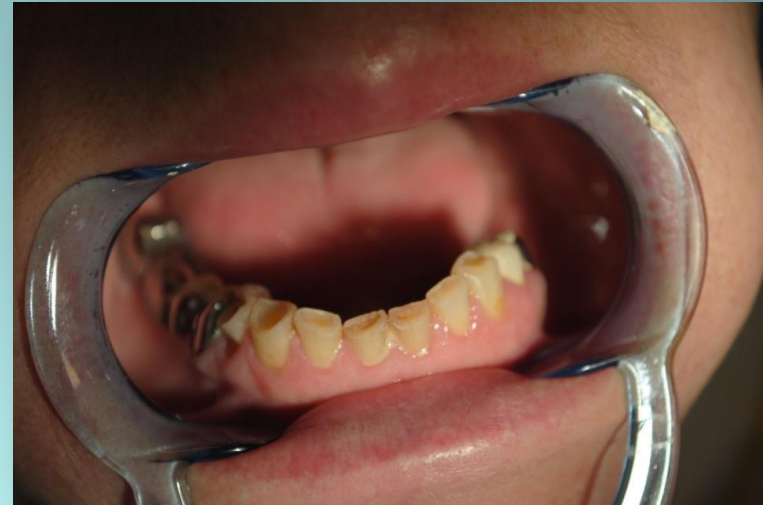(15,14,13,12,22,23,24,25)



Kiindulási állapot (alsó állcsont)

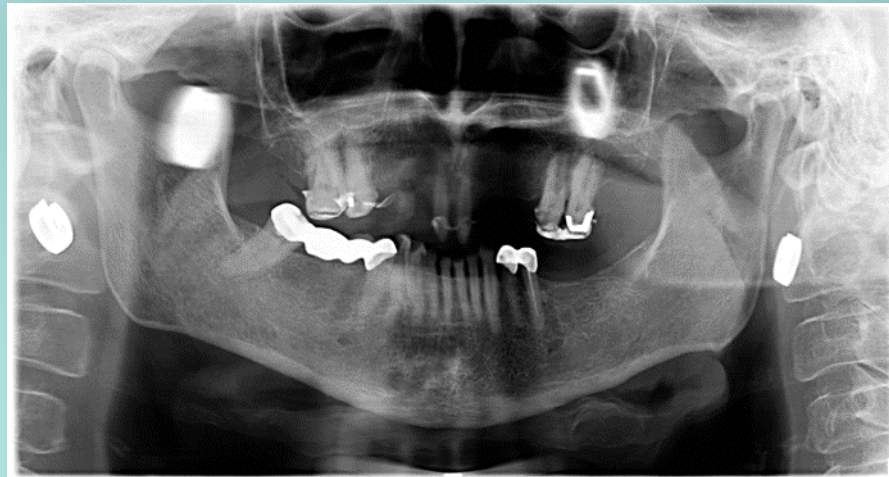
Fábián-, és Fejérdy szerinti 2B osztály

- Négy tagú fém lateralhíd
Horgonykoronák: 48,45
Hézagfogak: 47, 46
- 34 fog(gyt) ,és 35 fog
fémkerámia sín
- 33,32,31,41,42,43,44 attritio
(szenzitvitas vizsg. pozitív)



Előkészítő műveletek

- Parodontológiai konzultáció
- Professzionális szájhigiénés kezelés (supragingivális, subgingivális depurálás)
- Szájhigiénés tanácsadás, instruálás, motiválás



Kezelési terv

•Felső állcsont:

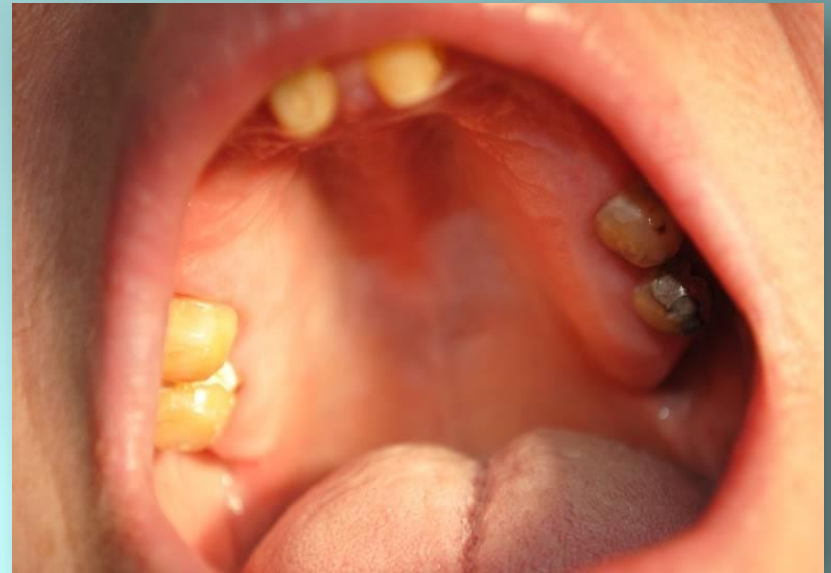Tizennégy tagú, egybeöntött technológiával készült fémkerámia körhíd

Horgonykoronák:

17,16, 11, 21, 26, 27

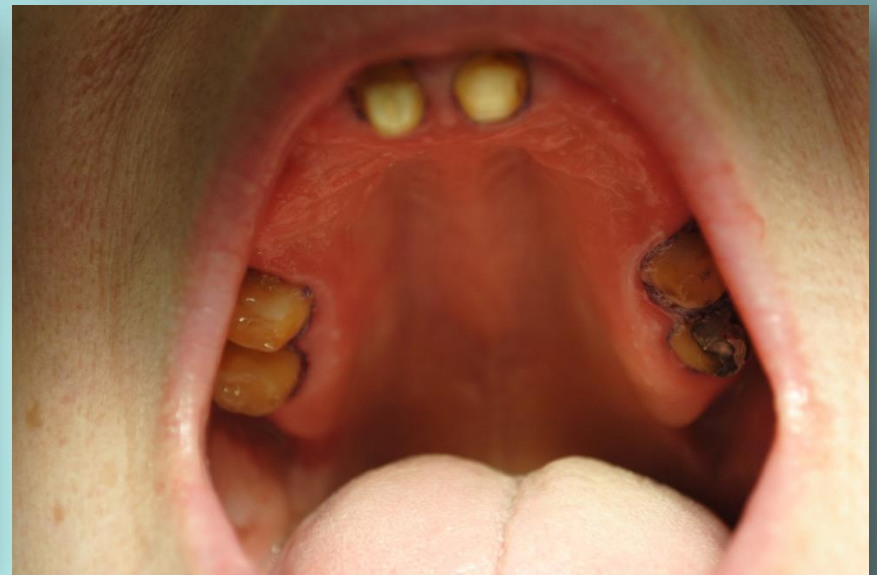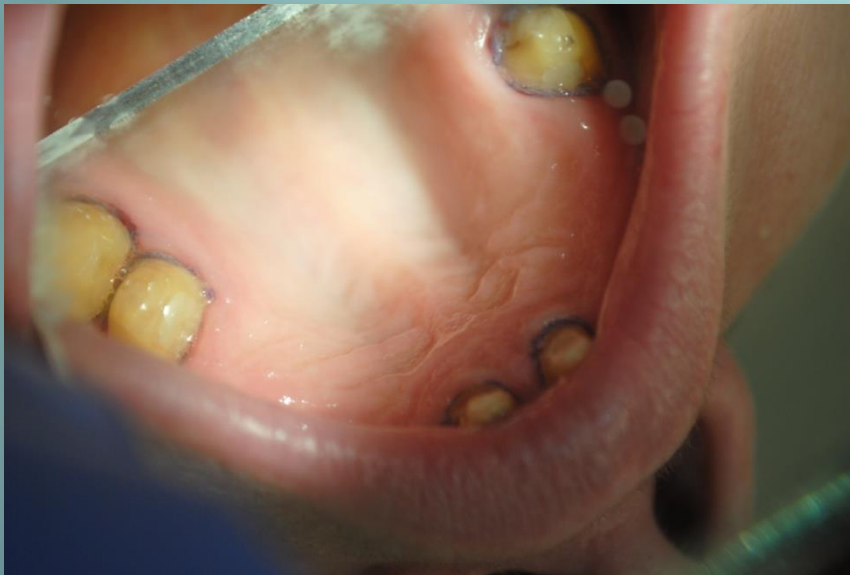Hézagfogak:

15, 14, 13, 12, 22, 23, 24, 25



Csonkelőkészítés

- 17,16,11, 21, 26, 27 fogak **ferde vállas** subgingivális előkészítése
- Sulcustágítás (dupla fonalas technika /#00/)



Lenyomatvéétel

Felső állcsont:

Precíziós-szituációs lenyomat

- Kétfázisú, kétidejű C-szilikon (Zetaplus + Oranwash)

Alsó állcsont:

Antagonista lenyomat (alginát)

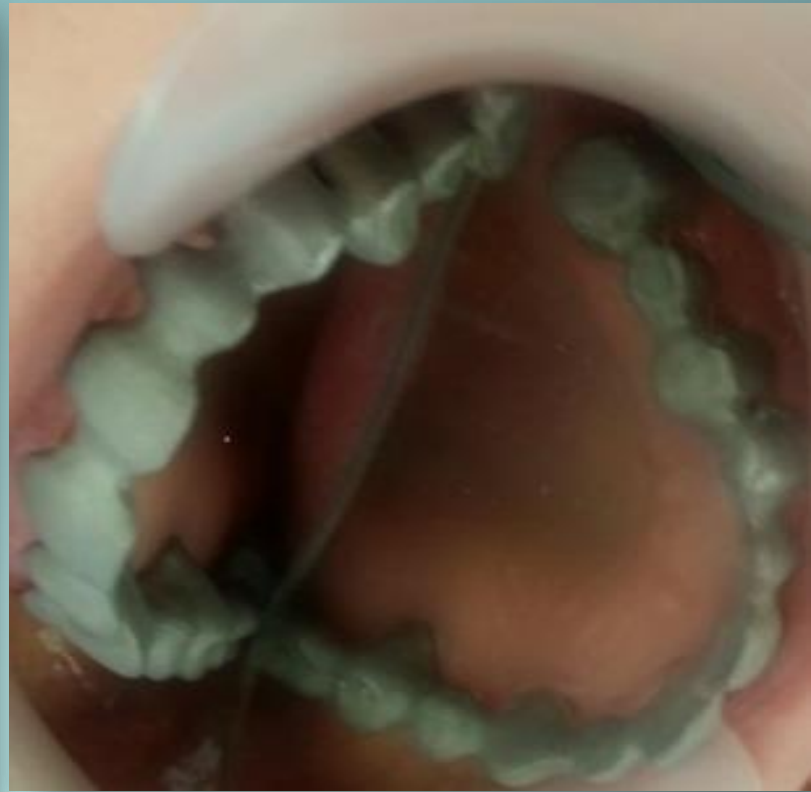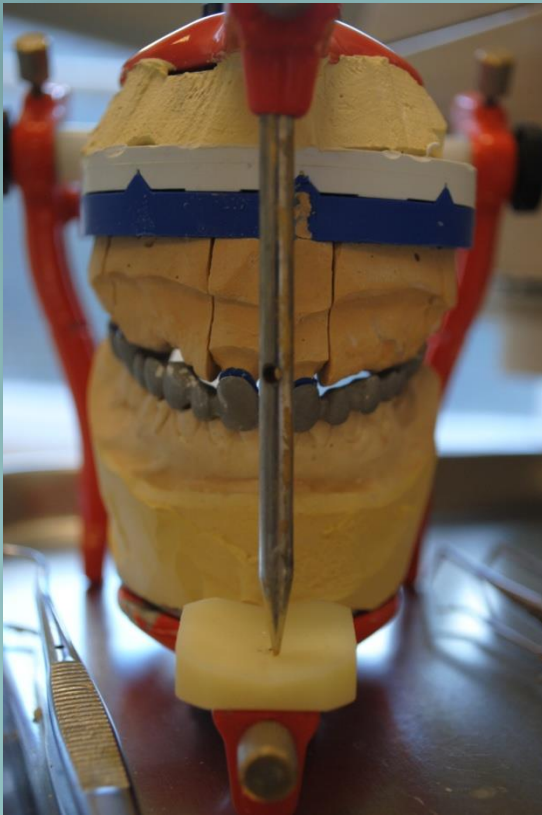
Kulcslenyomat



Centrális occlusio meghatározása

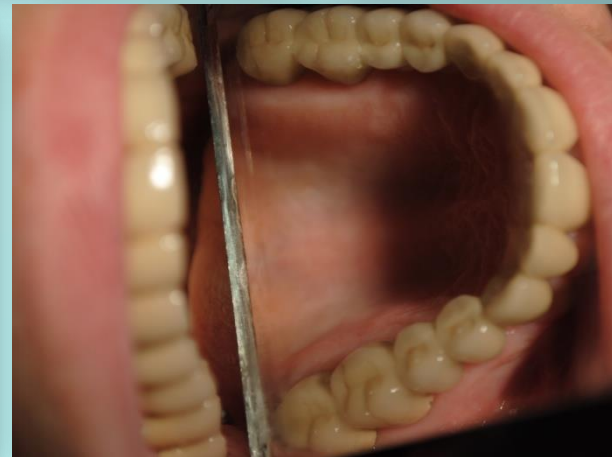
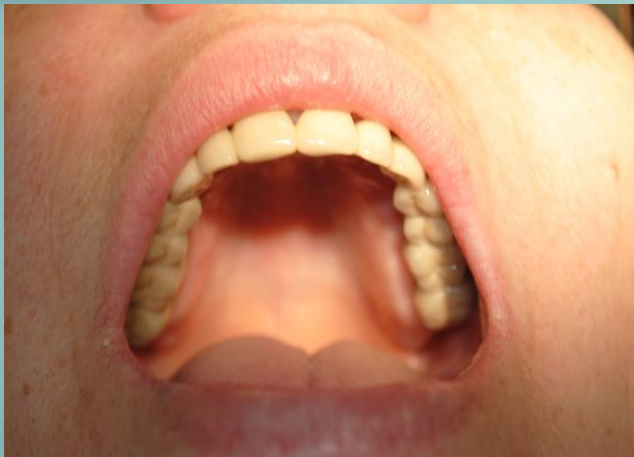
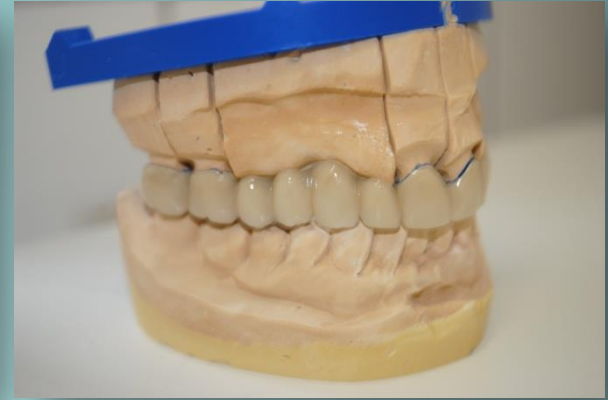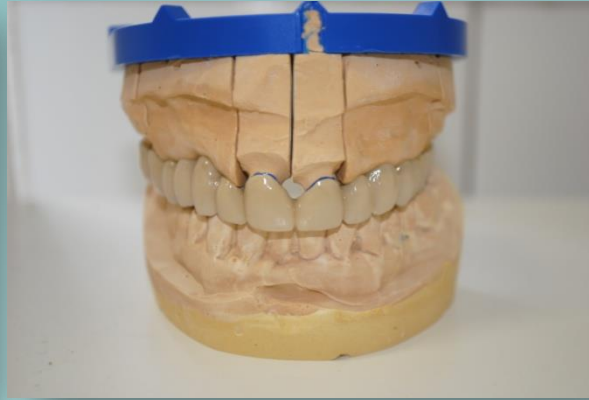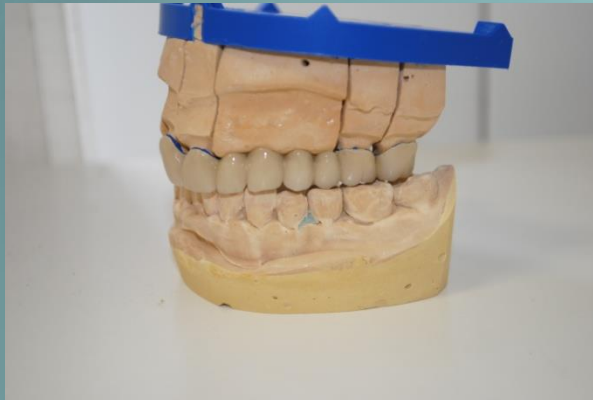Fémváz ellenőrzése, vázpróba



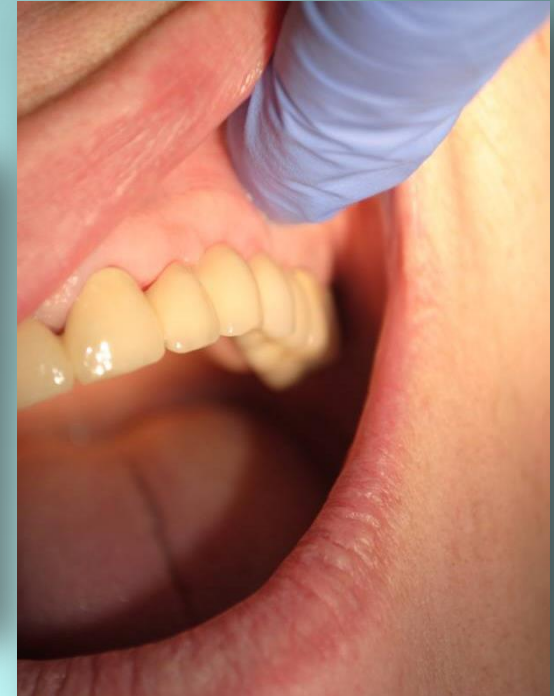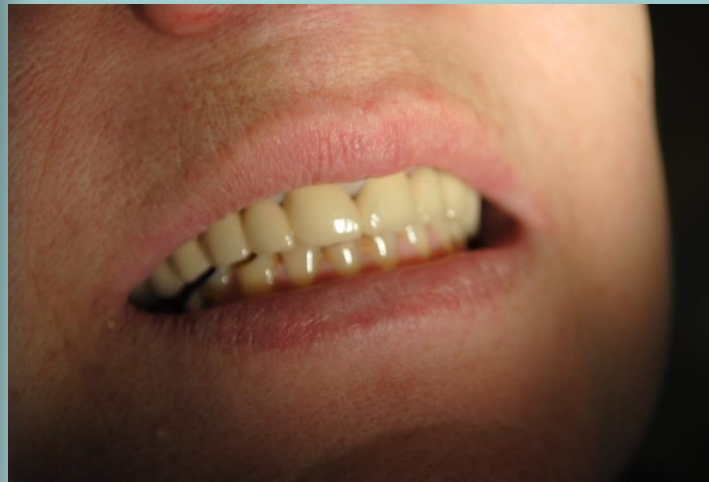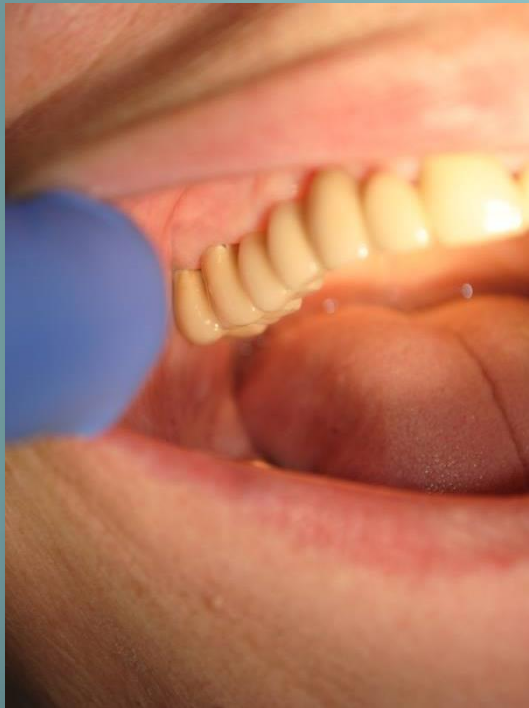- Fogszínmeghatározás: C₃

Nyerspróba ellenőrzése a mintán és szájban



A kész fogpótlás átadása

Rögzítés: GC Fuji Plus üveginomer cement



**Köszönöm a megtisztelő
figyelmet!**