



**Semmelweis Egyetem Fogorvostudományi Kar**  
**Fogászati és Szájsebészeti Oktató Intézet**  
igazgató: Dr. Kivovics Péter egyetemi docens

<http://semmelweis-egyetem.hu/fszoj/>

<https://www.facebook.com/fszoj>



# Fibroma excisio

**dr. Masoud Dehbashi**

**Mentor: dr. Büchler János főorvos**

**Tutor: dr. Katona István főorvos**

**2016.**

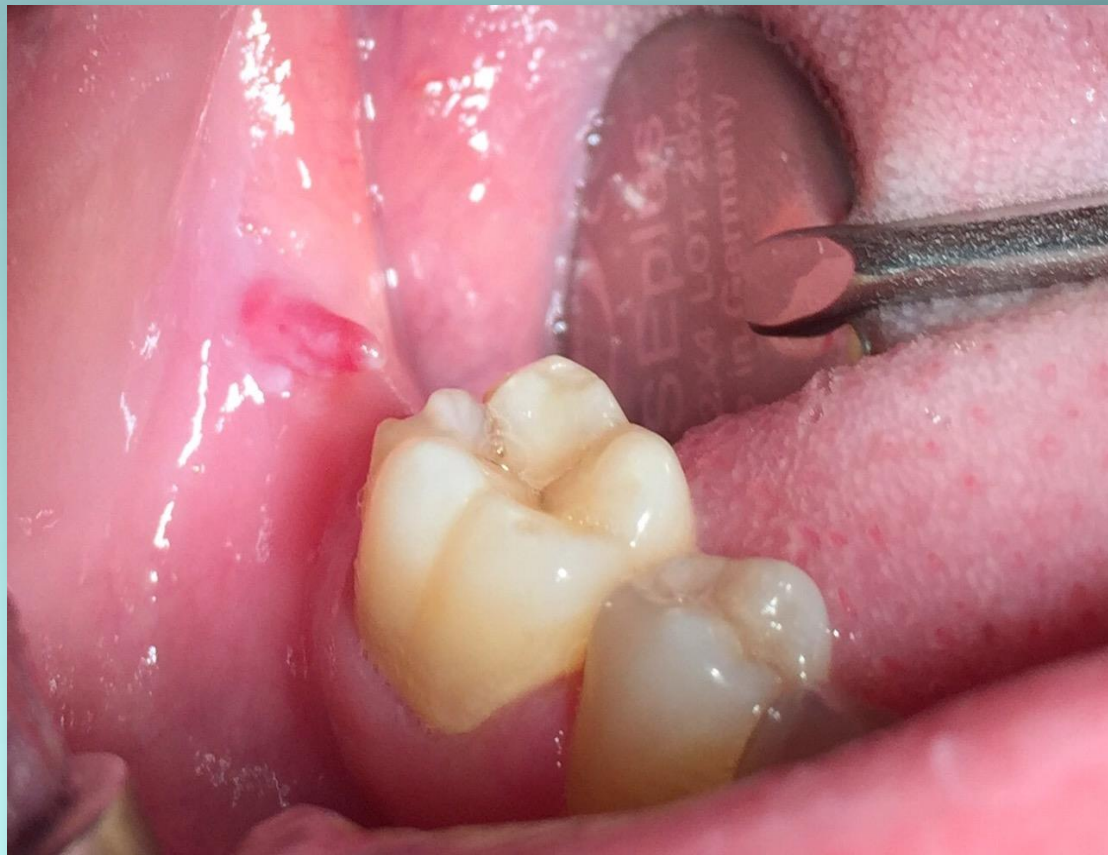# Általános és fogászati anamnézis

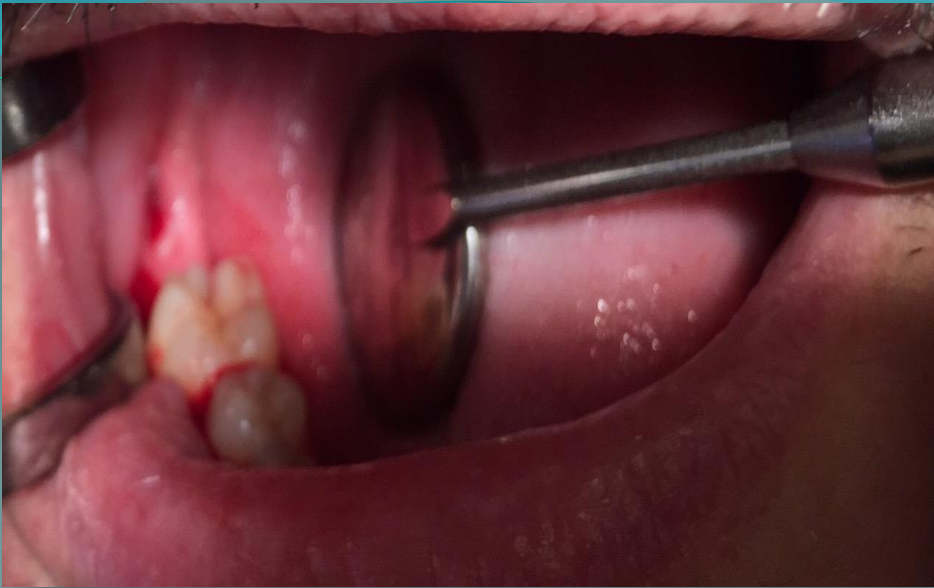- 45 éves férfi
- Általános anamnézisében szájsebészeti kezelést befolyásoló tényező nem szerepel
- Gyógyszert nem szed
- Allergia: nincs
- Jobb oldali bucca nyálkahártyán található, borsnyi nagyságú, számára igen zavaró terimével érkezett, mely több mint 1 éve alakult ki

# Fej-, nyak régió vizsgálata, intraorális vizsgálat

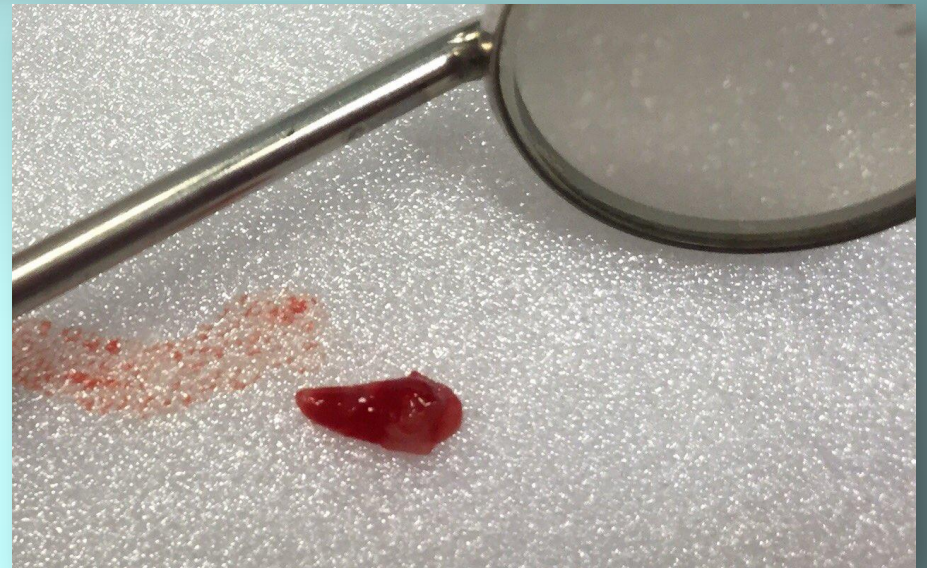- **Stomato-onkológiai szűrés:** jobb oldali bucca nyh-ján 3x3x2 mm nagyságú, fájdalomtalan elváltozás
- **TMI vizsgálat:** negatív
- **Harapási forma:** eugnath (ollóharapás)
- **Szájhigiéné:** megfelelő

Dg: Fibroma buccale  
Terápia: excisio

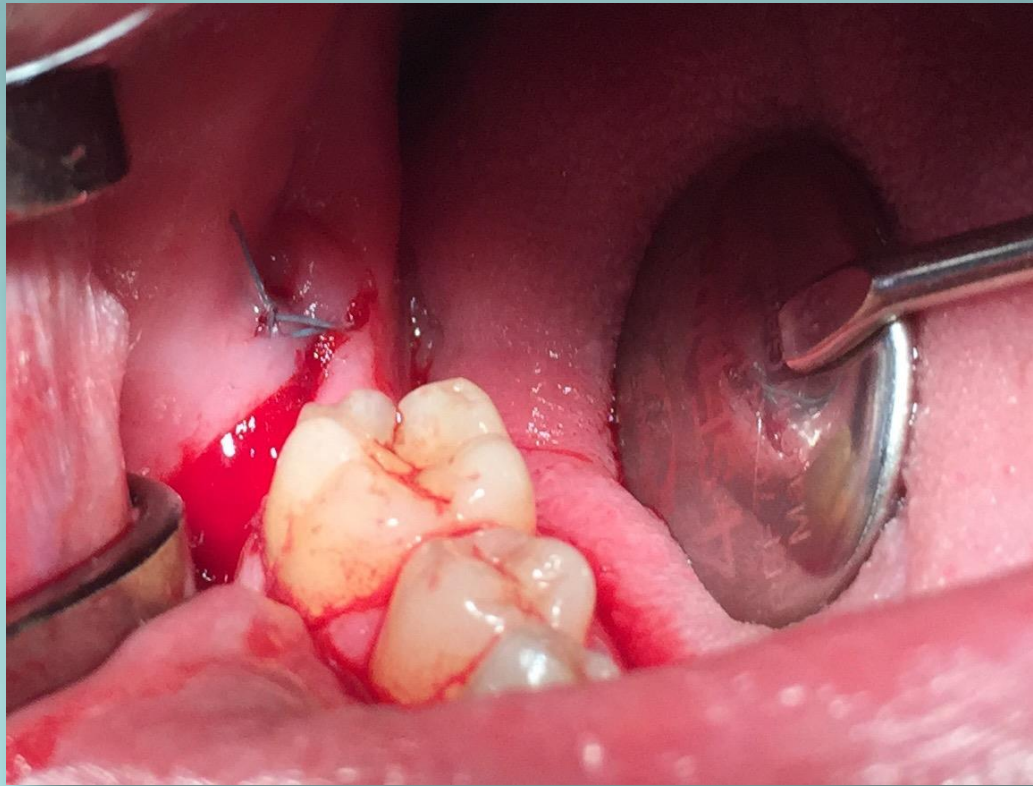




Fibroma excisio után



# Sutura behelyezése



# A szövettani vizsgálat eredménye

Lakcím..... Budapest XXII. ker., Tüzér utca 15.  
Vizsgálatkérő.....: FSA 01402A40\_ Szájsebészeti osztály  
70562 Kivovics Márton dr. Naplósorszám: 21027714

## Klinikai adatok

Idg.: Fibroma a jobb alsó imp. 8-as fölött az inyen.

Mintavétel ideje: 2015.12.17  
Beküldés ideje: 2015.12.17  
Átvétel ideje: 2015.12.18  
Blokkszám: 1

Anyag neve: Rezekciós preparátum                      Anyag nem maradt

## Makroszkópos leírás

3x3x2mm-es, részben sárgásbarna, részben gyöngyházfehér fényű, nem orientálható tömöttebb tapintatú szövetdarab. 1 db/1 blokk

Lakcím..... Budapest XXII. ker., Tüzér utca 15.  
Vizsgálatkérő.....: FSA 01402A40\_ Szájsebészeti osztály  
70562 Kivovics Márton dr. Naplósorszám: 21027714

## Klinikai adatok

Idg.: Fibroma a jobb alsó imp. 8-as fölött az inyen.

Mintavétel ideje: 2015.12.17  
Beküldés ideje: 2015.12.17  
Átvétel ideje: 2015.12.18  
Blokkszám: 1

Anyag neve: Rezekciós preparátum                      Anyag nem maradt

## Makroszkópos leírás

3x3x2mm-es, részben sárgásbarna, részben gyöngyházfehér fényű, nem orientálható tömöttebb tapintatú szövetdarab. 1 db/1 blokk

Semmelweis Egyetem I. Patológiai és Kísérleti Rákkutató Int.  
1085 Budapest Üllői út 26.  
Intézetvezető: Dr. Matolcsy András, egyetemi tanár  
Tel: 317-1074



## KÓRSZÖVETTANI LELET

Leletszám: 2015-PA10/17316

Beteg neve.....: Hellinger Ferenc  
Születési dátum...: 1967.09.02  
Anyja neve.....:  
Lakcím.....: 1222 Budapest XXII. ker., Tüzér utca 15.  
Vizsgálatkérő.....: FSA 01402A40\_ Szájsebészeti osztály  
70562 Kivovics Márton dr.

KBA.....: 00002340447  
Esetszám: 16422040  
Telj. AZ: 15578438  
TAJ.....: 027-535-815

Naplósorszám: 21027714

## Klinikai adatok

Idg.: Fibroma a jobb alsó imp. 8-as fölött az inyen.

Mintavétel ideje: 2015.12.17  
Beküldés ideje: 2015.12.17  
Átvétel ideje: 2015.12.18  
Blokkszám: 1

Anyag neve: Rezekciós preparátum                      Anyag nem maradt

## Makroszkópos leírás

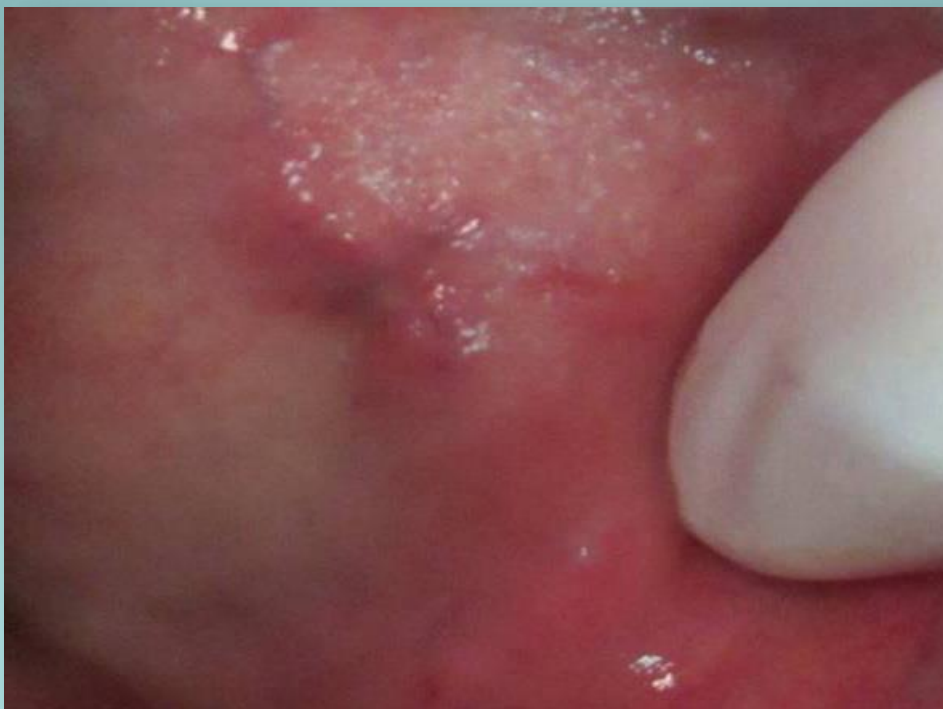3x3x2mm-es, részben sárgásbarna, részben gyöngyházfehér fényű, nem orientálható tömöttebb tapintatú szövetdarab. 1 db/1 blokk

Indítás ideje: 2015.12.18  
Indította: Balogh Petra dr.

## Mikroszkópos leírás

Többrétegű, helyenként kismértékben elszarusodó és parakeratoticus laphámral borított szövetrészlet. A hám helyenként elvékonyodik, teteje egyenetlen, itt bakteriumfelhők és neutrophil granulocyták is láthatók a felszínen. Egyebfelül a hám szabályos. A hám alatti kötőszövetben kissé fellazult, számos capillaris és mérsékelt vegyes lobszerű beszűrődést tartalmazó területek láthatók. Malignitás jelei nincsenek.

## Varratszedés (1 hét múlva)





**Köszönöm a figyelmet!**