



Semmelweis Egyetem Fogorvostudományi Kar Fogászati és Szájsebészeti Oktató Intézet


igazgató: Dr. Kivovics Péter egyetemi docens

<http://semmelweis-egyetem.hu/fszoi/>

<https://www.facebook.com/fszoi>



Chronicus Parodontitis kezelése



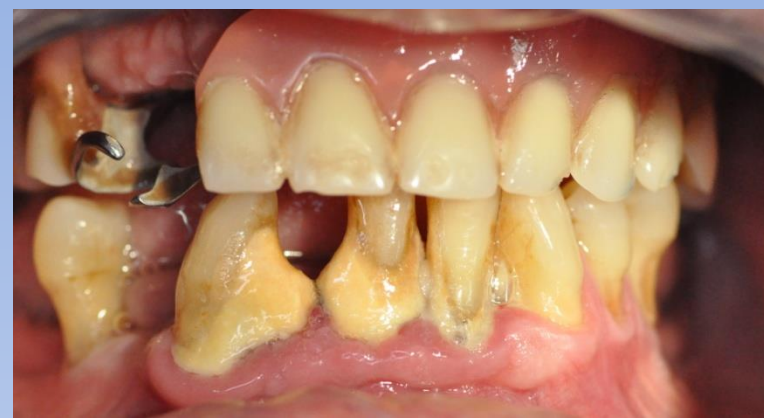Szerző : dr. Makra Dániel

Tutor: dr. Katona István, FSZOI Konzerváló fogászat és Fogpótlástan Osztály –
Osztályvezető Főorvos

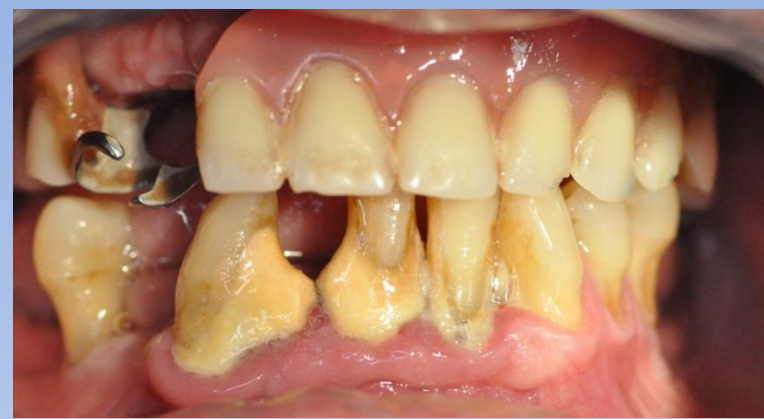Mentor: dr. Kivovics Péter Semmelweis Egyetem Fogorvostudományi Kar
Fogászati és Szájsebészeti Oktató Intézet igazgató, egyetemi docens

Anamnézis

- 61 éves férfi
- Foglalkozása: portás
- Általános betegsége nincs
- Allergia: nincs
- Panasza: „Evés közben fáj a szájfenék.”



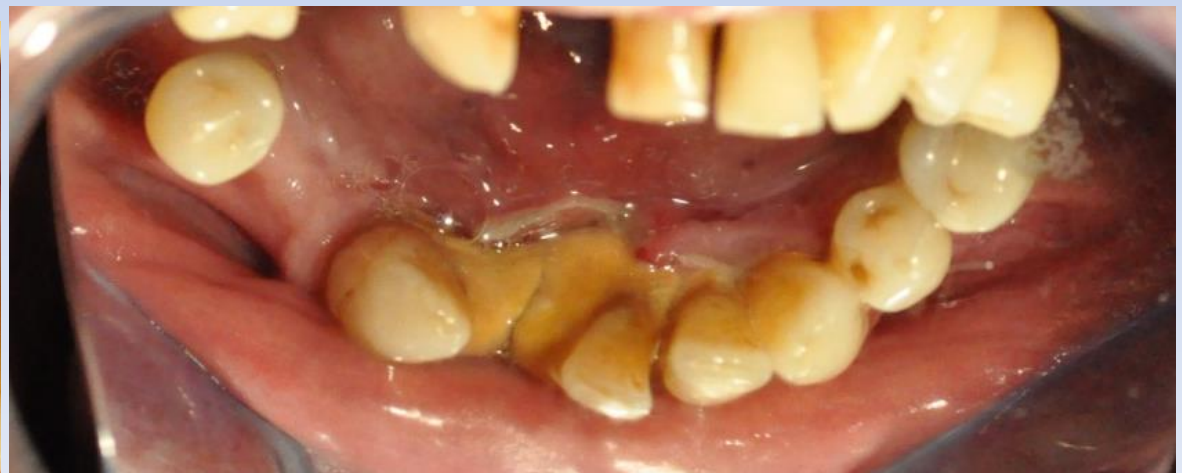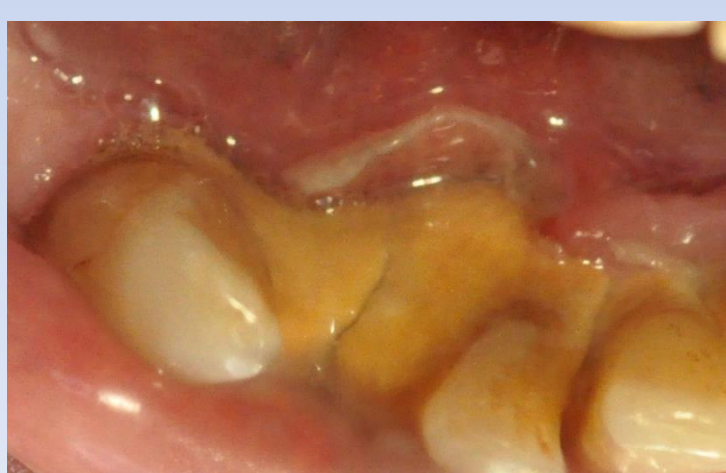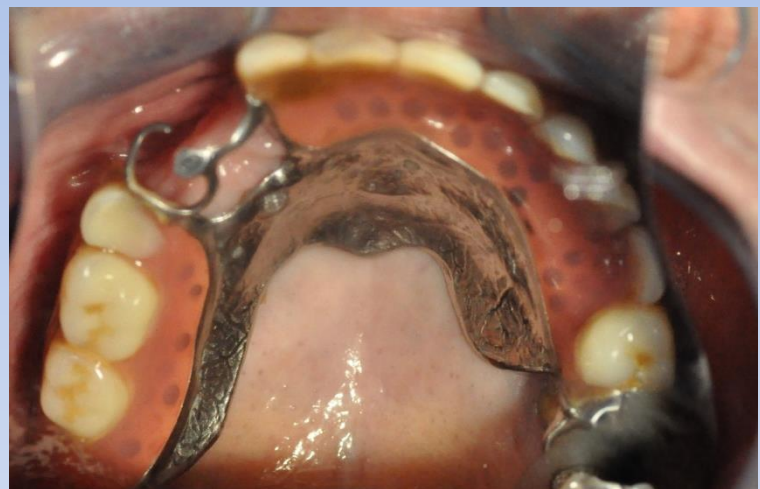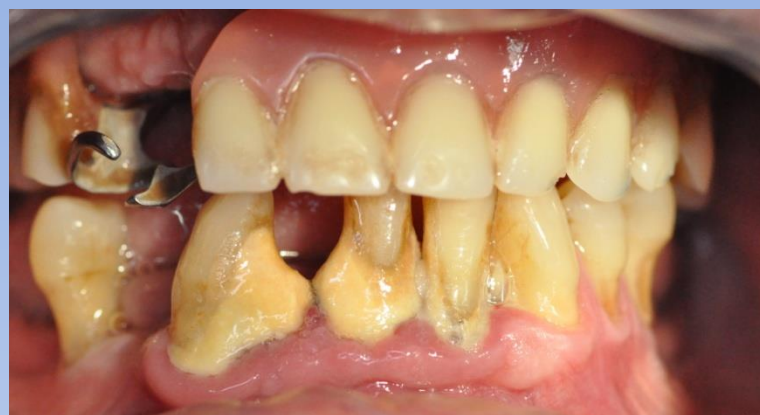Szájvizsgálat



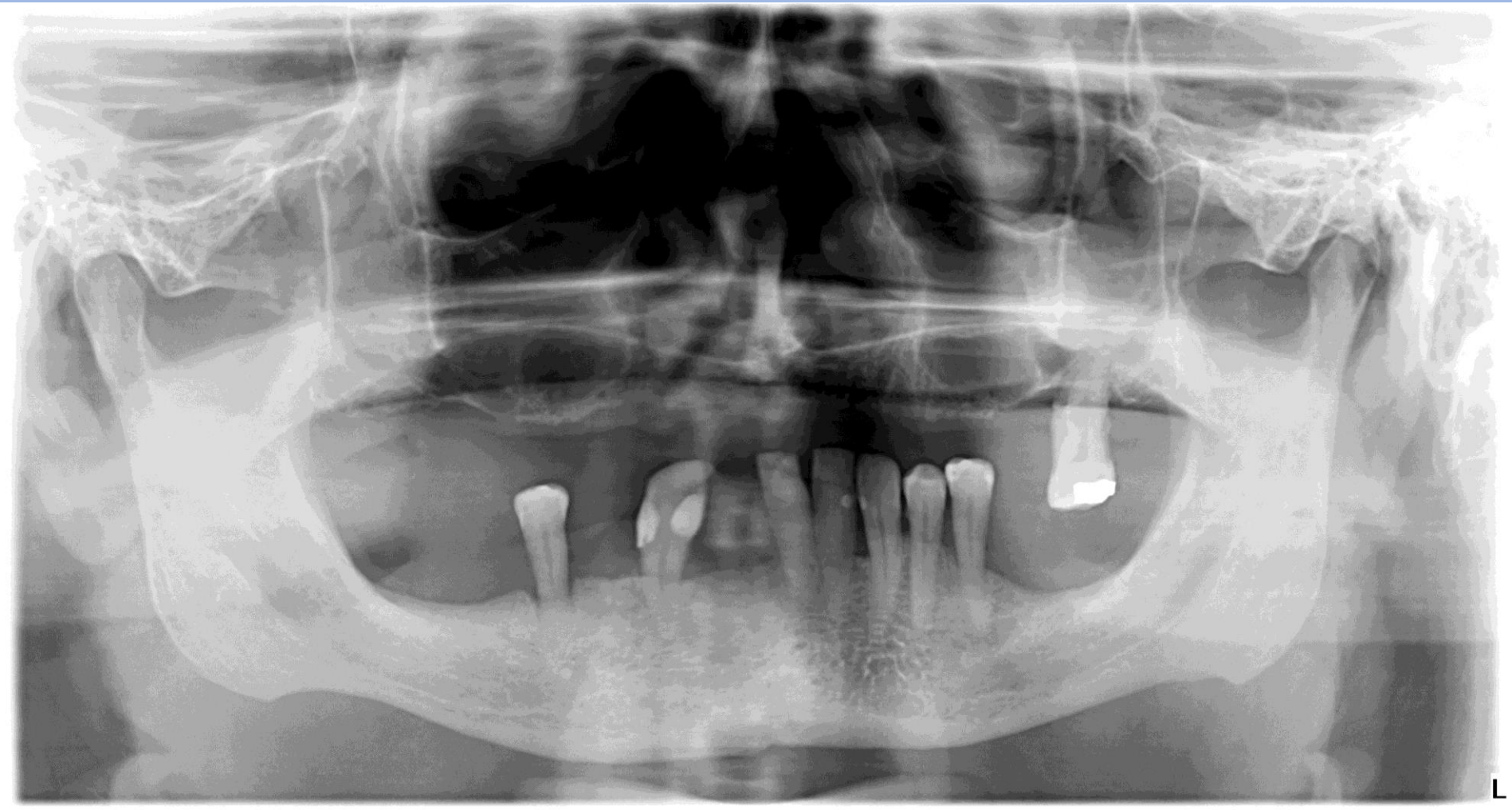
- Sztomato-onkológiai vizsgálat negatív
- Szájhygiénia rossz
- TMI vizsgálatának eredménye negatív

Státusz

- Felső állcsont: 2A/1
 - Gen. Chr. Parodontitis
- Alsó állcsont: 2B
 - Gen. Chr. Parodontitis
 - Fogkő okozta decubitus a szájfenéken

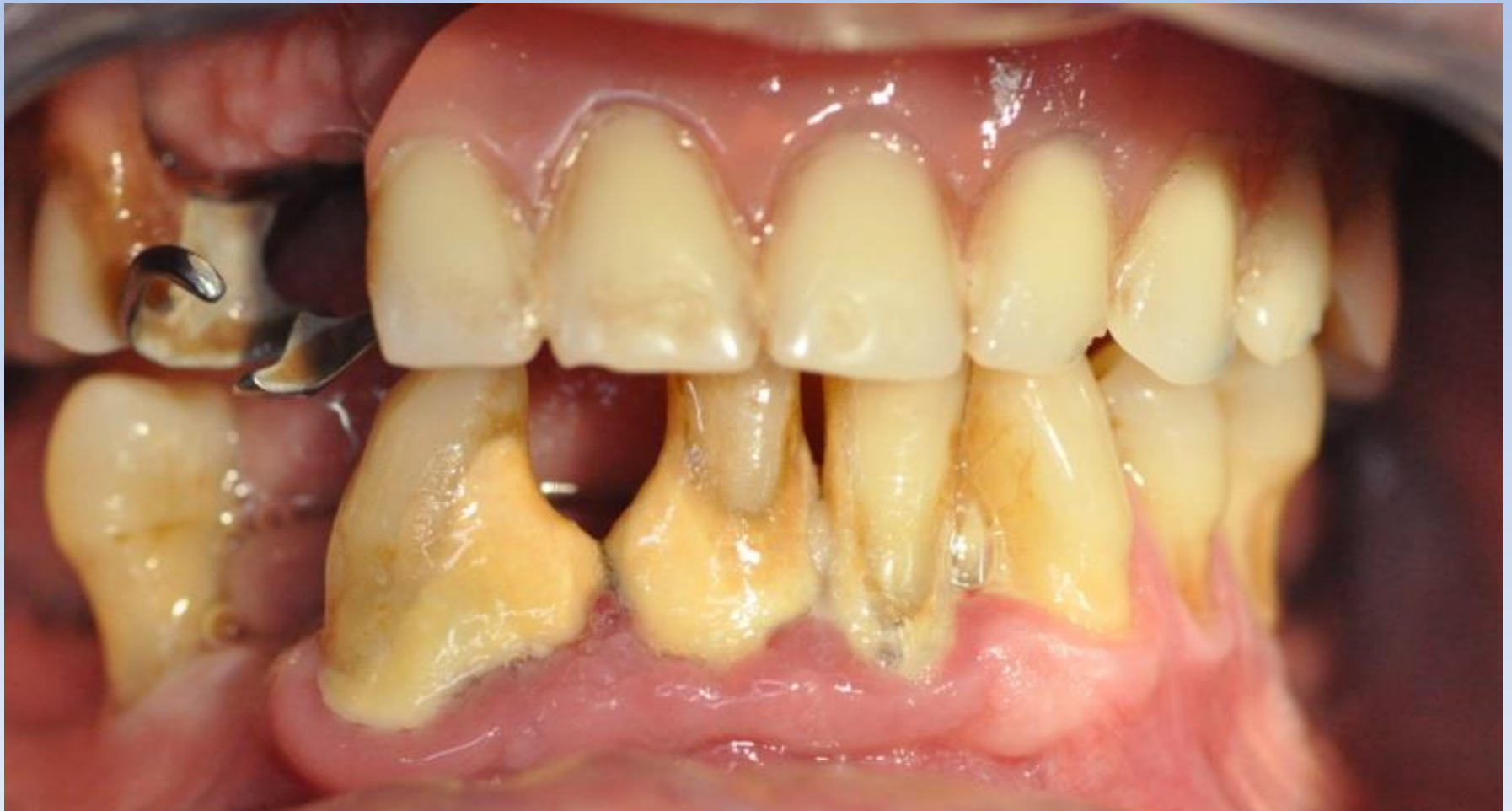

Röntgen státusz



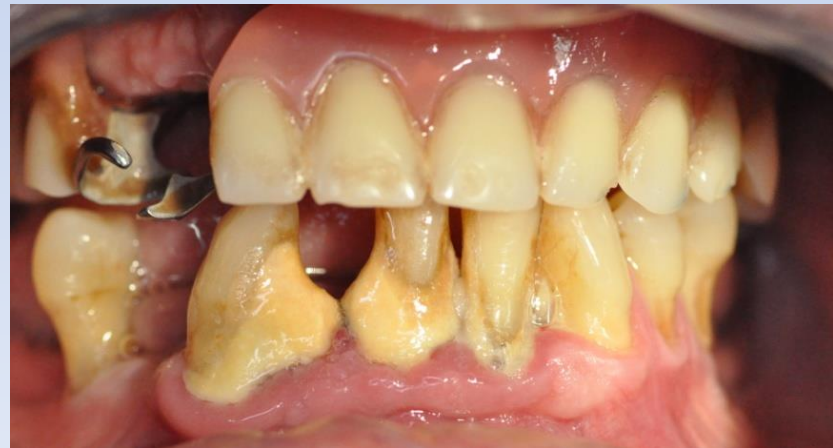Parodontális státusz

Depurálást megelőzve a parodontális státusz nem volt felvehető.

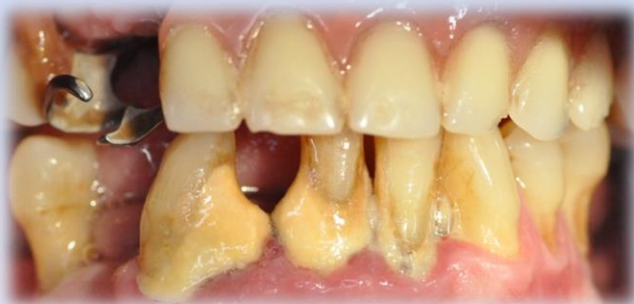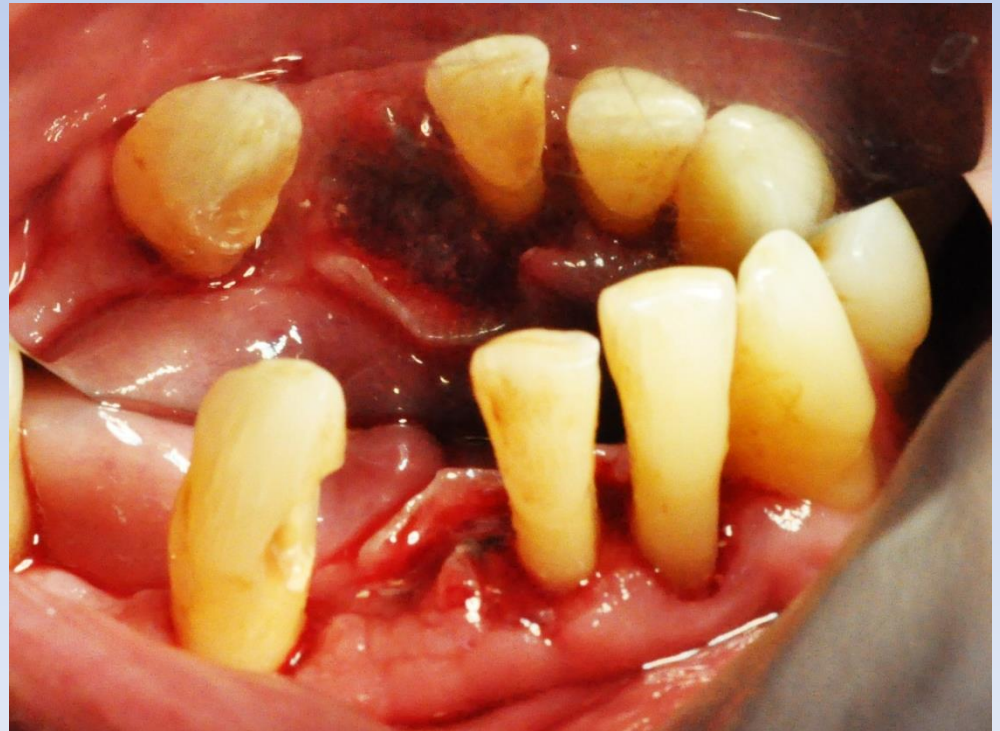

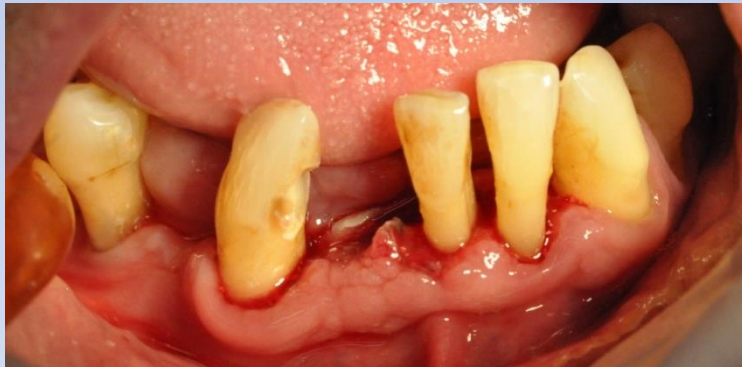
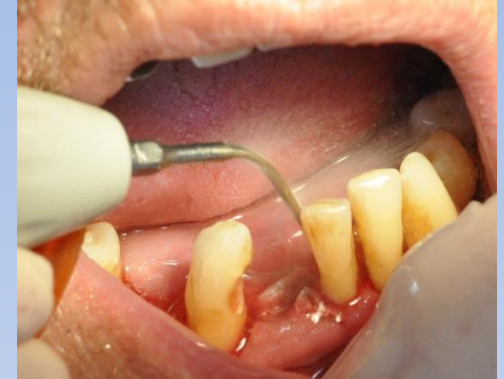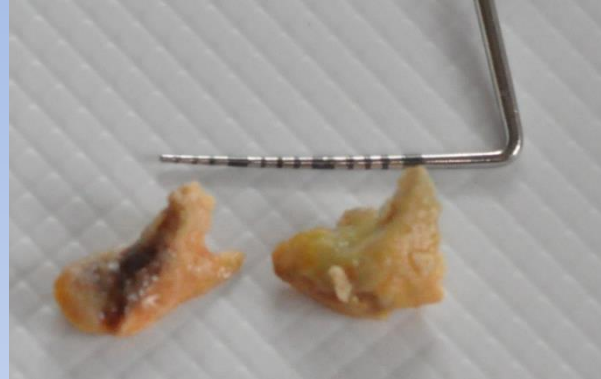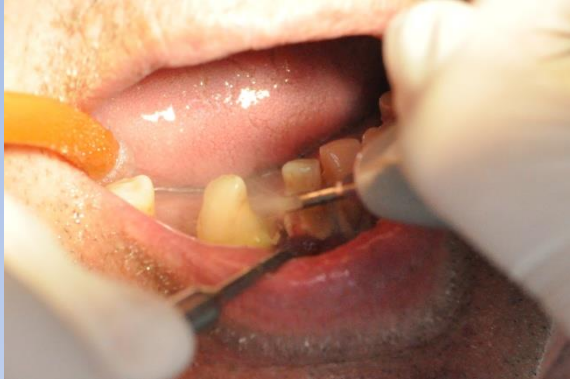Előzetes Kezelési Terv I.

- Instruálás, motiválás
- Supra és subgingivális kézi és gépi depurálás
- Parodontális státusz felvétele illetve a további kezelések megítélése



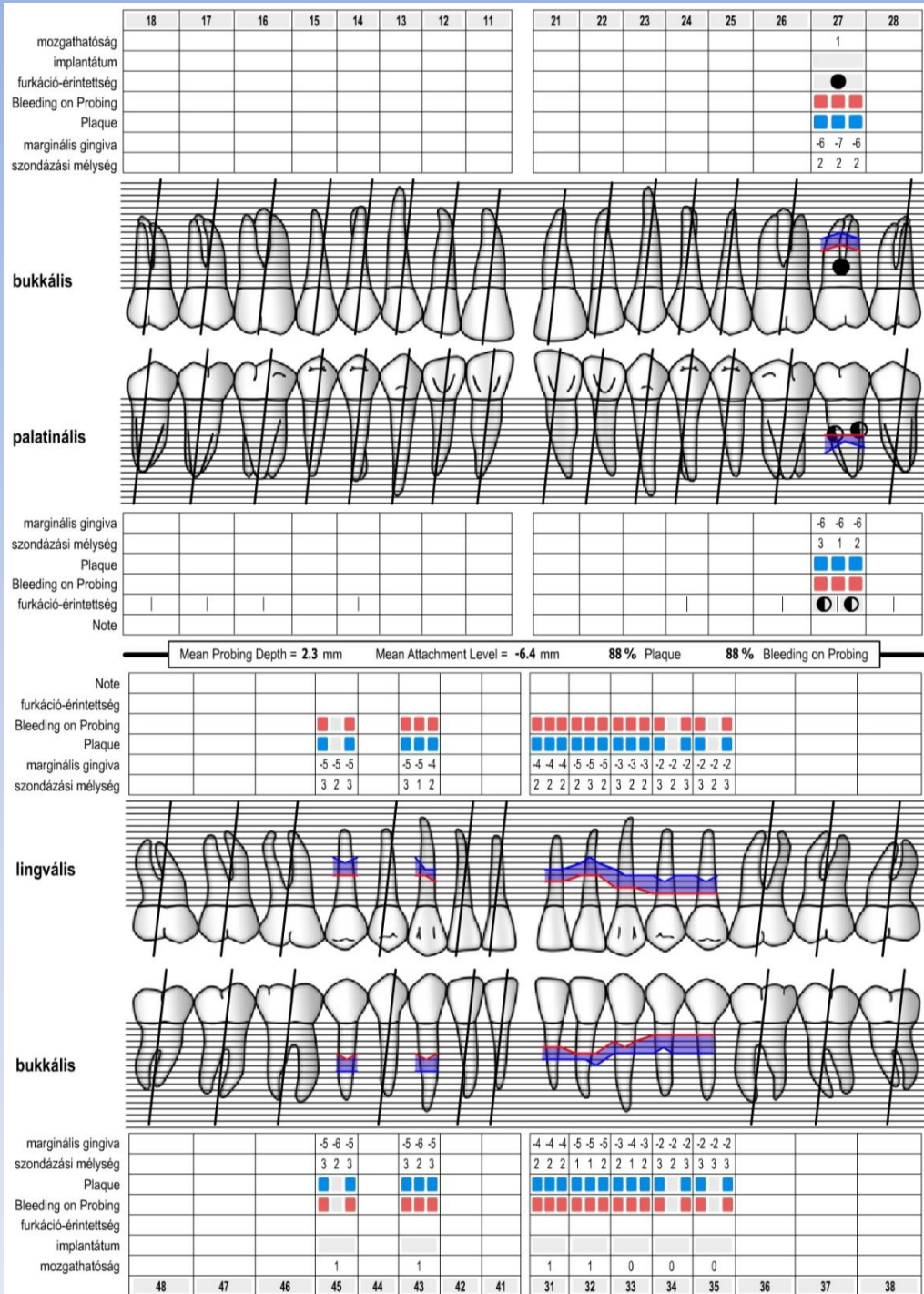
Supra és subgingivális kézi és gépi depurálás



Parodontális státusz

PI: 88%

BOP: 88%



Diagnózis, fogak prognózisa

Chronicus parodontitis – Generalizált

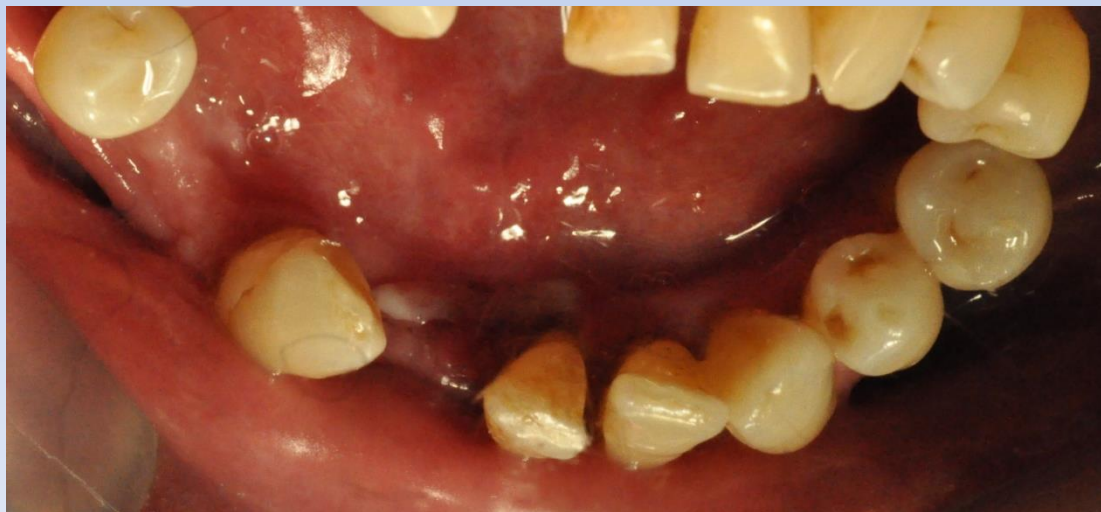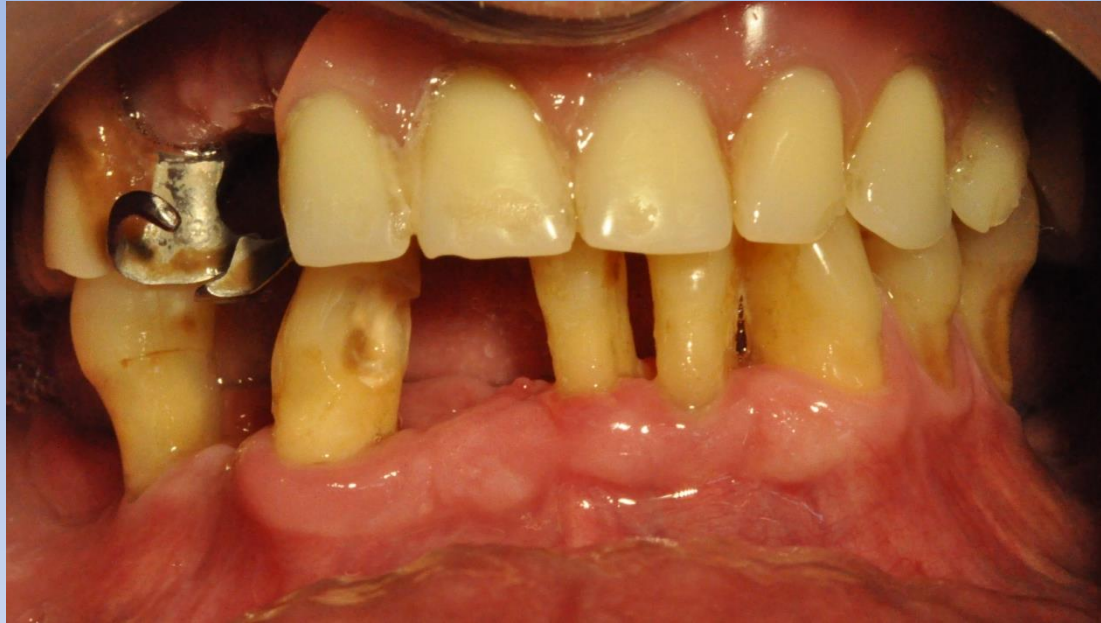Prognózis:

	X	X	X	X	X	X	X	X	X	X	X	X	X	X	27	X	
+																	+
-															-		-
?																	?
?						?											?
-				-					-	-							-
+											+	+	+				+
	X	X	X	45	X	43	X	X	31	32	33	34	35	X	X	X	

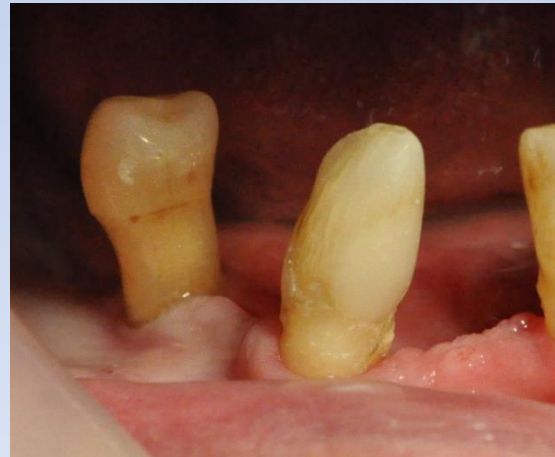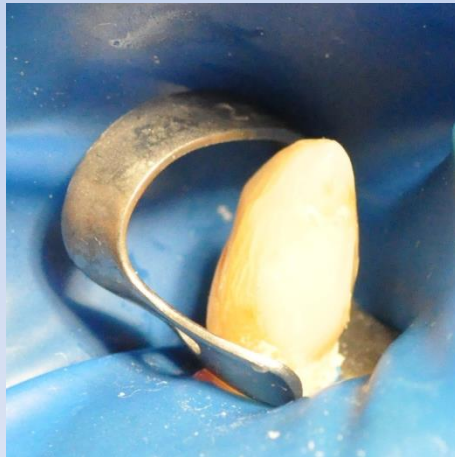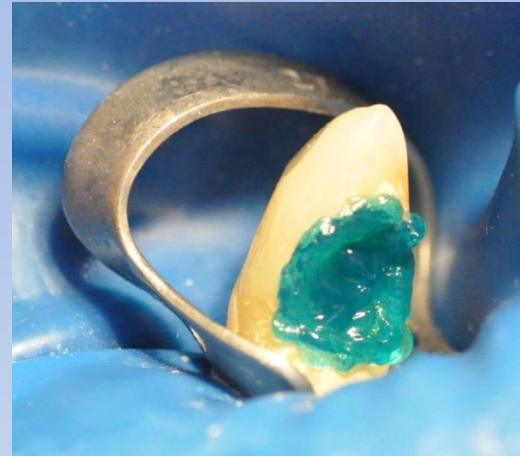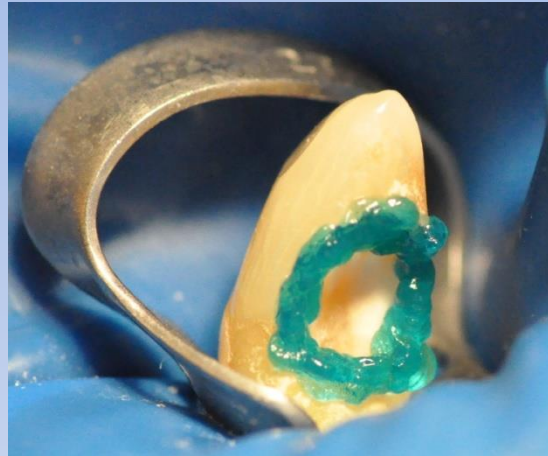
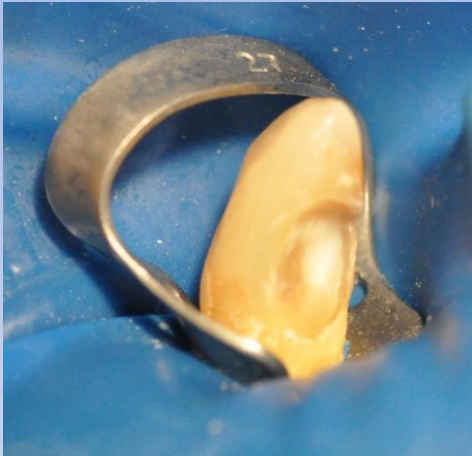Előzetes kezelési terv II.

- 43 – ellátása kompozit töméssel
- 27,32,31,45 fogak extractioja
- Felső állcsontra teljes lemezes pótlás készítése
- Alsó állcsontra kombinált fogpótlás készítése

Visszarendelés – első alkalom I.

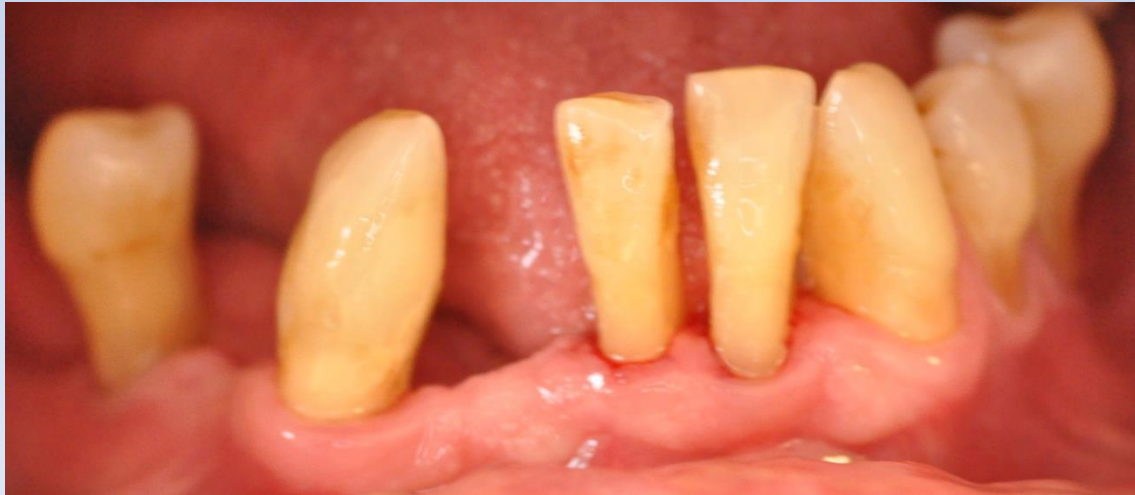
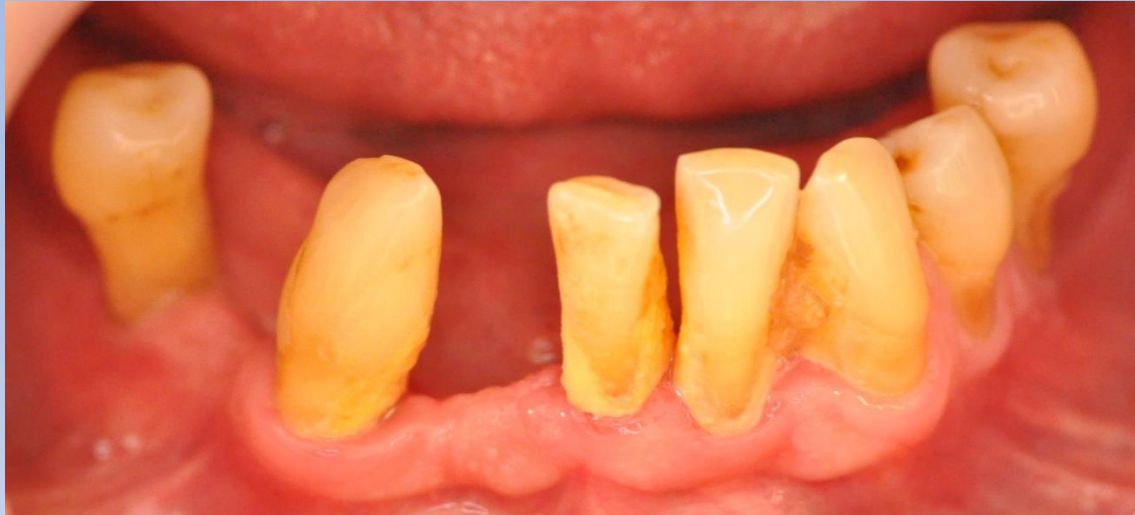
Visszarendelés – első alkalom II.



Visszarendelés – második alkalom (2 hónap)

- **Ismételt:**
 - Instruálás, motiválás
 - Supra és subgingivális kézi és gépi depurálás



Köszönöm a megtisztelő figyelmet!

- Hátralévő kezelések:
 - Fogak extr.: 27,32,31,45
 - Protetikai ellátás:
 - Felső teljes lemezes pótlás
 - Alsó kombinált fogpótlás

