Semmelweis Egyetem Fogorvostudományi Kar
Fogászati és Szájsebészeti Oktató Intézet
igazgató: Dr. Kivovics Péter egyetemi docens
http://semmelweis-egyetem.hu/fszoi/
https://www.facebook.com/fszoi

Alsó állcsont komplex konzerváló fogászati, parodontológiai és protetikai ellátása



Szerző : dr. Makra Dániel

Tutor: dr. Katona István, FSZOI Konzerváló fogászat és Fogpótlástan Osztály – Osztályvezető Főorvos

Mentor: dr. Kivovics Péter Semmelweis Egyetem Fogorvostudományi Kar Fogászati és Szájsebészeti Oktató Intézet igazgató, egyetemi docens

Anamnézis

- 68 éves férfi
- Foglalkozása: Nyugdíjas
- Általános betegsége: hipertonia (Betaloc)
- Allergia: nincs
- Panaszai: „Alsó híd alatt fáj a foga”

Szájvizsgálat

- Sztomato-onkológiai vizsgálat negatív
- Szájhigiénia rossz
- TMI vizsgálatának eredménye negatív

Státusz

- Felső állcsont: 1A osztály
  - Gen. Chr. Parodontitis
  - 15: gyökértömött, fém korona
  - 13: MO amalgám tömés, abradált felszín
  - 12-22 abradált palatinális felszín
  - 23-24 pillérfogakon elhorgonyzott egybeöntött technológiával készült fém kerámia sín
  - 23: gyökértömött, öntött csapos műcsonk
  - 27: abradált rágófelszín

Státusz

- Alsó állcsont: 2B osztály
  - Gen. Chr. Parodontitis
  - 37-35 pillérfogakon elhorgonyzott 3 tagú egybeöntött technológiával készült fémkerámia híd
    - 37: inkomplett gyökértömés
    - 35: Periodontitis periapicalis chronica
  - 33-43 pillérfogakon elhorgonyzott 6 tagú egybeöntött technológiával készült fémkerámia híd
    - 43: inkomplett gyökértömés, komplex endo-paro lézió
  - 44-45: abradált rágófelszín, fognyaki kopás

Röntgen státusz

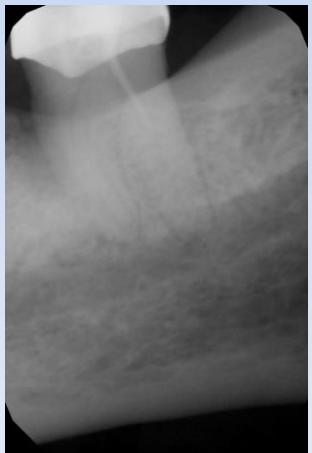

Parodontális státusz I.

PI: 59%

BOP:71%

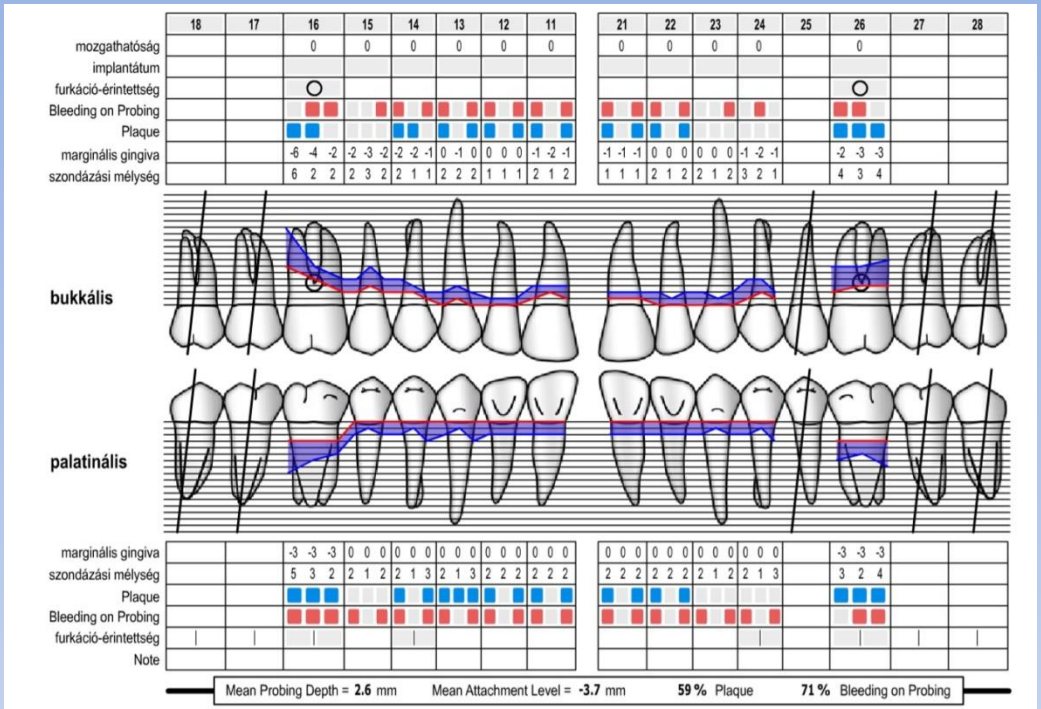

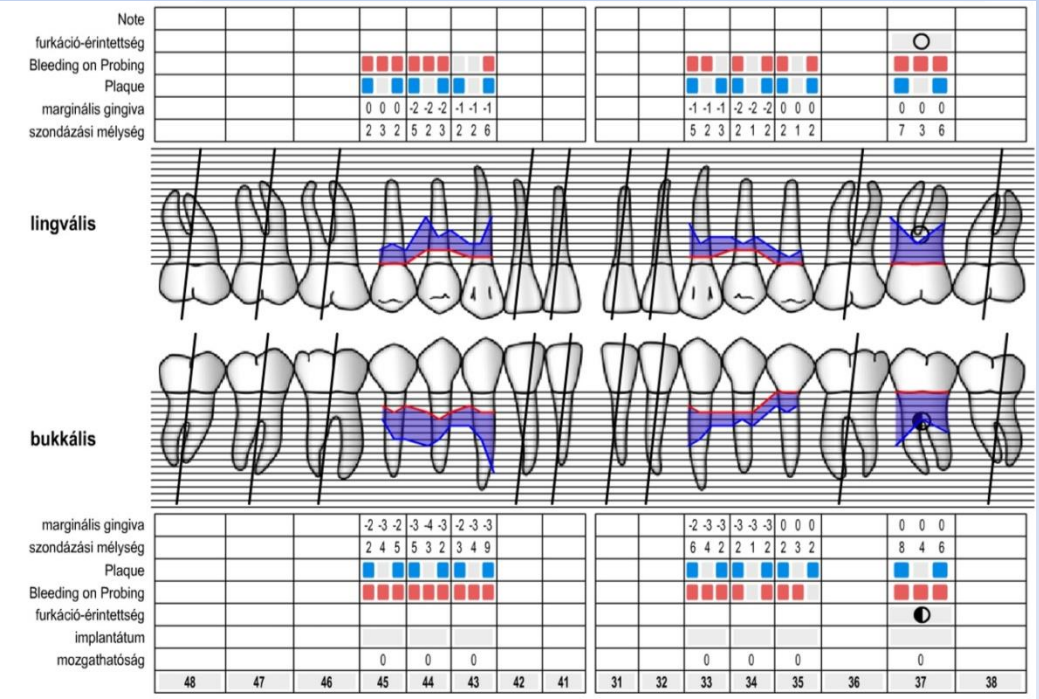

Diagnózis, fogak prognózisa

Chronicus parodontitis – Generalizált
Prognózis:

	X	X	16	15	14	13	12	11	21	22	23	24	X	26	X	X	
+				+	+	+	+	+	+	+	+	+					+
-																	-
?			?											?			?
?				?	?	?					?						?
-													-		-		-
+												+					+
	X	X	X	45	44	43	X	X	X	X	33	34	35	X	37	X	

Előzetes Kezelési Terv

- 33-43; 35-37 pillérfogakról pótlások eltávolítása
- 34-33-43: pillérfogakra ideiglenes pótlás készítése
- 35,37: fogak sebészi eltávolítása
- Alsó felső állcsonton supra és subgingivalis depurálás, zárt kürett
- 43 inkomplett gyökértömés revíziója
- 44,45 fogak szanálása
- 45,44,43,33 regeneratív parodontális műtét
- Újraértékelés

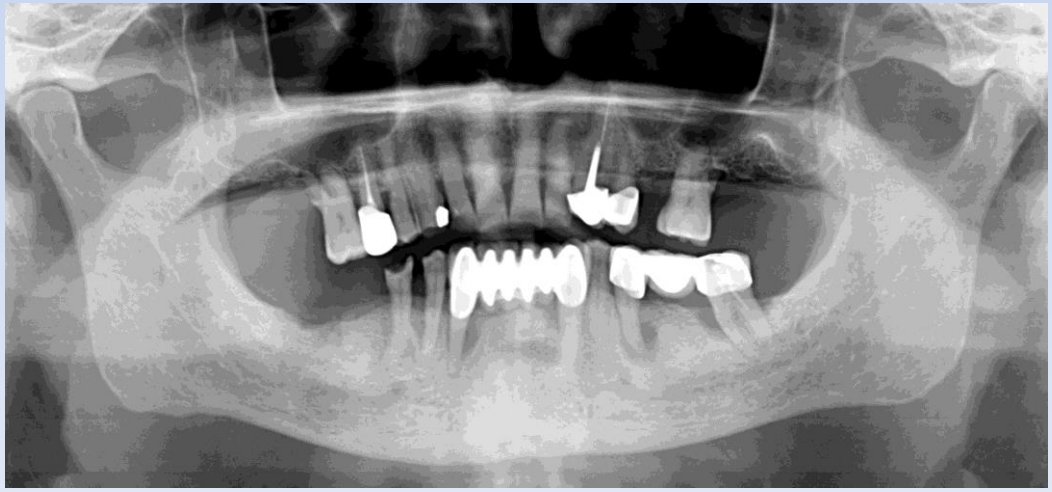

Alsó pótlások eltávolítása, pillér fogak előkészítése, lenyomat

Pillérfogak előkészítése paragingiválís vállas preparálással

33,43 – II. fokú mobilitás

Precíziós lenyomat
C-szilikon két fázis két időben

Antagonista lenyomat
Alginát

Ideiglenes híd

- Ideiglenes PMMA híd átadása,
  - pillérfogak: 43,33,34;
  - hézagfogak: 32,31,41,42

43 fog inkomplett gyökértömés revíziója

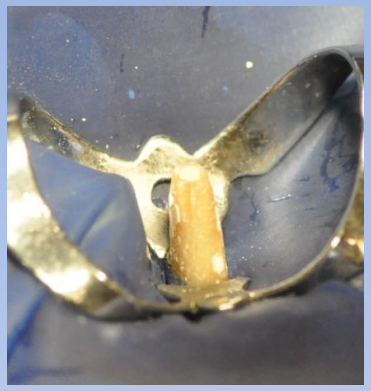

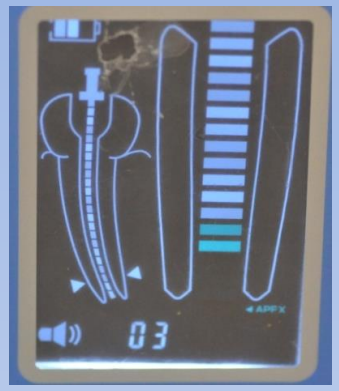


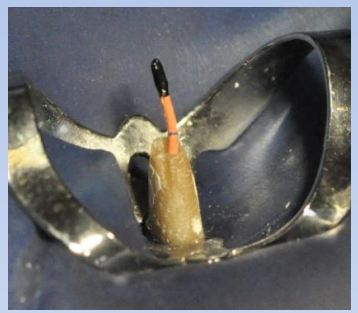

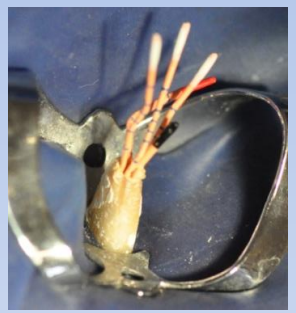

Kiindulási

Tűs kontroll

Poen kontroll

Gyökértömés kontroll

Fedőtömés GIC

44,45 kompozit tömés

Regeneratív parodontális műtét I.

Szondázási mélység: 9 mm

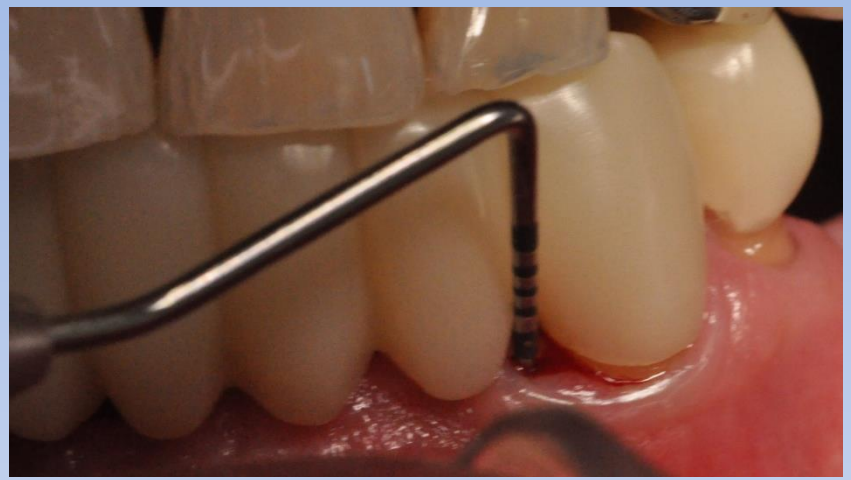

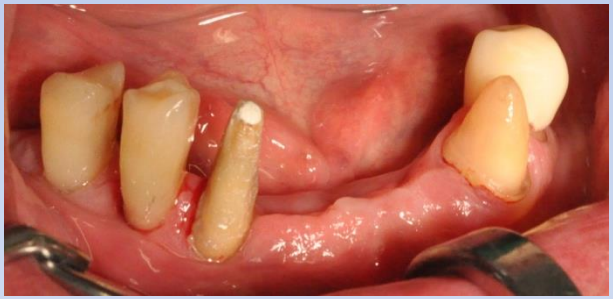

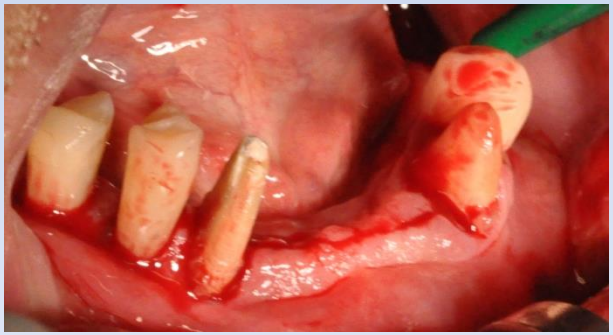

Lebenyképzés

(dr. Makra Dániel és dr. Kovács Lilla parodontológus szakorvos)

Regeneratív parodontális műtét II.

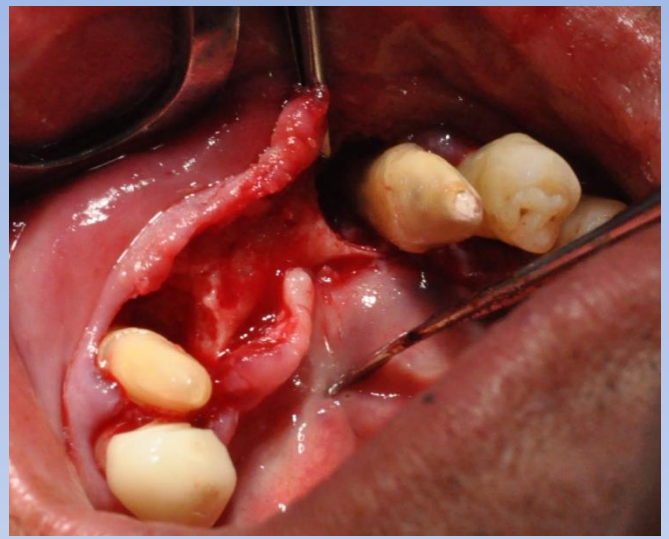

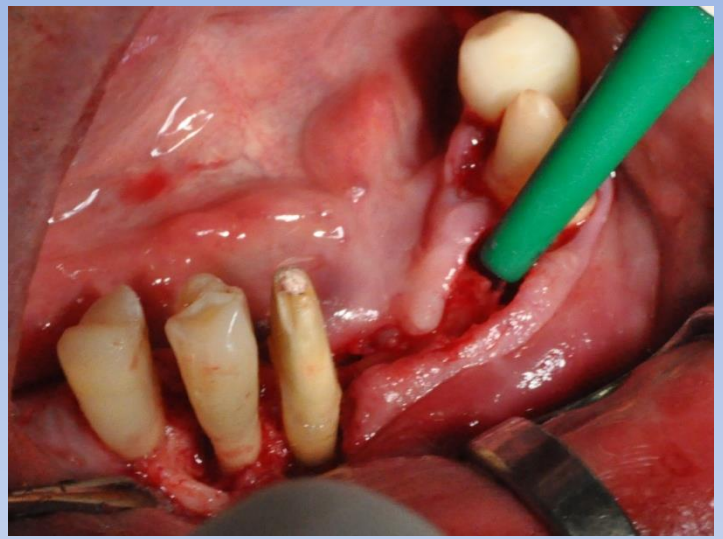

Granulációs szövetek eltávolítása, gyökérsimítás

24% EDTA kondicionálás

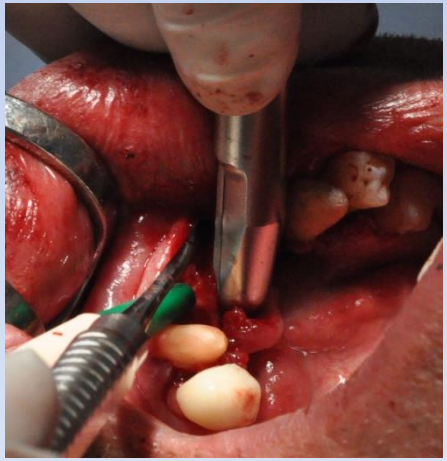

Autológ csont gyűjtés

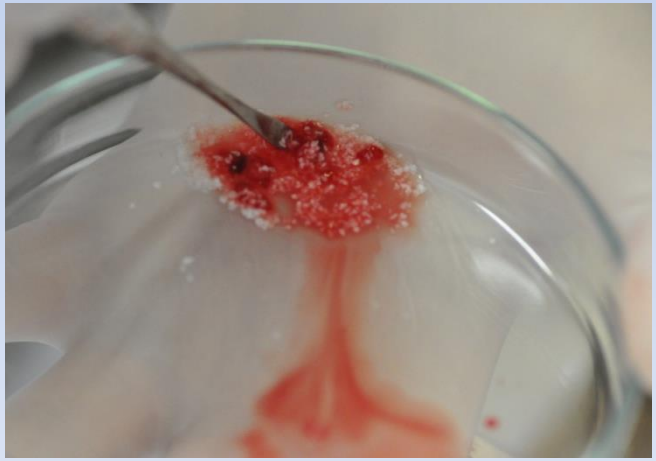

Xenograft + autológ csont

Regeneratív parodontális műtét III.

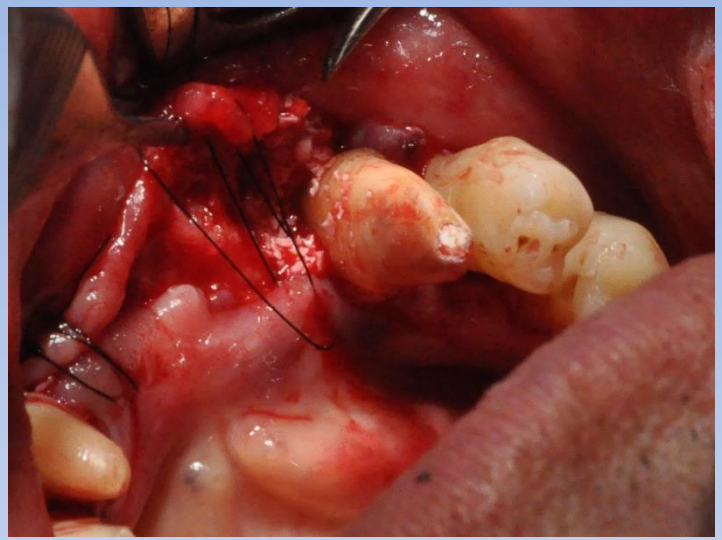

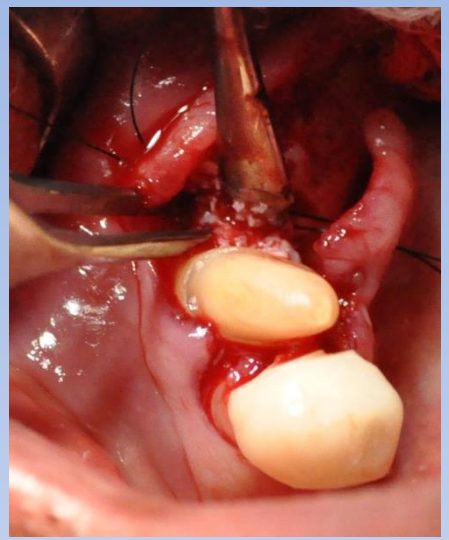

EMD felvitele
a gyökérfelszínre

Csontpótló anyag bevitele

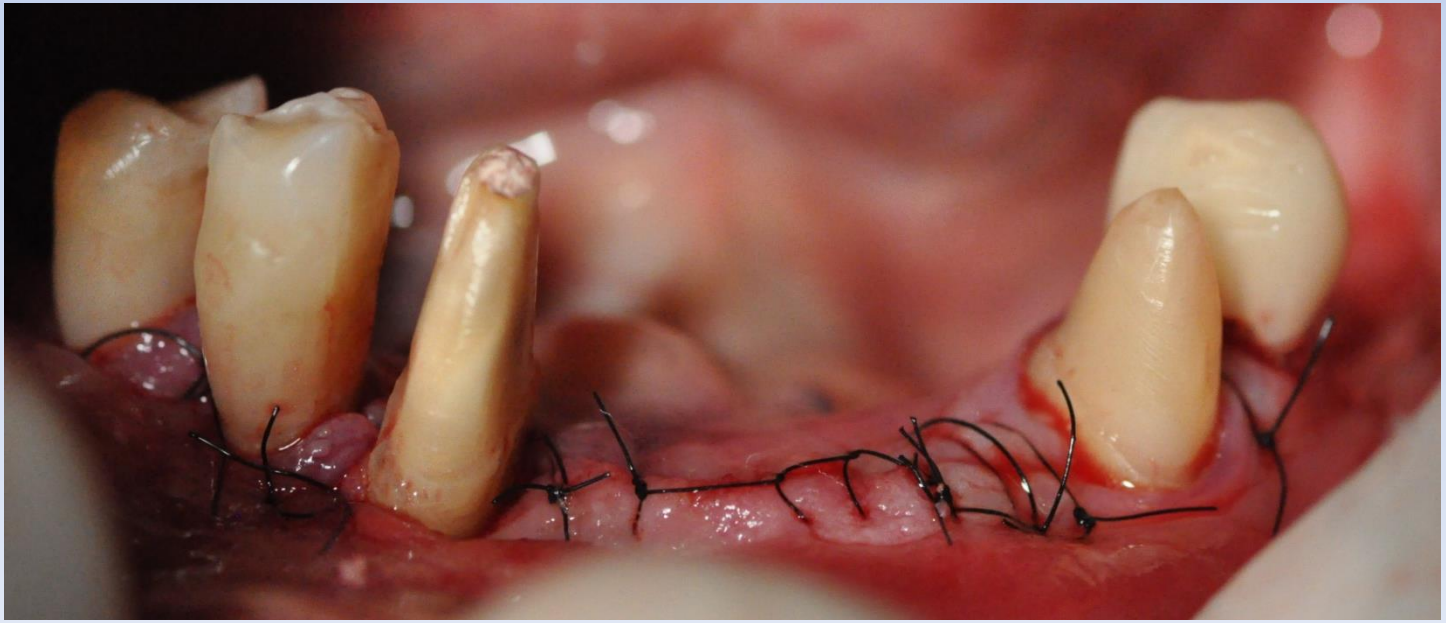

Kontroll röntgen műtét után

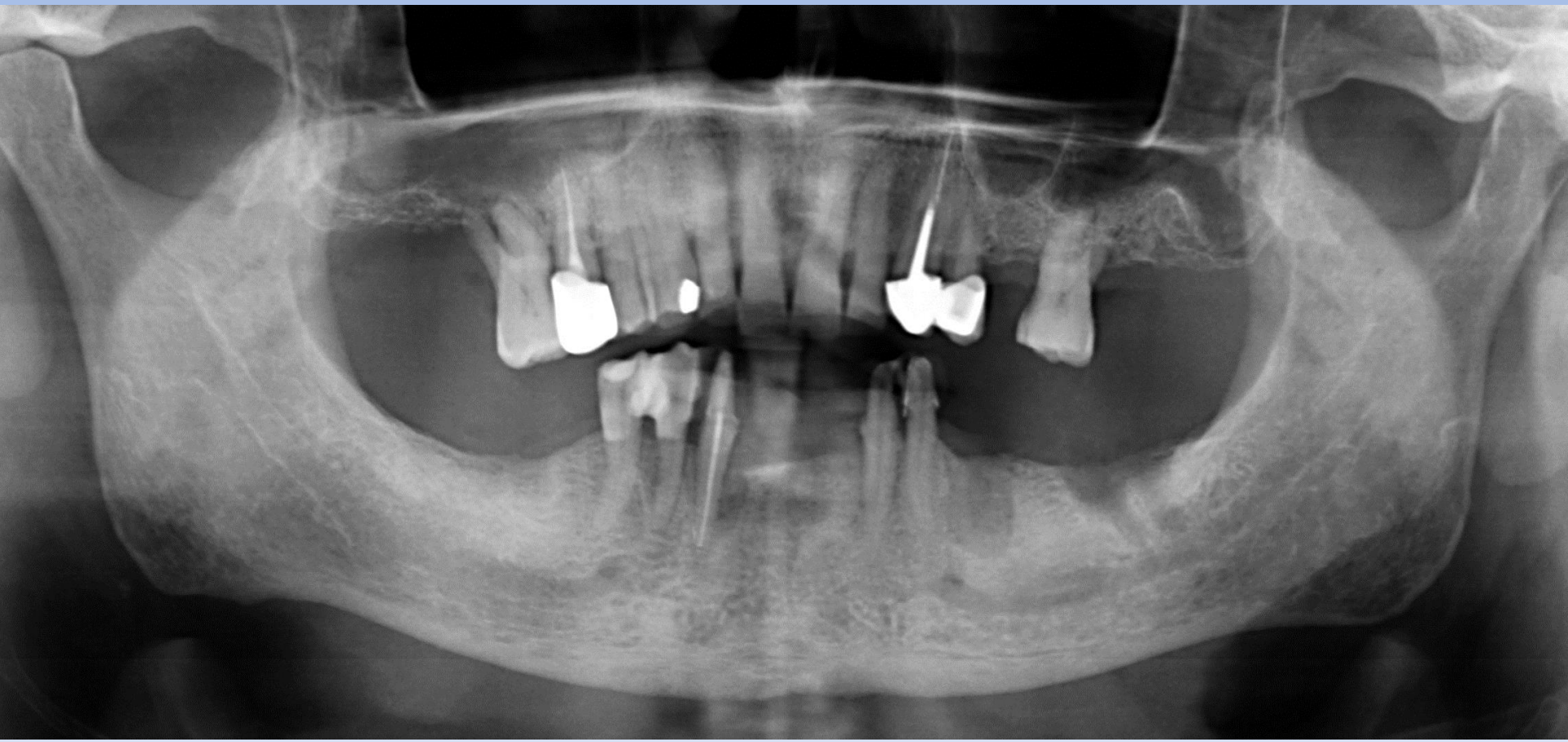

Ideiglenes sínezés

Kontroll - 2 hét – varrat eltávolítás

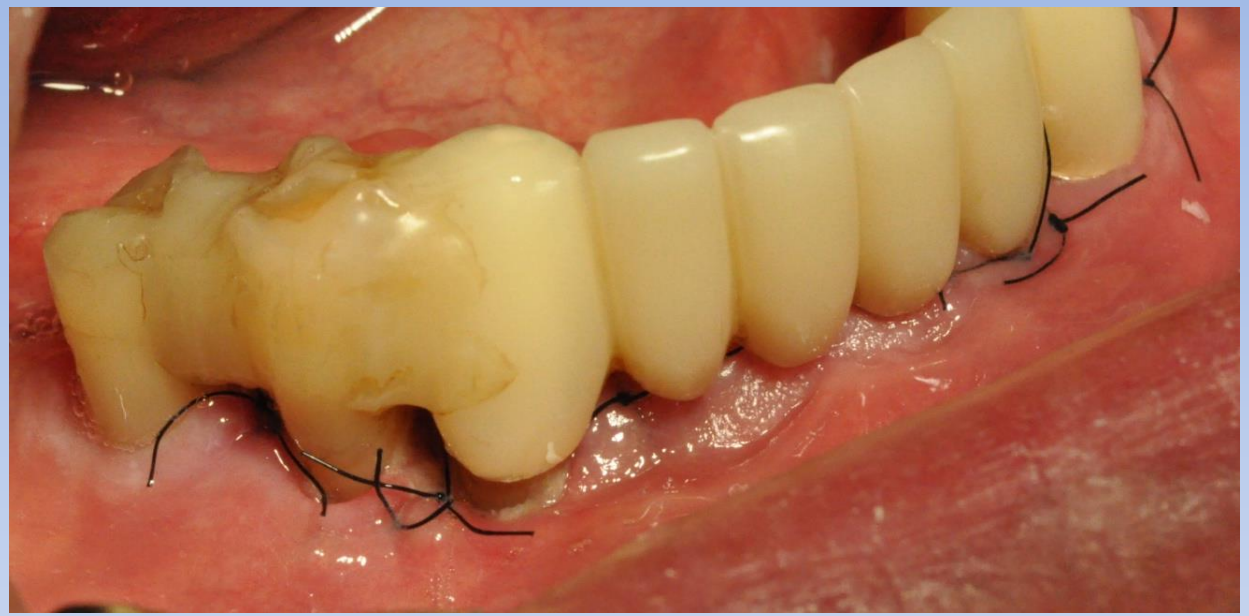

Kontroll 3 hónap

Kontroll röntgen felvételek 5 hónap után

45,44,43

Előtte

Utána

33,34

Előtte

Utána

Parodontális státusz II.

Újraértékelés

PI: 15%
BOP: 17%

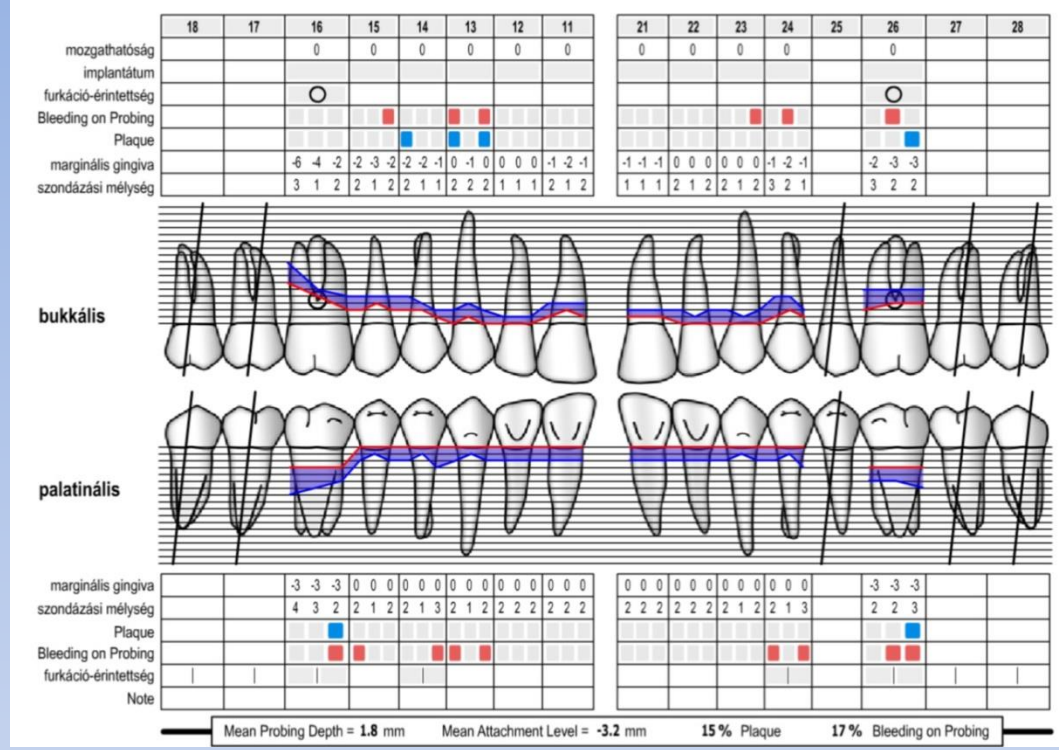

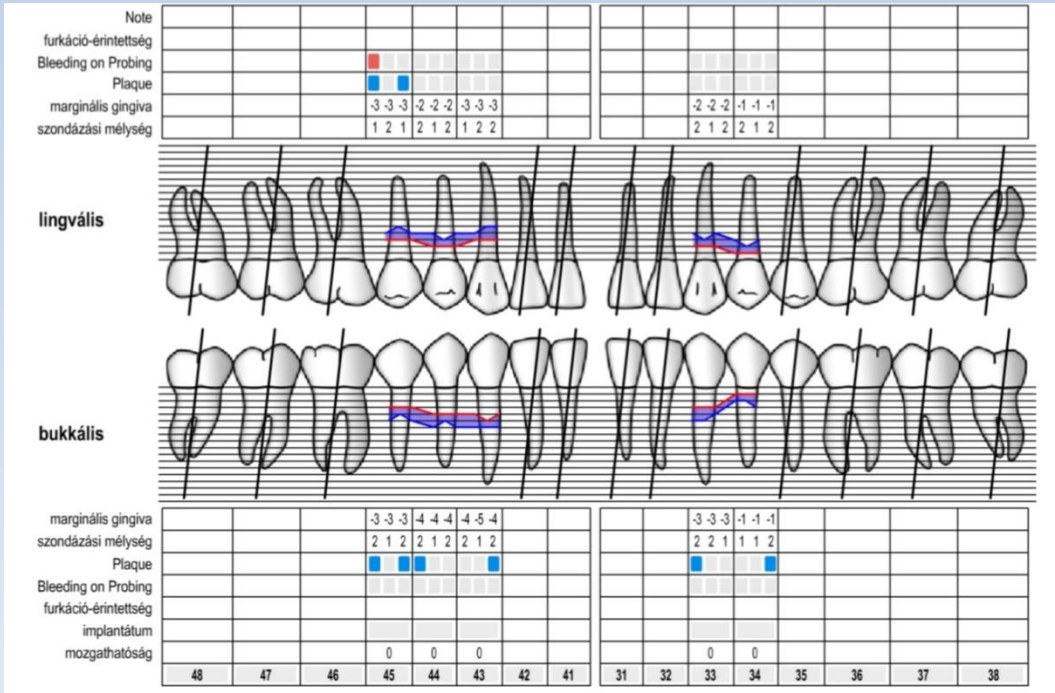

Tervezett pótlás

- 34,33,43,44,45 pillérfogakon elhorgonyzott, 33,43 fogak között merevítő rúddal egybeöntött fémkerámia sín.
- 7 fogas dento-mukózálisan megtámasztott részleges lemezes pótlás, fém alaplemezzel, reteszkapocs elhorgonyzással.

Pillérfogak előkészítése: 34,33,43,44,45

Precíziós lenyomat
C-szilikon
Két fázis két időben

Antagonista lenyomat
Alginát

44,45 ideiglenes korona

Harapási sablon – Centrális Okklúzió meghatározása

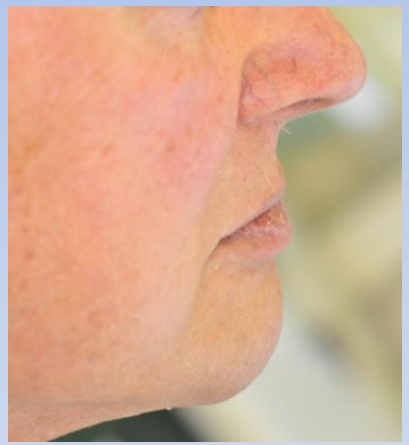

Vázpróba

MK1
reteszkapocs

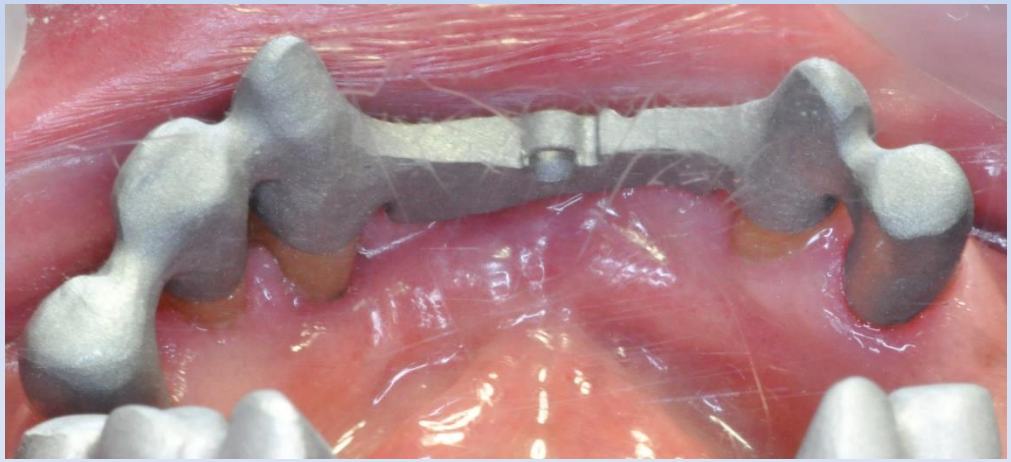

Leplezés, precíziós szituációs lenyomat

C-szilikon
Két fázis két időben

Fémlemez próba- Centrális Okklúzió meghatározása

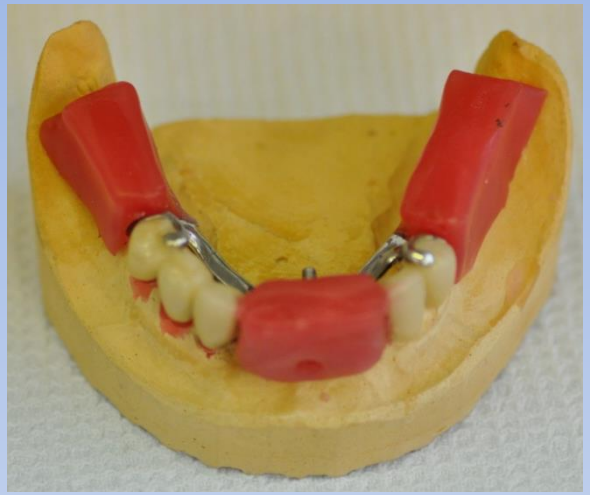

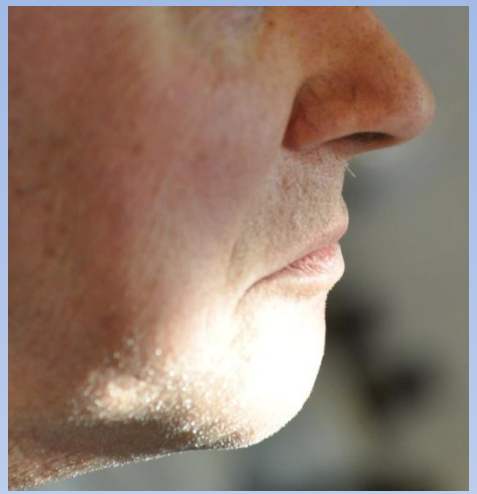

Próbafogsor - Fogpróba

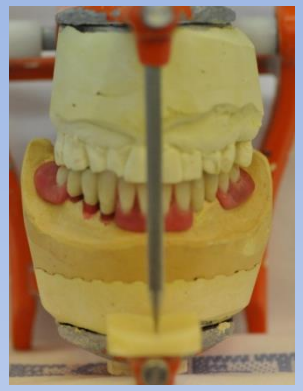

Pótlás átadása

Kontroll - 1 hét

Decubitus – frenulum labii inferior területén

Kontroll – 2 hét

Kontroll – 6 hónap

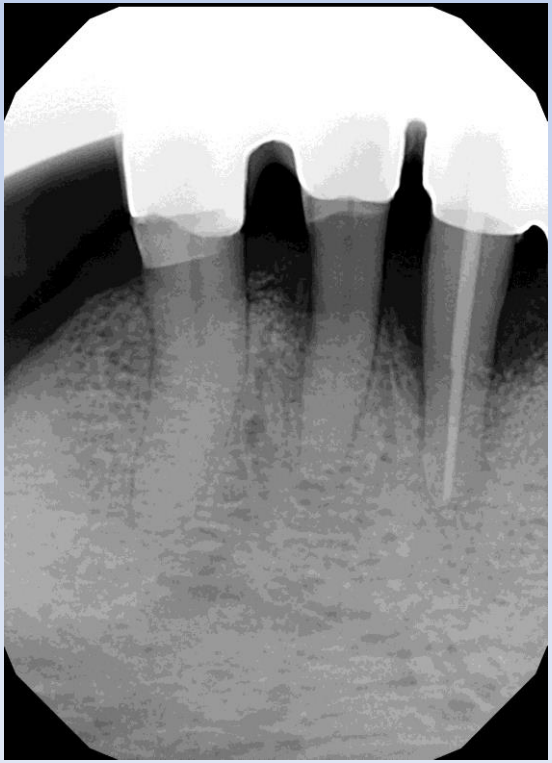

Köszönöm a megtisztelő figyelmet!

Kontroll – 1 hónap