



Semmelweis Egyetem Fogorvostudományi Kar
Fogászati és Szájsebészeti Oktató Intézet
igazgató: Dr. Kivovics Péter egyetemi docens

<http://semmelweis-egyetem.hu/fszoi/>

<https://www.facebook.com/fszoi>



26-os fog gyökérkezelése

dr. Masoud Dehbashi

Mentor: dr. Büchler János főorvos

Tutor: dr. Katona István főorvos

2016.

Általános anamnézis

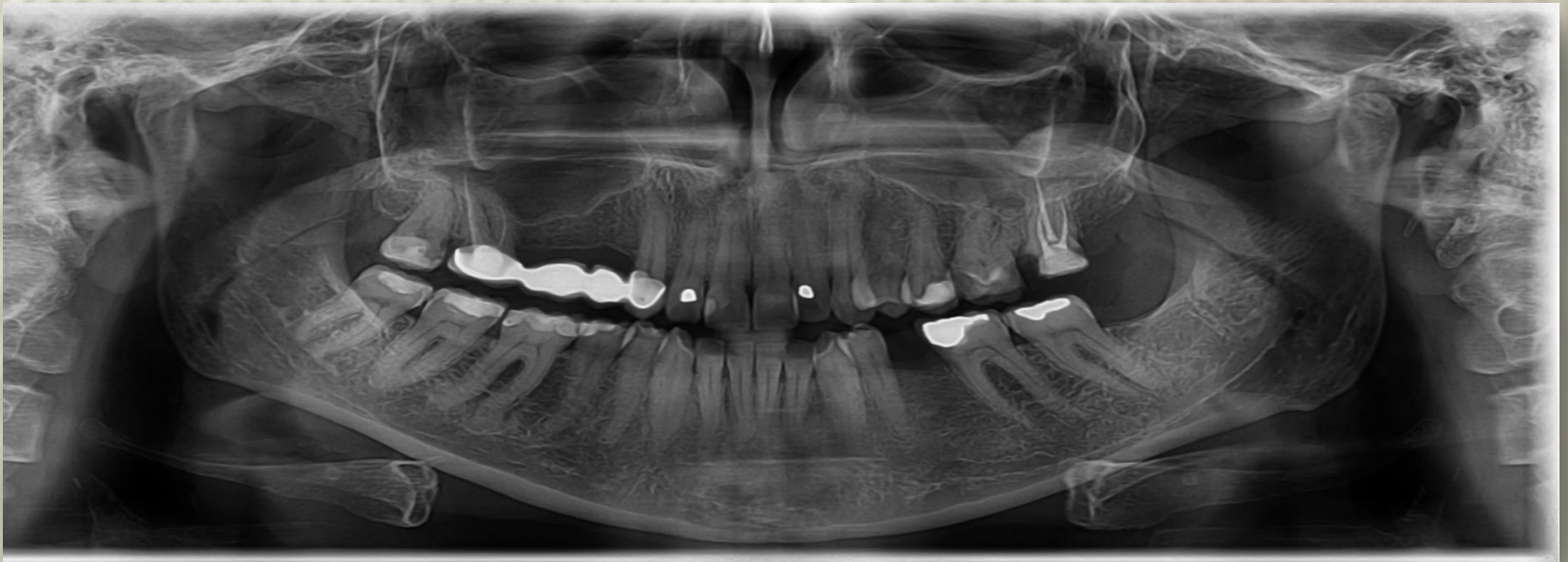- ✘ 19 éves hölgy
- ✘ Foglalkozása: tanuló
- ✘ Általános anamnézisében fogászati kezelést befolyásoló tényező nem szerepel
- ✘ Gyógyszert rendszeresen nem szed
- ✘ Nem dohányzik

Fogászati anamnézis

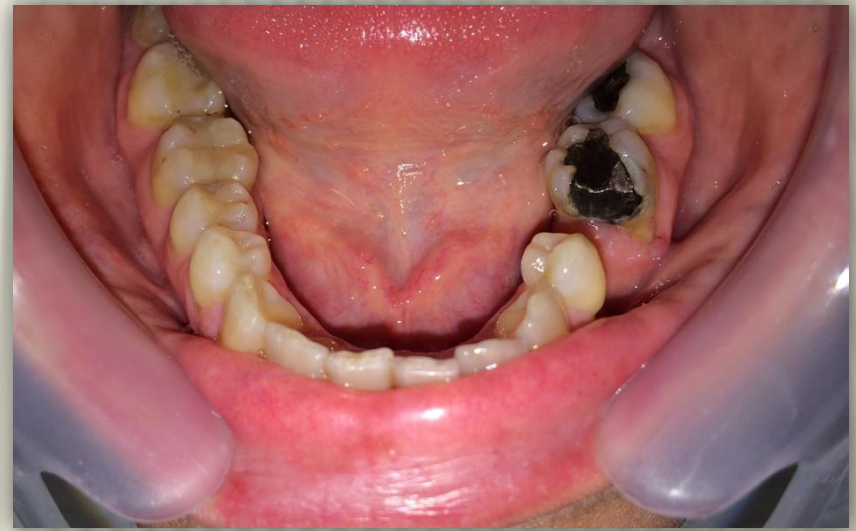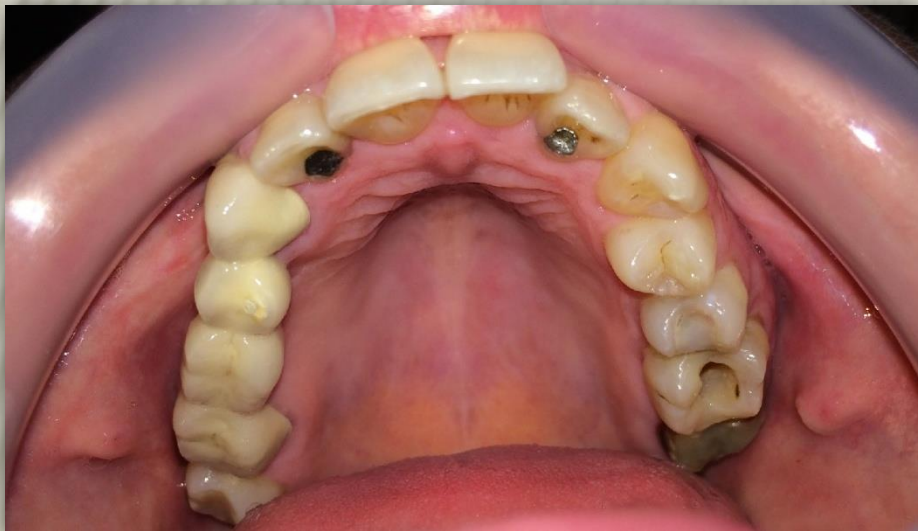- ✘ A hosszú hétvége folyamán bal felső oldalsó kvadránsban feszítő fájdalmat kezdett érezni, mely melegre egyre fokozódott, hideg italok fogyasztásakor, vízzel való öblögetéskor azonban rövid időre csillapodott.
 - ✘ A 3. napon felkereste a sürgősségi fogászati ügyeletet, ahol a bal felső első őrlőfogát megtrepanálták; a kezelés folytatására jelentkezett rendelőnkben.
 - ✘ Korábban rendszeres fogászati kezelésre nem járt, szájhygiénés szokásai nem megfelelőek
 - ✘ Fogszabályozó kezelésben nem részesült
-
- Diagnózis (a trepanáláskor feltehetőleg): periodontitis chronica (gangrena).
 - Terápia: gyökérkezelés

Fej-, nyak régió vizsgálata, intraorális vizsgálat

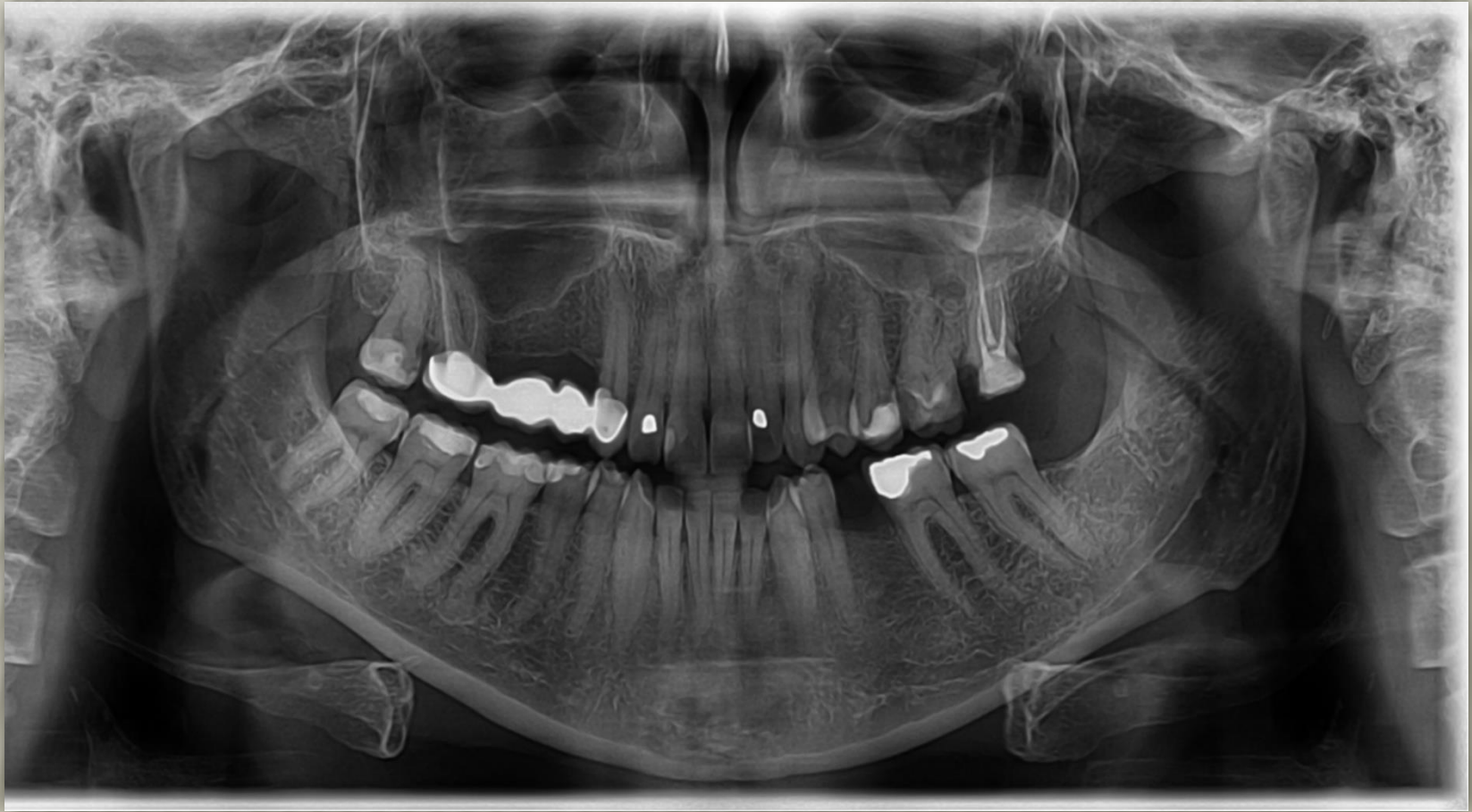
- × Stomato-onkológiai szűrés: negatív
- × TMI vizsgálat: negatív
- × Harapási forma: eugnath (ollóharapás), torlódott frontfogak
- × Szájhygiéné: rossz



Kiindulási felvételek



Kiindulási OP-felvétel



Dentális státusz

8	7	x	x	x	3	2	1		1	2	3	4	5	6	7	x
8	7	6	5	4	3	2	1		1	2	3	4	x	6	7	x

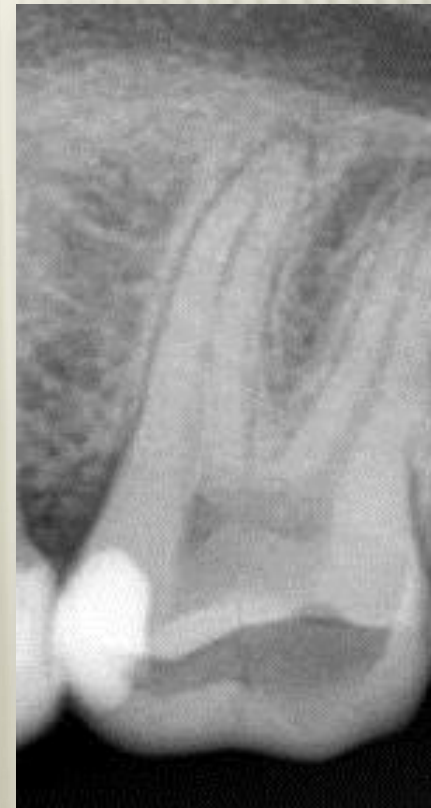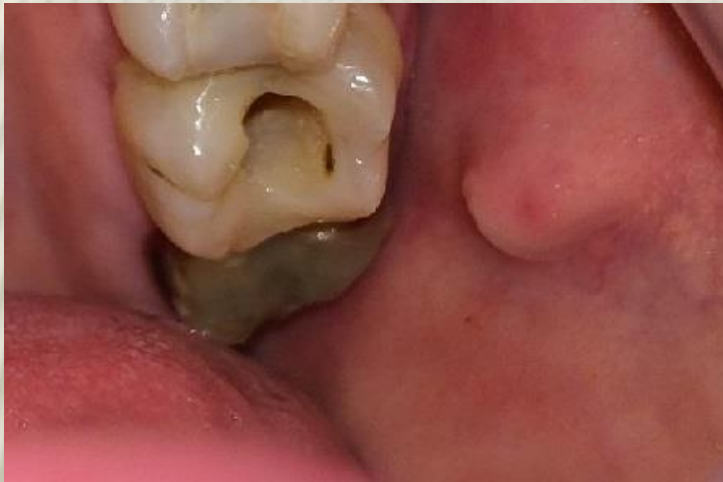Felső állcsont:

- 17 gyökértömés
- 17-13 fémkerámia híd (4 tag)
- 12 és 22-es fogakban palatinális amalgám tömések
- 25 „OD” esztétikus tömés
- 26 status post trep.
- 27 status post gyökértömés

Alsó állcsont:

- 37 „O” amalgám, 36 „MO” amalgám tömések
- 45 „OD” esztétikus tömés
- 46 „MOD”, 47 „MO”, 48 „O” esztétikus tömések

Kiindulási állapot




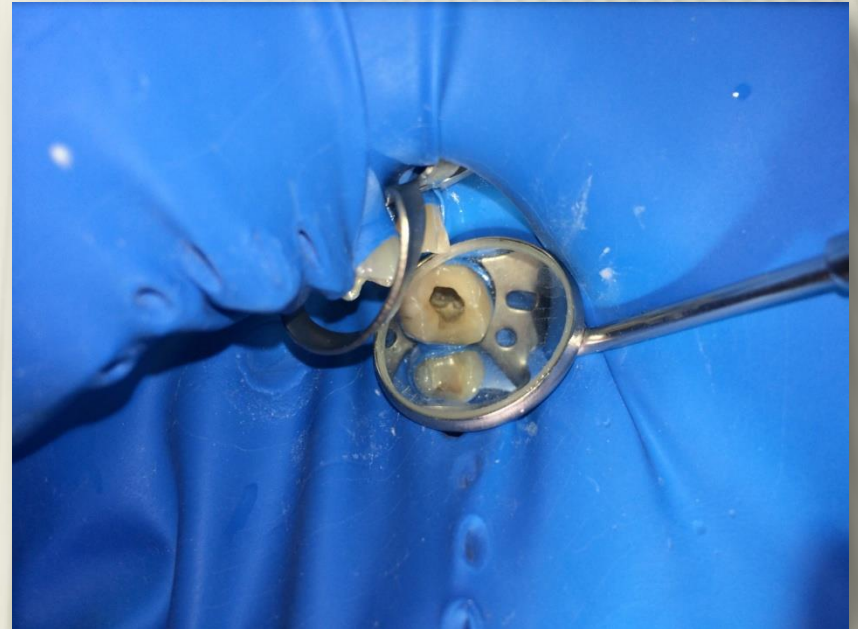
Periapikális röntgen (26-os fog)

Kezelési terv

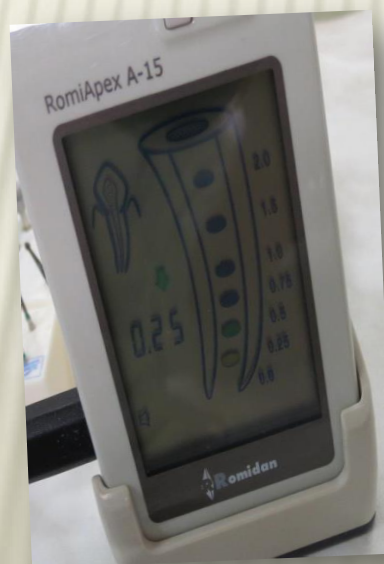
A 26-os fog gyökérkezelésének folytatása:

- Kofferdam izolálás (abszolút izolálás)
- Munkahossz meghatározás
- Gyökércsatorna kemo-mechanikai megmunkálása (step-back)
- Csatorna szárítása, gyökértömés készítése (laterálkondenzáció)
- Hosszú távú ideiglenes tömés (üvegeionomer)
- 1 hónap elteltével visszarendelés
- A fog koronai részének hosszútávú helyreállítása inlay-jel, vagy koronával

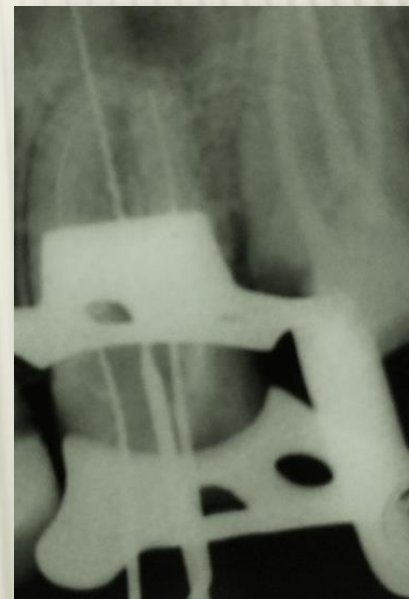
Egyenes hozzáférés biztosítása, majd a
csatornák átöblítése (Neomagnol
/Chloramin 2-3%/)



- Munkahossz meghatározás
 - elektronikus módszerrel (Romi Apex A-15)
 - radiológiai módszerrel (tűs-kontroll)



Romi Apex A-15



**TŰSKONTROLL PERIAPIKÁLIS
RÖNTGEN FELVÉTEL**

- Definitív munkahosszok:

MB: 19 mm

DB: 17 mm

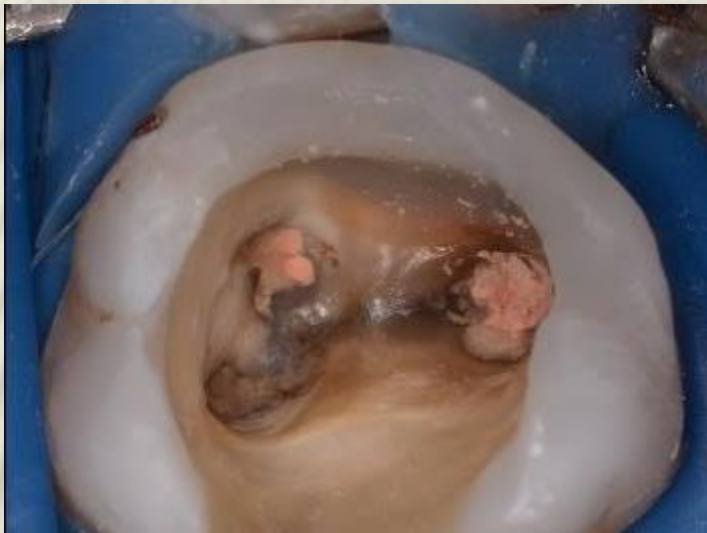P: 19 mm



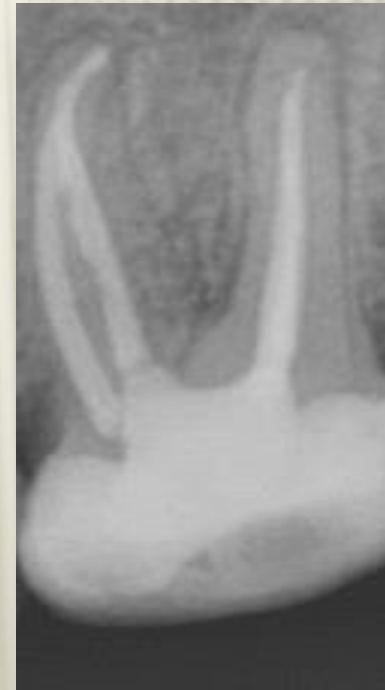-
- A gyökércsatornák tágítása step-back technikával történt
 - Mesterfile: MB: #30, DB: #25, P: #30

A csatornák kiszárítása után
gyökértömés (Endomethasone
N, Guttapercha) elkészítése
lateralkondenzációs technikával



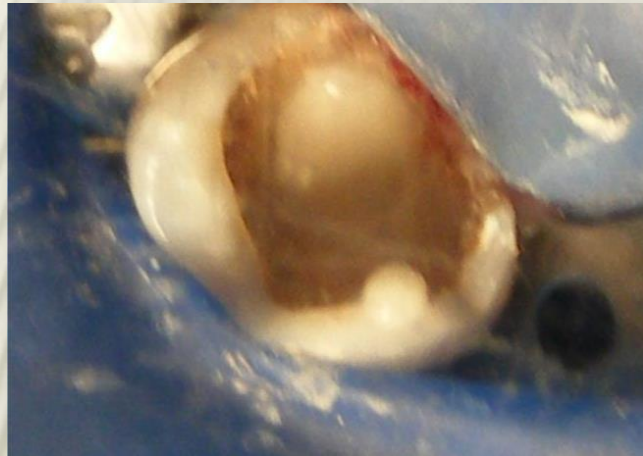


Gyökértömések elkészítése

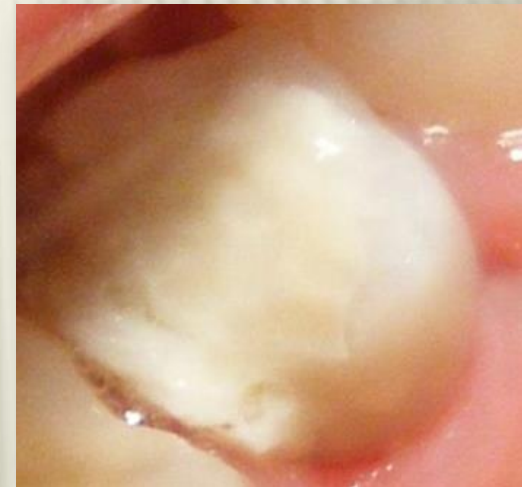
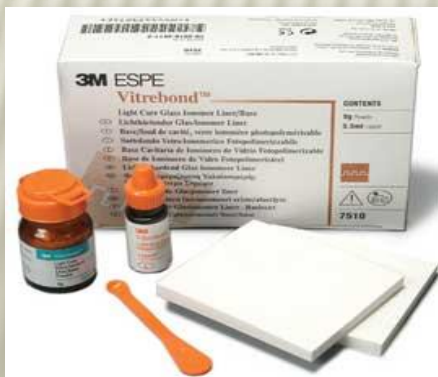
Gyökértömés kontroll

Üveginomer felépítés korona alá



Csatornabemenetek zárása: Vitrebond (GIC)



Fuji IX (GIC)



Köszönöm a figyelmet!