



## Semmelweis Egyetem Fogorvostudományi Kar

Fogászati és Szájsebészeti Oktató Intézet  
igazgató: Dr. Kivovics Péter egyetemi docens

<http://semmelweis-egyetem.hu/fszoi/>

<https://www.facebook.com/fszoi>



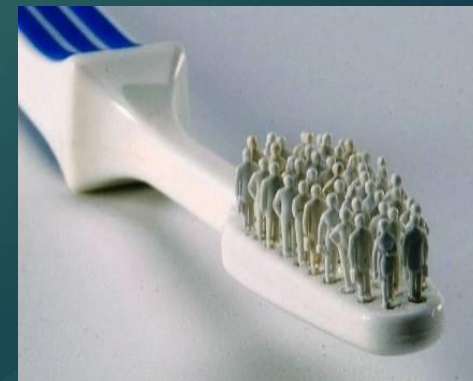# Teljes felső akrilát lemezes fogpótlás és alsó kombinált fogpótlás készítése



**Szerző** : dr. Lipták Eszter

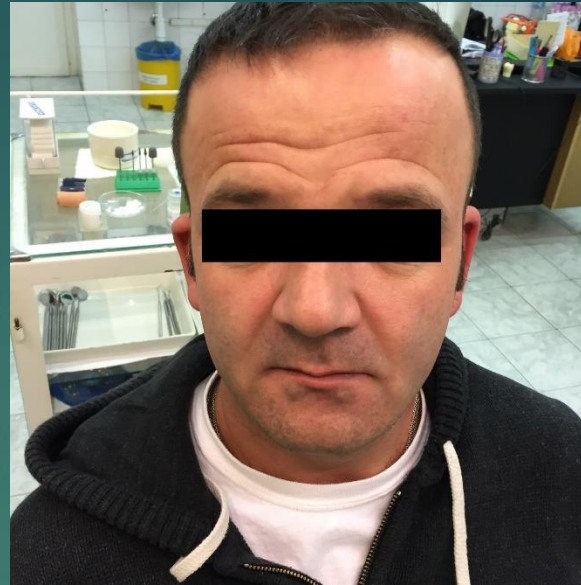**Tutor**: Dr. Bíró Andrea, osztályvezető  
főorvos

**Mentor**: Dr. Márton Krisztina egyetemi  
docens



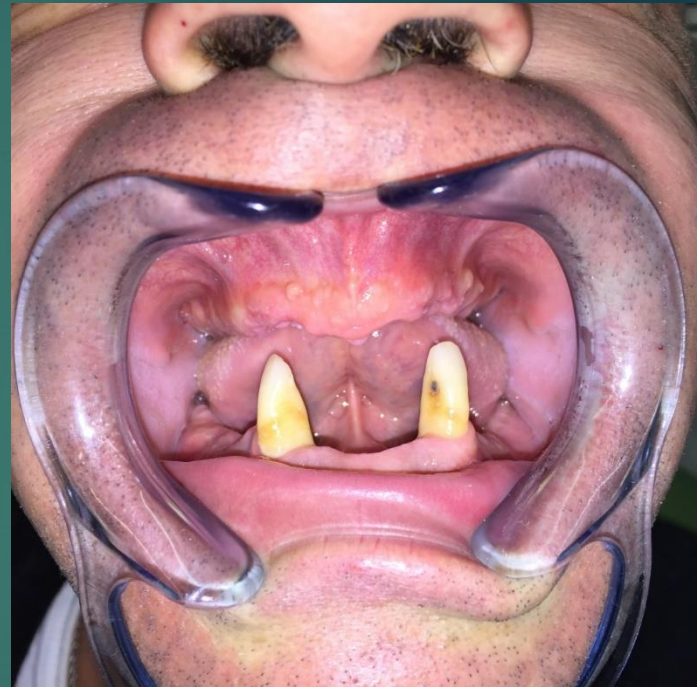# ANAMNÉZIS

- ▶ 45 éves férfi páciens
- ▶ Foglalkozása: kamionsofőr
- ▶ Nincs semmilyen általános betegsége, ami a kezelést befolyásolná.
- ▶ Az ambulanciánkra érkezett azzal, hogy „lötyögnek” a fogai, gyermekkorában járt utoljára fogorvosnál, de most elhatározta, hogy „rendbe szeretné tenni a száját”. Szájsebészeti szanálás után érkezett hozzám a fogpótlás elkészítésére. Utolsó foghúzása 3 hete történt.

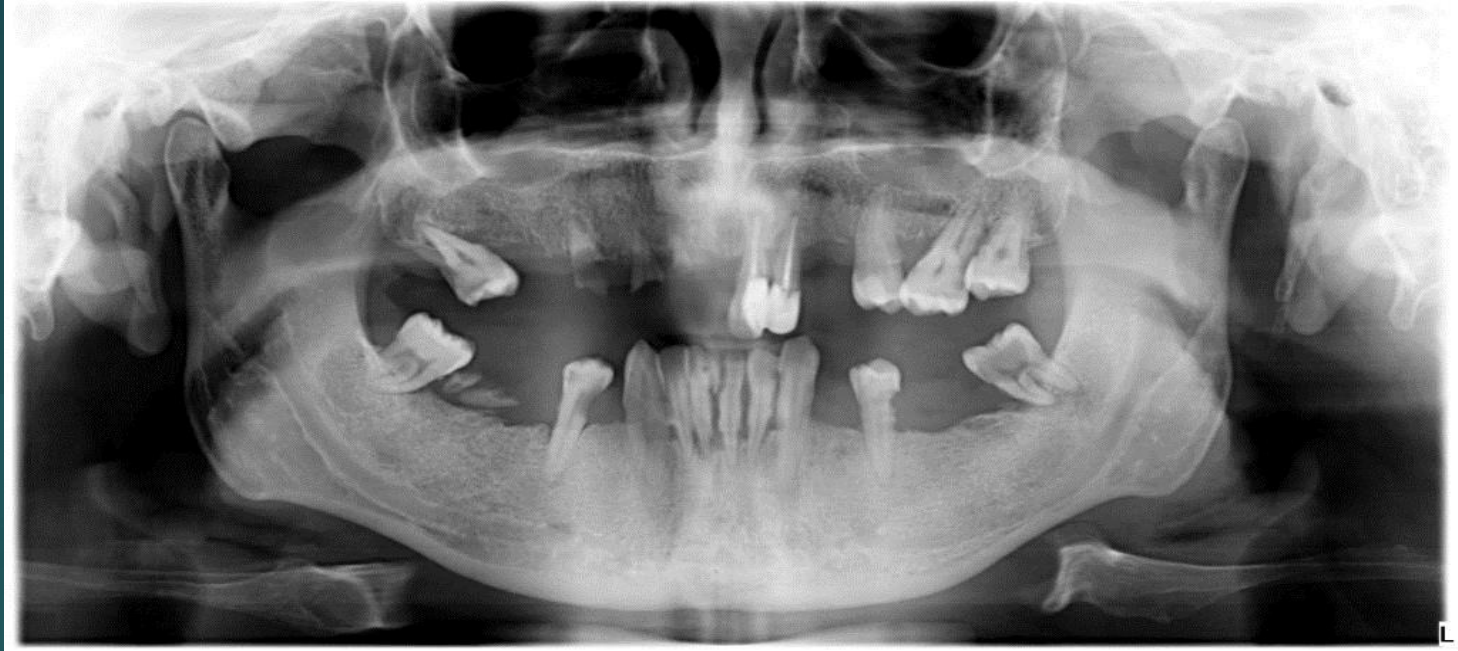


# SZÁJVIZSGÁLAT

- Stomato-onkológiai vizsgálat:  
negatív
- Szájhigéne: korábban csak  
elvétele mosott fogat, jelenleg  
megmaradt fogait rendszeresen  
tisztítja
- Ízületi vizsgálat eredménye:  
nincs eltérés



# SZANÁLÁS ELŐTTI STÁTUSZ (3 HÓNAPOS OP FELVÉTEL)



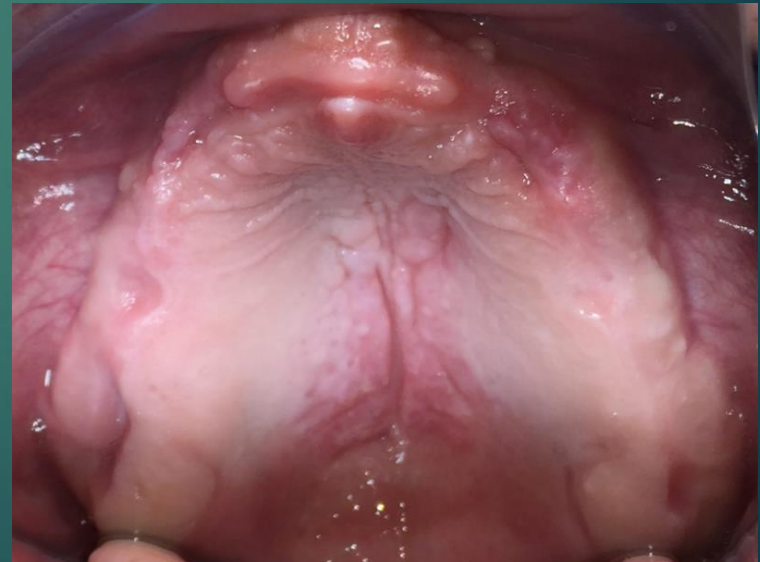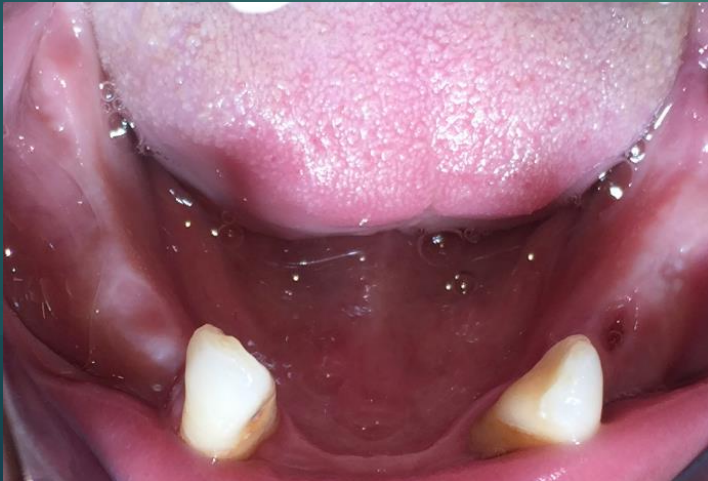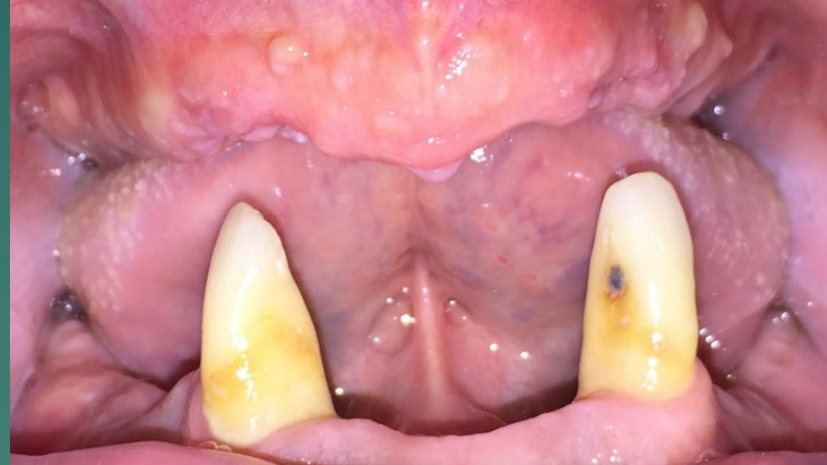- ▶ Egyértelműen elhanyagolt szájhigiéne
- ▶ Krónikus generalizált parodontitisz, horizontális és vertikális csontpusztulások, rengeteg fogkő
- ▶ Radixok (11, 12, 13, 47)
- ▶ Kiterjedt karieszes léziók (17, 26, 27, 28, 38, 35, 45, 48)
- ▶ Periapikális elváltozások (21, 22, 38, 45)



# SZANÁLÁS UTÁNI STÁTUSZ

Alsó állcsont: Fábíán-Fejérdy  
2A/1 (szubtotális foghiány)

Felső állcsont: totális foghiány



# KEZELÉSI TERV

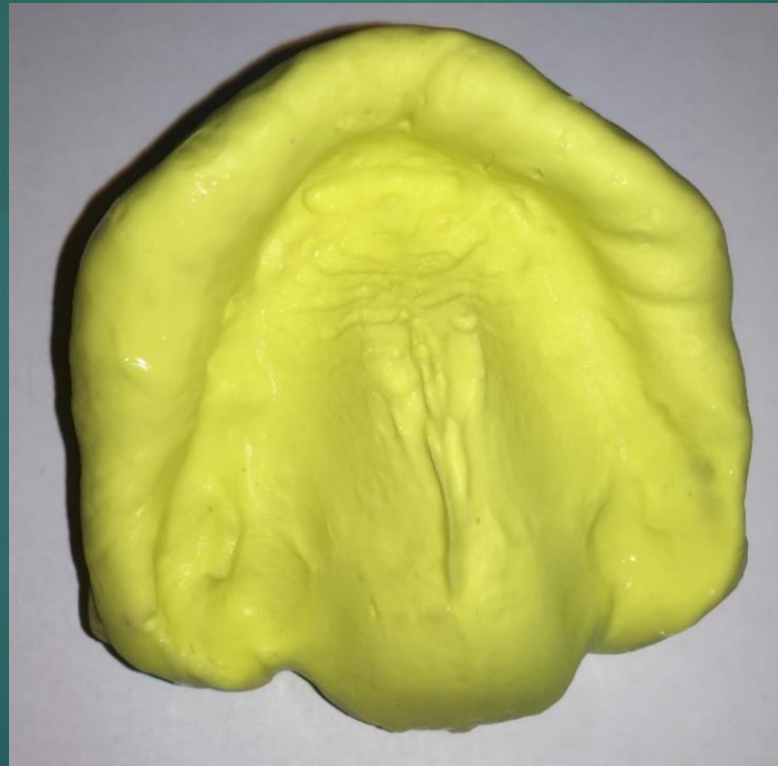**Alsó állcsont:** Kombinált fogpótlás készítése, precíziós elhorgonyzási eszközzel (Preci-Horix)

- Fix rész: 2 kerámialeplezéses sínhorgonykorona készítése (33,43 fogakra) frézelt vállal, összekötésük merevítőrúddal/stéggel

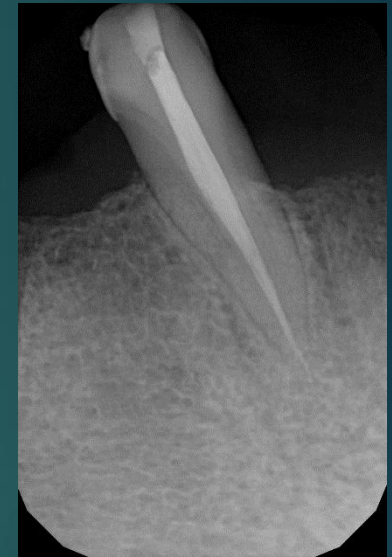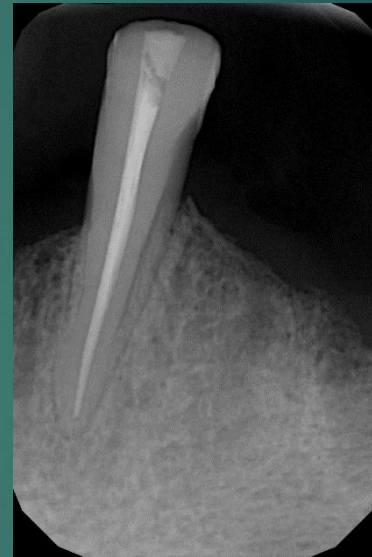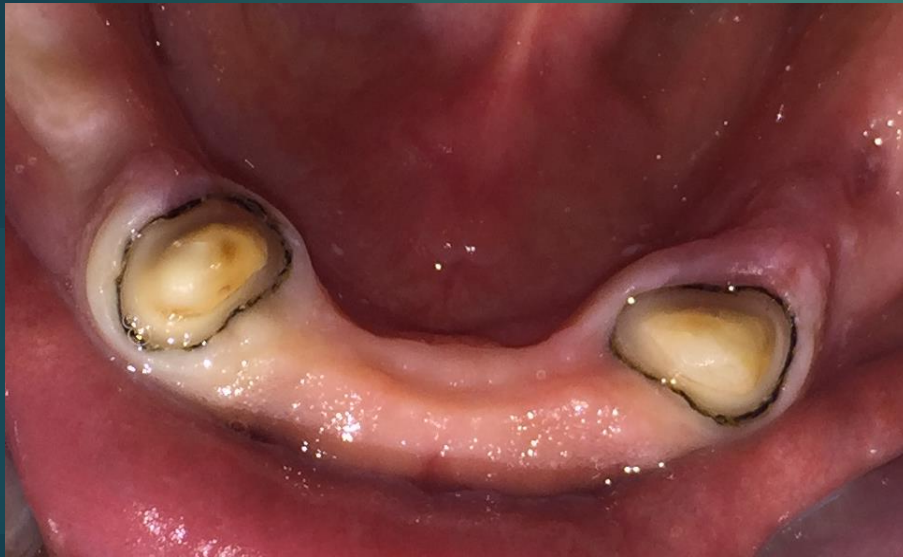- Kivehető rész: 12 fogas dento-mukozális megtámasztású, precíziós elhorgonyzású részleges fémlemezes fogpótlás

**Felső állcsont:** teljes akrilát lemezes fogpótlás készítése

Anatómiai lenyomatvéétel a fogatlan felső  
állcsontról alginát lenyomatanyaggal (Tropicalgin  
- *Zhermack*)

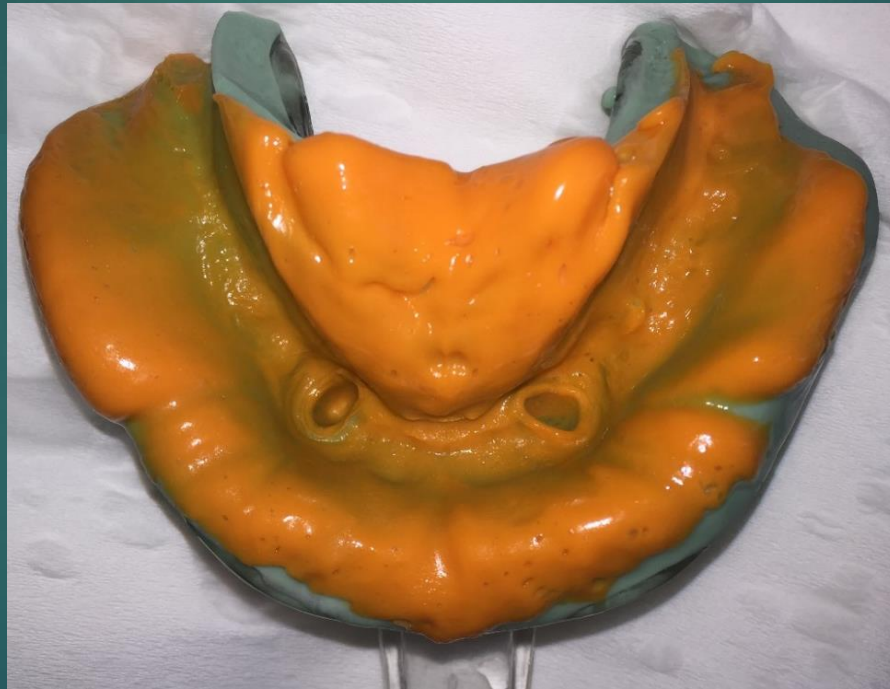

# Alsó 33,43 fogak csiszolása, gyökérkezelése (egy ülésben)

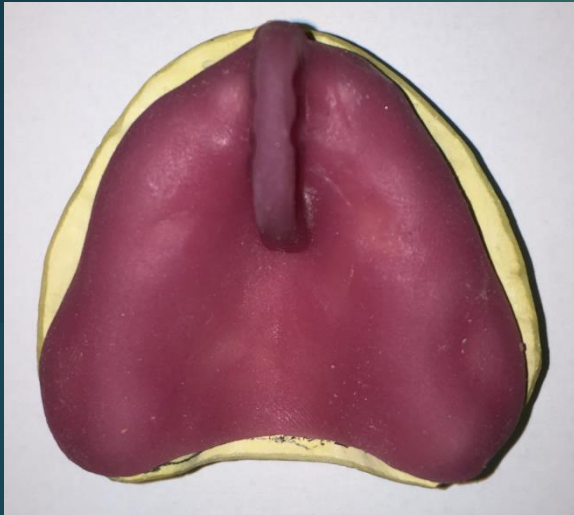



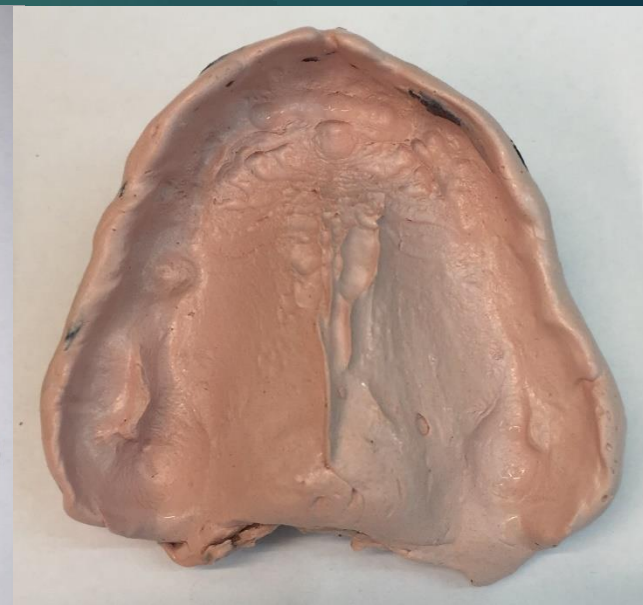
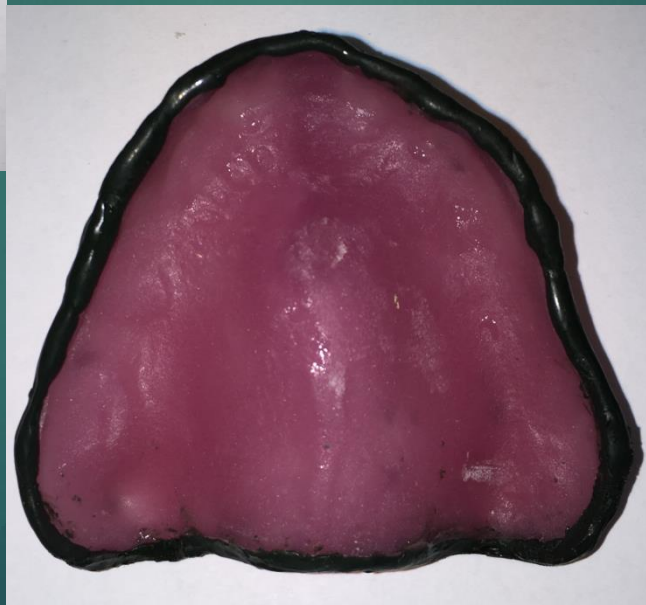Alsó precíziós szituációs lenyomatvétel,  
C-típusú szilikon lenyomatanyaggal, két  
fázisú külön idejű lenyomatvételi  
technikával (Zetaplus, Oranwash L, Indurent gel –  
*Zhremack*)



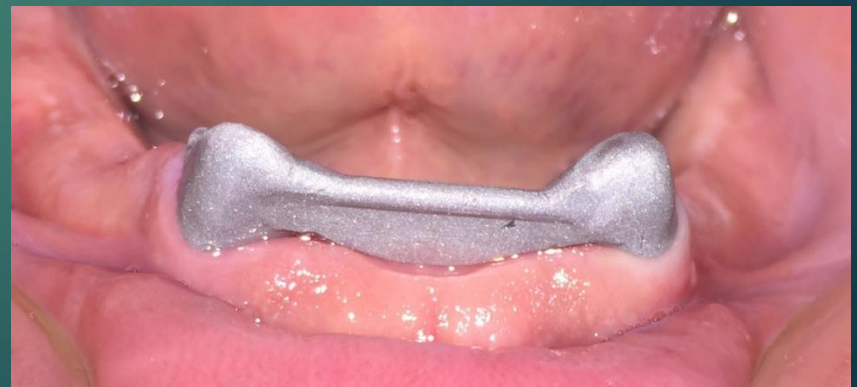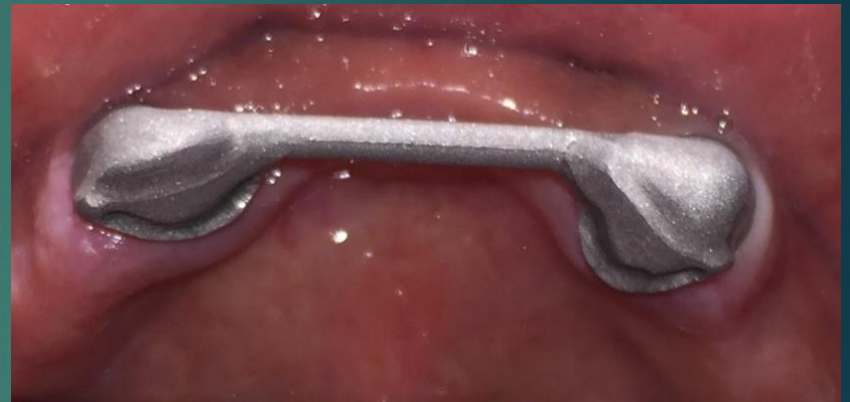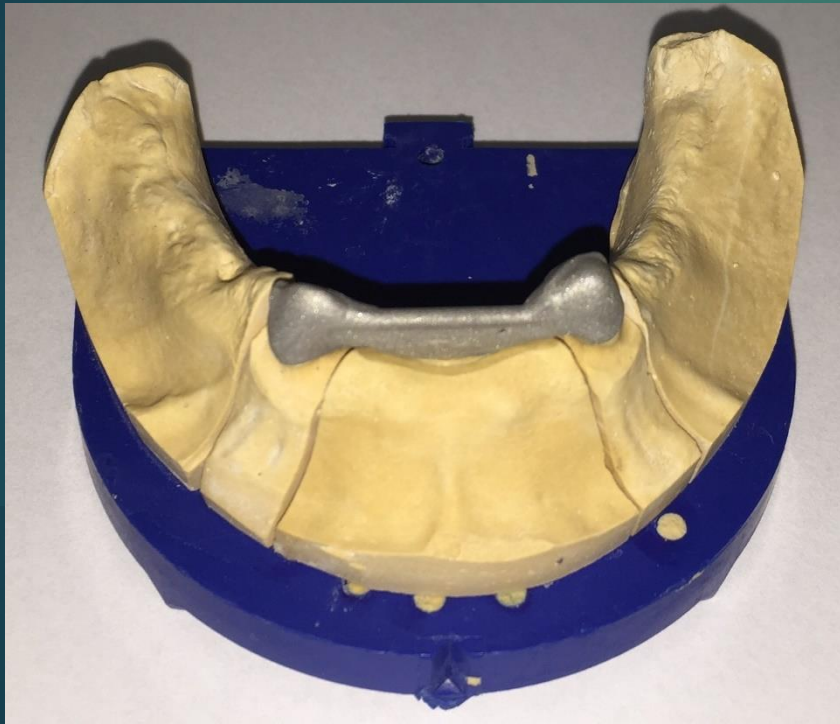
# Egyéni kanál a mintán és a funkciós lenyomatvétel



zöld Kerr massza és SS White (cink-oxid p.  
+ eugenol p.) - *SS White Group*

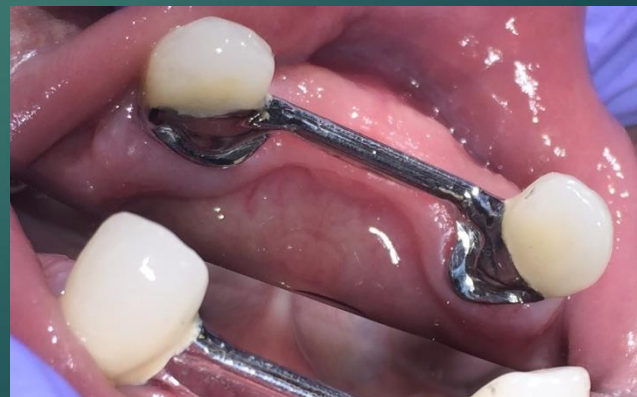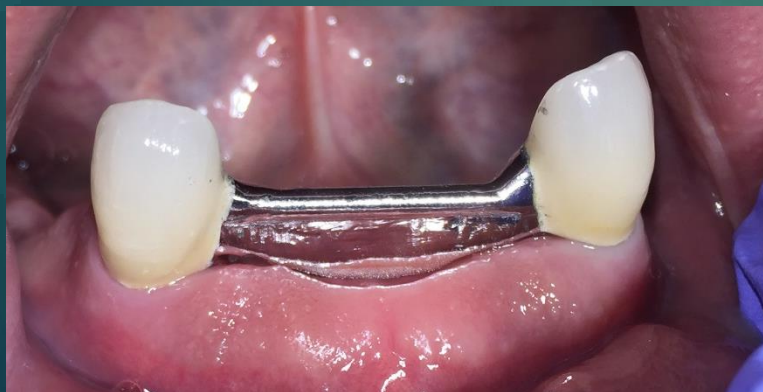

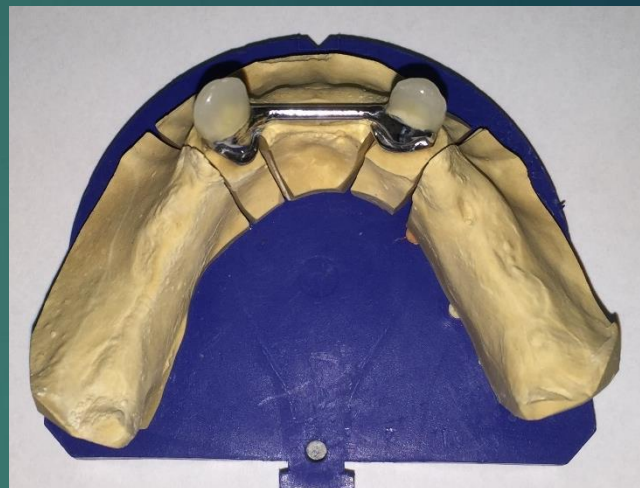
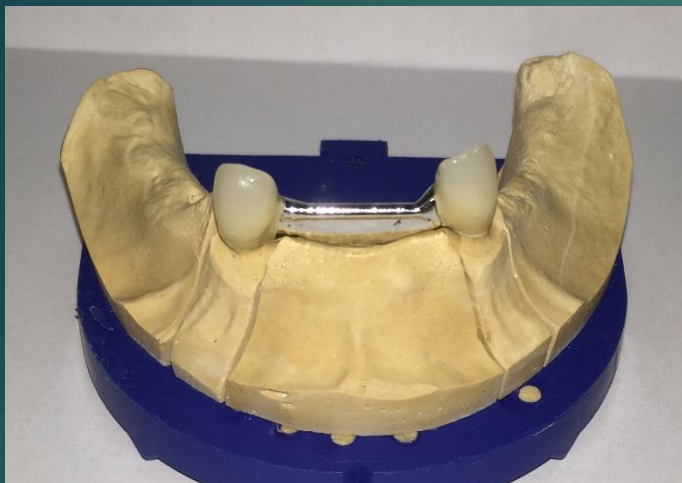# Vázpróba a mintán és szájban, fogszínmeghatározás (*Vita - A3*)



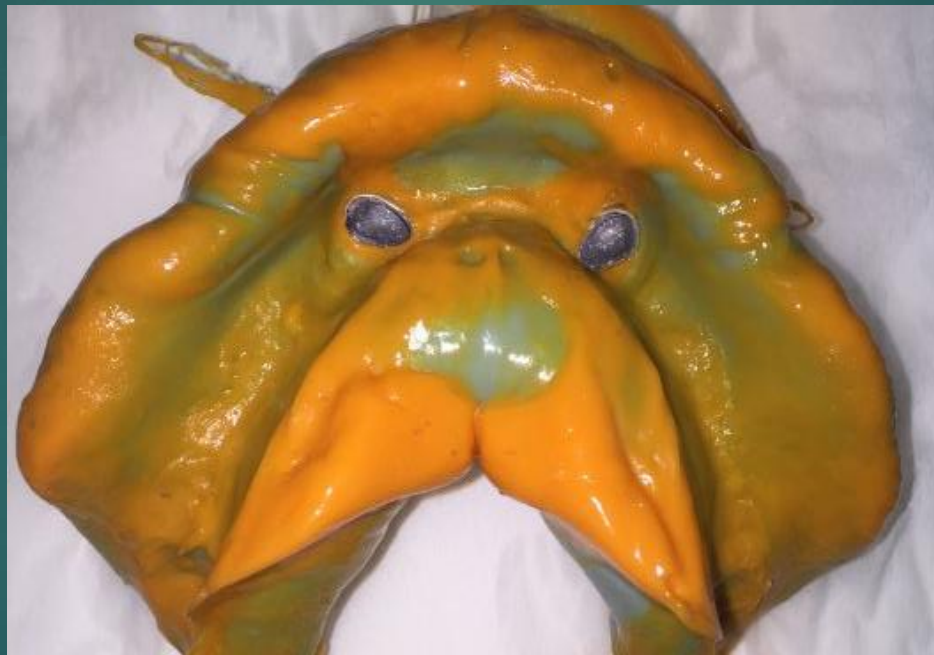

# Leplezett koronák és a kész stég próbája

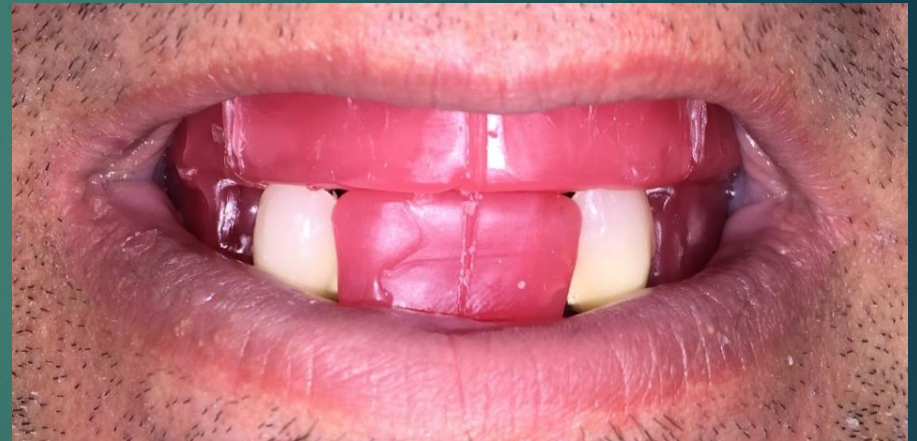
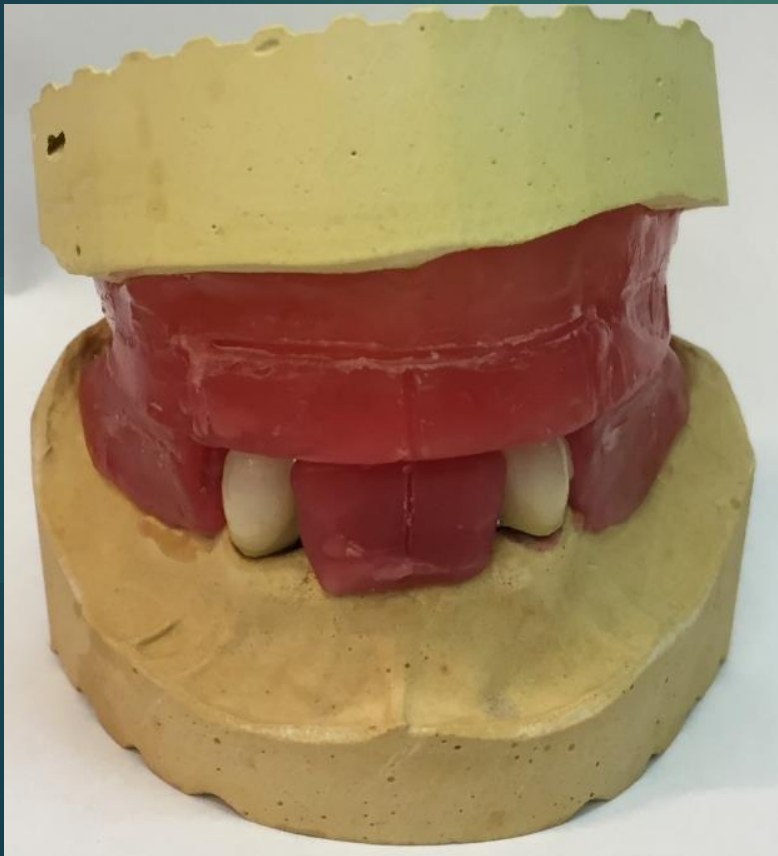


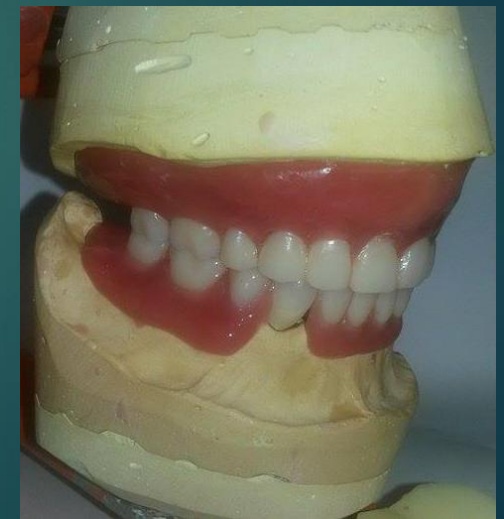

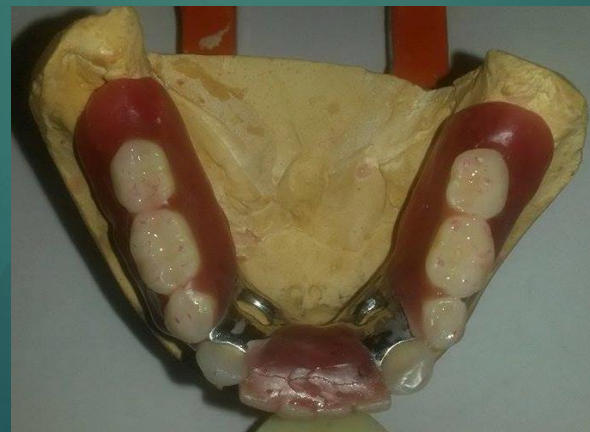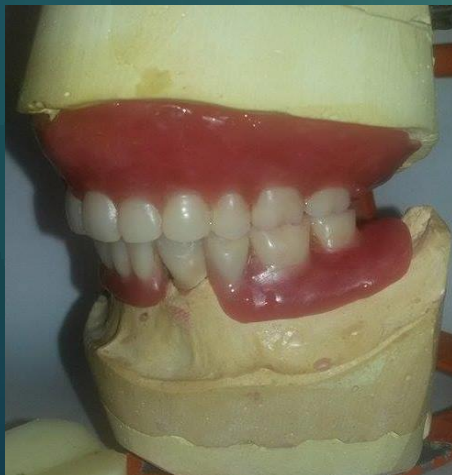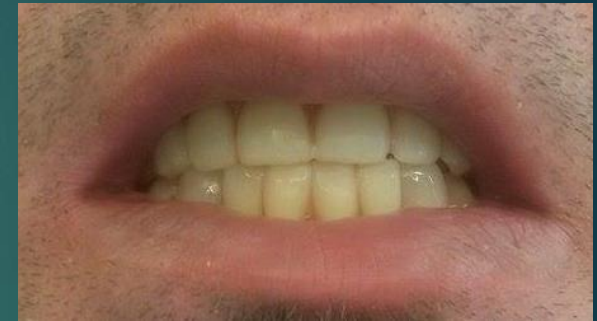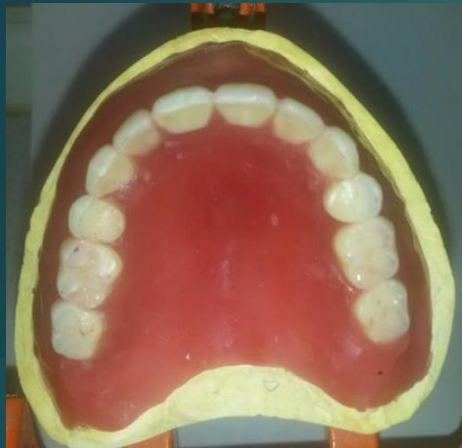Kétfázisú, egy időben vett szituációs,  
pick up lenyomatvéétel  
C-szilikonnal



Centrális reláció meghatározása a harapási sablonokon, irányvonalak berajzolása.



# Fogpróba (fogszín: A3)





# Átadás, instruálás, motiválás, kontrollra visszahívás

