



## Semmelweis Egyetem Fogorvostudományi Kar

Fogászati és Szájsebészeti Oktató Intézet

igazgató: Dr. Kivovics Péter egyetemi docens

<http://semmelweis-egyetem.hu/fszoi/>

<https://www.facebook.com/fszoi>



# *Szóló fémkerámia korona készítése jobb felső második kisőrlő fog helyén lévő Nobel implantátumra*

Szerző : dr. Lipták Eszter

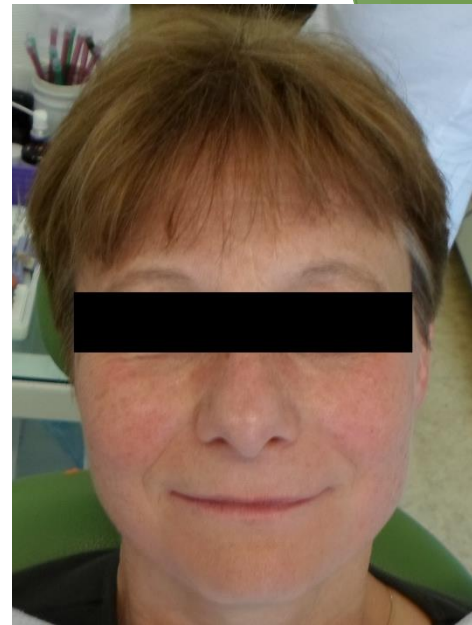Tutor: Dr. Bíró Andrea osztályvezető  
főorvos

Mentor: Dr. Márton Krisztina egyetemi  
docens



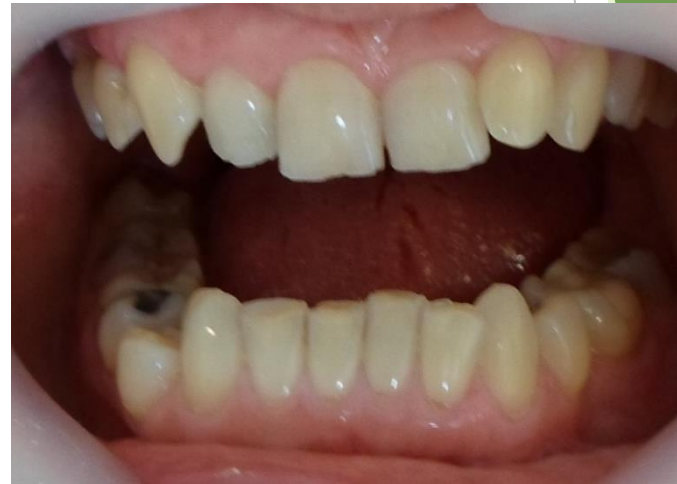# Anamnézis

- ▶ 59 éves nő páciens
- ▶ Logisztikai cégnél felső vezető
- ▶ Nincs semmilyen általános betegsége ami a kezelést befolyásolná
- ▶ Rendszeresen jár fogorvoshoz
- ▶ Jobb felső 5-ös fogát a korábbiakban eltávolították, mely helyére az intézet implantológia osztályán egy Nobel implantátum került behelyezésre 4 hónapja, ennek felépítményére érkezett hozzám a beteg.

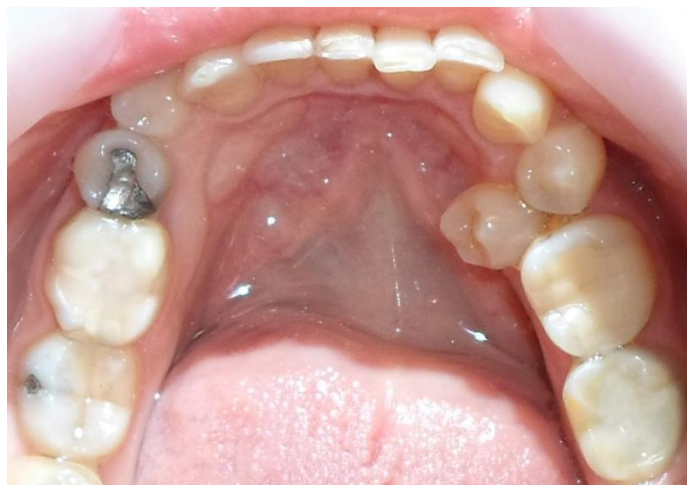
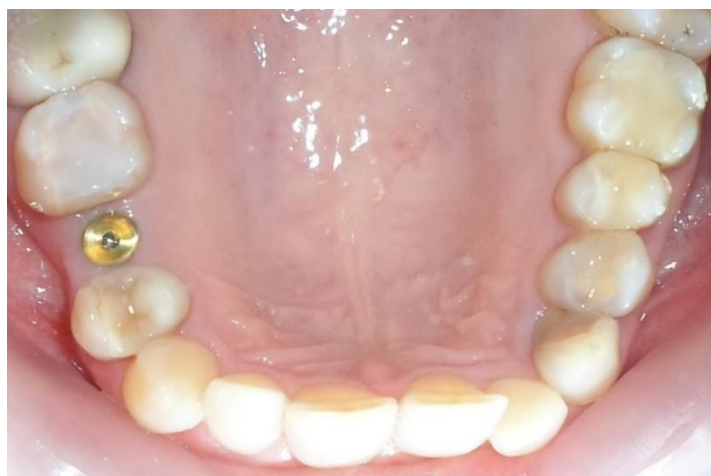
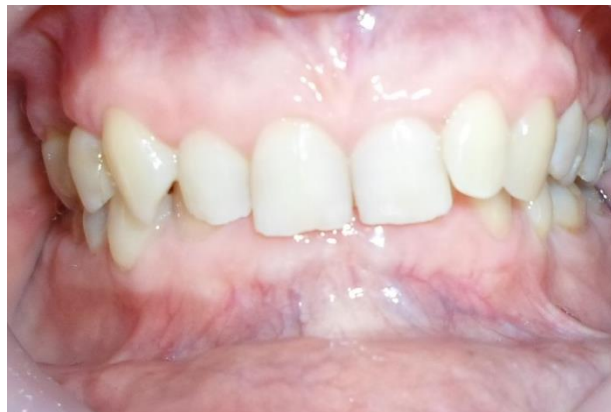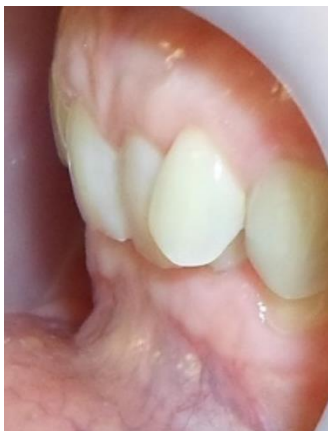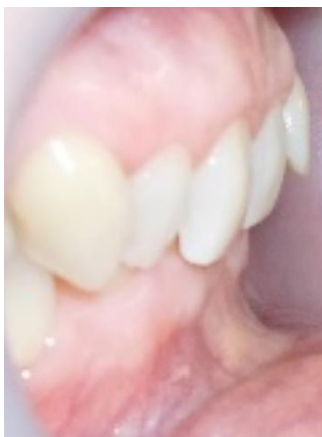# Szájvizsgálat

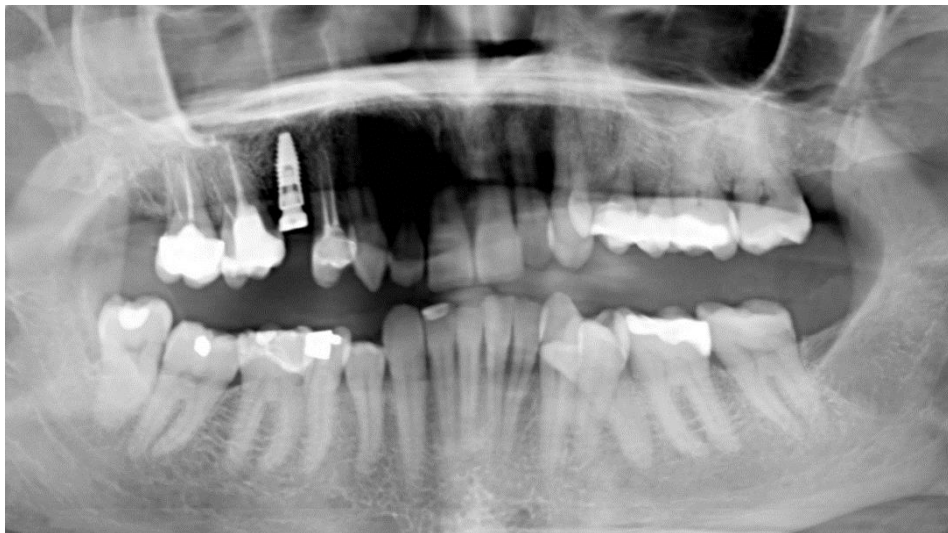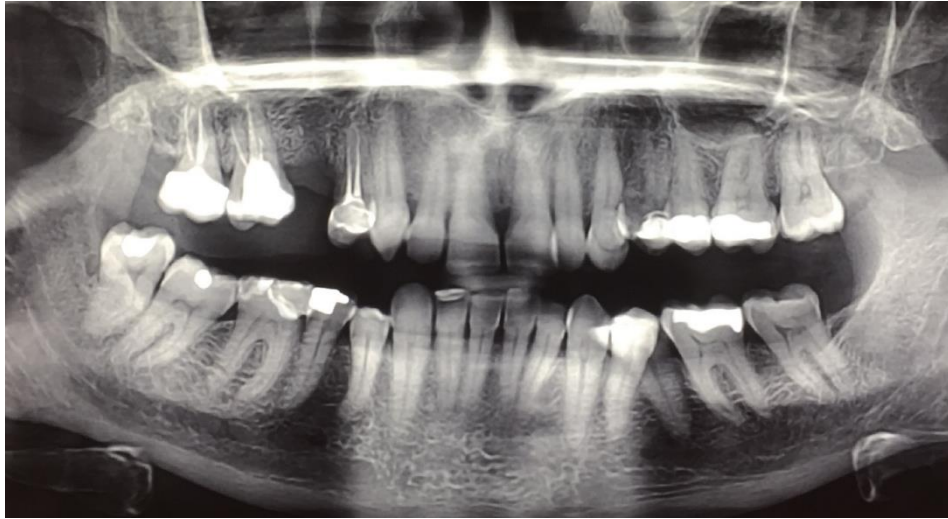- Sztomato onkológiai vizsgálat:  
negatív
- Ízületi vizsgálat eredménye:  
negatív
- Szájhigiénia: jó
- Harapási forma: Angle II/1



# Klinikai státusz



# Radiológiai státusz az implantációs műtét előtt és után



# Státusz - felső állcsont

Fábián - Fejérdy: 0

17: gyökértömött fog,  
fémkerámia korona

16: gyökértömött fog, MOD  
kompozit tömés

15: implantátum

14: gyökértömött fog, kerámia  
onlay

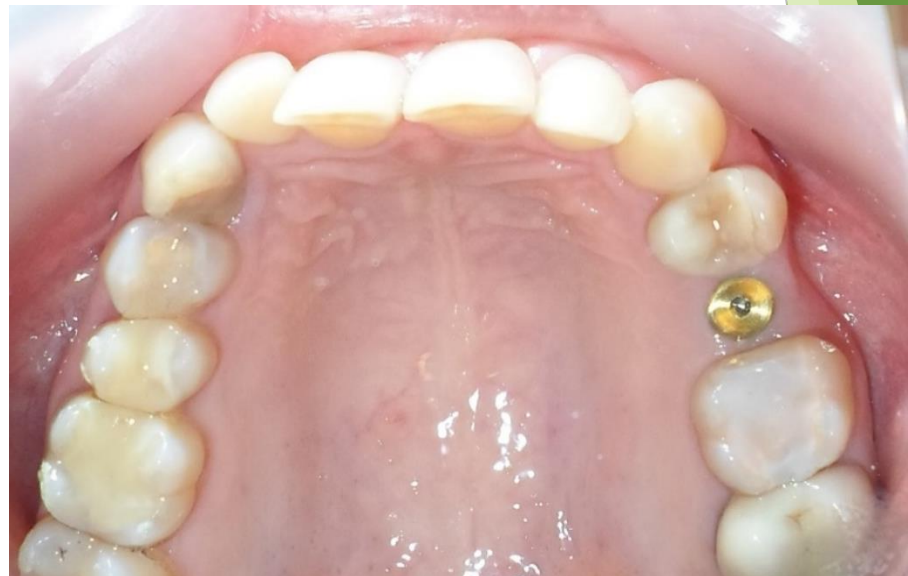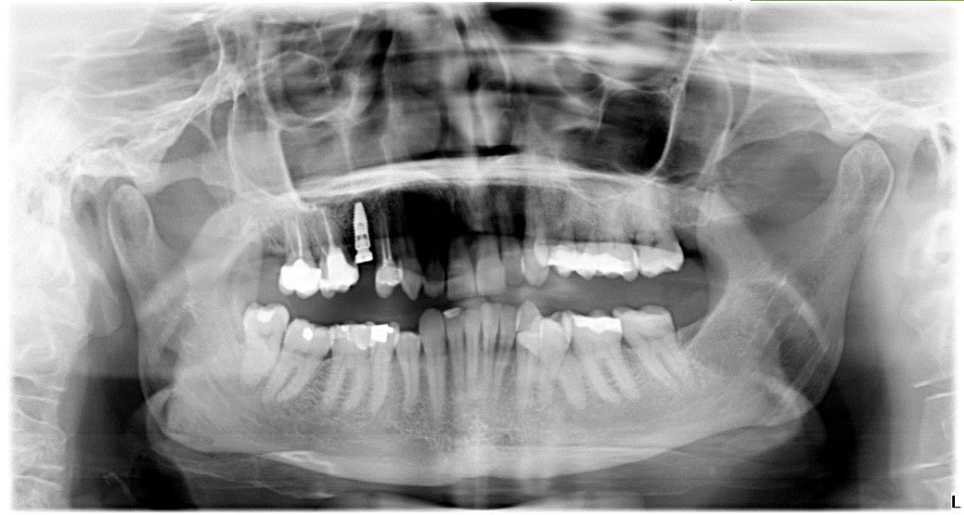13,12,11,21,22,23: ép

24: OD kompozit tömés

25: MOD kompozit tömés

26: MO kompozit tömés

27: ép



# Státusz - alsó állcsont

Fábián-Fejérdy: 0

37: OB kompozit tömés

36: OD kompozit tömés

35: ép, ectopiás helyzetben,  
lingual felé

34,33,32,31: ép

41: ép

42: kompozit élpótlás

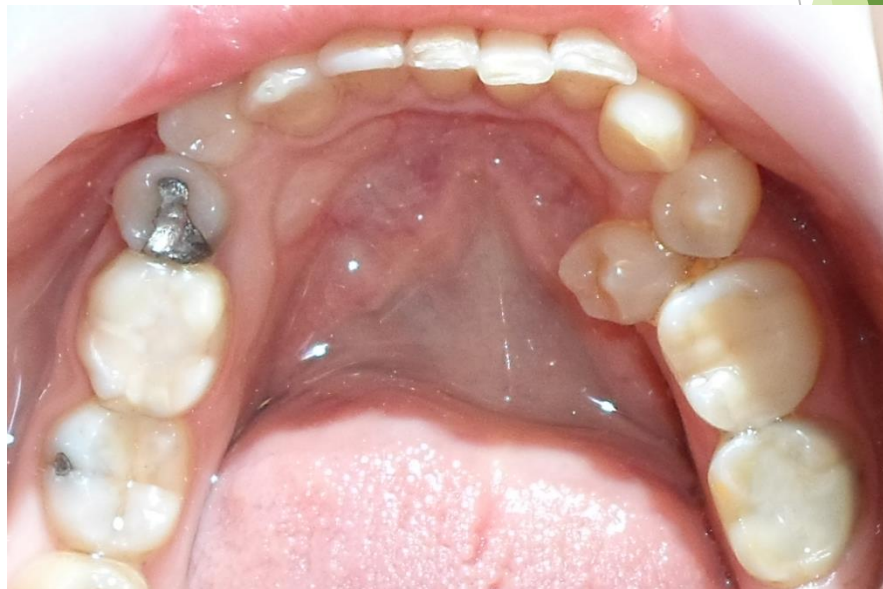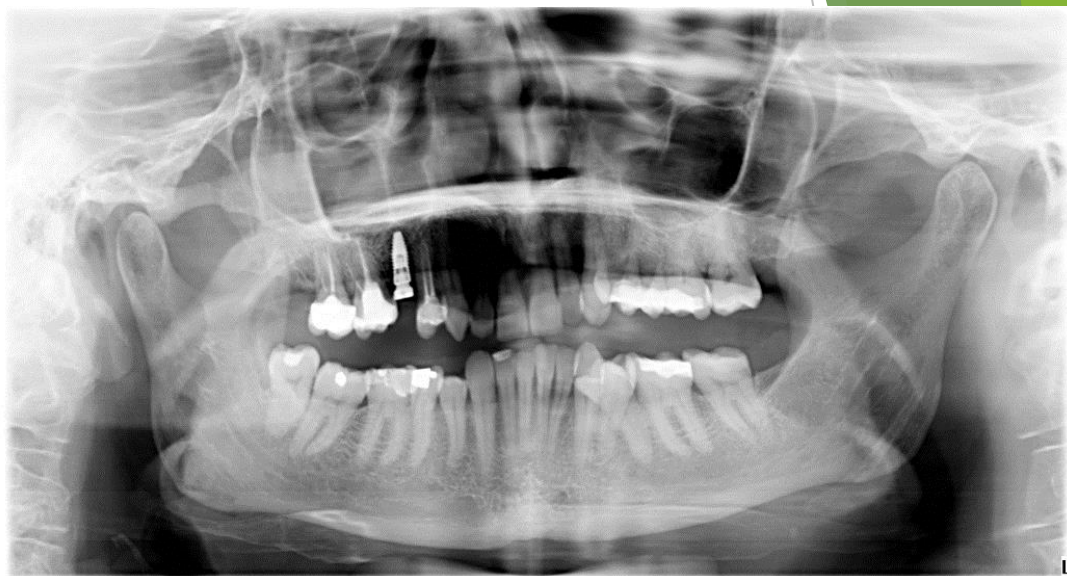43,44: ép

45: OD amalgám tömés

46: MOD kompozit tömés

47: B amalgám tömés

48: O kompozit tömés



# Kezelési terv

Jobb felső második kisőrlő helyére :

*NobelReplace Conical Connection RP 4,3 x 10 mm*

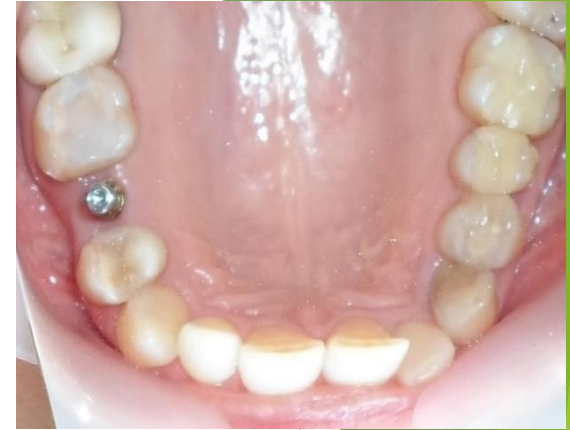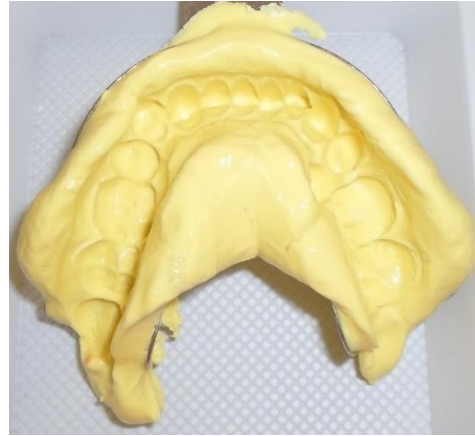implantátumra, cementtel rögzített fémkerámia korona készítése.



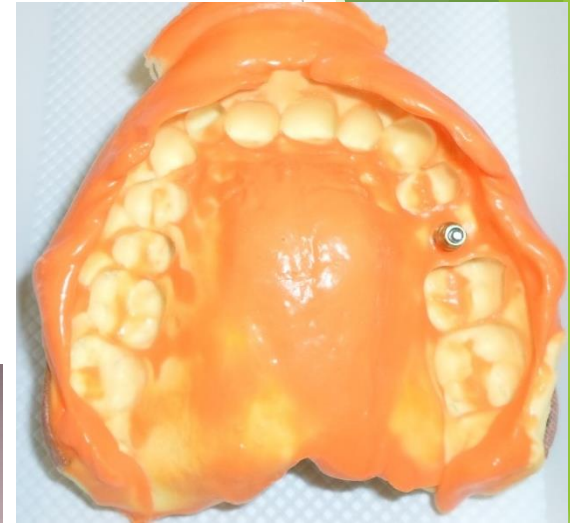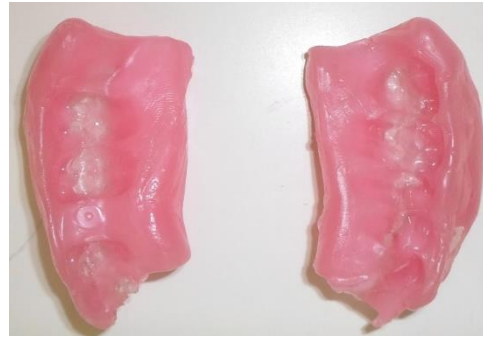


# Lenyomatvételel

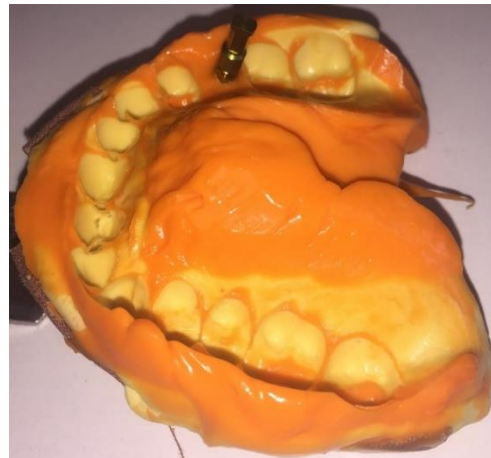1. Alsó (antagonista) fogakról anatómiai lenyomatvételel algináttal (Tropicalgin - Zhermack)



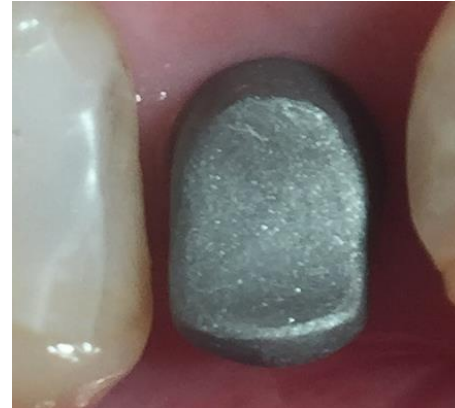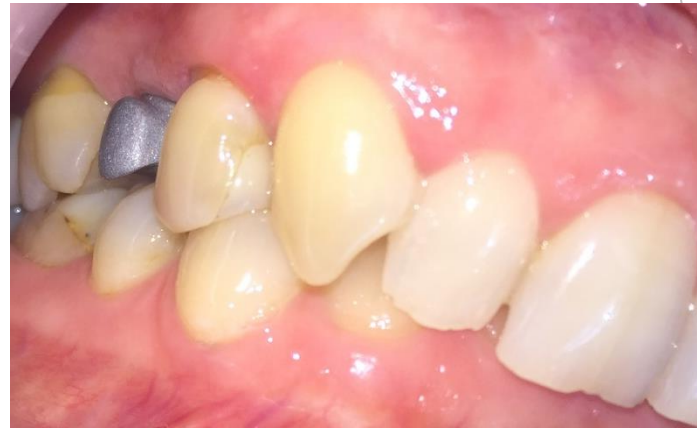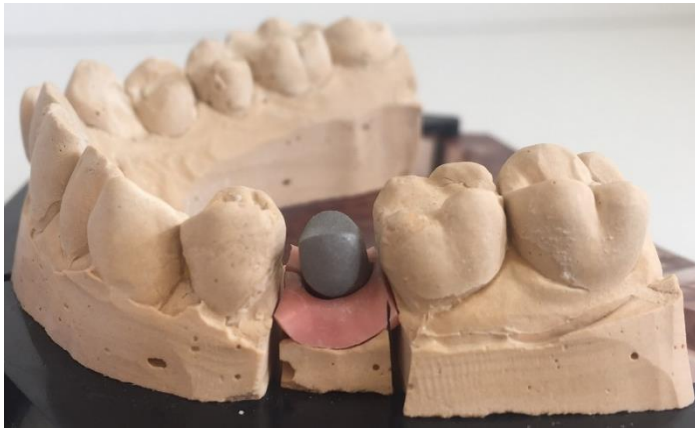2. Felső fogakról és implantátumról zárt kanalas, precíziós szituációs lenyomatvételel A-típusú szilikon lenyomatanyaggal, két fázisú egy idejű lenyomatvételi technikával (Elite HD + , Zhermack), majd a lenyomatvételi fej és a technikai analóg összeillesztése és visszahelyezése a lenyomatba.



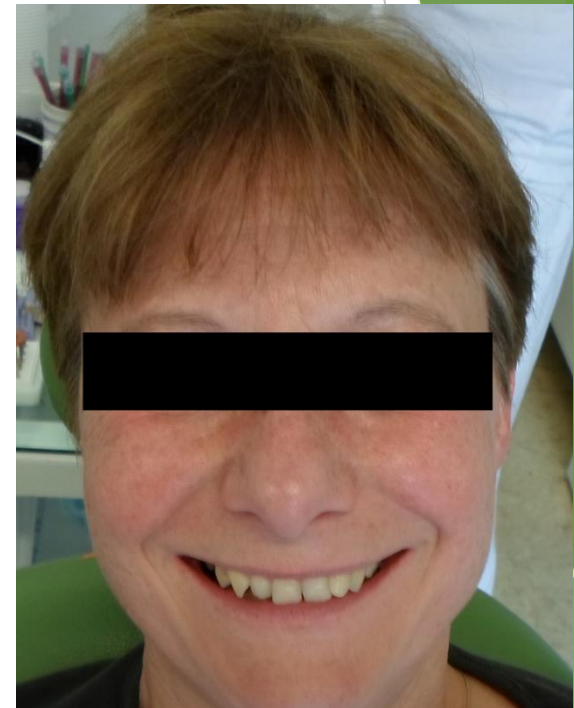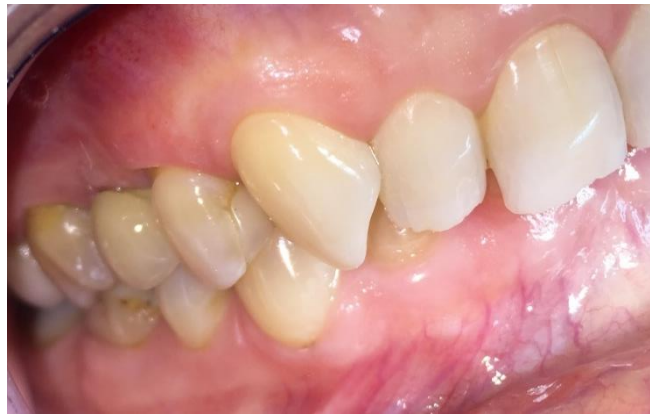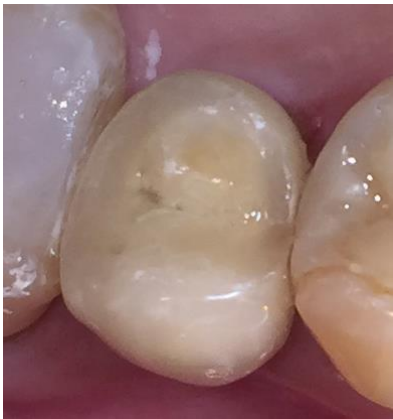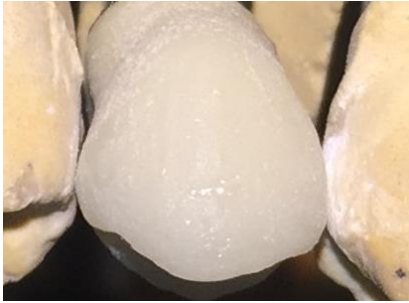3. Viaszharapás/kulcslenyomat



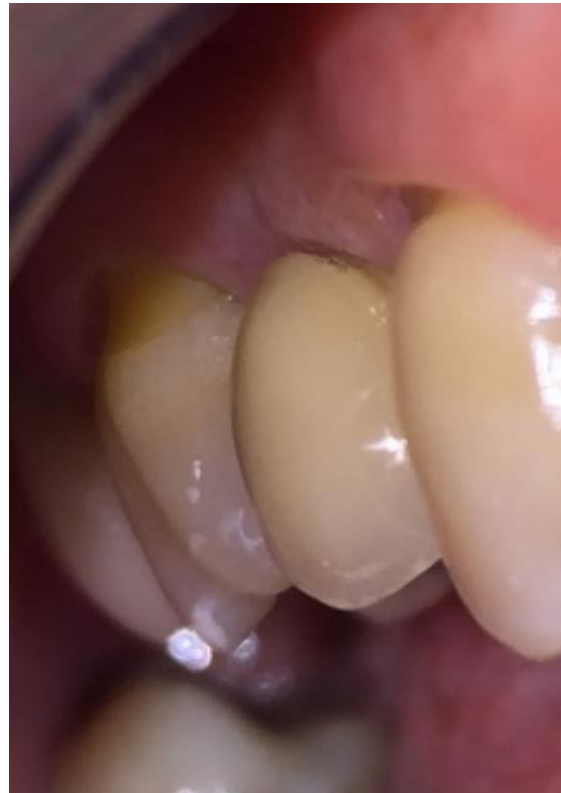# Vázpróba a mintán és szájban, fogszínmeghatározás (A3 - Vita)



# Mattpróba majd a készrevitel, ideiglenes rögzítés (*Tempbond - Kerr*)



## 2 hetes kontroll, végleges rögzítés (Ketac Cem - 3M)



# 8 hetes kontroll

