



**Semmelweis Egyetem Fogorvostudományi
Kar**

Fogászati és Szájsebészeti Oktató Intézet
igazgató: Dr. Kivovics Péter egyetemi docens

<http://semmelweis-egyetem.hu/fszoi/>

<https://www.facebook.com/fszoi>




Krónikus generalizált parodontitis és terápiája

Szerző : dr. Lipták Eszter

Tutor: Dr. Bíró Andrea - osztályvezető
főorvos

Mentor: Dr. Márton Krisztina - egyetemi
docens



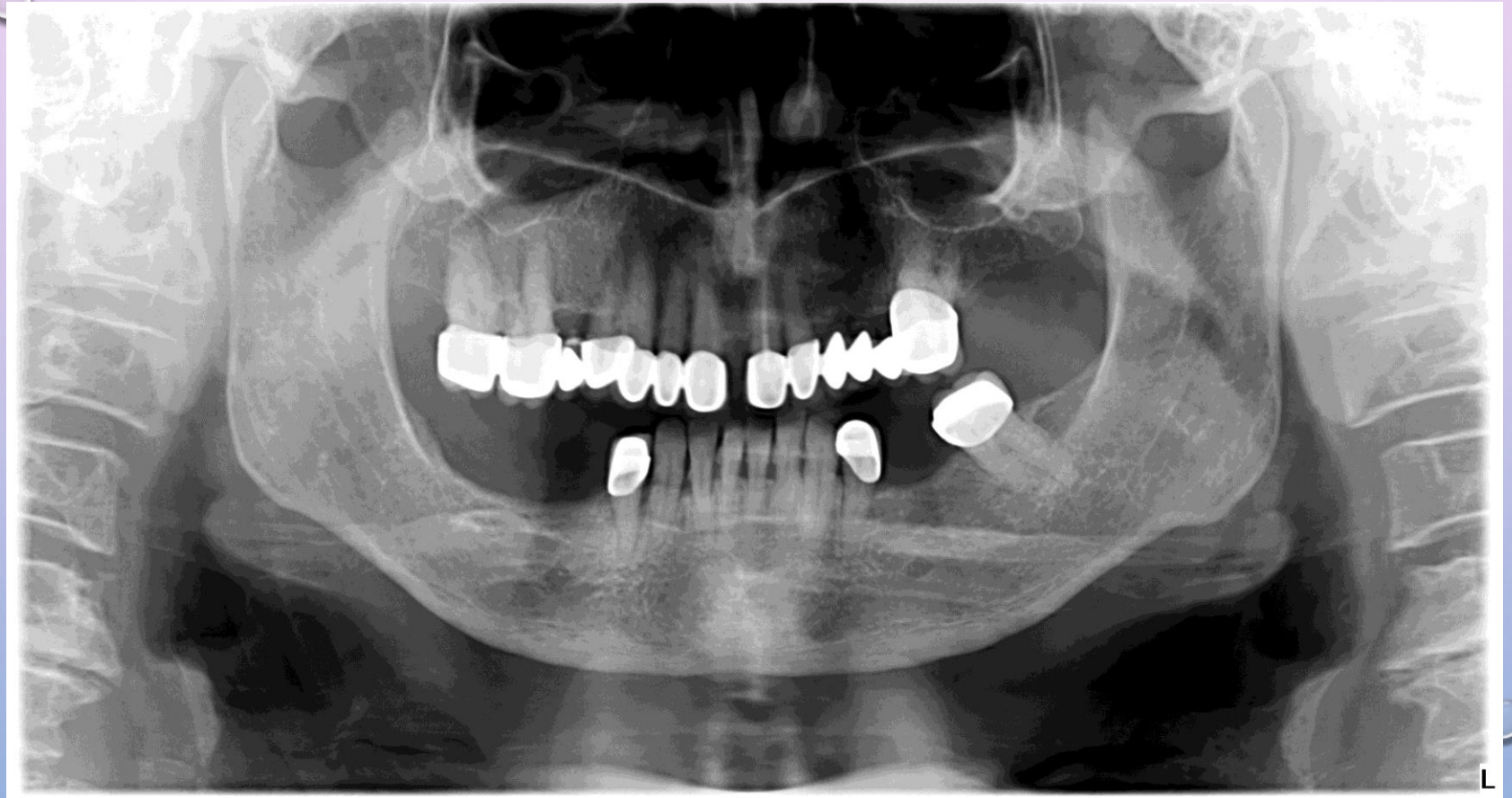
Általános anamnézis

- 70 éves nő páciens
- Nyugdíjas, korábban titkárnő volt
- Általános betegség: magas vérnyomás, csontritkulás
- Gyógyszerek: Betaloc Zok Retard 50 mg (2x), Co-Renitek 20 mg (1x), Frontin 25 mg, Optirize 75 mg (havi2x), D-Vitamin 30000 NE (havi1x)
- Gyógyszerérzékenység, allergia: nem tud róla
- Káros szokás : nincs
- Fogászatra érkezés oka: alsó fogai belső felszínénél fájdalmat érez az ínyén

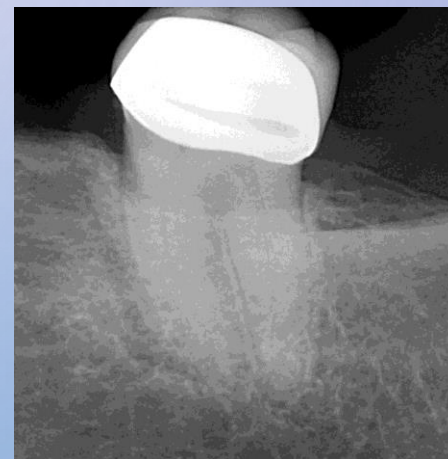
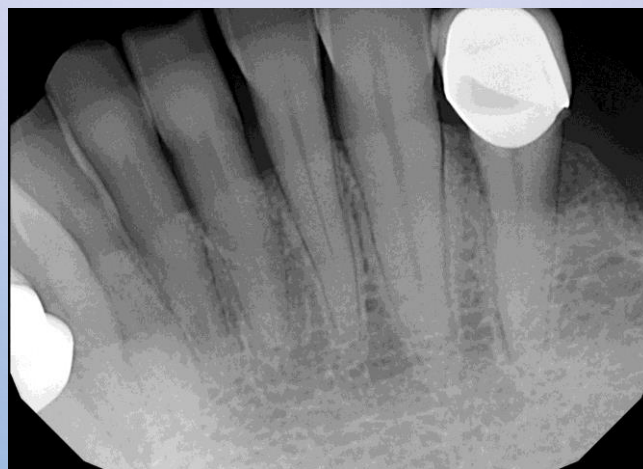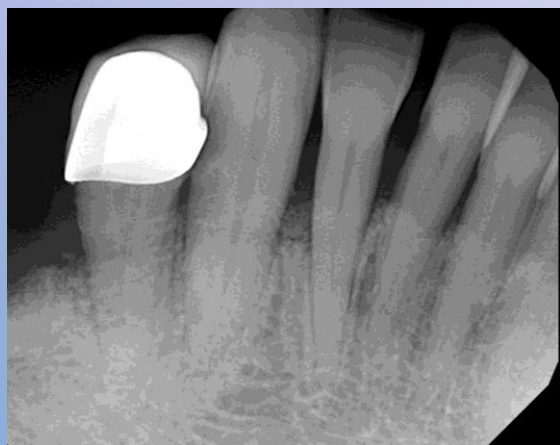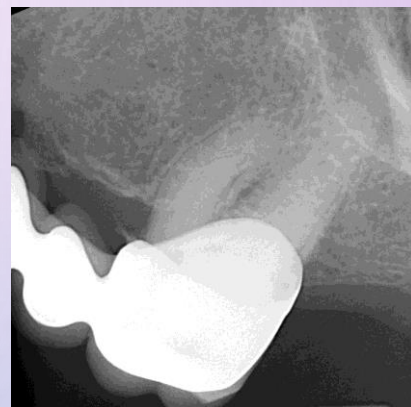
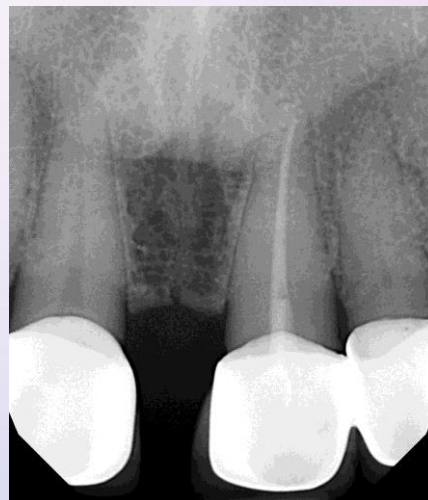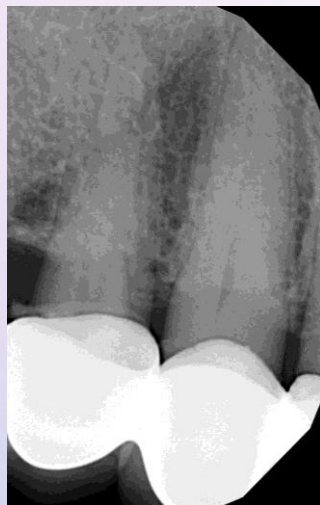
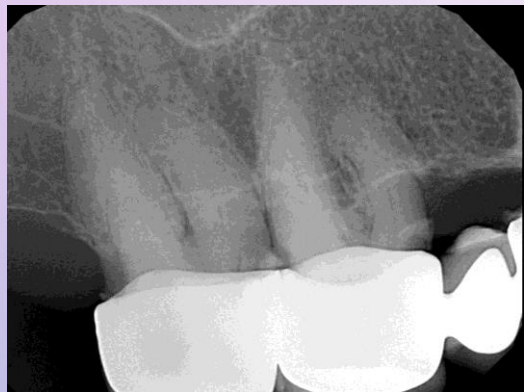Fogászati anamnézis

- Fogmosás: napi 1 x, szájjöblögetőt, fogköztisztítót nem használ
- Fogászatra nem jár rendszeresen, csak ha panasza van
- Utolsó depurálás kb. 3 éve
- Fogmosáskor vérzést és fájdalmat tapasztal alsó fogainál
- Fogmozgathatóságot a jobb alsó 4-es fogánál érez
- Családban a szülők korán elvesztették fogaikat

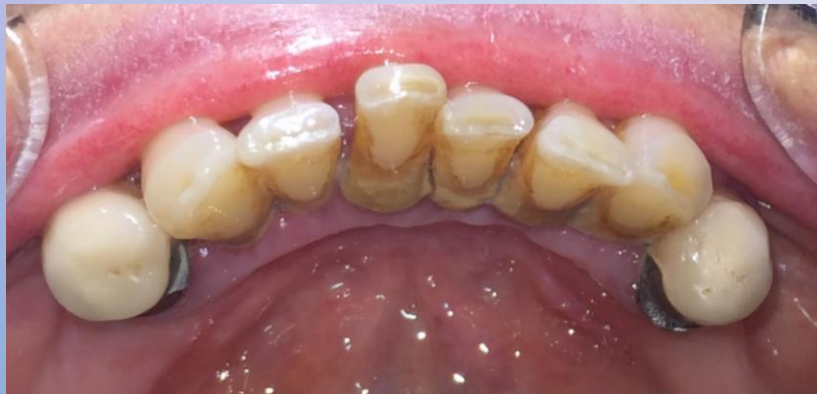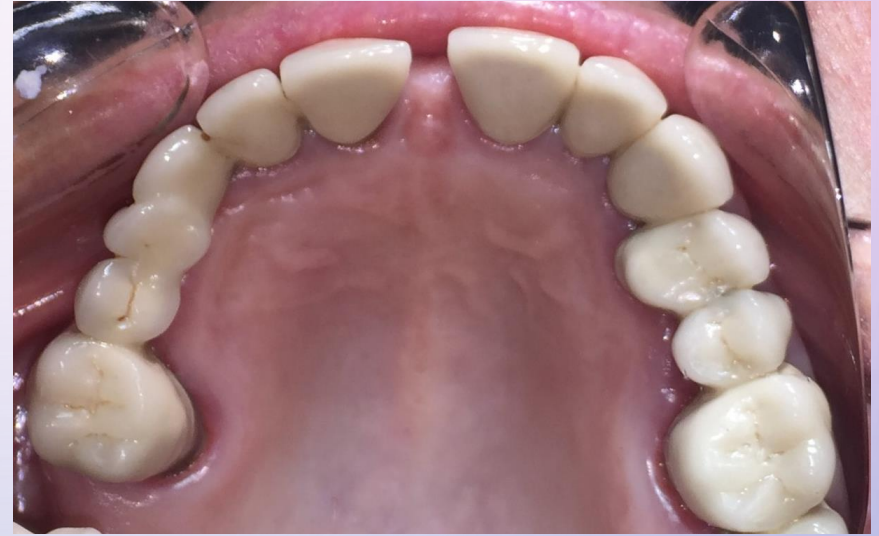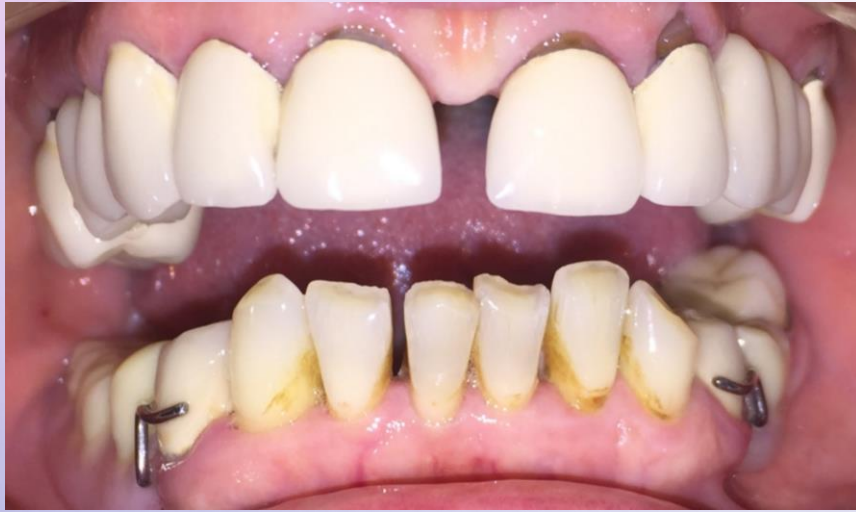Radiológiai státusz - OP felvétel



Radiológiai parodontális státusz



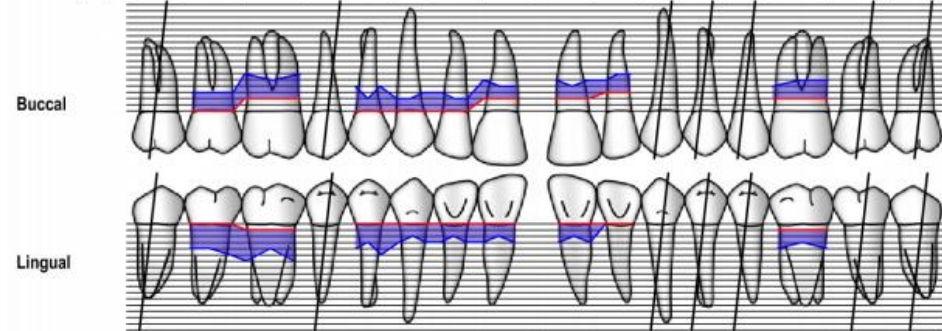
Klinikai státusz



- Klinikai vizsgálat:
 - Szájhygiéne: rossz
 - Fogpótlásai:
 - felül - >15 éves körhíd, elálló koronaszélek, ínyrecesszió
 - alul - >6 éves kapcsos elhorgonyzású részleges fémlemez fogpótlás kapocstartó koronákkal

Parodontális státuszfelvétel

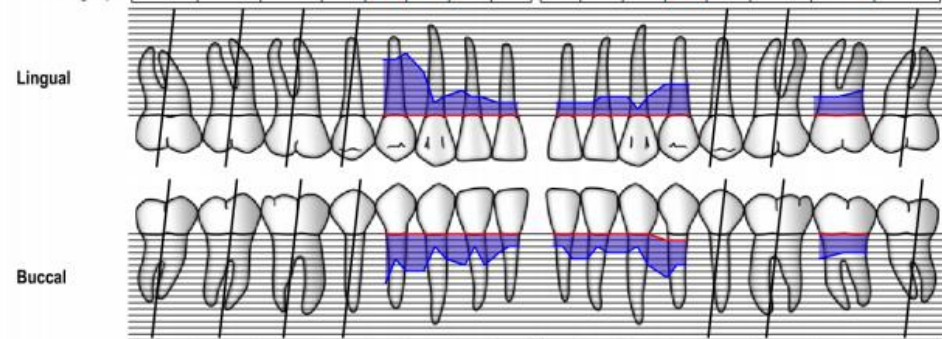
	18	17	16	15	14	13	12	11	21	22	23	24	25	26	27	28
Mobility																
Implant		0	0		0	0	0	0		0				0		
Furcation																
Bleeding on Probing																
Plaque																
Gingival Margin																
Probing Depth																



Gingival Margin	0	0	0	-1	-1	-1	0	0	0	0	0	0	0	0	0	0	0	0	0	0	0	0	0	0	0	-1	-1	-1	
Probing Depth	4	4	5	5	3	5	4	3	5	3	2	3	3	2	3	2	3	2	3	3	0	0	0	0	0	0	3	2	3
Plaque																													
Bleeding on Probing																													
Furcation																													
Note																													

Mean Probing Depth = 3.3 mm Mean Attachment Level = -3.7 mm 0% Plaque 12% Bleeding on Probing

Note																													
Furcation																													
Bleeding on Probing																													
Plaque																													
Gingival Margin																													
Probing Depth																													



Gingival Margin																													
Probing Depth																													
Plaque																													
Bleeding on Probing																													
Furcation																													
Implant																													
Mobility																													

Diagnózis

Krónikus generalizált parodontitis

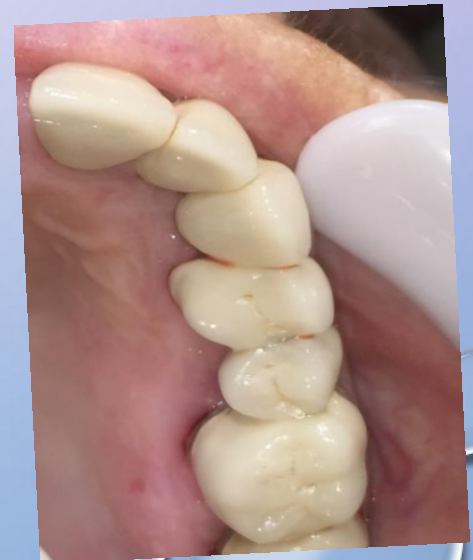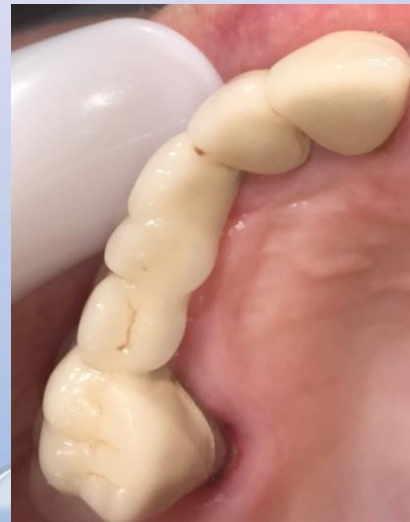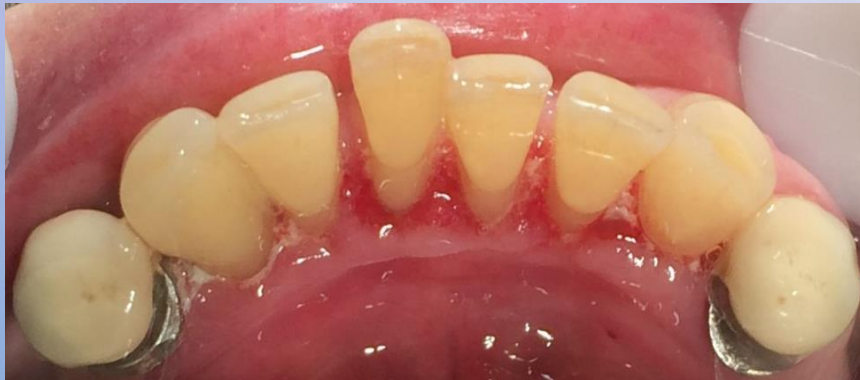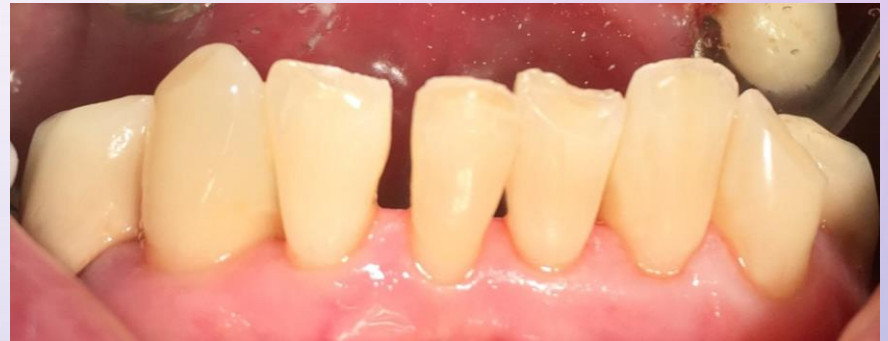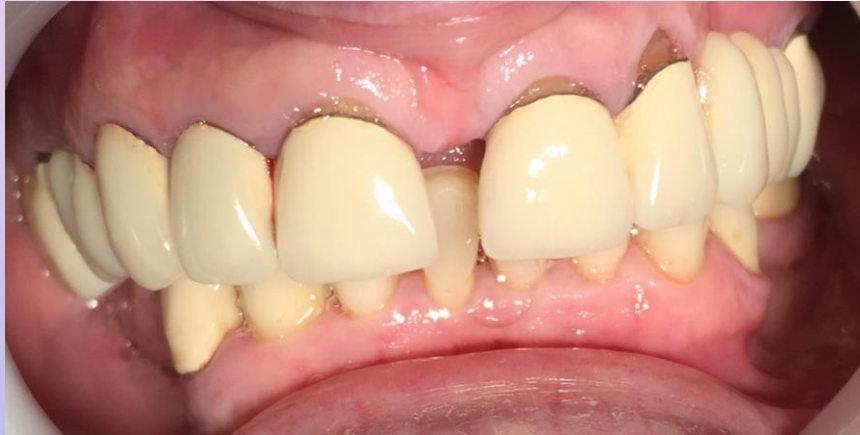Hajlamosító tényezők:

- életkor
- rossz szájhigiéne
- osteoporosis
- genetikai hajlam

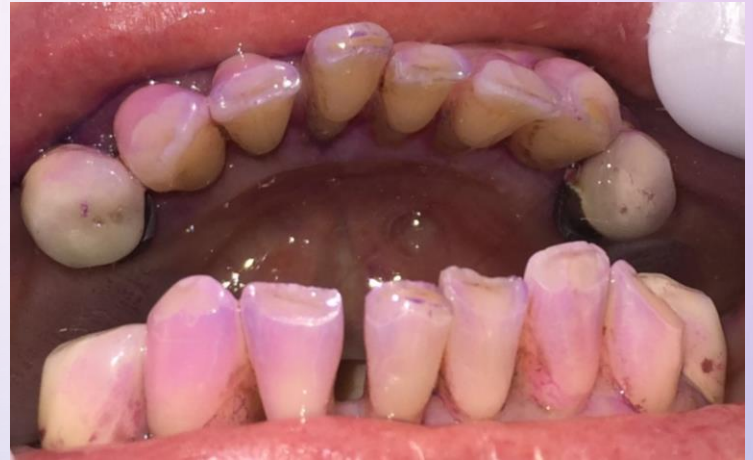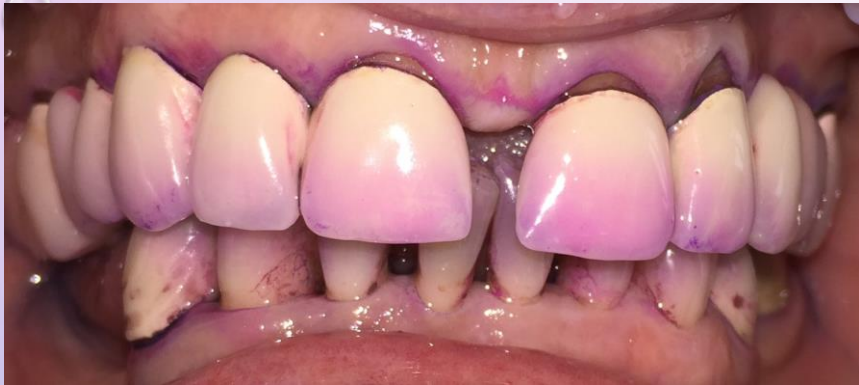Kezelési terv

- 1.** Elsődleges szájhigiénés instruálás, motiválás, felvilágosítás, majd supragingivális depurálás, polírozás, indexek felvétele, antibiotikum felírása
- 2.** Subgingivális depurálás, gyökérsimítás illetve zárt küret végzése
16,14,33,34,42,43,44 fogakon – *antibiotikumos védelemben*, majd:
 - Plakkretációs faktorok eliminálása – elálló koronaszélek korrekciója
 - Végleges egyéni szájhigiénés tanácsadás, instruálás, motiválás, kontrollra visszahívás (6 hét múlva)
- 3.** Kérdéses prognózisú fogak esetleges eltávolítása antibiotikumos védelemben (44)
- 4.** Kontrollvizsgálat, szájhigiénés, parodontális, gingivális indexek ismételt felvétele, összehasonlítás a kiindulási értékekkel, újraértékelés
- 5.** Meglévő fogpótlások cseréje, megmaradó fogak átcsiszolása vállas preparációval, majd új fogpótlás készítése

Depurálás, polírozás után



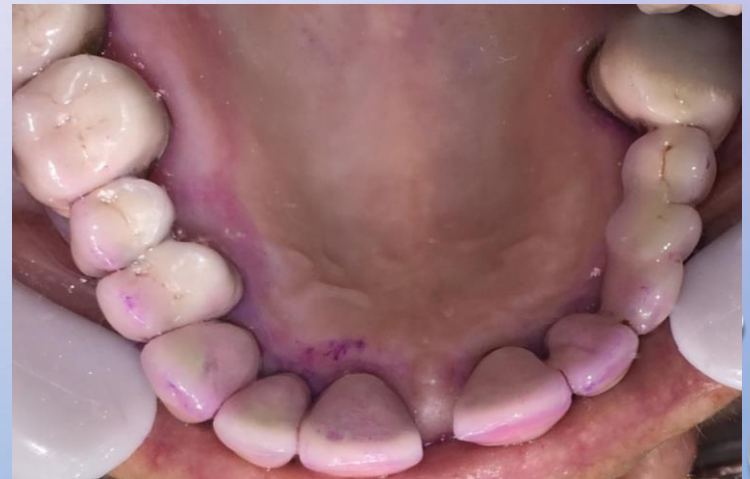1. Kontrollvizsgálat, plakkfestés



A hölgy a fogpótlását nem szeretné egyelőre lecserélni, anyagi okokra hivatkozva.

Meglévő pótlásának korrekciójától (elálló koronaszélek) teljesen elzárkózott.

További kezelésre nem jelentkezett.



Köszönöm a figyelmet!