



# Semmelweis Egyetem Fogorvostudományi Kar Fogászati és Szájsebészeti Oktató Intézet


igazgató: Dr. Kivovics Péter egyetemi docens

<http://semmelweis-egyetem.hu/fszoi/>

<https://www.facebook.com/fszoi>

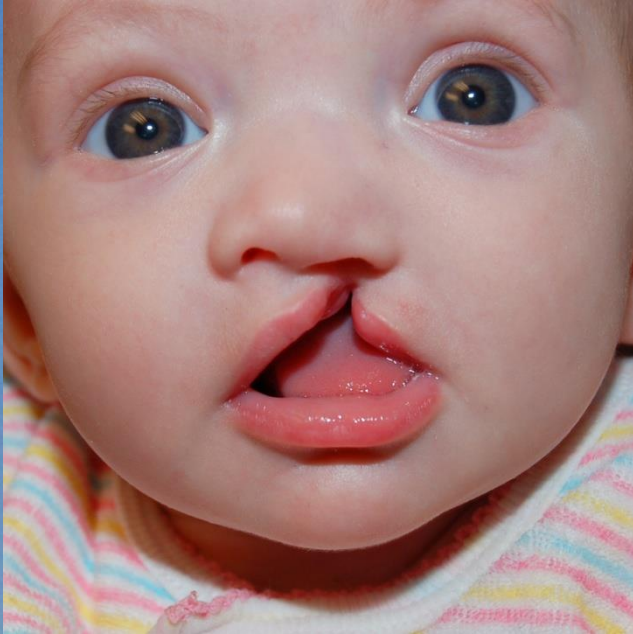

## Felnőtt hasadékosok helyreállító protetikai ellátásának lehetőségei



Dr. Kivovics Péter  
Dr. Katona István  
Dr. Makra Dániel  
Dr. Németh Orsolya

# Archasadékok



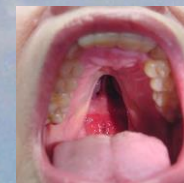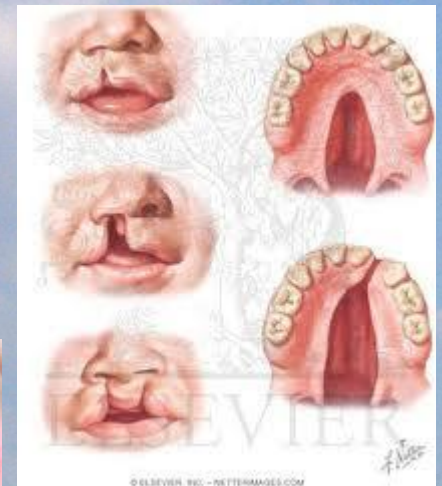
- Az archasadék az ajak- és a szájpadhasadék összefoglaló neve, melynek oka az ajak és/vagy a szájpadnyúlványok tökéletlen vagy hiányos egyesülése intrauterin korban. Ez a fejlődési rendellenesség a későbbiekben jelentős problémákat okoz a táplálkozás, a hangképzés, valamint az esztétika terén. Magyarországi incidencia: 2.02‰

<http://nmcleft.org/>

<http://madamenoire.com/338575/celebrities-with-physical-deformities/24/>

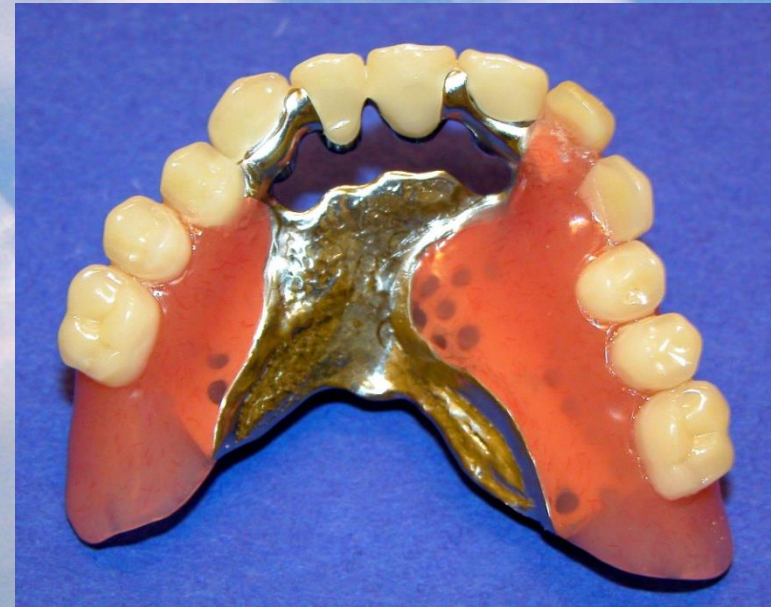FLETCHER S. G.: *Diagnosing speech disorders from cleft palate*. Grune and Stratton, New York, 1978;

<https://dnbhelp.files.wordpress.com/2011/10/cleft-lip-and-palate1.jpeg>



# Komplex rehabilitáció lépései életkor szerint

- 1.hét:
  - A beteg bemutatása abban az intézményben, ahol a komplex kezelést elvégzik
  - Diagnózis, dokumentáció
  - Kezelési terv
  - Széles egyoldali vagy kétoldali ajak-és szájpadhasadék esetén lenyomatvétel, szájpadlemez készítése
- 4.hónap:
  - Ajakhasadék zárása
- 12-18.hónap:
  - Szájpadhasadék zárása
- 2.év:
  - Logopédiai kezelés kezdete
- 5-6.év:
  - Az ajak korrekciós műtété
  - Intenzív beszédgyakorlat kezdete
- 6-10.év:
  - Beszédjavító műtét (garatplasztika, lágyszájpad-revízió)
  - Állcsont ortopédiai fogszabályzó kezelés kezdete
- 8-12.év:
  - Csonttranszplantáció
  - Fogszabályzó kezelés kezdete
  - Szükség esetén ajak, orralap, columella korrekciós műtété
- 18.év:
  - Állcsont(ok) esetlegesen szükséges korrekciós műtété
- 18.évtől:
  - Az orr porcós vázának korrekciós műtété
  - A kezelési program végétével **protetikai rehabilitáció**
- Időponthoz nem kötött
  - Sikertelen műtét esetén a maradék hasadék mielőbbi zárása
  - Rendszeres fogászati ellátás
  - Évente egyszer ellenőrzés, pontos dokumentáció



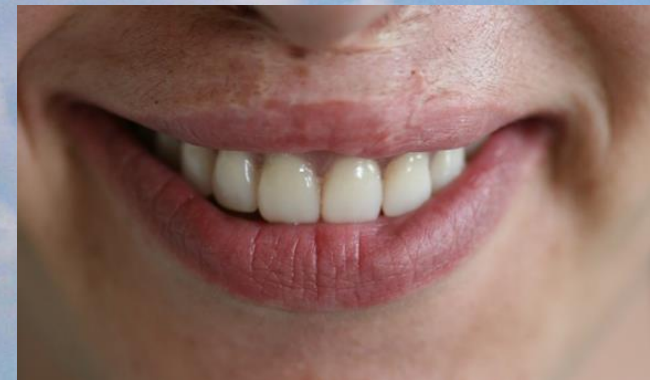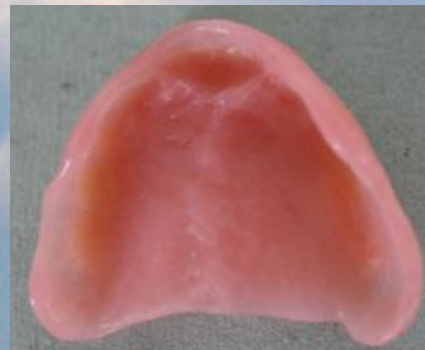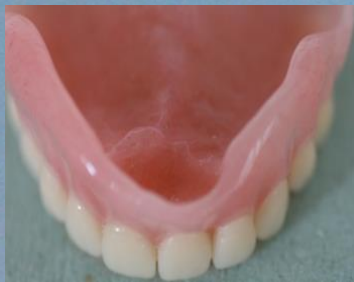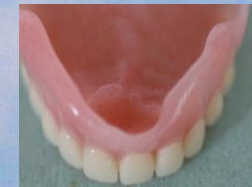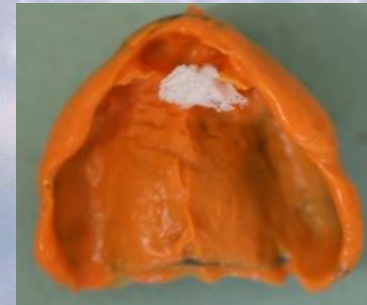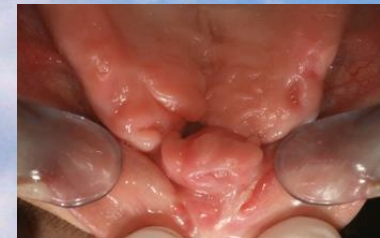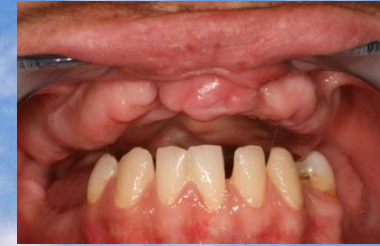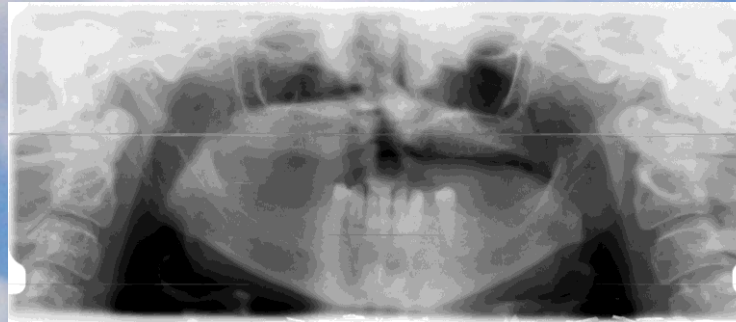
# Protetikai rehabilitáció

- **Protetikai ellátás szükséges:**
  - Maxilláris hypoplasia korrigálása
  - Rendellenes occlusio viszonyok helyreállítása
  - Hiányzó fogak pótlása
  - Fennmaradó állcsont-defektus korrigálása
- **A protetikai ellátás célja:**
  - Sztomatognáth rendszer funkciójának helyreállítása
  - Beszéd és hangképzés segítése
  - Arc esztétikájának javítása
  - A nyelési funkció lehetővé tétele
- **A rehabilitációt befolyásoló tényezők:**
  - Csont és lágyszövet defektusok
  - Heges és feszes nyálkahártya
  - A meglévő fogak alak, számbeli és helyzeti rendellenességei
  - Szabálytalan fogív
  - A felső fogív saggitalis és transversalis irányú beszűkülése
  - Maxilla micrognathia
  - Mandibula pseudoprognathia
  - Rendellenes occlusio, artikulációs viszonyok
  - Szájnyitási nehézségek, microstomia
  - Oronasalis fistula
  - Vestibulum mélységének csökkenése
- **A protetikai ellátás kivitelezése:**
  - Pótlások készítése mindig csak a fogívek növekedésének befejeztével, stabil maxilla és mandibula viszonyok kialakulásakor kezdődhet, a sebészi és fogszabályozó kezelés befejeztével
  - Javasolt kivehető és kombinált fogpótlás is



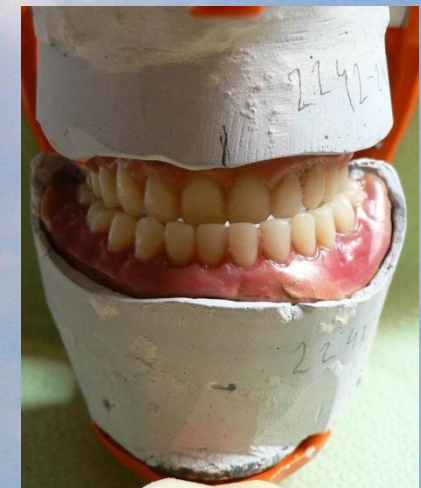
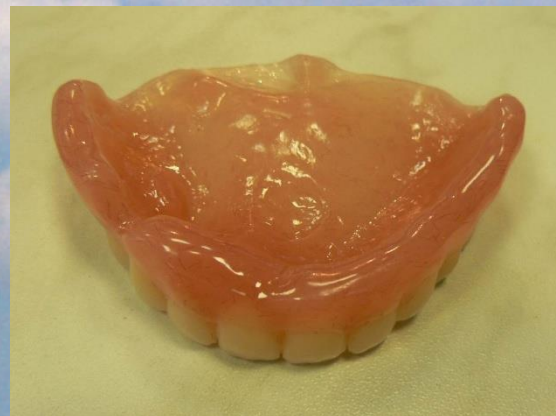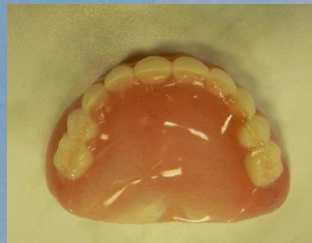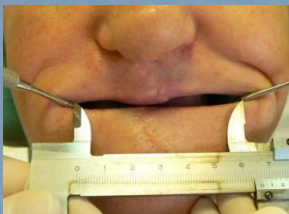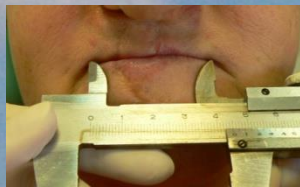
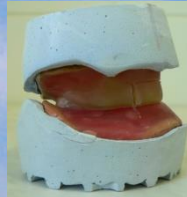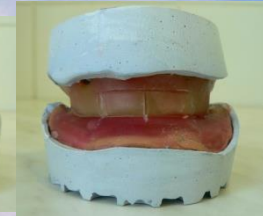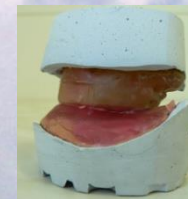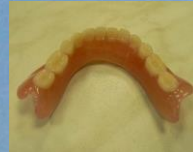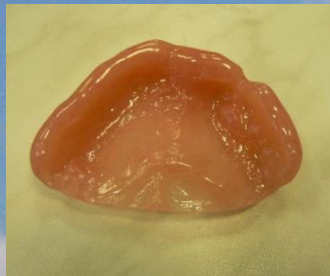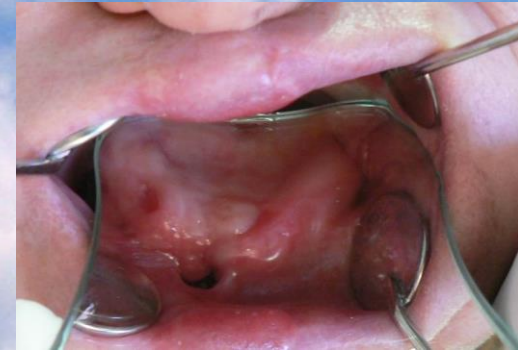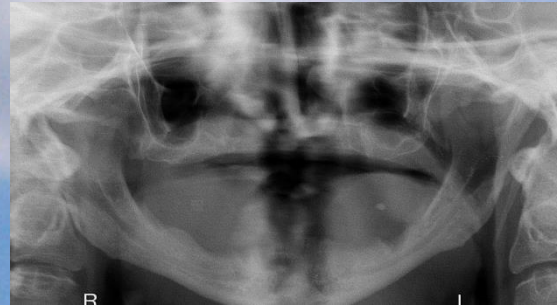
# A protetikai rehabilitáció fő kívánalmai teljes felső foghiány esetén (1.)

- A teljes felső fogpótlást stabilizáló szívóhatás hasadékos esetben is kialakítható
- Az esztétikai hatás (29 éves nőbeteg) kiemelt fontosságú
- Az új fogív kialakításához felhasználható az antagonista fogazat
- Ez az igazi esztétikai fogászat



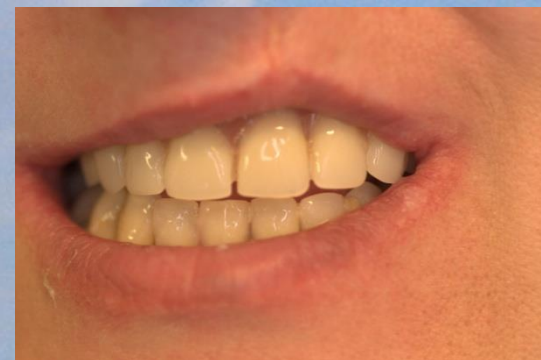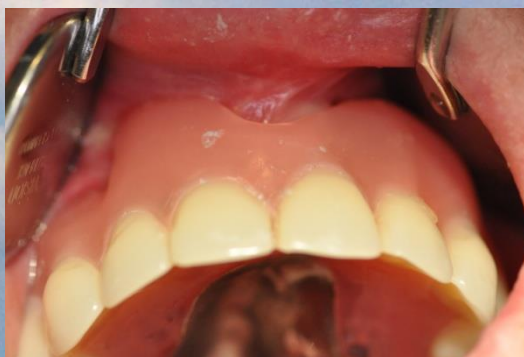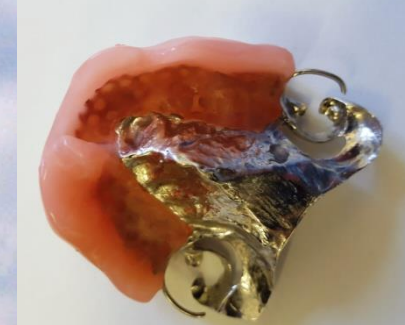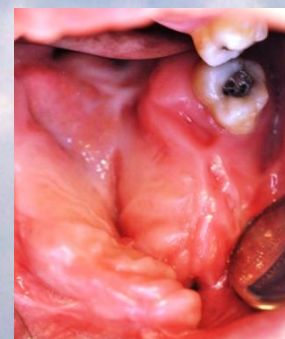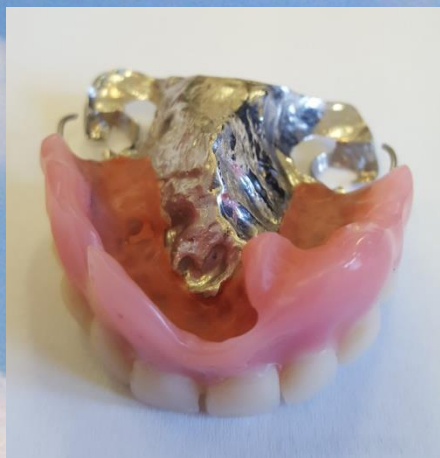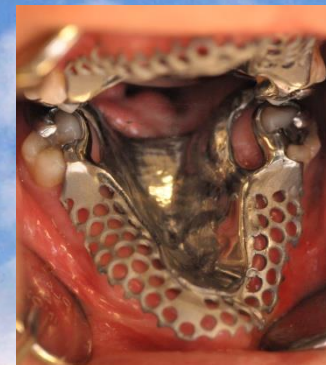
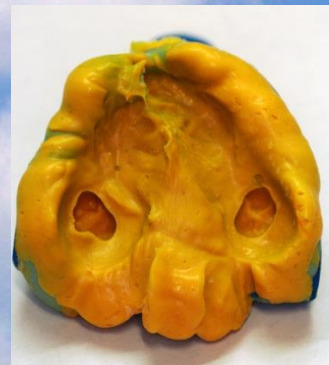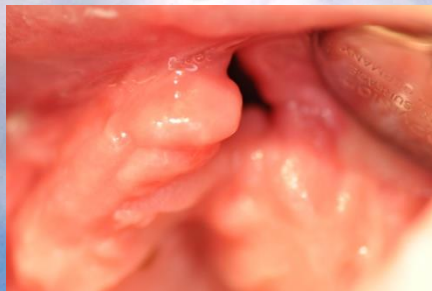# A protetikai rehabilitáció fő kívánalmai teljes aló-felső foghiány esetén (2.)

- A relatív progénia nem korigálható
- A bilatárális balance artikulációs forma kialakítása javasolt



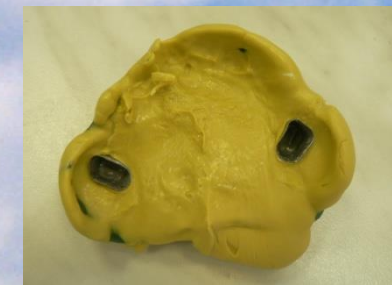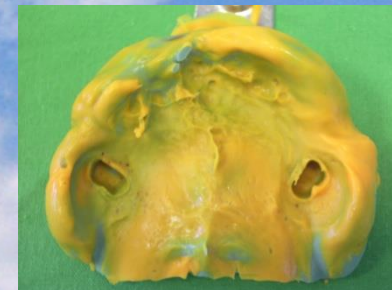
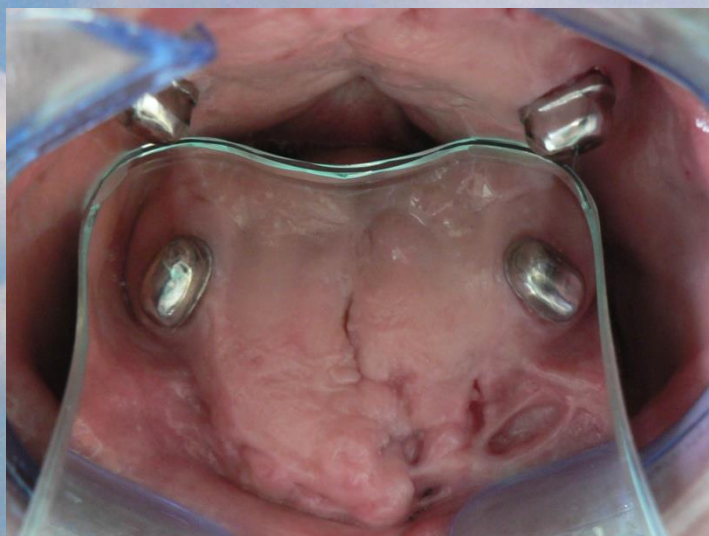
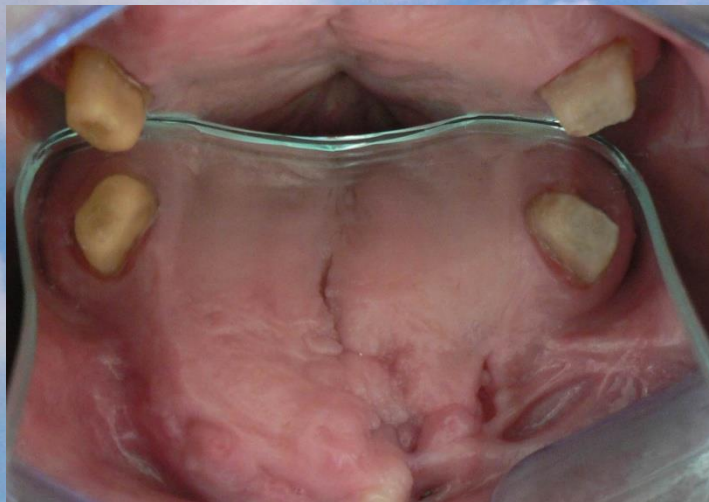
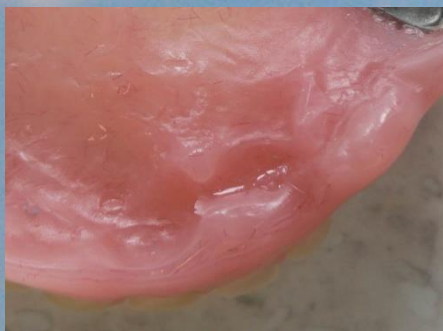# A protetikai rehabilitáció fő kívánalmai szubtotális foghiány esetén (3.)

- Az oro-nazális kommunikációt fedhetjük fedőlemezzel, és/vagy obturátorral.
- Az új fogív kialakításával hozzájárulunk az esztétikai rehabilitációhoz és a megfelelő centrális okklúziós pozíció kialakításához
- A pseudoprogénia a megfelelő fogív kialakításával csökkenthető



# A protetikai rehabilitáció fő kívánalmai szubtotális foghiány esetén (4.)

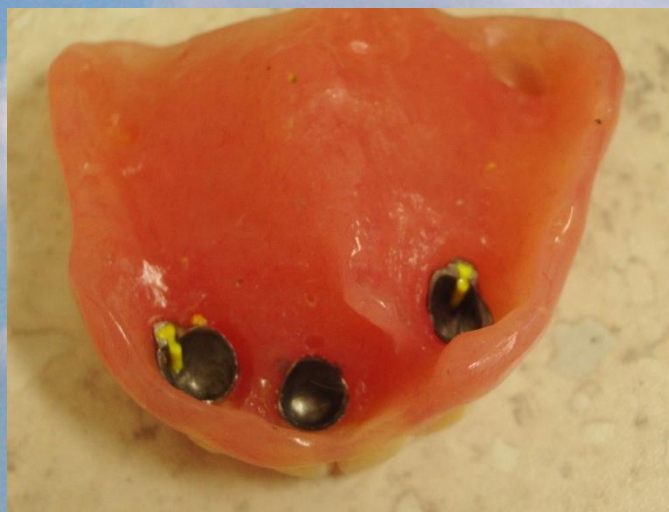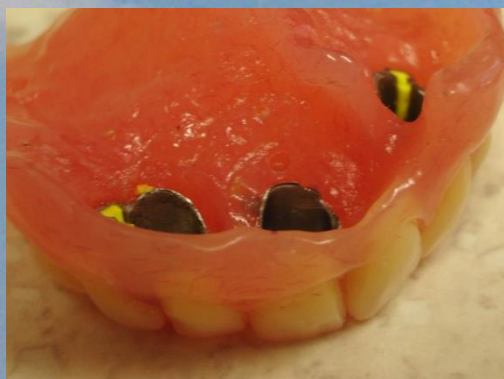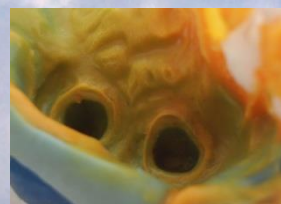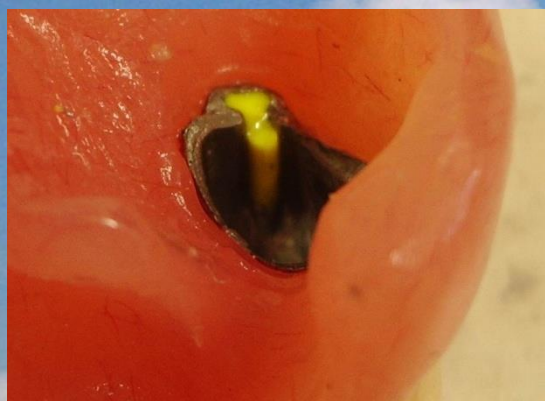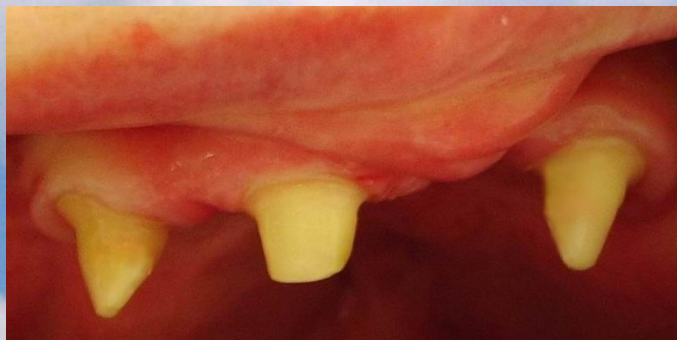
- A telszkópos-overdentures megoldás jó megtámasztási lehetőséget biztosít és hatékony a billenésgátlásban





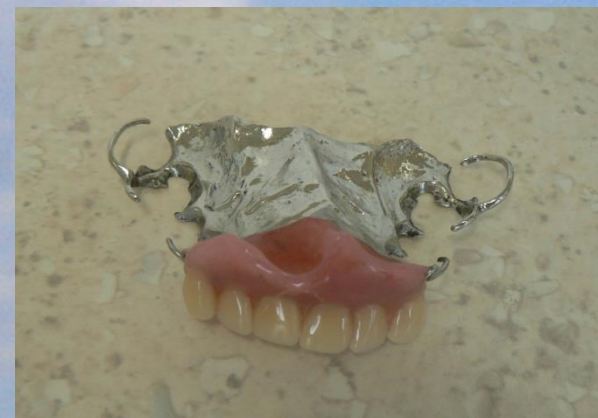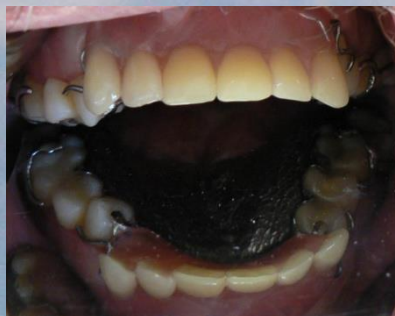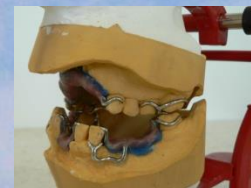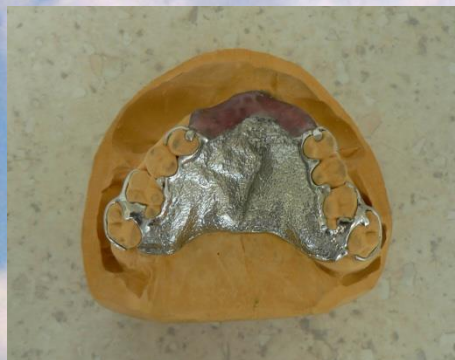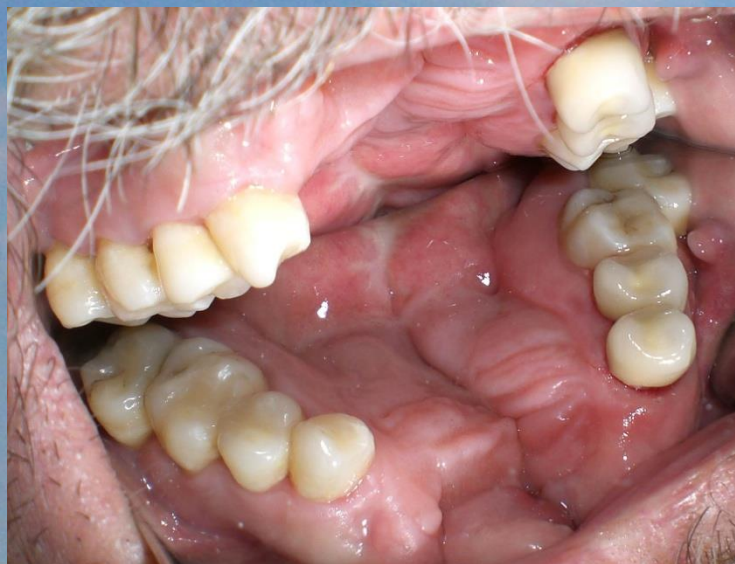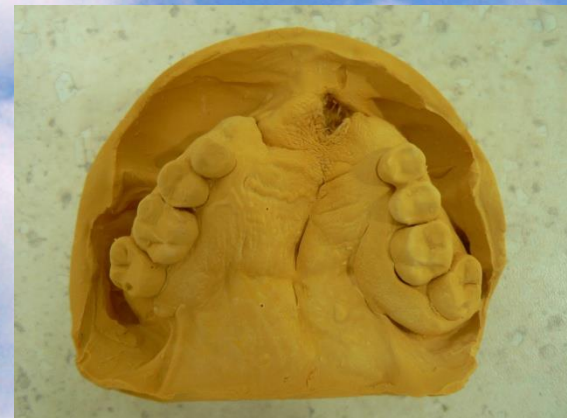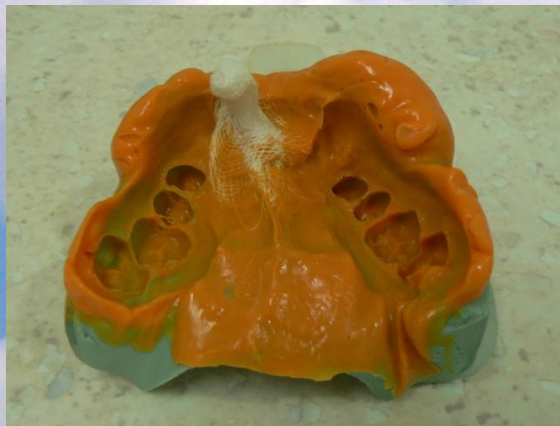# A protetikai rehabilitáció fő kívánalmai szubtotális foghiány esetén (Virofix)(5.)

- A tetszkópos-overdenture megoldás jó megtámasztási lehetőséget biztosít
- Amennyiben mód van rá, tehermentesíteni kell a praemaxilla területét



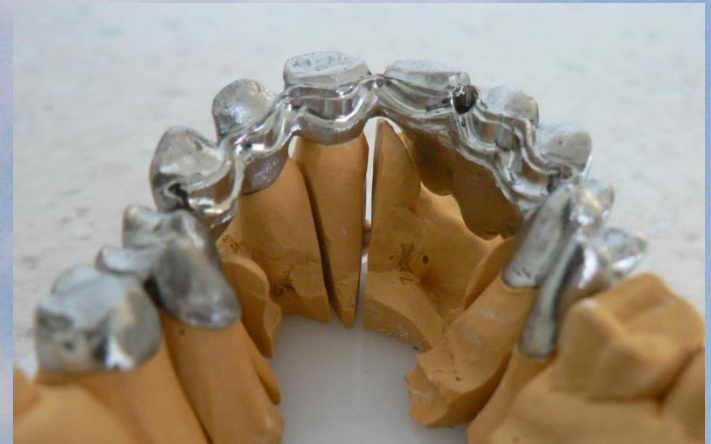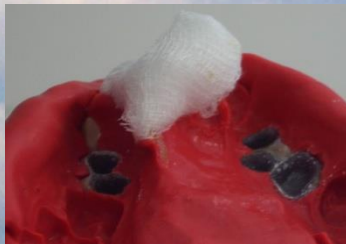
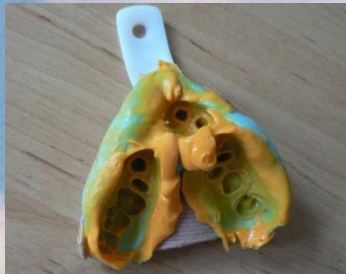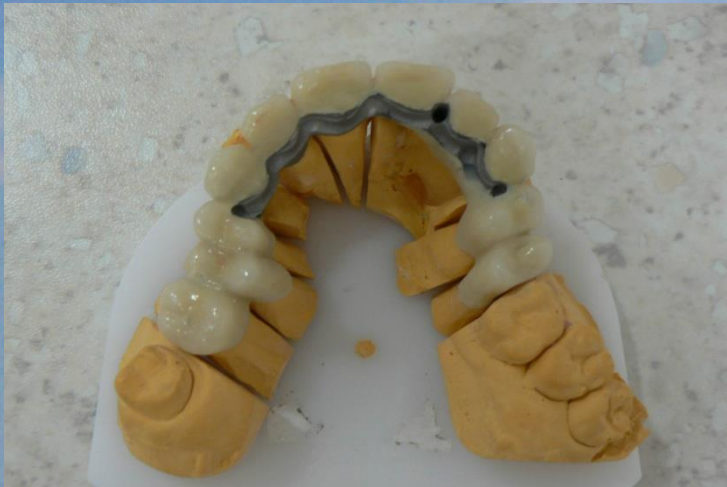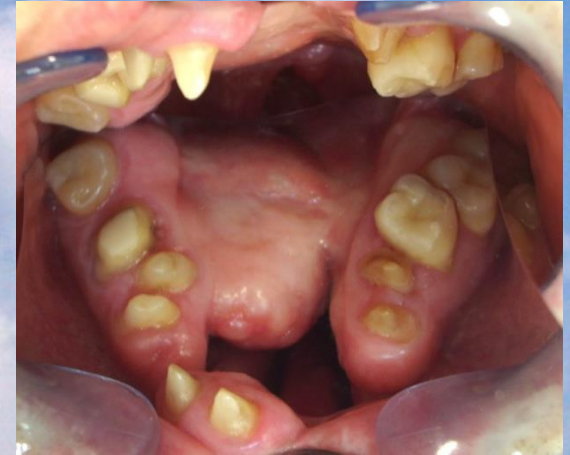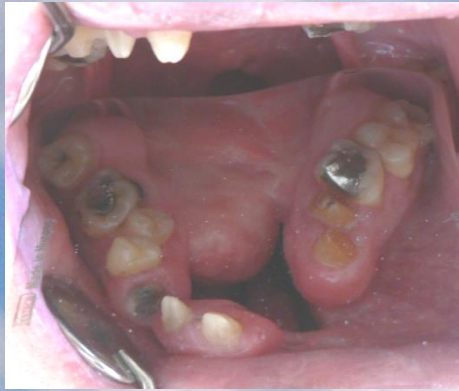# A protetikai rehabilitáció fő kívánalmai részleges féMLEMEZES pótlás esetén (6.)

- Hangsúlyt kell fektetnünk a dentális megtámasztásra és a merev elhorgonyzásra
- Amennyiben mód van rá, tehermentesíteni kell a praemaxilla területét



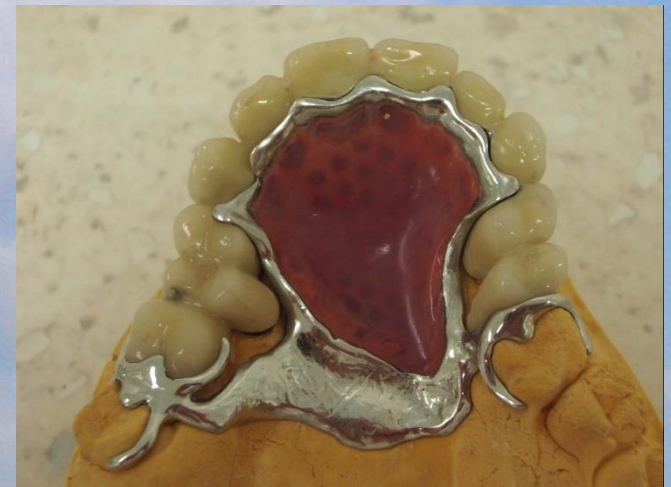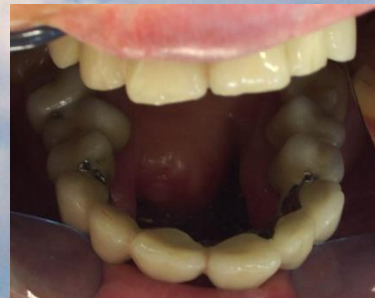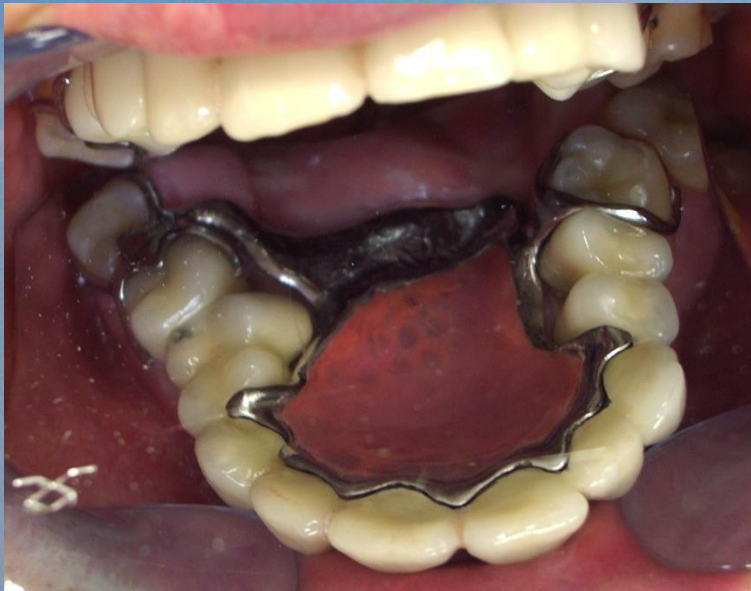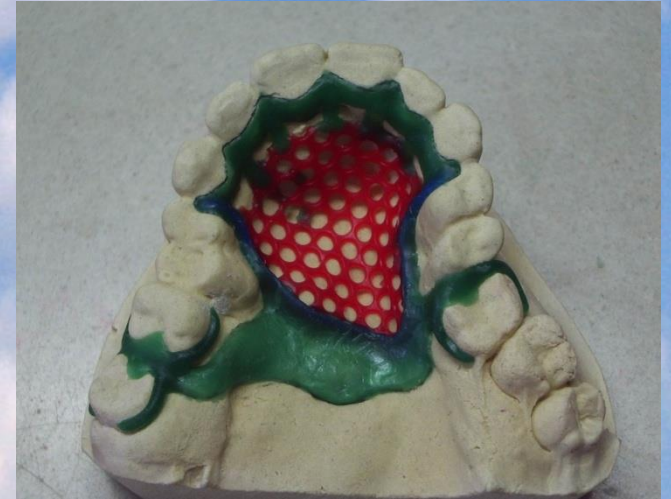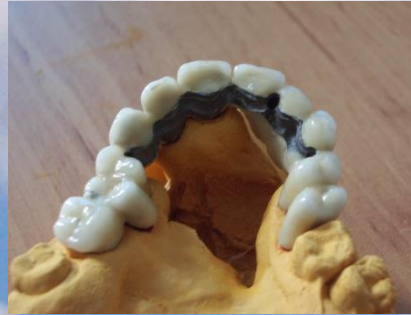# A protetikai rehabilitáció fő kívánalmai praemaxillában található fogak esetén esetén (7.)

- Hangsúlyt kell fektetnünk a dentális megtámasztásra és a merev elhorgonyzásra
- Tehermentesíteni kell a praemaxilla területét



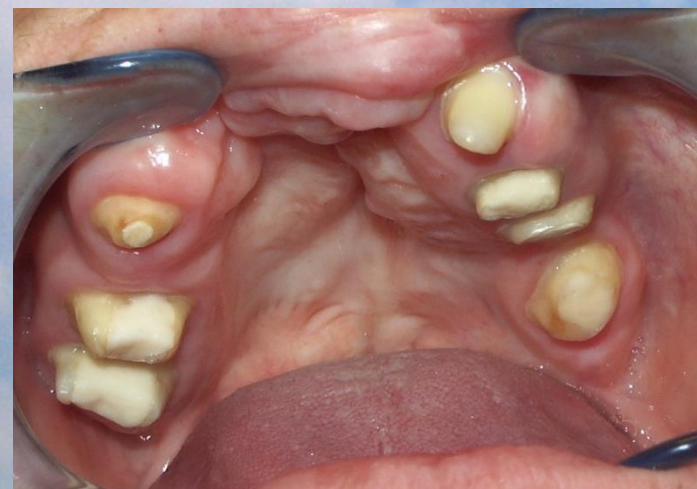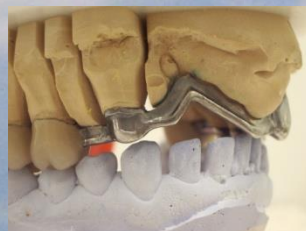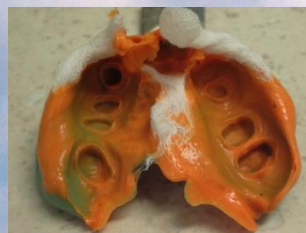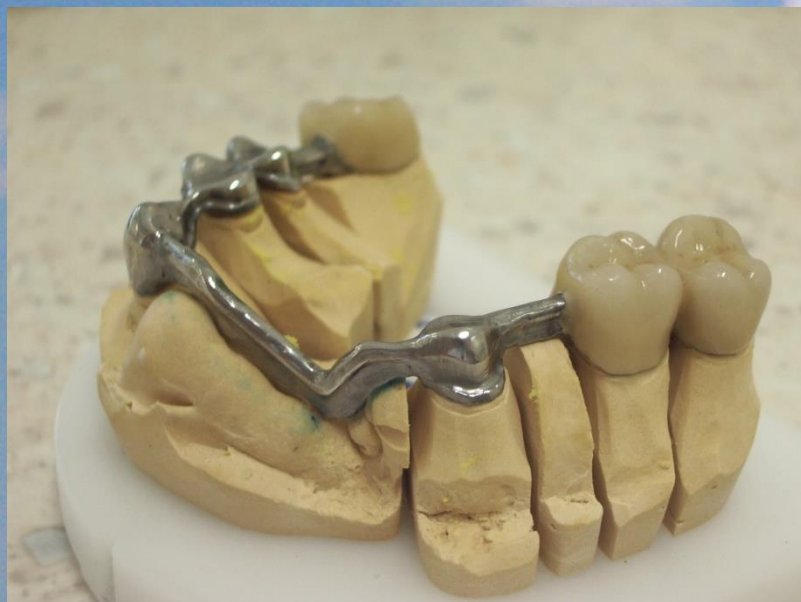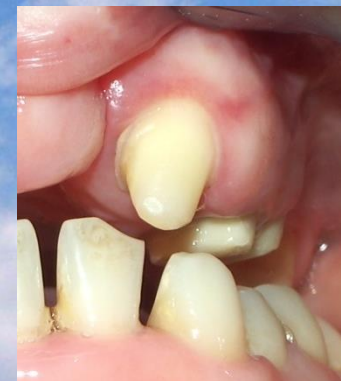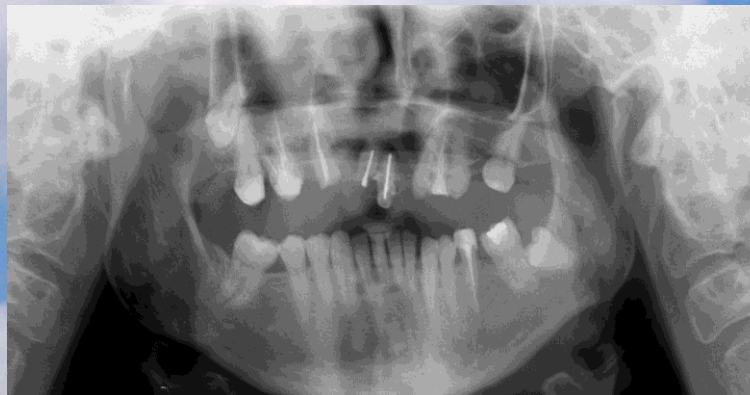# A protetikai rehabilitáció fő kívánalmai praemaxillában található fogak esetén esetén (7.)

- Hangsúlyt kell fektetnünk a dentális megtámasztásra és a merev elhorgonyzásra
- Tehermentesíteni kell a praemaxilla területét
- Linguális matrix kialakítása



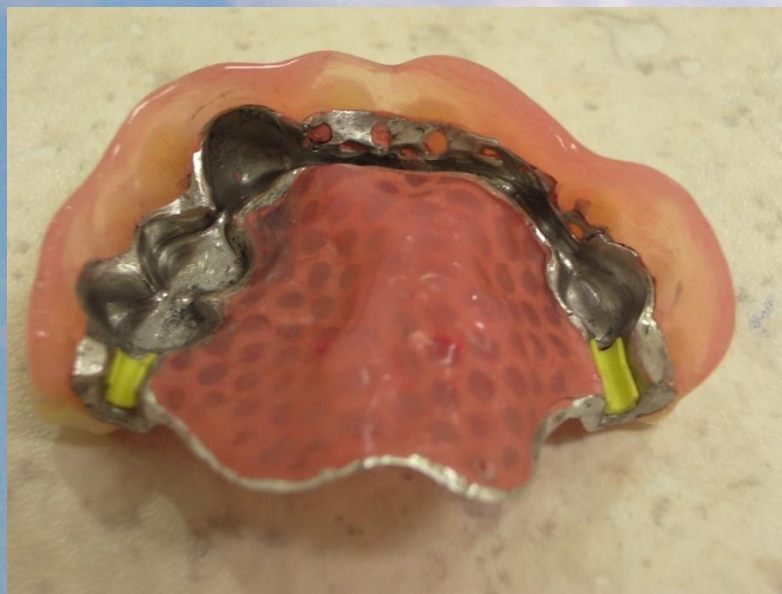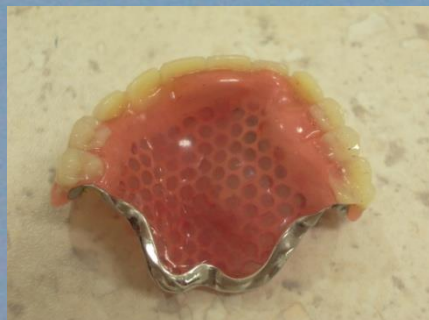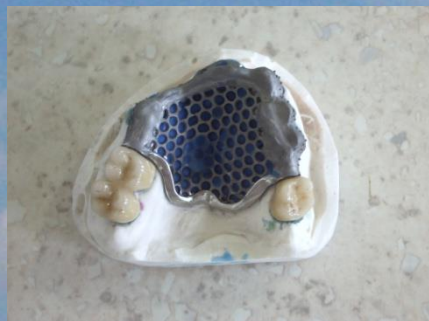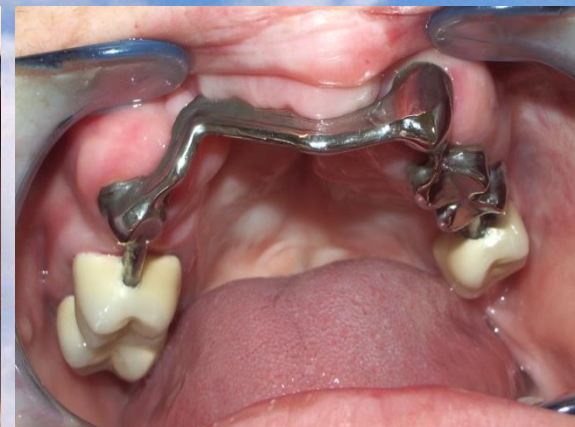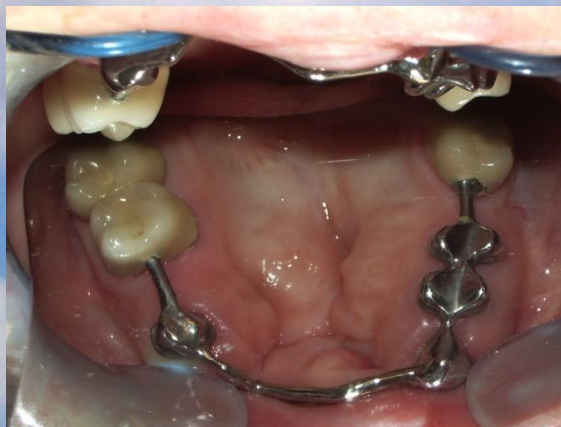# A protetikai rehabilitáció fő kívánalmai mobilis praemaxilla esetén (8.)

- Hangsúlyt kell fektetnünk a dentális megtámasztásra és a merev elhorgonyzásra
- Tehermentesíteni kell a praemaxilla területét
- Linguális matrix kialakítása

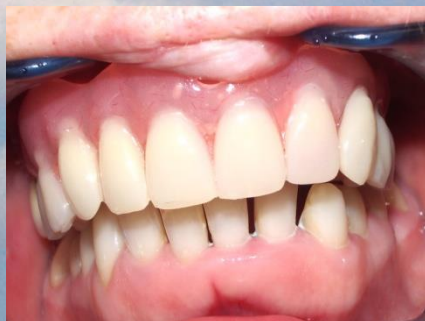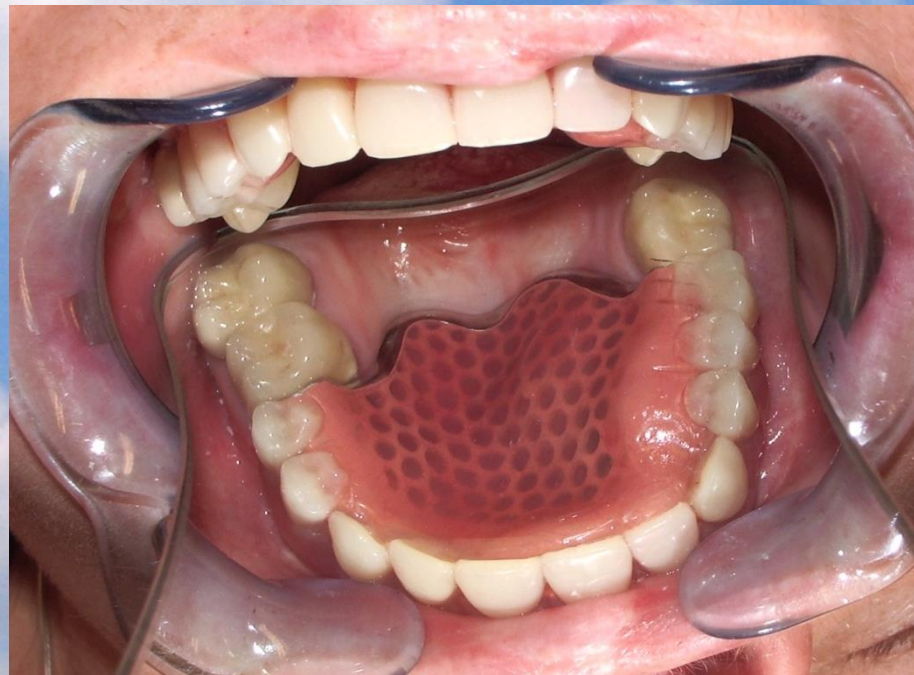
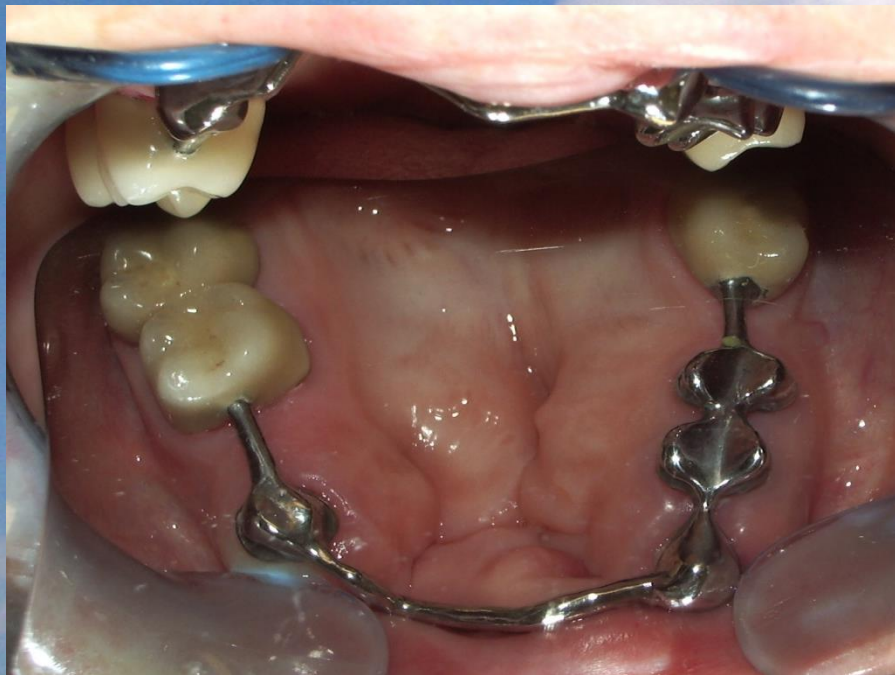


# A protetikai rehabilitáció fő kívánalmai mobilis praemaxilla esetén (8.)

- Hangsúlyt kell fektetnünk a dentális megtámasztásra és a merev elhorgonyzásra
- Tehermentesíteni kell a praemaxilla területét
- Linguális matrix kialakítása

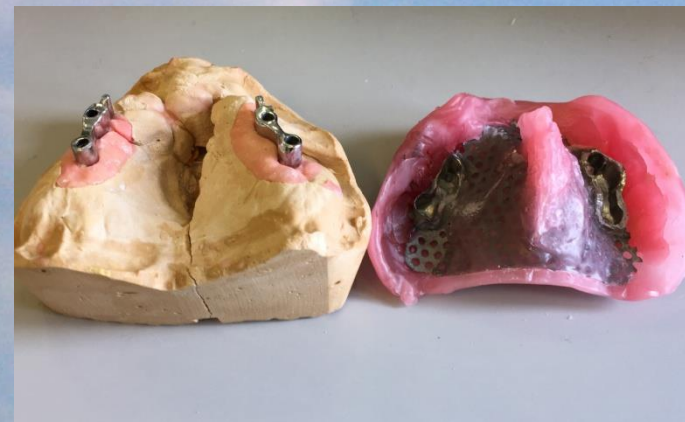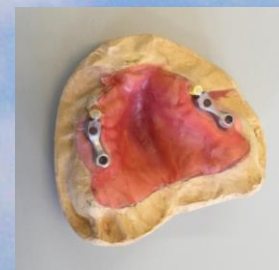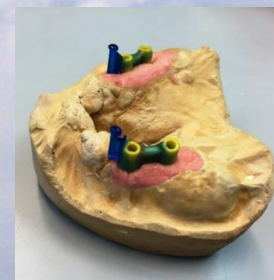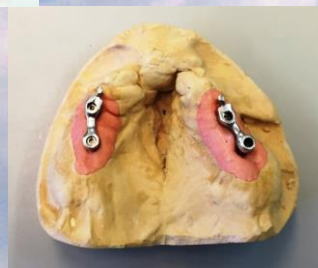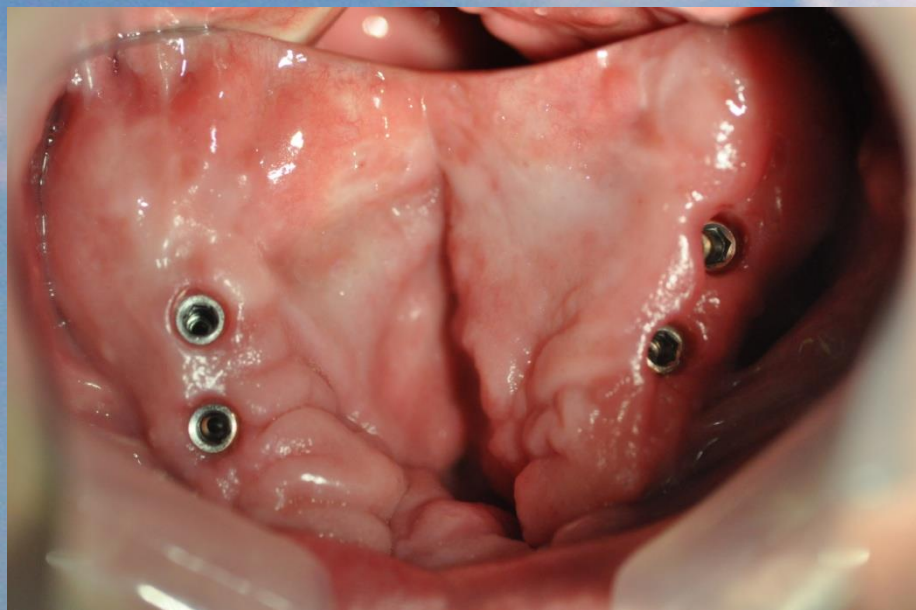
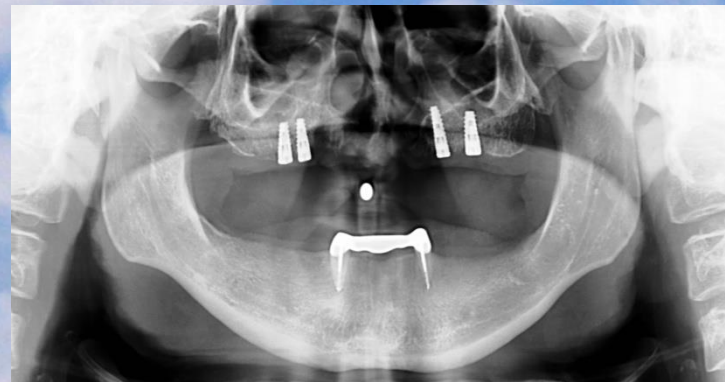


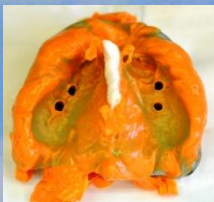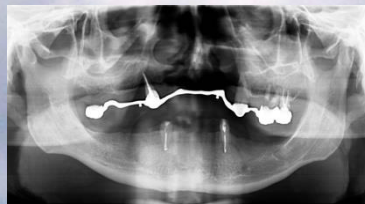# A protetikai rehabilitáció fő kívánalmai mobilis praemaxilla esetén (8.)



# A protetikai rehabilitáció fő kívánalmai Implantációs protetikai megoldás esetén (9.)

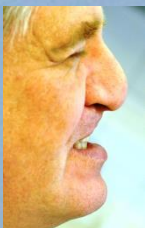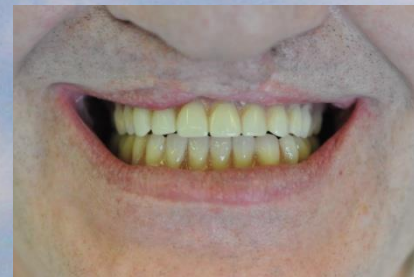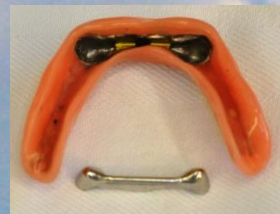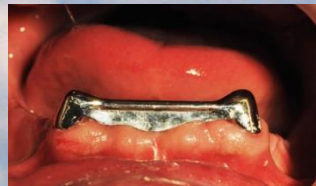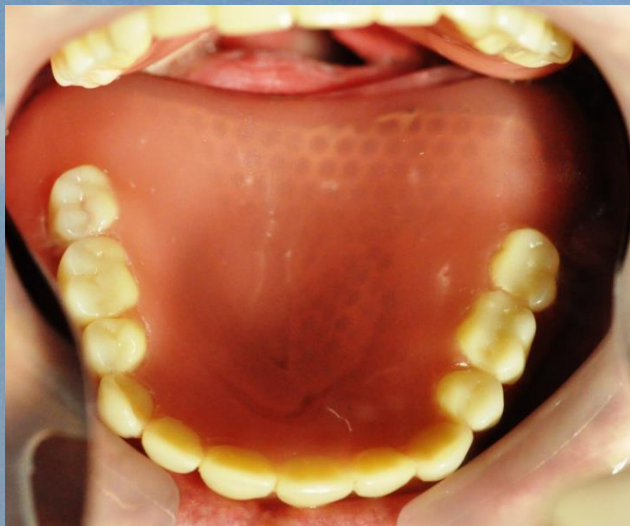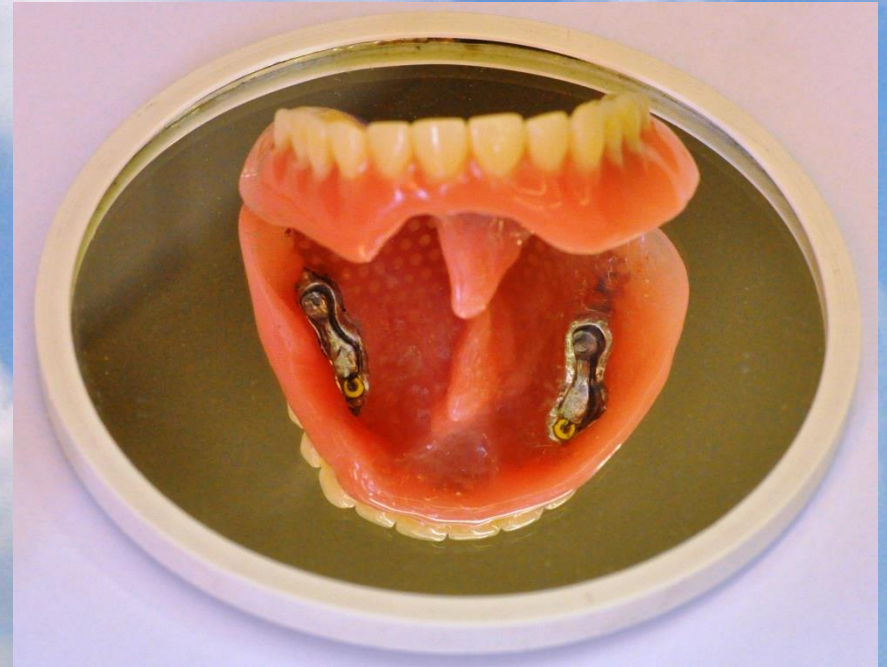
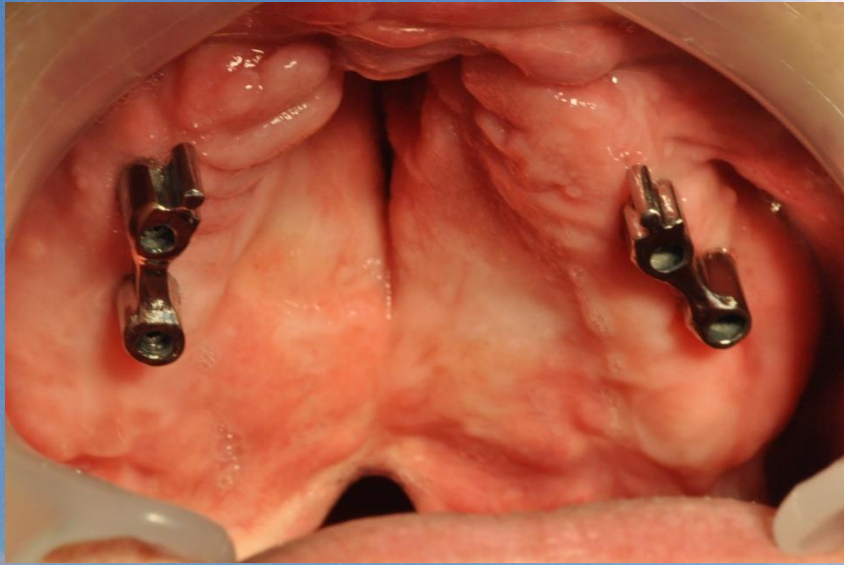
- Hangsúlyt kell fektetnünk a dentális megtámasztásra és a merev elhorgonyzásra
- Mód nyílik a praemaxilla területének tehermentesítésére.
- Mindig stabil megtámasztást és elhorgonyzást biztosít.





# A protetikai rehabilitáció fő kívánalmai

## Implantációs protetikai megoldás esetén (9.)



# Összefoglalva a hasadékosok protetikai rehabilitációjának fő kívánalmait

- Az oro-nazális kommunikáció zárása
- Az új fogív kialakítása
- Esztétikai rehabilitáció
- Centrális okklúzió kialakítása
- A pseudoprogénia korrekciója
- A hangképzésben fontos szerepet játszó linguális matrix megfelelő kialakítása



