



Semmelweis Egyetem Fogorvostudományi Kar
Fogászati és Szájsebészeti Oktató Intézet

igazgató: Dr. Kivovics Péter egyetemi docens

<http://semmelweis-egyetem.hu/fszoi/>

<https://www.facebook.com/fszoi>

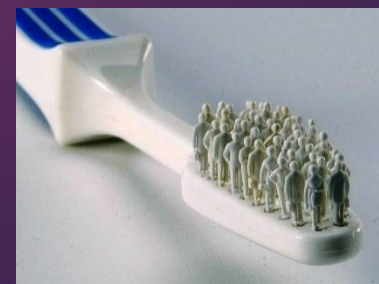

Hat tagú fémkerámia híd pótlás készítése a jobb felső kvadránsban

Szerző : dr. Lipták Eszter

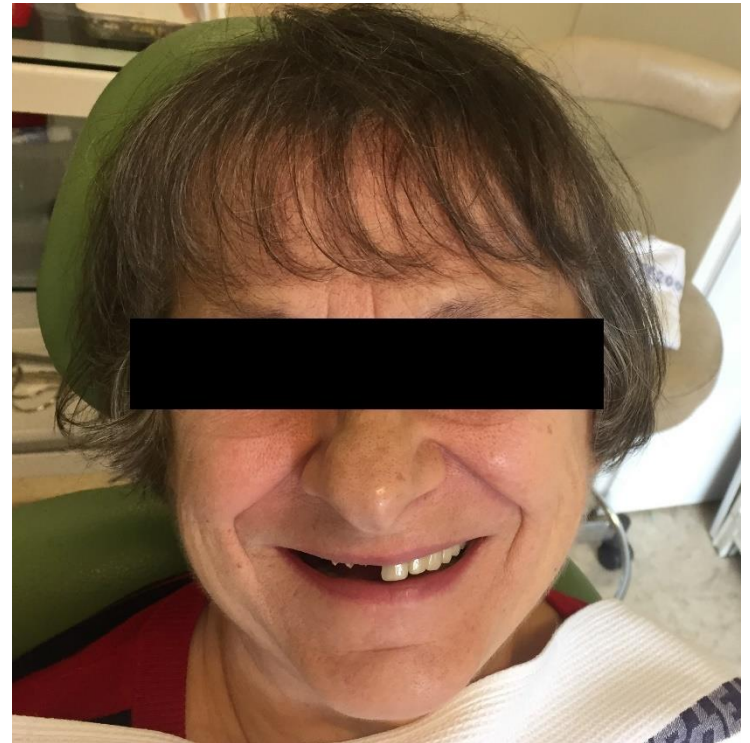Tutor: Dr. Bíró Andrea,
osztályvezető főorvos

Mentor: Dr. Márton Krisztina
egyetemi docens



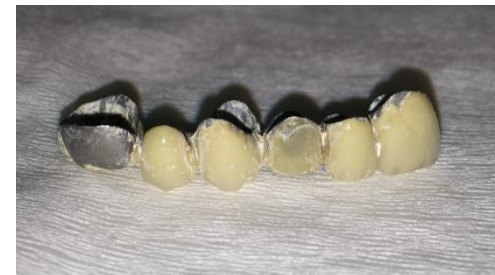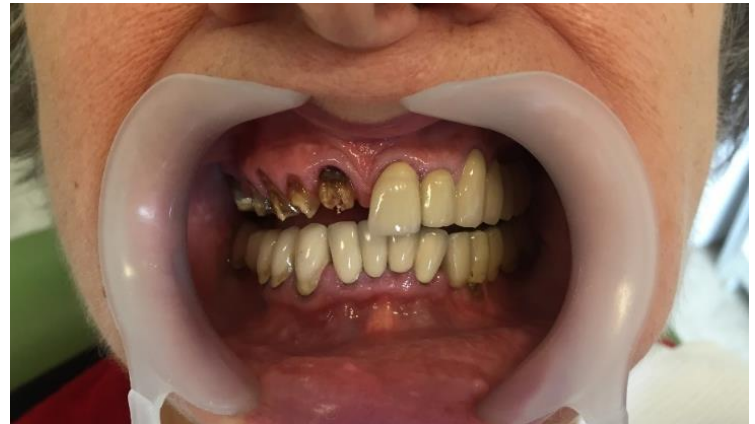Anamnézis

- ▶ 75 éves nő páciens
- ▶ Nyugdíjas , korábban tanító volt
- ▶ Nincs semmilyen általános betegsége ami a kezelést befolyásolná
- ▶ Néhány éve készültek el bal oldali hídjai, de a jobb oldal anyagi okok miatt nem került lecserélésre. Korábbi pótlását próbálja rendszeresen ragasztgatni, de az folyton leesik. Most végre szeretné rendbe tetetni fogait.

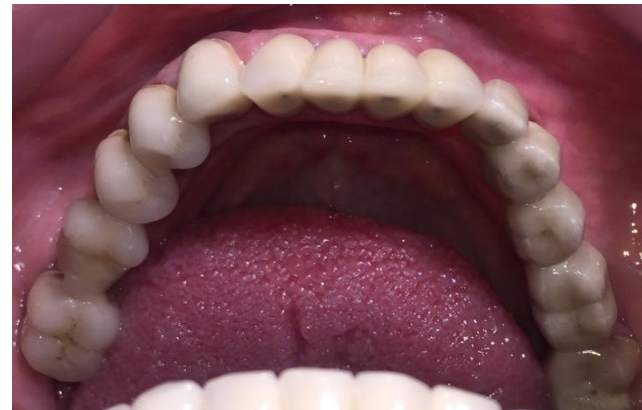
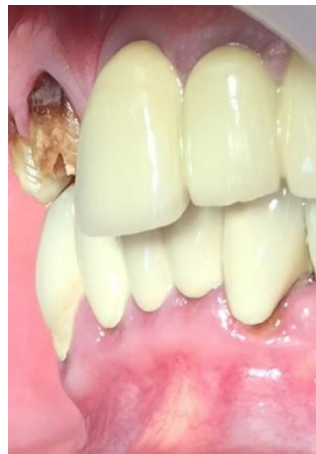
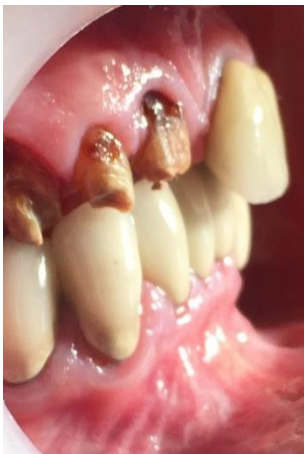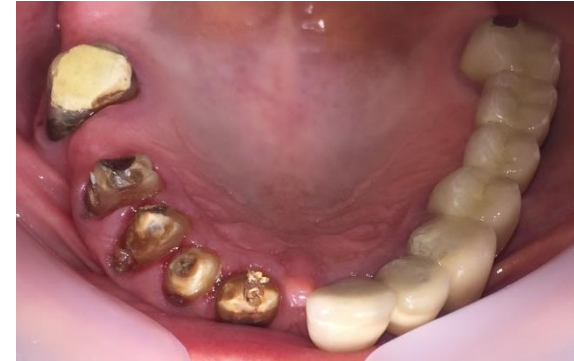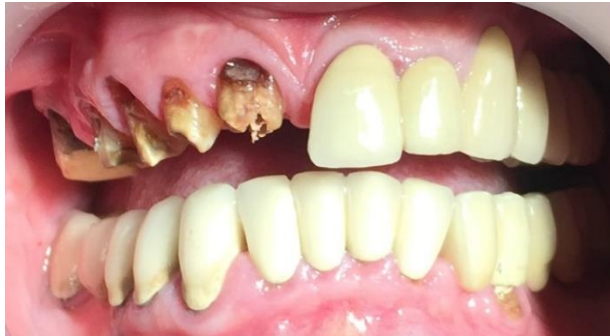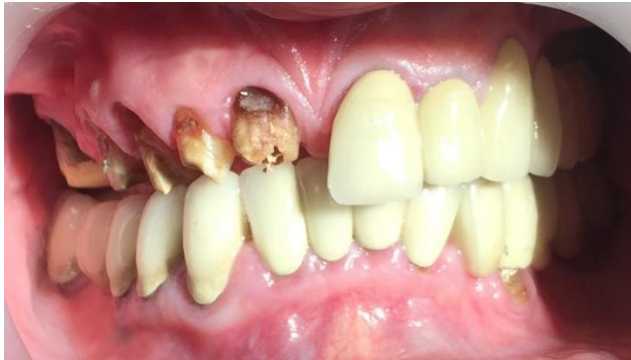Szájvizsgálat

- Stomato onkológiai vizsgálat: negatív
- Ízületi vizsgálat eredménye: negatív
- Szájhygiéne: kielégítő
- Bal oldalon a harapás Angle II/1
 - Korábbi fogpótlása, melyet fogsorrögzítővel próbált rögzíteni. →

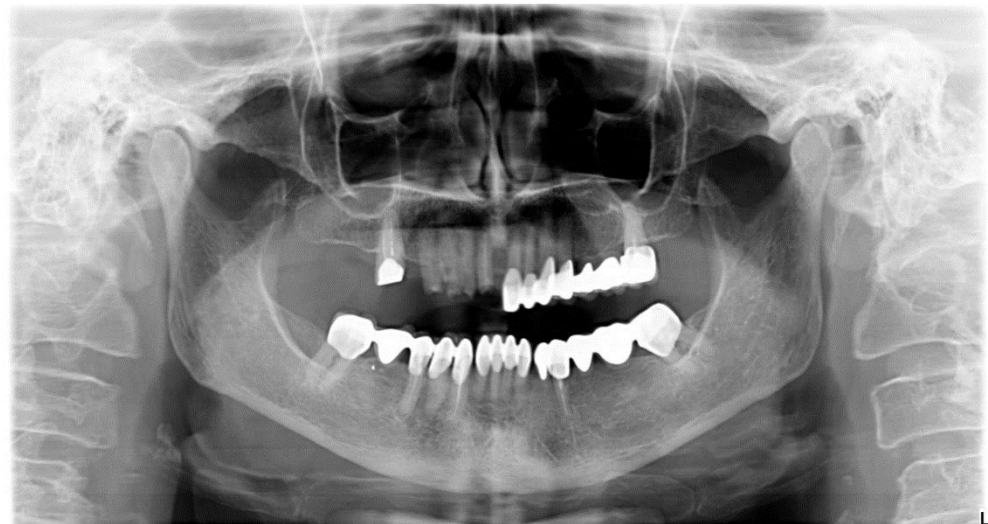
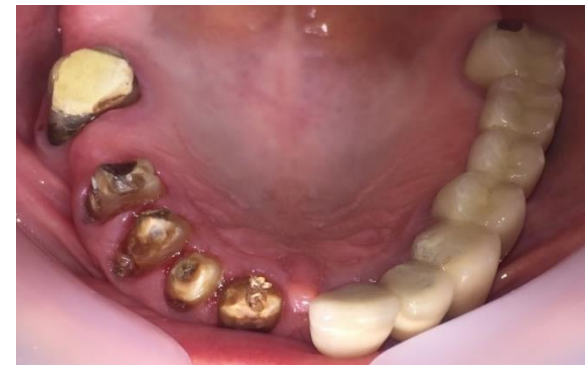
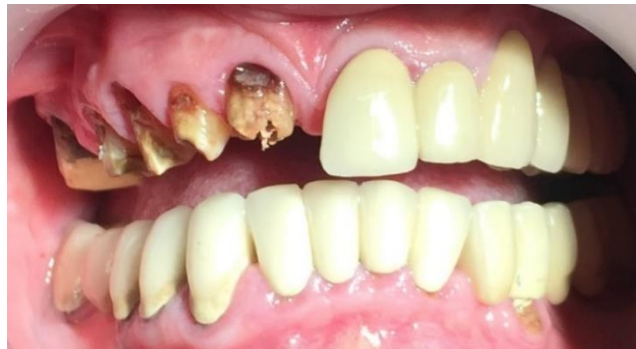Klinikai státusz



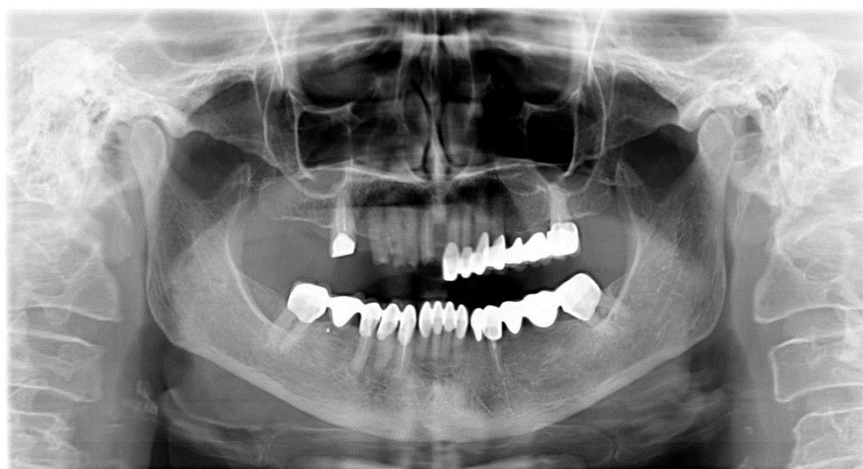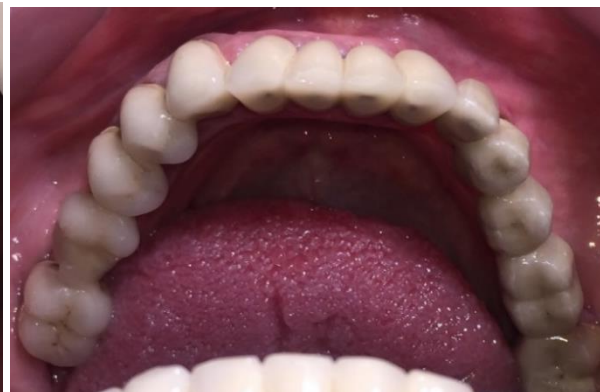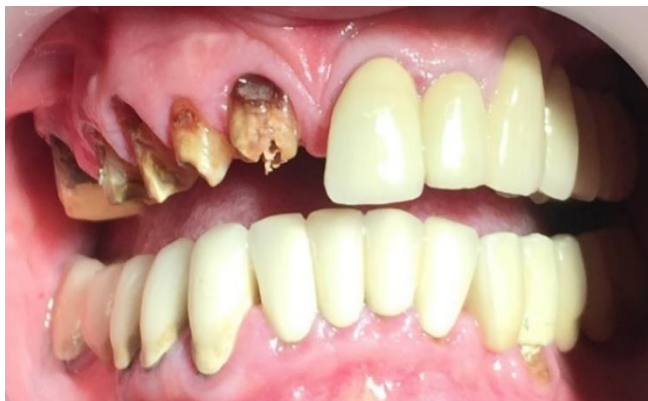Státusz – Felső állcsont

- Fábián-Fejérdy: 1A
- 16: inkomplett gyt, O üvegeionomer tömés
- 14: B,M,D káriesz
- 13: B káriesz, B 5mm-es szondázási mélység
- 12: elhalt fog, periap. felritkulással, B I káriesz
- 11: gyökértömés szabadon, periap. felritk., kiterjedt káriesz, II. fokú mobilitás
- 21-27 fémkerámia híd pótlás (horgonykoronák: 21,22,23,24,27, hézagfogak: 25,26)

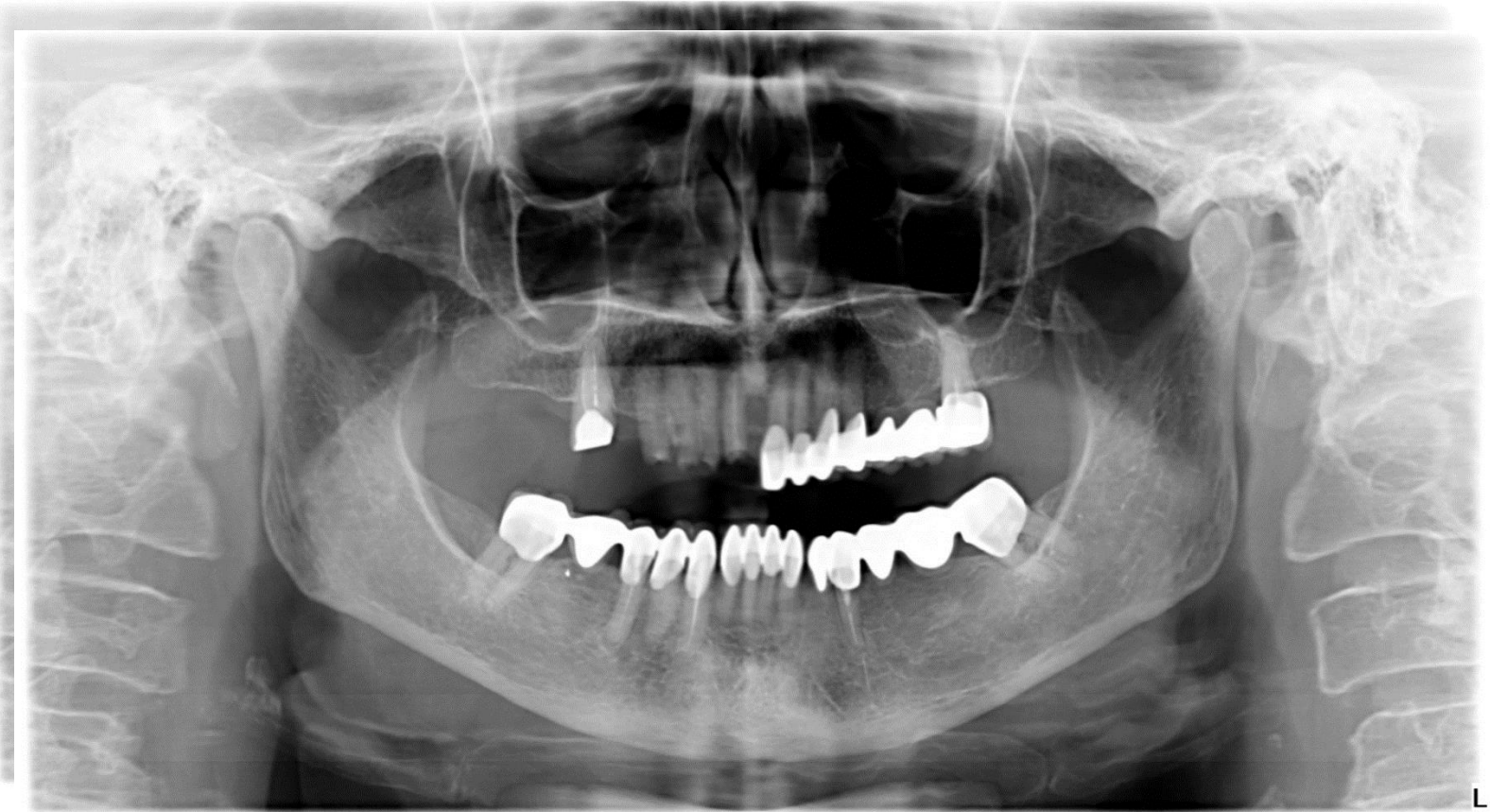

Státusz – Alsó állcsont

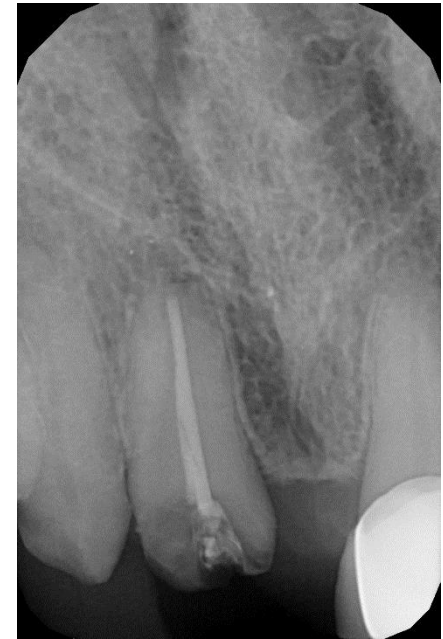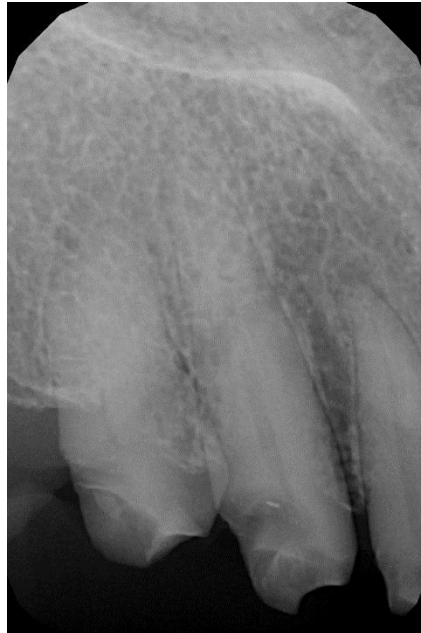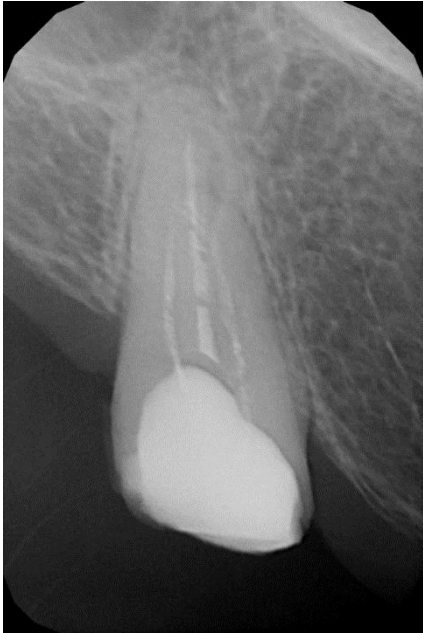- Fábián-Fejérdy: 0 (1A-ból)
- 2 helyen osztott (33-34,43-44) fémkerámia körhíd: (>10 év)
- Horgonykoronák: 37,34,32,31,41,42, 43,44,45,47
- Hézagfogak: 36,35,33,46
- Elálló koronaszélek
- Bal alsó lateral rész ideiglenesen van rögzítve



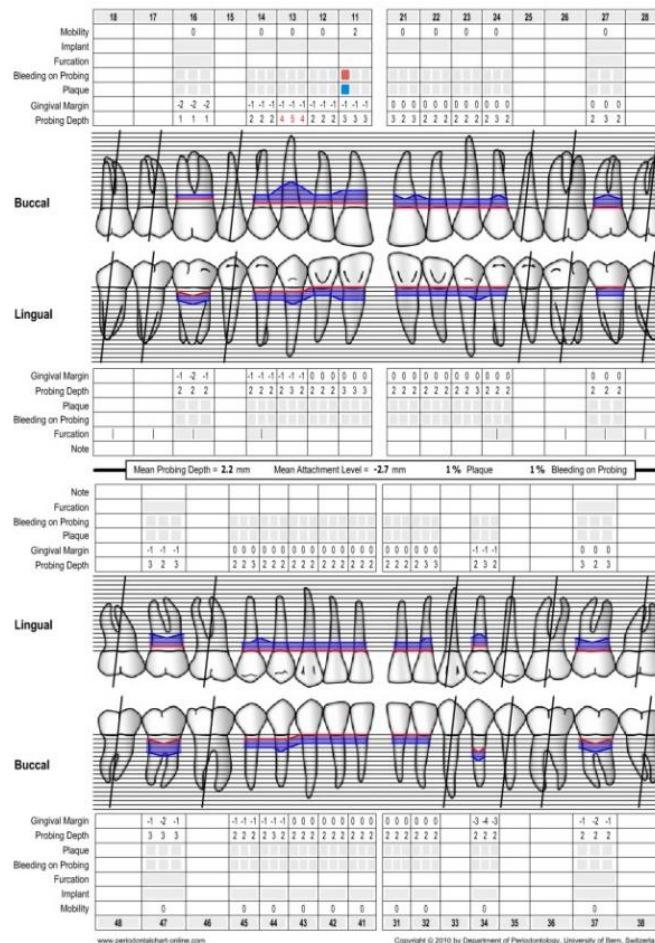
Radiológiai státusz – OP felvétel



Radiológiai státusz – periapikális felvételek



Parodontológiai státusz



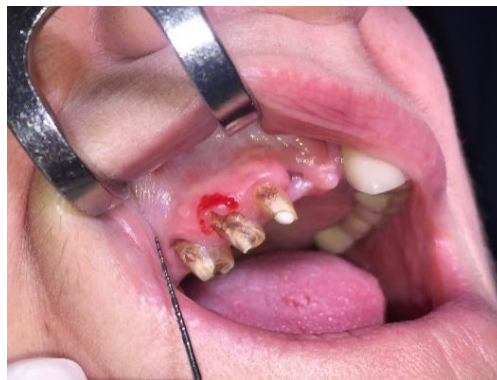Preprotetikai műveletek

- ▶ Szájsebészeti:
 - 11 fog eltávolítása
- ▶ Parodontológiai:
 - supra- és subgingivális depurálás, gyökérsimítás
 - 13 fog gingivectomia
- ▶ Endodontiai:
 - 12 fog gyökérkezelése
- ▶ Konzerváló fogászati:
 - szuvas részek eltávolítása 12,13,14 fogon, majd ezek ellátása fényrekötő kompozit és üvegeionomer tömással

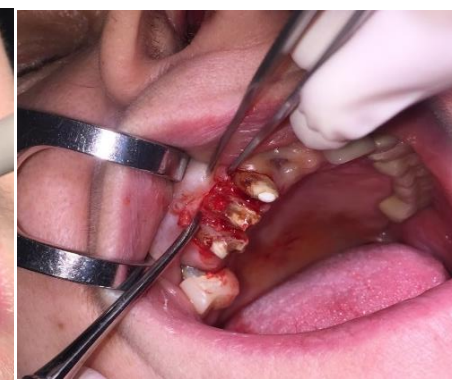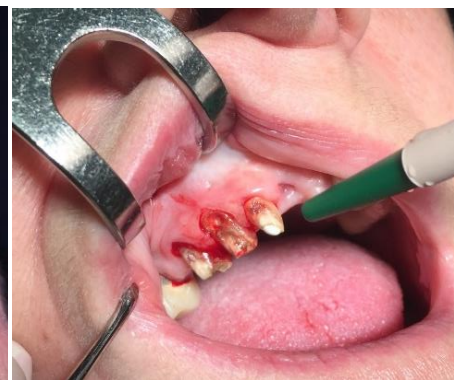GINGIVECTOMIA – FSZOI Parodontológiai Osztályán, dr. Vadócz Rebeka parodontológus rezidens és Dr. Büchler János osztályvezető főorvos felügyeletében

Cél: subgingivális
szuvasodás
supragingiválissá
tétele,
koronahosszabítás.

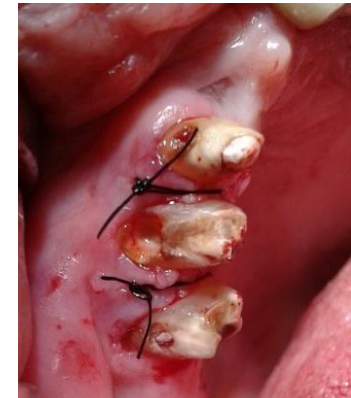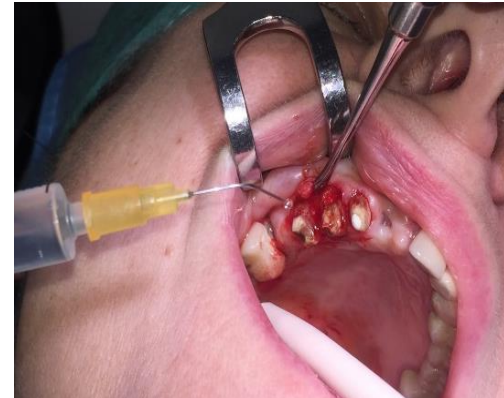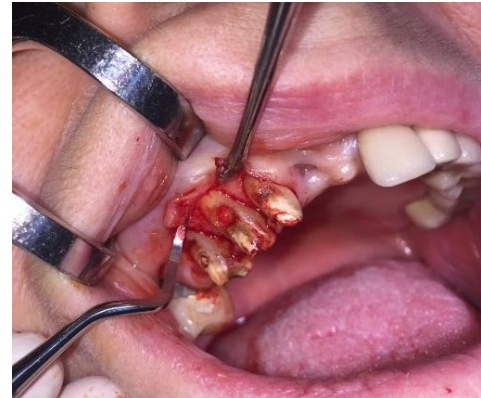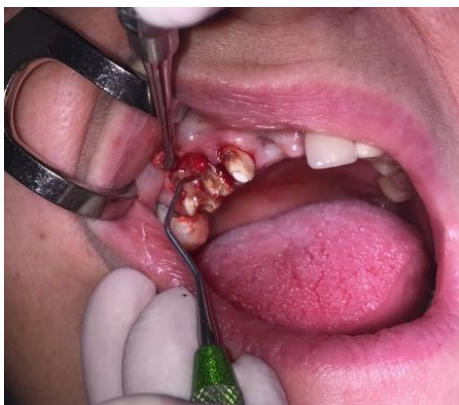Metszés helyének jelölése.



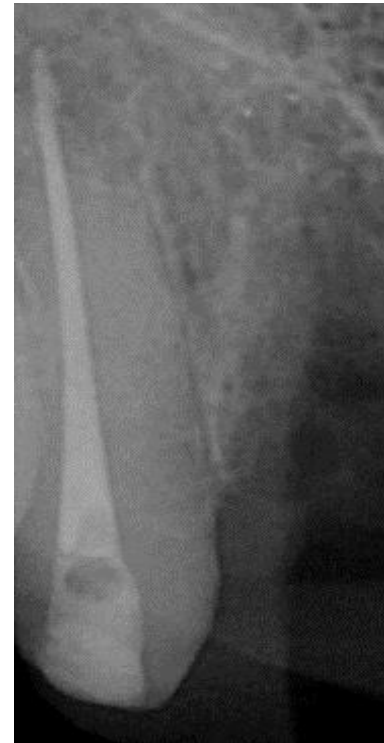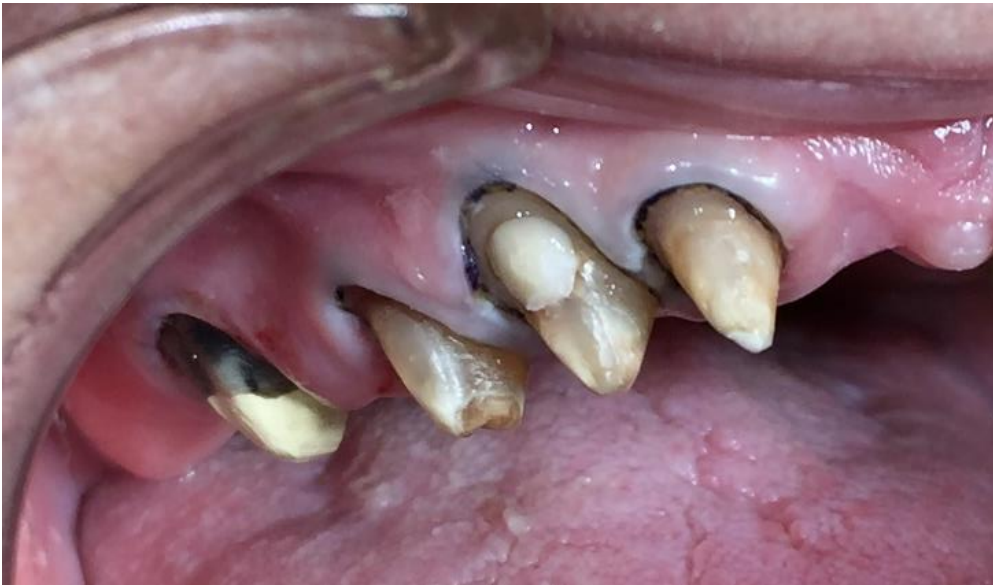Intrasulcularis + belső ferde metszés. Lebenyképzés.



Tasakfal eltávolítás (kürettkanál, scaler), fűző-s átmosás, vertikálisan áthurkolt matracöltés 4.0 fonallal. Gyógyulás: 10 nap.

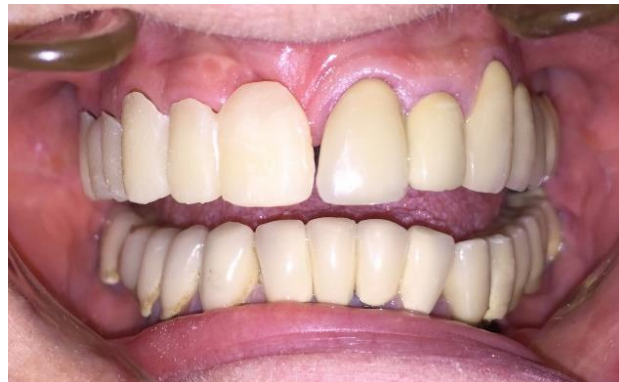
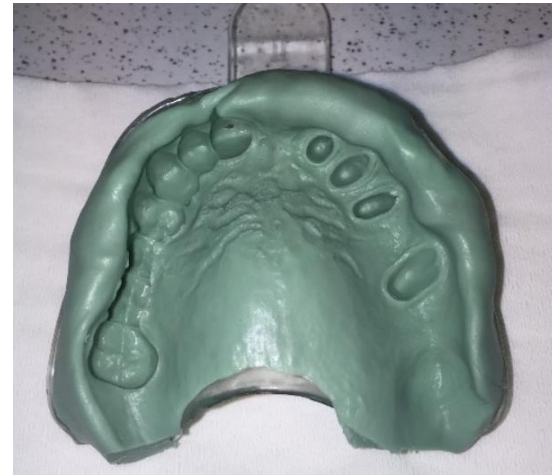
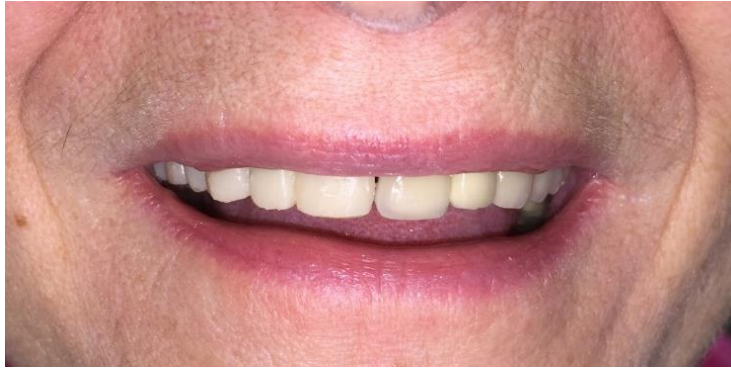Konzerváló fogászati és endodonciai kezelések



Immediat fogpótlás készítése laboratóriumban

(Unifast – GC)



Kezelési terv

Felső állcsont:

Jobb oldali fémkerámia hídpótlás készítése

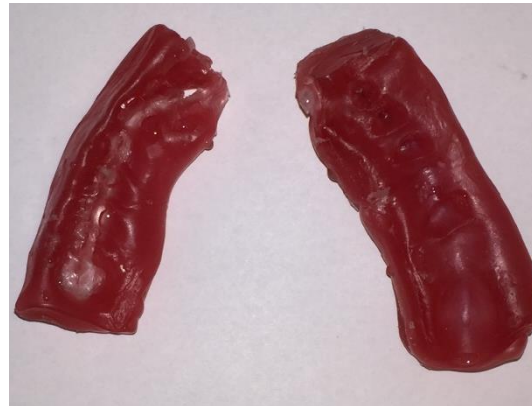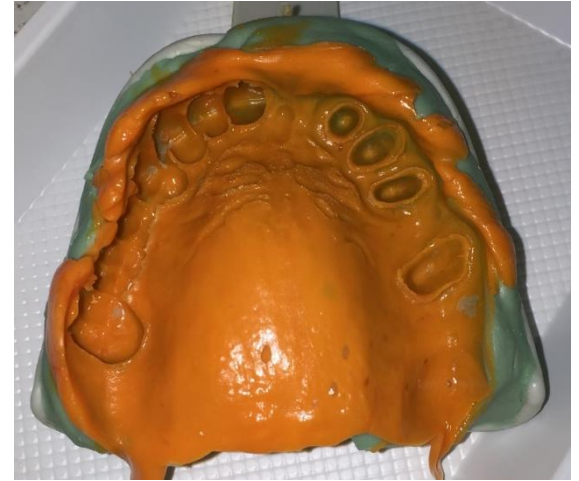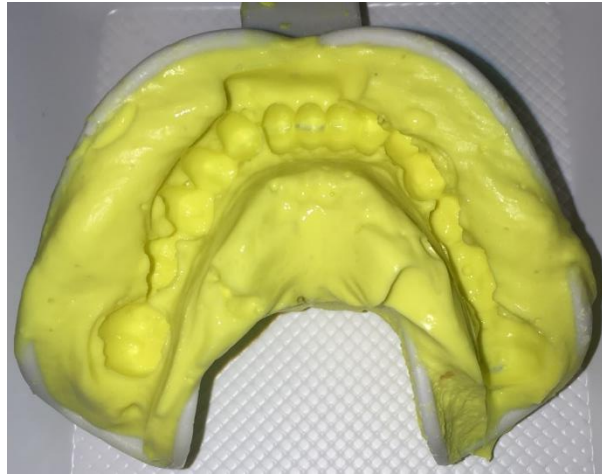- horgonykoronák: 12,13,14,16

- hézagfogak: 11,15

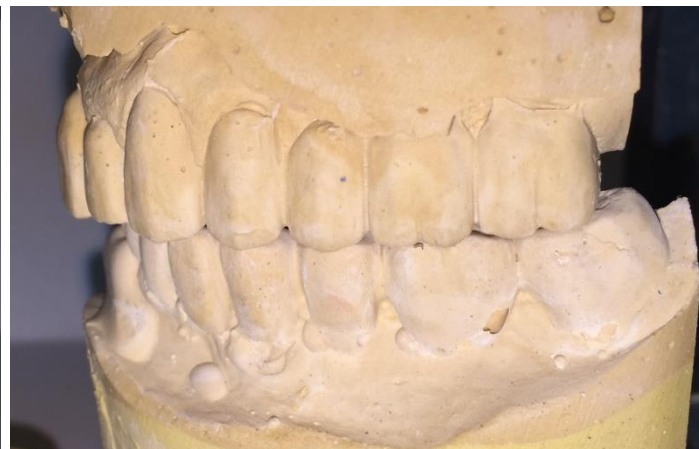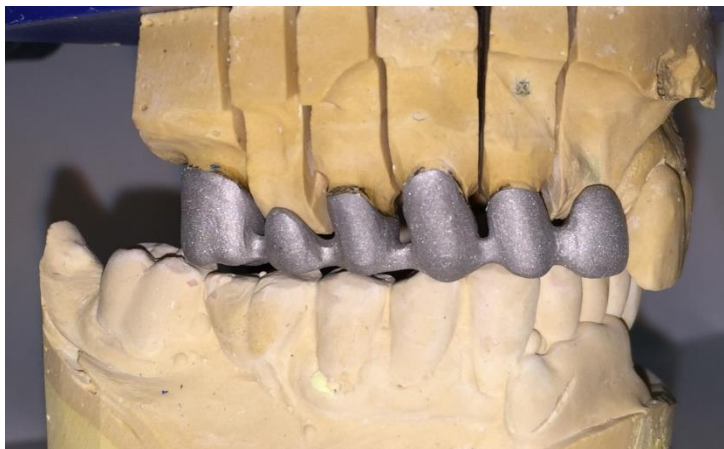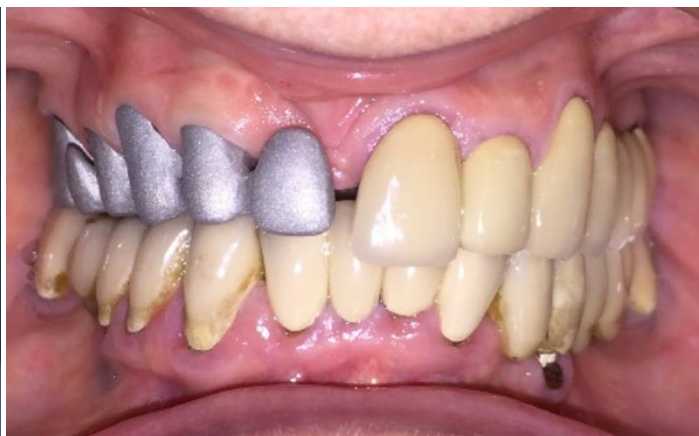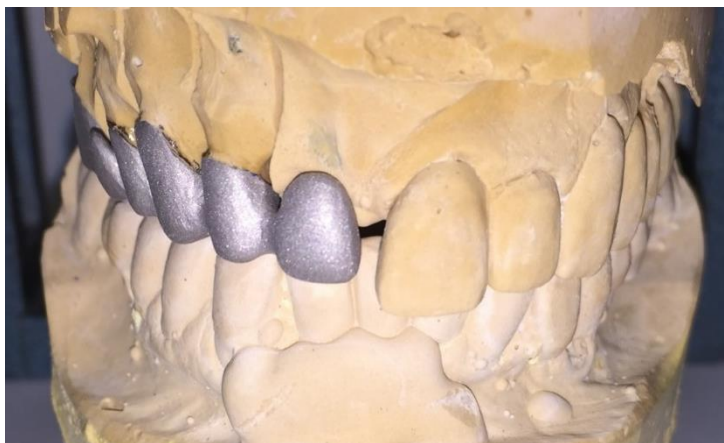(Alsó állcsont: Korábbi hídpótlások cseréje indokolt, a páciens egyelőre ezt nem szeretné, anyagi okok miatt.)

Lenyomatvételel

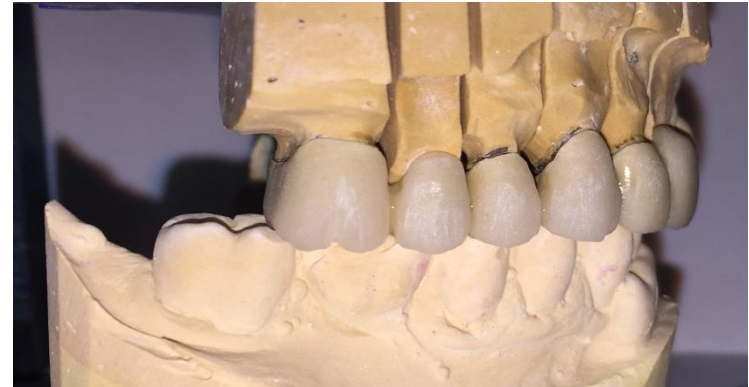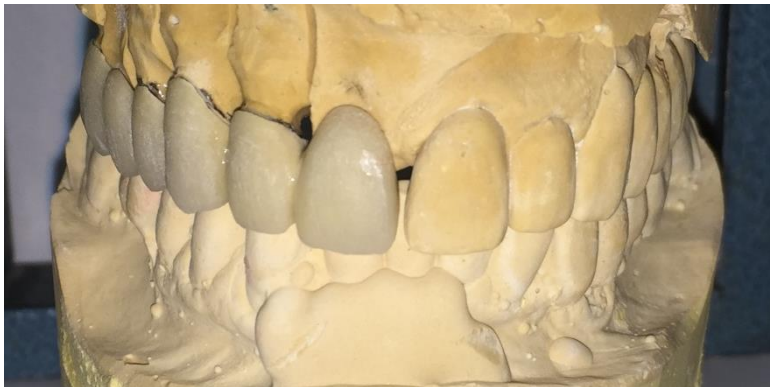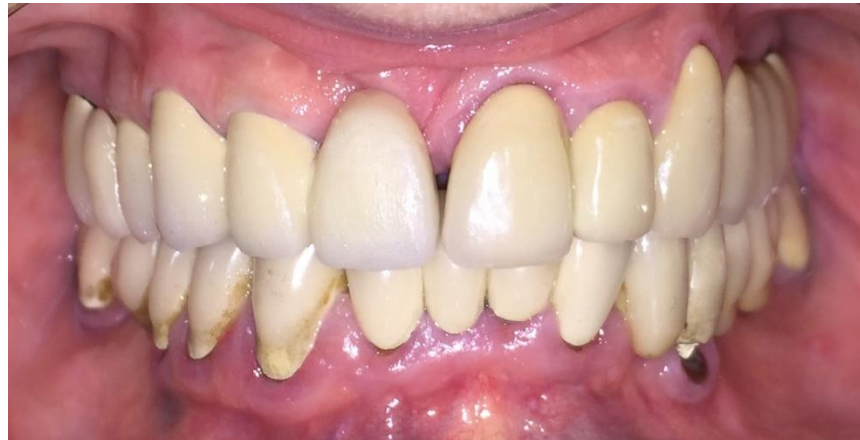1. Alsó (antagonista) fogakról anatómiai lenyomatvételel algináttal (*Tropicalgin – Zhermack*)
2. Vállasan preparált felső fogakról precíziós szituációs lenyomatvételel C-típusú szilikon lenyomatanyaggal, két fázisú külön idejű lenyomatvételi technikával (*Zetaplus, Oranwash L, Indurent gel – Zhremack*)
3. Viaszharapás/kulcslenyomat



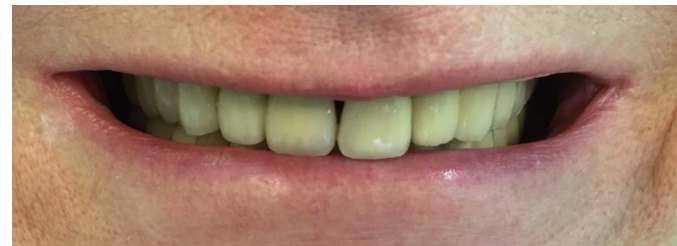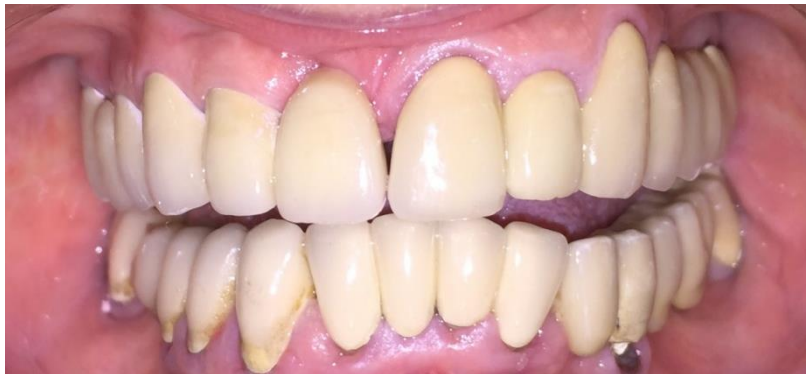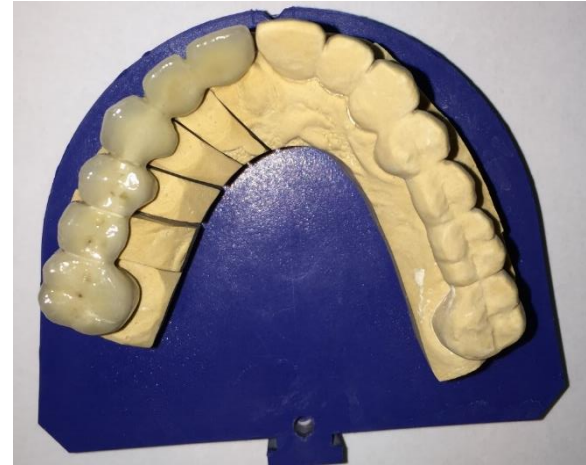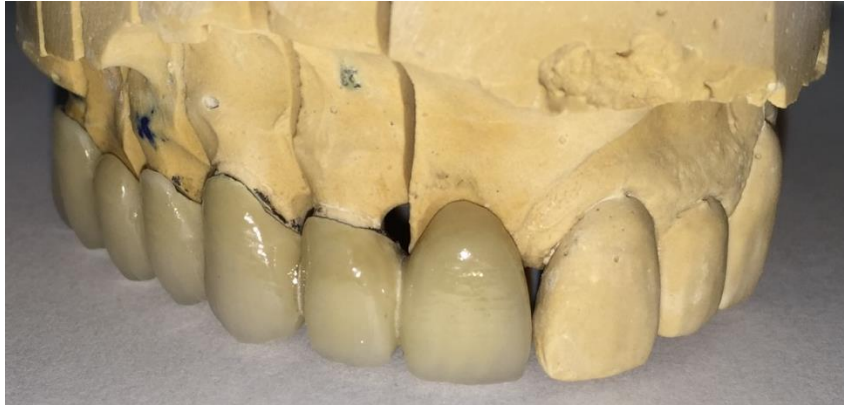Vázpróba a mintán és szájban, fogszínmeghatározás (Vita -A3)



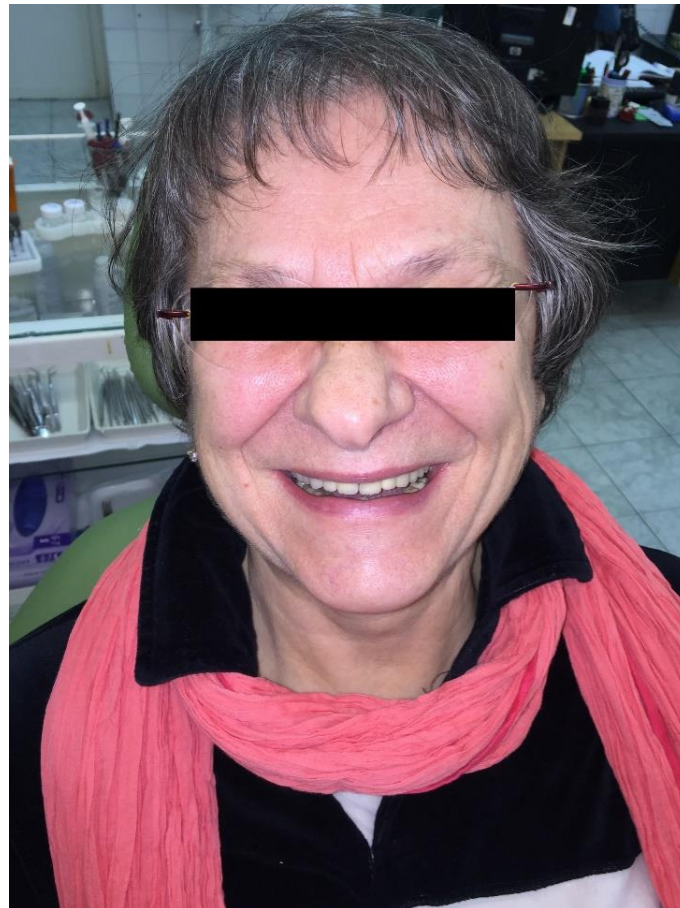Mattpróba a mintán és szájban



Készrevitel, ideiglenes rögzítés (Tempbond - Kerr)



2 hetes kontroll, végleges rögzítés (Ketac Cem – 3M)



8 hetes kontroll

